



Semmelweis Egyetem Fogorvostudományi Kar Fogászati és Szájsebészeti Oktató Intézet

igazgató: Dr. Kivovics Péter c. egyetemi tanár

<http://semmelweis-egyetem.hu/fszoi/>

<http://facebook.com/fszoi/>



Impaktált bölcsességfogak műtéti eltávolítása orthodontiai célból



Dr. Nikoli Rebeka

dento-alveoláris sebész rezidens

Tutor: Dr. Varga Lóránt

Sürgősségi Osztály osztályvezető főorvosa

dento-alveoláris sebész

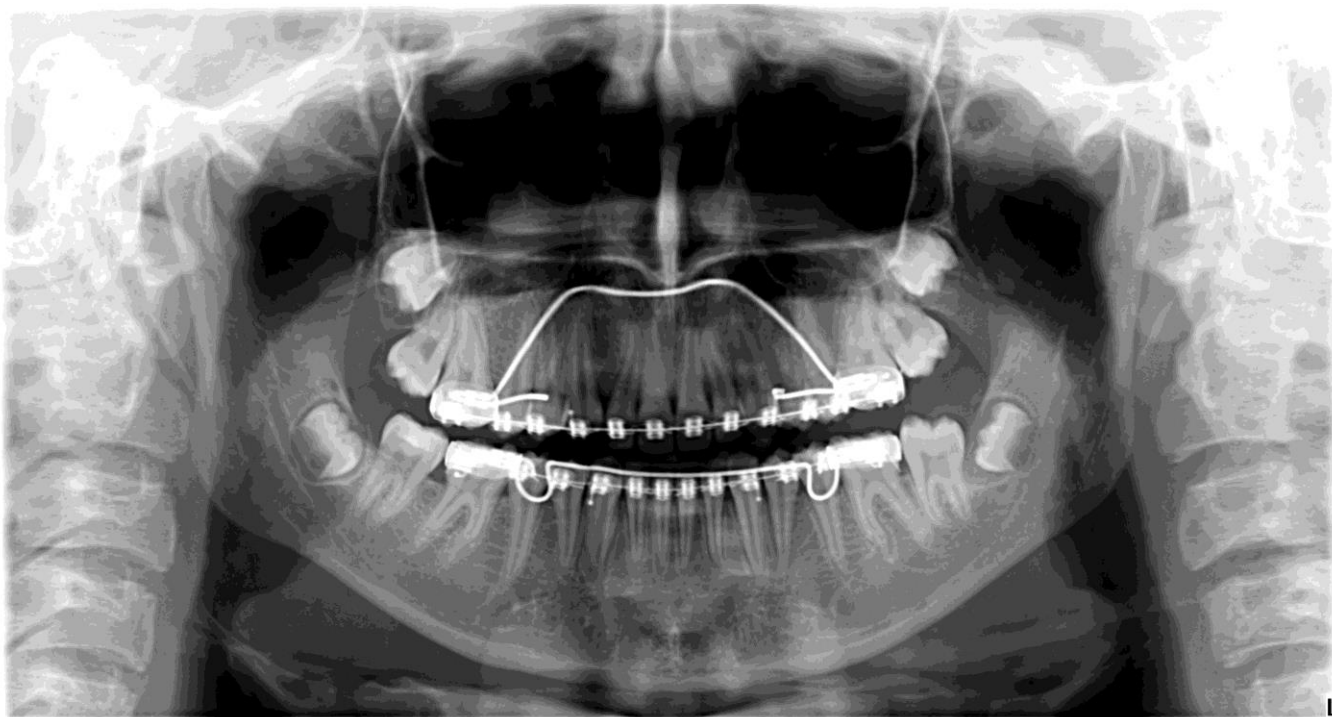
Mentor: Dr. Czinkóczy Béla

Implantológiai Osztály osztályvezető főorvosa

dento-alveoláris sebész

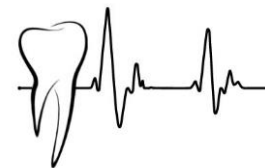

Fogorvosi vizsgálatra érkezés oka

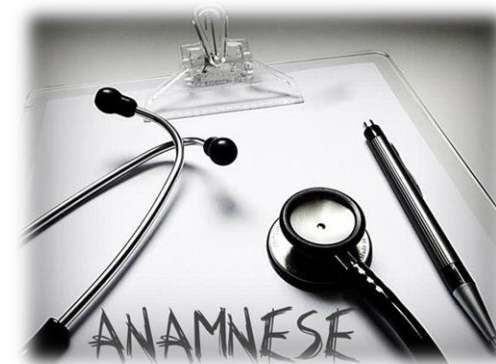

A páciens fogszabályozó kezelés alatt áll, kezelőorvosa a későbbi fogtorlódás megelőzése céljából kérte az elő nem tört alsó bölcsességfog csírák eltávolítását – profilaktikus germectomia.

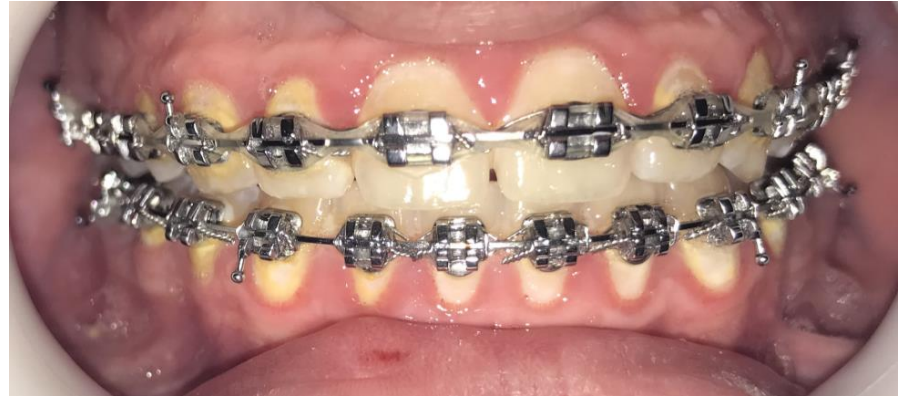Általános anamnézis



- ✧ 14 éves, lány páciens
- ✧ foglalkozás: tanuló
- ✧ általános anamnézisben fogászati-, szájsebészeti kezelést befolyásoló tényező nem szerepel
- ✧ gyógyszereket nem szed rendszeresen
- ✧ gyógyszerérzékenységről nem tud
- ✧ káros szokása nincs
- ✧ iskola fogászati szűrésen rendszeresen részt vett

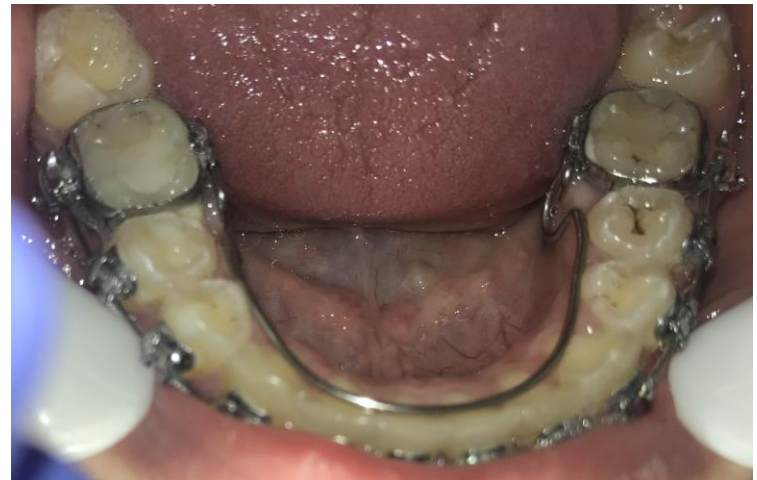
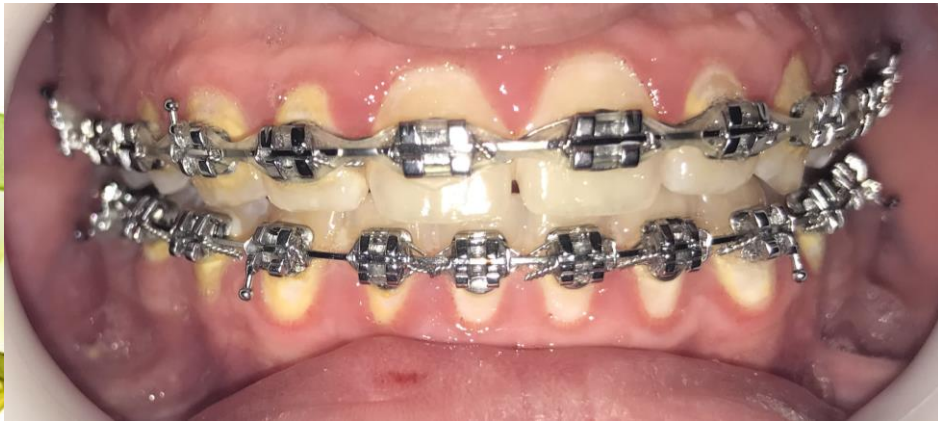
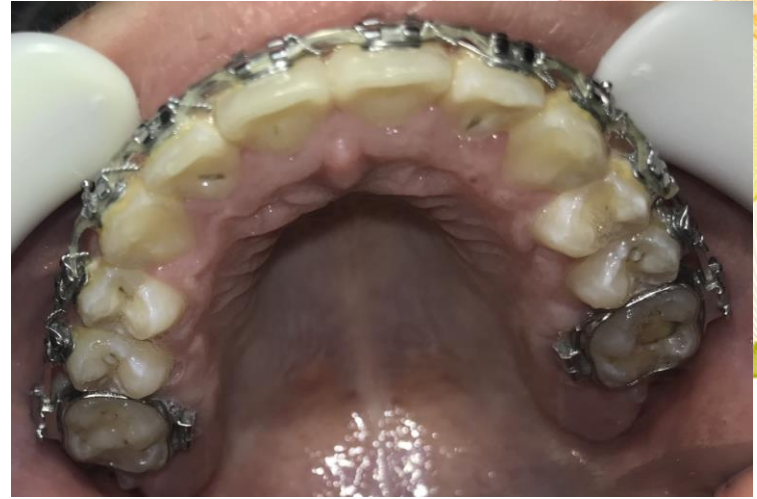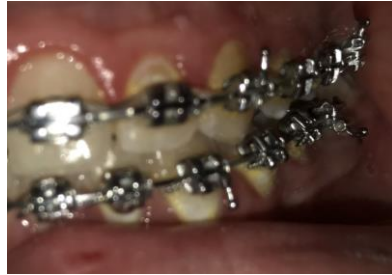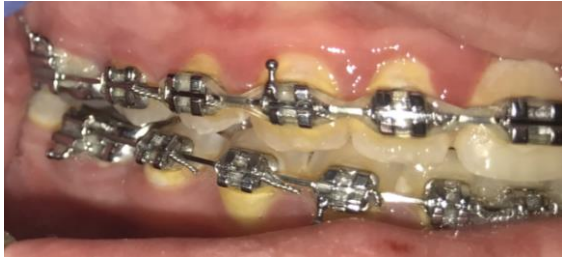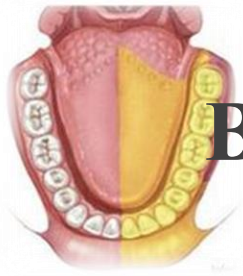
Klinikai vizsgálat



- ✧ szimmetrikus arc
- ✧ megtartott fogazata
- ✧ szájhigiéne javítandó – enyhe marginális gingivitis
- ✧ stomato-onkológiai szűrés során eltérés nem tapasztalható
- ✧ TMI vizsgálat alapján diszfunkcióra utaló jel nem azonosítható
- ✧ Harapási forma: Angle I. (normocclusio)

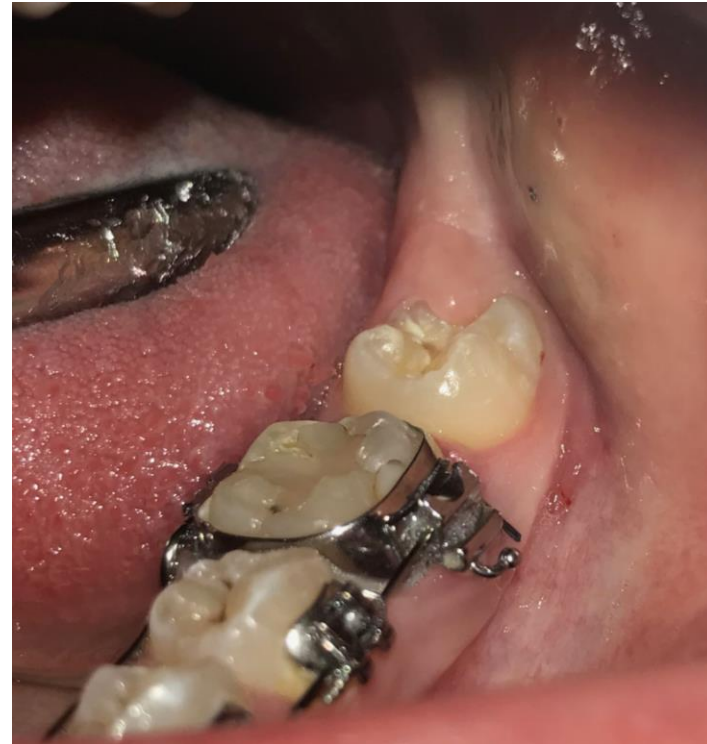Intraorális kiindulási állapot



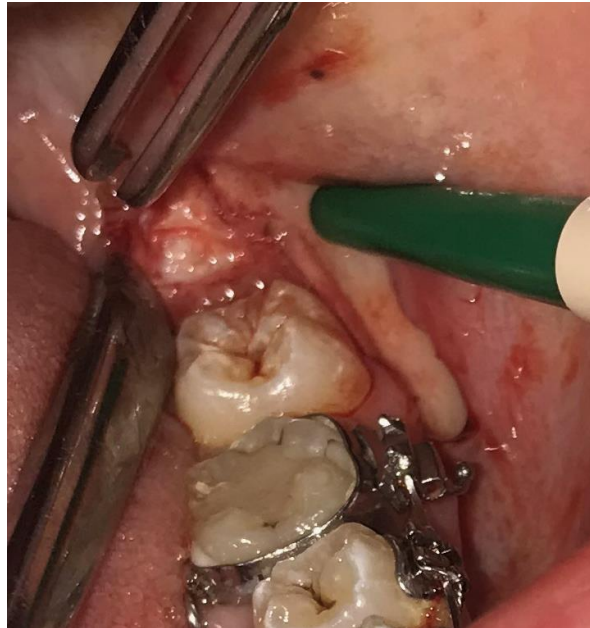
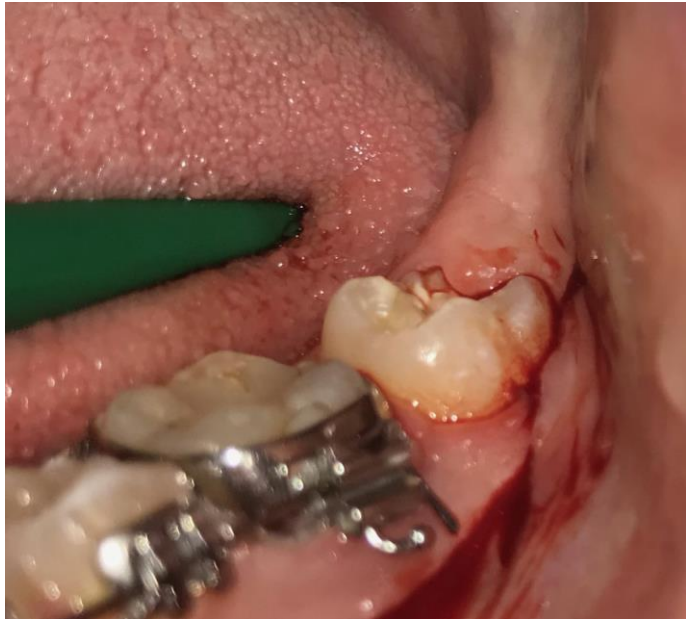
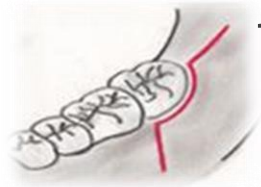Bal alsó impaktált bölcsességfog sebészi eltávolításának lépései

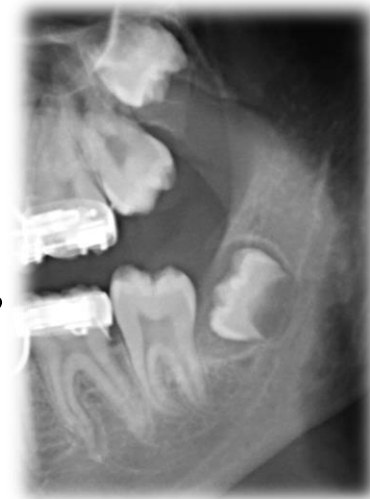A beavatkozás lokál anesztéziában:
4 ml 2%-os Lidocain – Adrenalin
oldattal n. alveolaris inferior és
n. buccalis vezetéssel érzéstelenítése



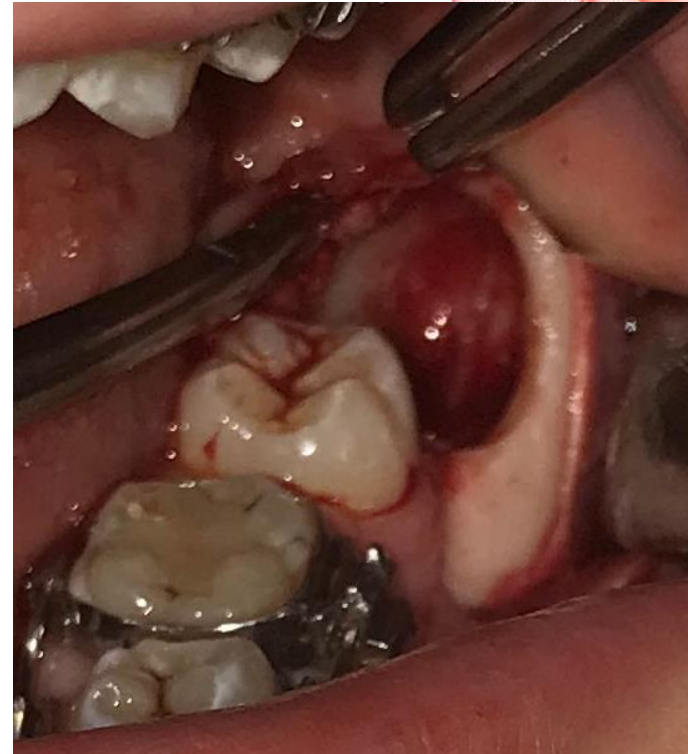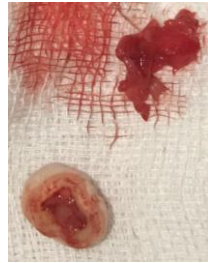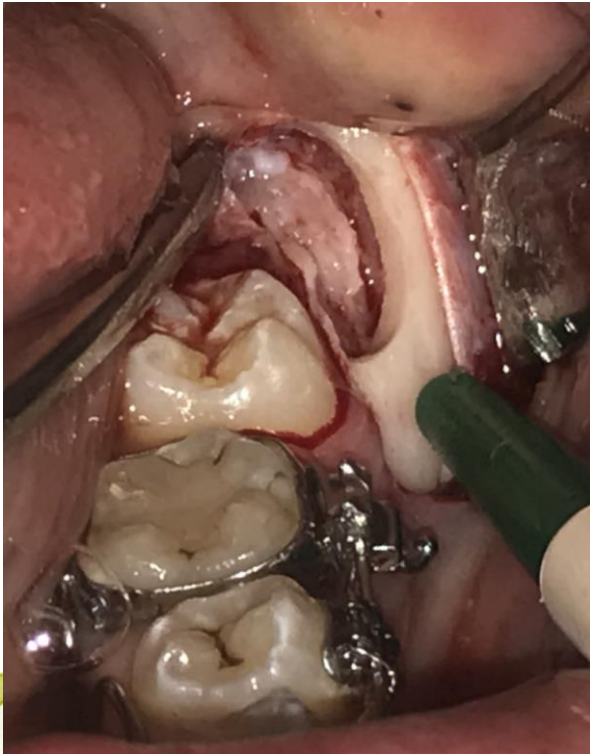Mucoperiostealis lebeny képzése



Intrasulcularis metszés a fog körül
verticalis segédmetszés a második molaris mesialis részétől,
valamint a ramus mandibulaen crestalis metszés
(L-alakú metszés)

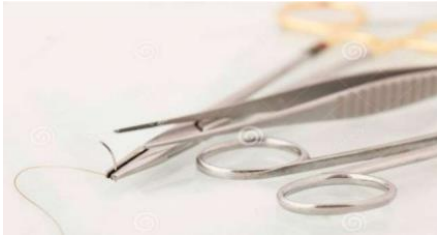

Csont eltávolítása

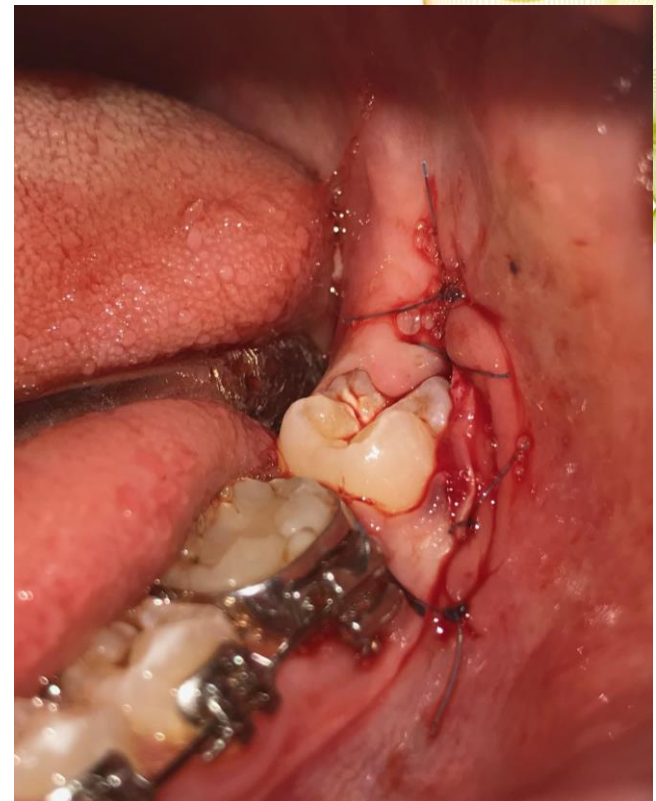

Az impaktált fog felszabadítása sebészi fúróval buccalisan és distalisan a csontból zománc-cement határig – gömbfrézerrel és Lindemannal
A fog luxálása, majd extrakciója

Sebellátás

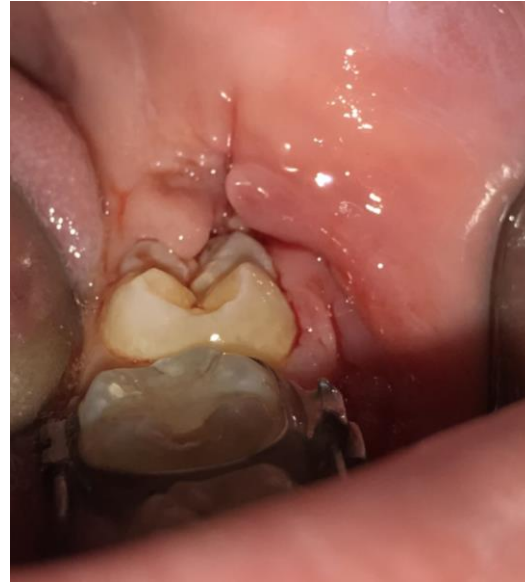
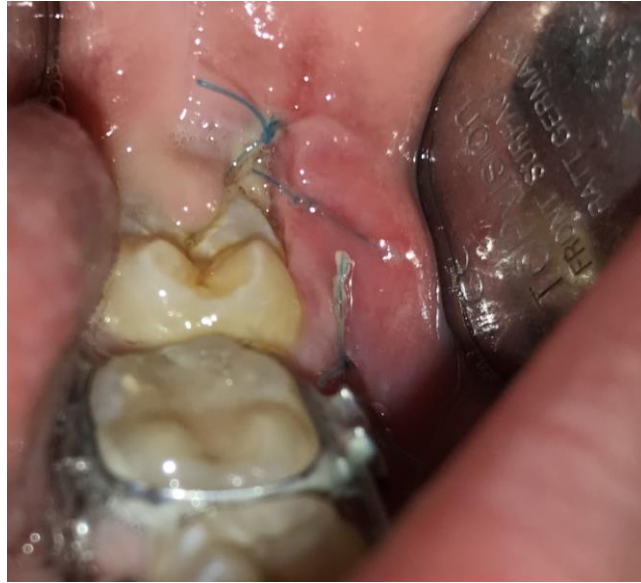
Az alveolus átmosása (fiz.só), éles csontperem lesimítása
óvatos exchocleáció és koagulum képzés
sebzárás per primam egyszerű csomós öltésekkel



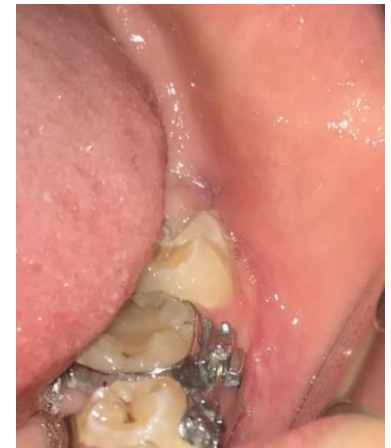
Sutura eltávolítása

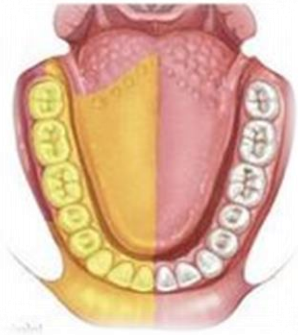Sebgyógyulás



Varratszedés 1 héttel a fog eltávolítását követően

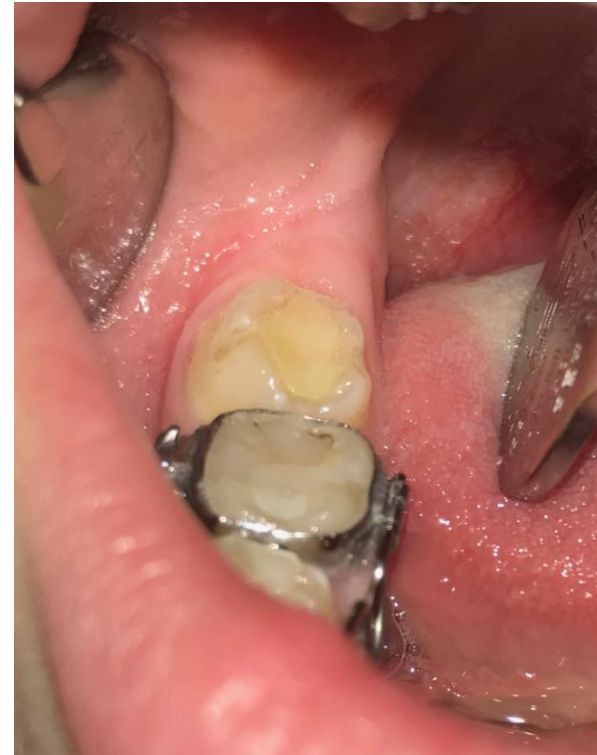Kontroll 2 héttel később



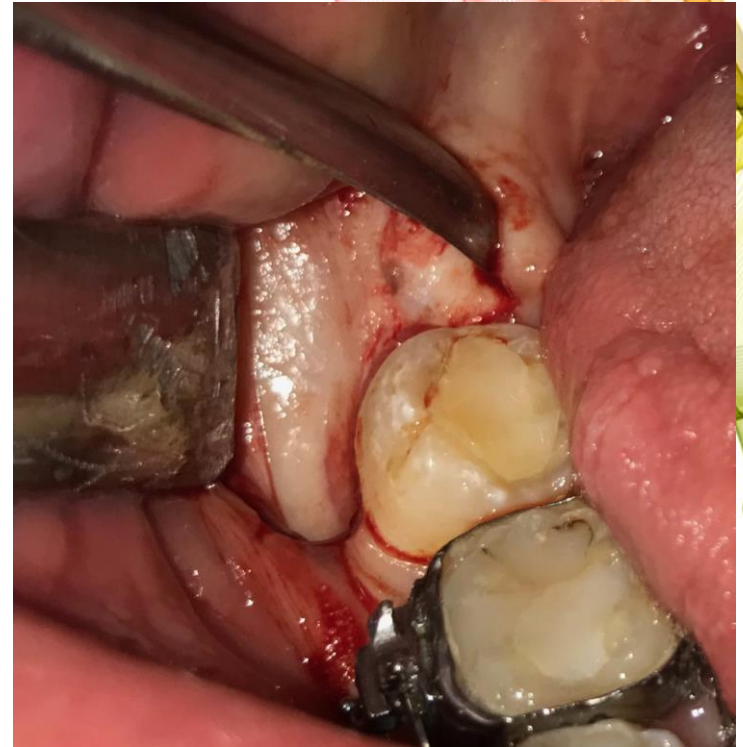
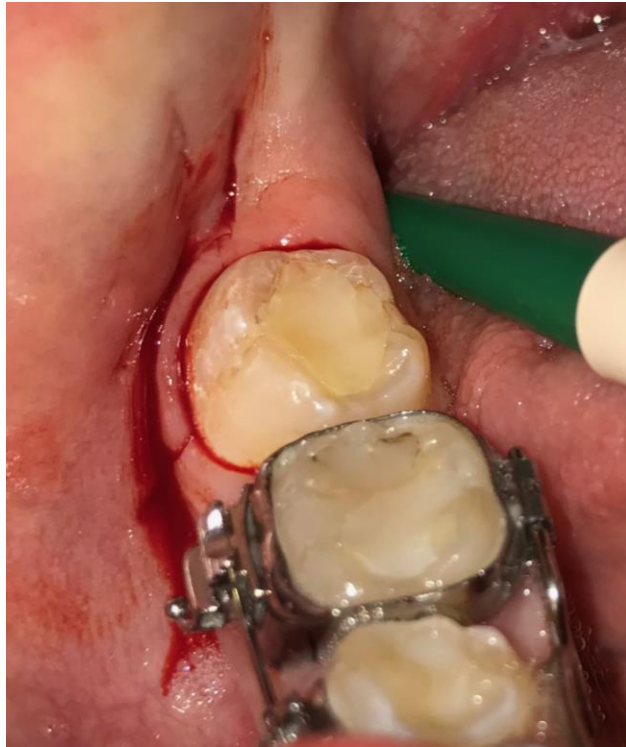
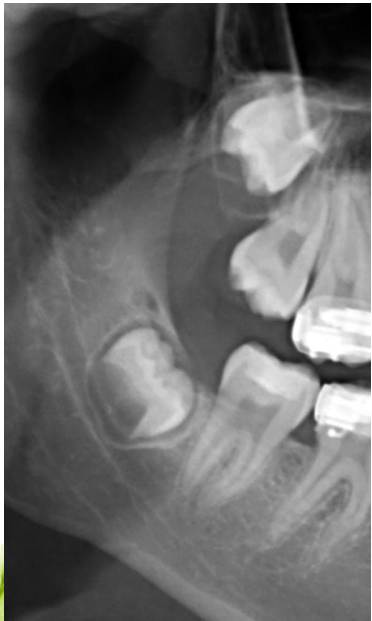Jobb alsó impaktált bölcsességfog sebészi eltávolításának lépései

A beavatkozás lokál anesztéziában:
4 ml 2%-os Lidocain – Adrenalin
oldattal n. alveolaris inferior és
n. buccalis vezetéssel érzéstelenítése

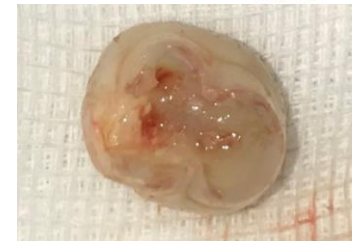
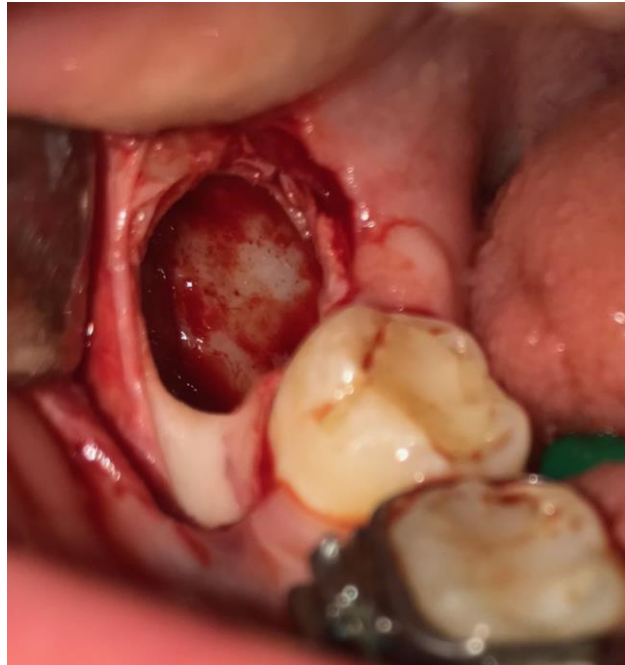
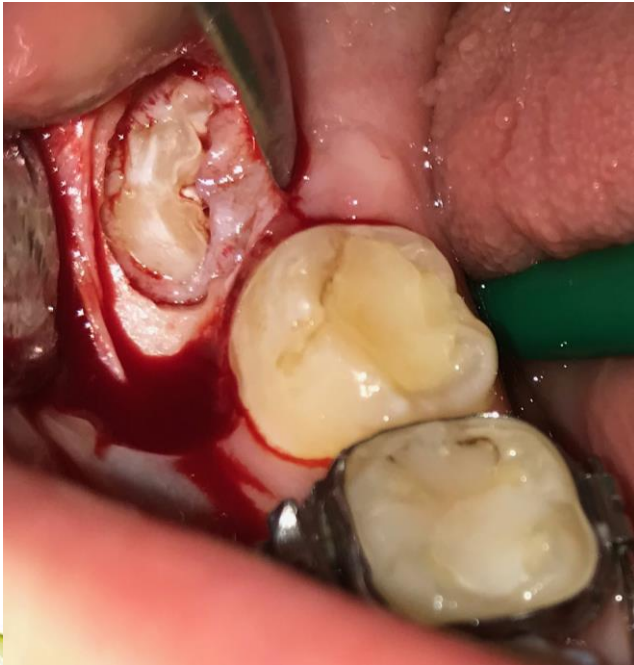Mucoperiostealis lebeny képzése

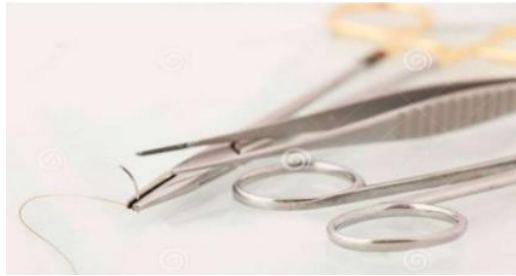

Intrasulcularis metszés a fog körül
verticalis segédmetszés a második molaris mesialis részétől,
valamint a ramus mandibulaen crestalis metszés
(L-alakú metszés)

Csont eltávolítása

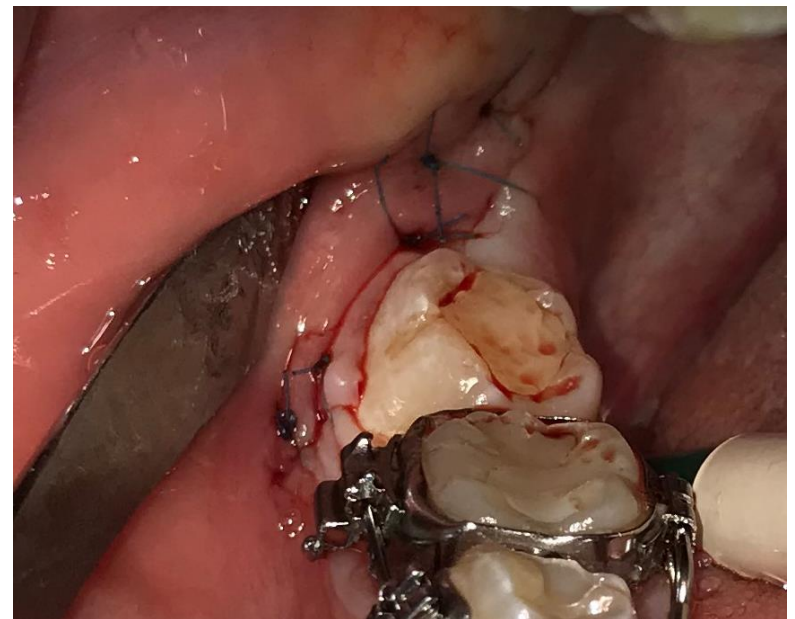

Az elő nem tört fog felszabadítása sebészi fúróval buccalisan és distalisan a csontból zománc-cement határig –
gömbfrézerrel és Lindemannal
A fog luxálása, majd eltávolítása

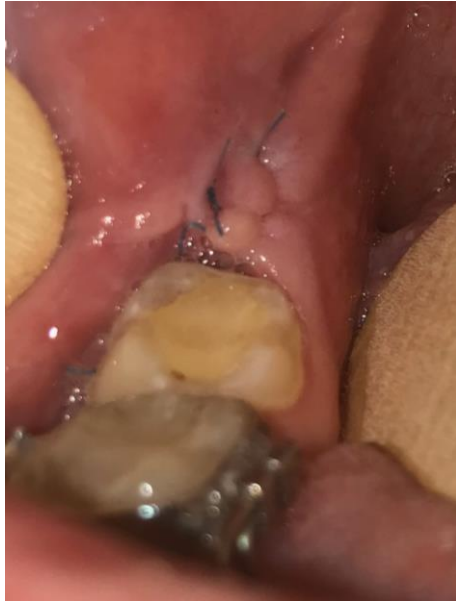

Sebtoilette

Az alveolus átmosása, éles csontperem lesimítása,
óvatos exchocleáció és koagulum képzés
Sebzárás per primam egyszerű csomós öltésekkel

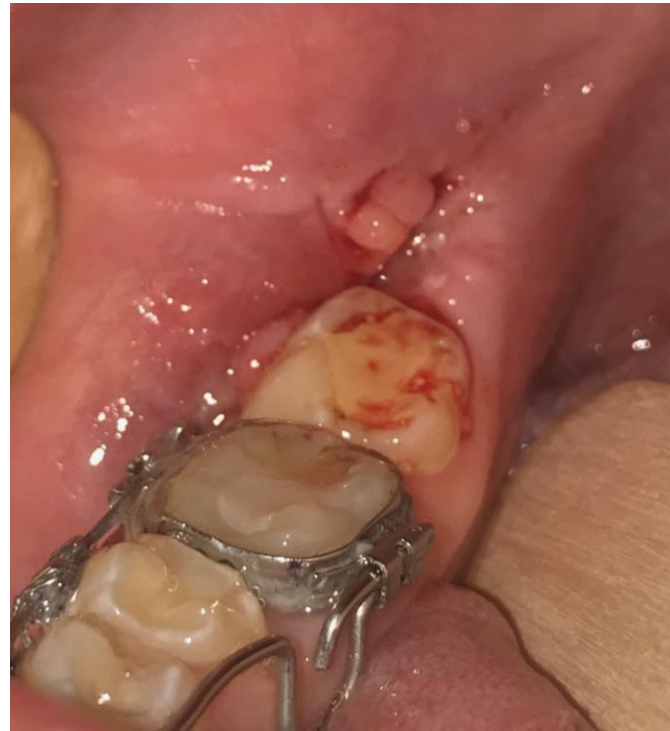

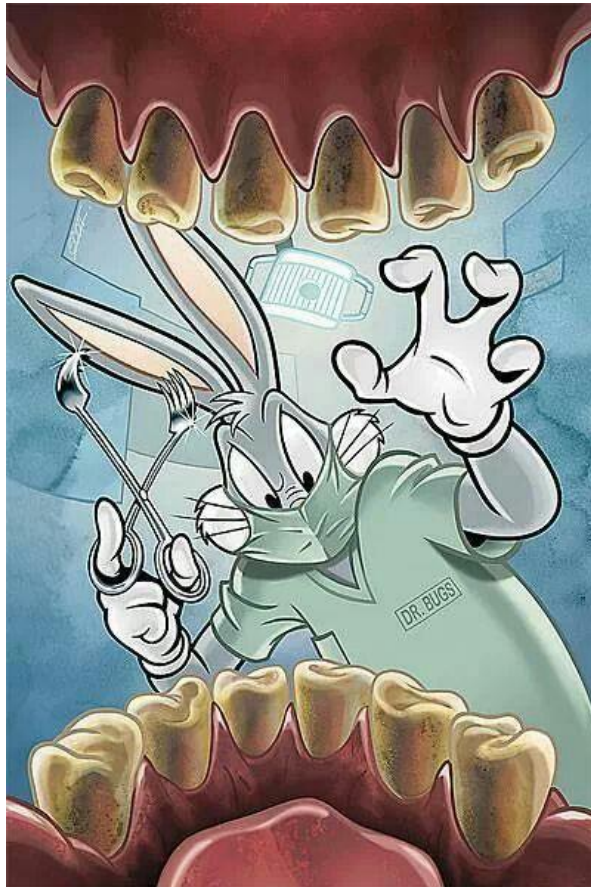
Sutura eltávolítása Sebgyógyulás



Varratszedés 1 héttel a fog eltávolítását követően

Kontroll 2 héttel később





Köszönöm a figyelmet!