



Semmelweis Egyetem Fogorvostudományi Kar

Fogászati és Szájsebészeti Oktató Intézet

igazgató: Dr. Kivovics Péter c. egyetemi tanár

<http://semmelweis-egyetem.hu/fszoi/>

<http://facebook.com/fszoi/>



Retineált szemfog sebészi felszabadítása



Dr. Nikoli Rebeka

dento-alveoláris sebész rezidens

Tutor: Dr. Varga Lóránt


Sürgősségi Osztály osztályvezető főorvosa

dento-alveoláris sebész

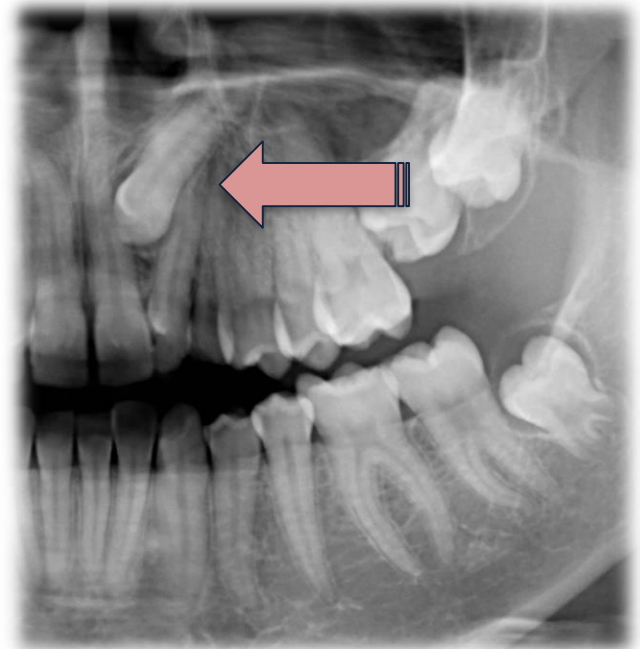
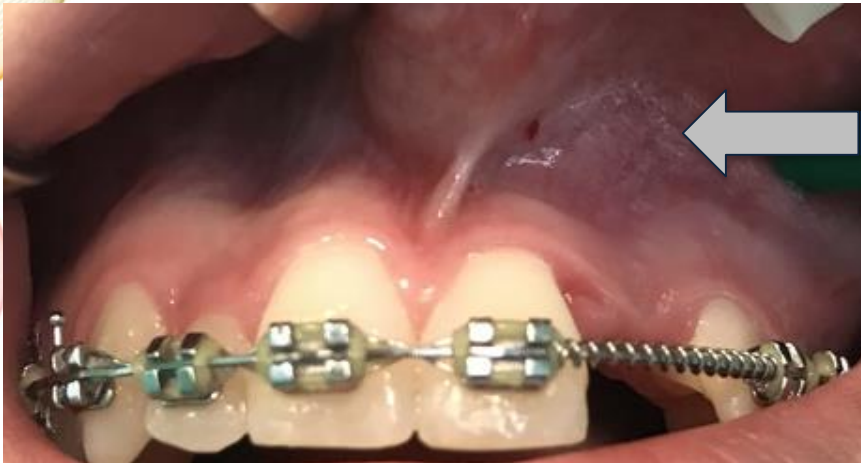Mentor: Dr. Czinkóczy Béla

Implantológiai Osztály osztályvezető főorvosa

dento-alveoláris sebész

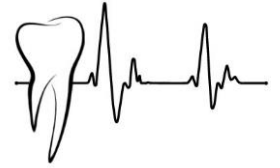

Fogorvosi vizsgálatra érkezés oka

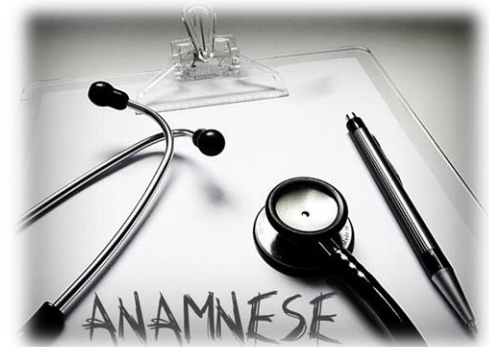

A páciens Intézetünkbe fogsabályozó kezelés miatt érkezett
A kezelési terv alapján a retineált 23 fog felszabadítását, bracket
ragasztását és a fog zárt eruptioját kívántuk megvalósítani a fog
transzpozíciója miatt a 22-es fog helyére.

Általános anamnézis



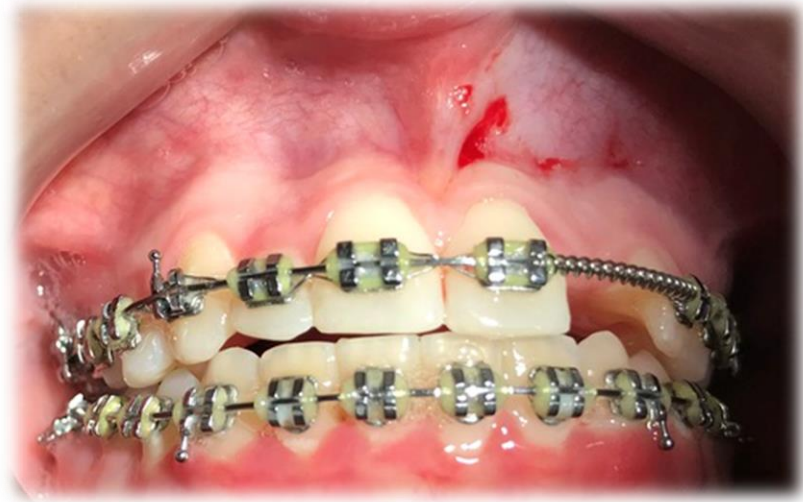- ✧ 15 éves, lány páciens
- ✧ foglalkozás: tanuló
- ✧ általános anamnézisben fogászati-, szájsebészeti kezelést befolyásoló tényező nem szerepel
- ✧ gyógyszereket nem szed rendszeresen
- ✧ gyógyszerérzékenységről nem tud
- ✧ káros szokása nincs
- ✧ iskola fogászati szűrésen rendszeresen részt vett



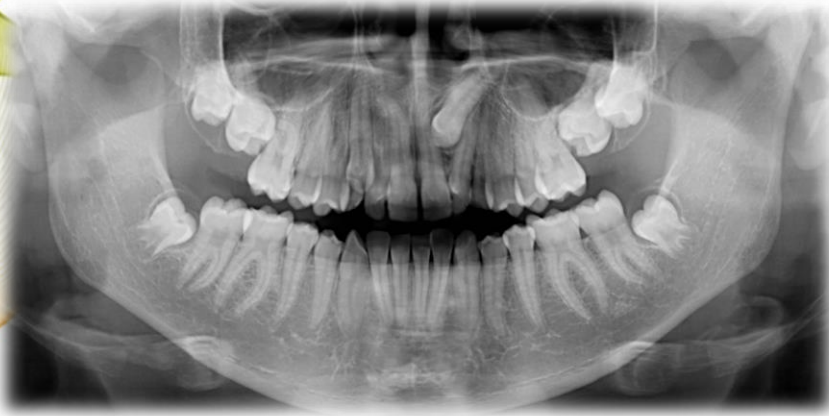
Klinikai vizsgálat



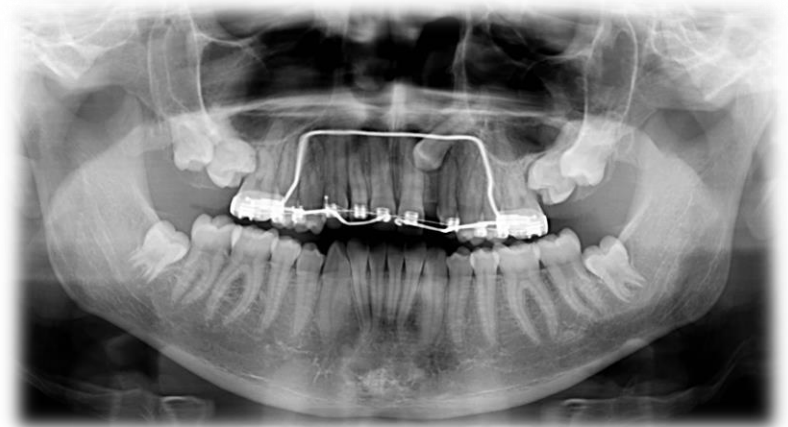- ✧ szimmetrikus arc
- ✧ megtartott fogazata
- ✧ rossz szájhigiéne
- ✧ stomato-onkológiai szűrés során eltérés nem tapasztalható
- ✧ TMI vizsgálat alapján diszfunkcióra utaló jel nem azonosítható
- ✧ Harapási forma: Angle I. (normocclusio)



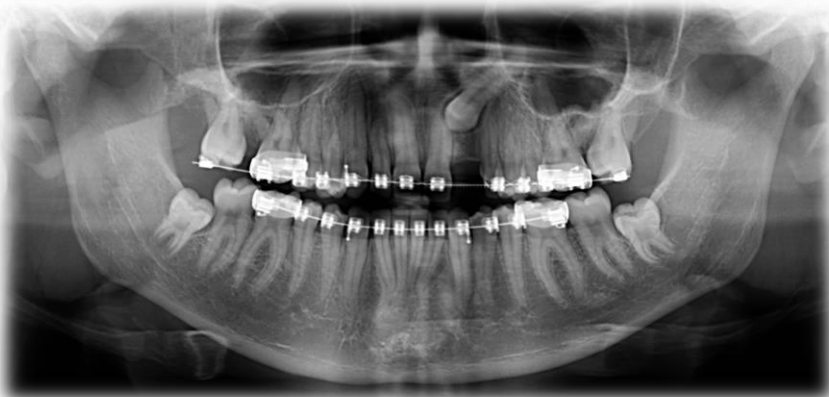Képzővizsgálatok I. OP



2016



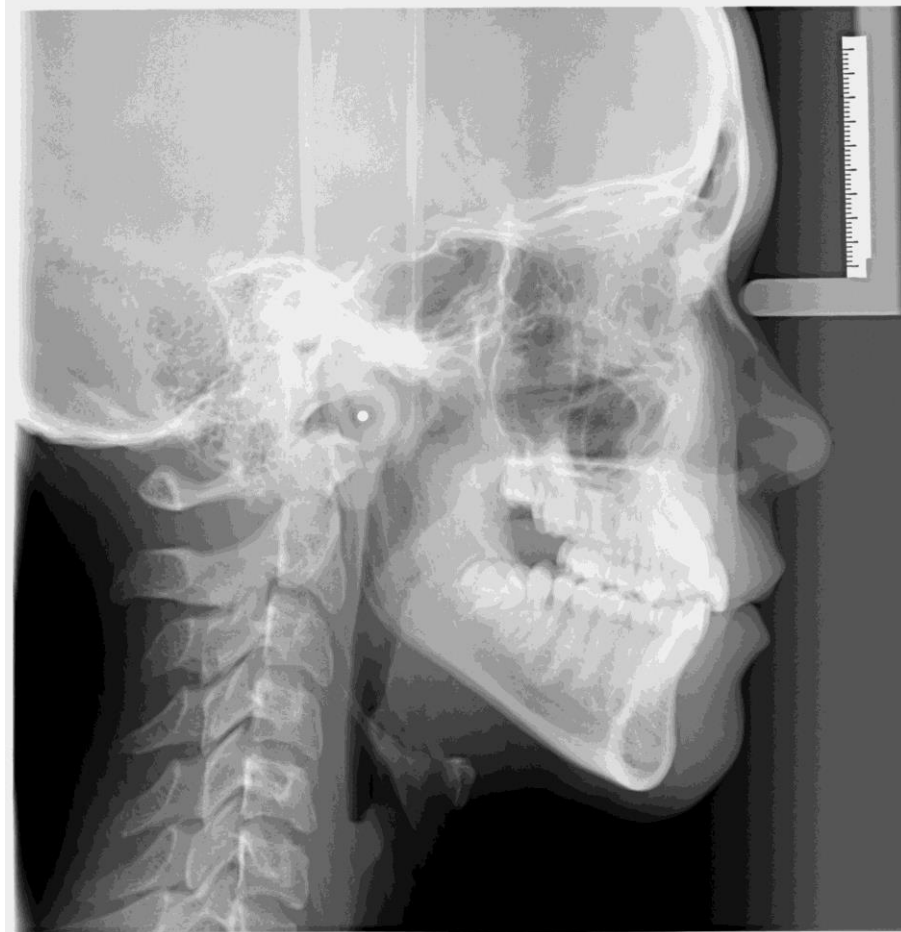2017



2018

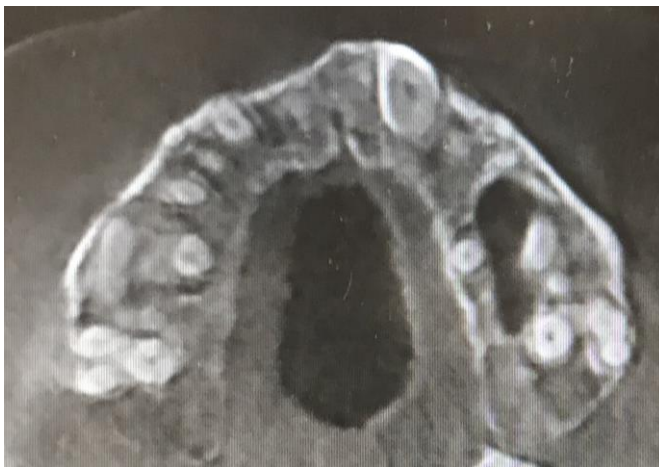Képkötő vizsgálatok II.

Teleröntgen



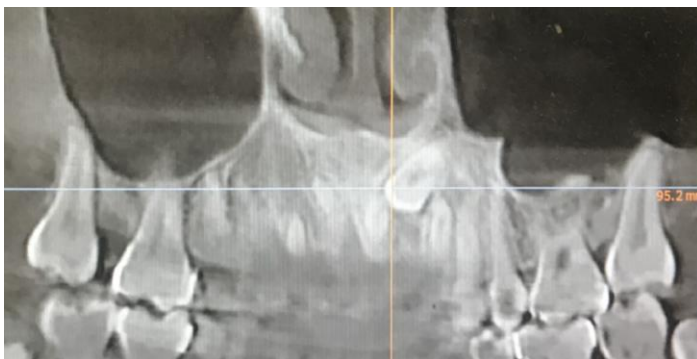
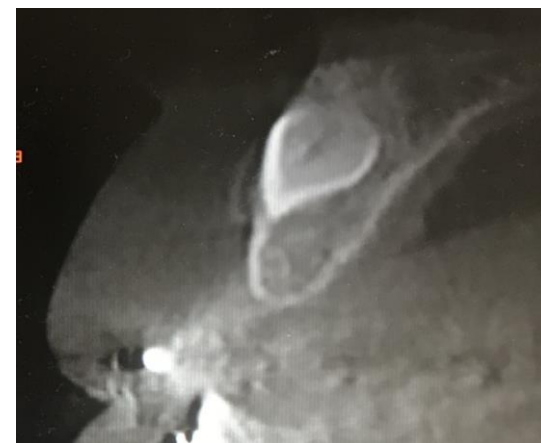Képképző vizsgálatok III.

CBCT



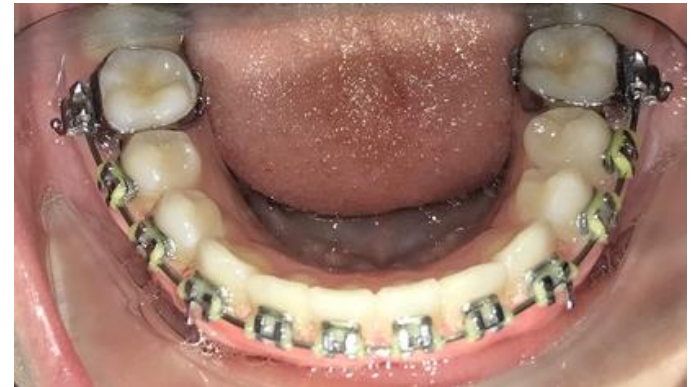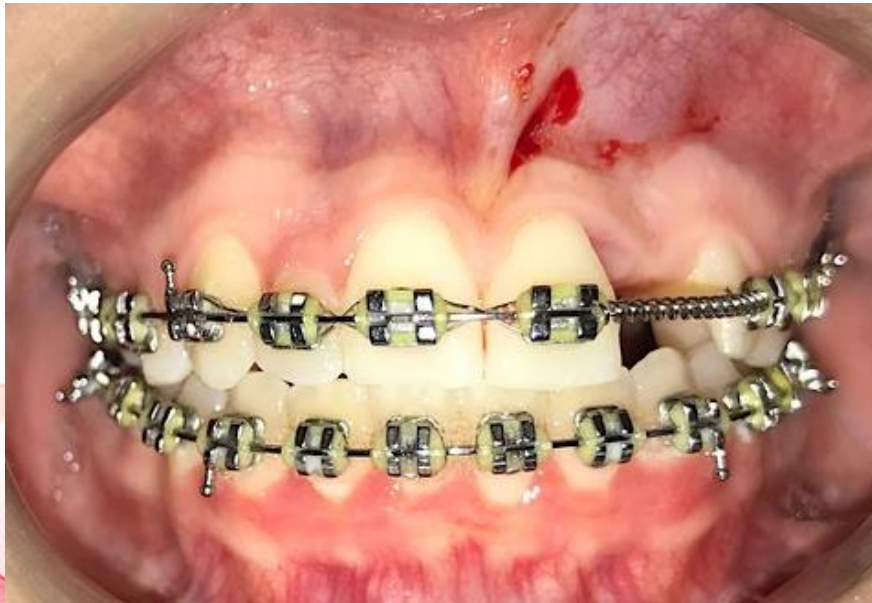
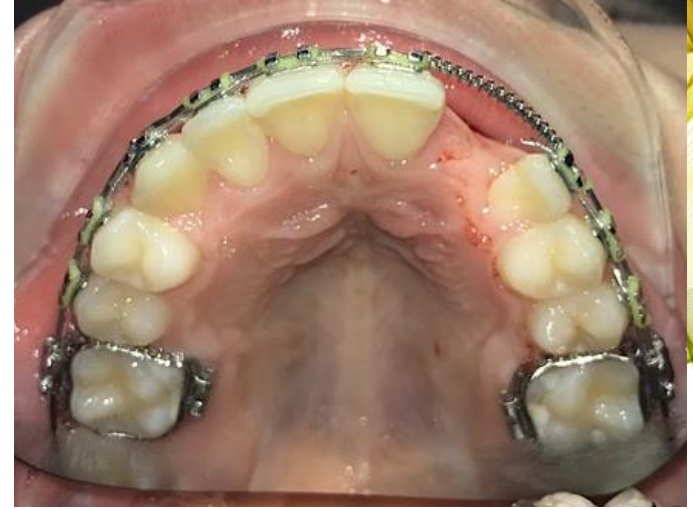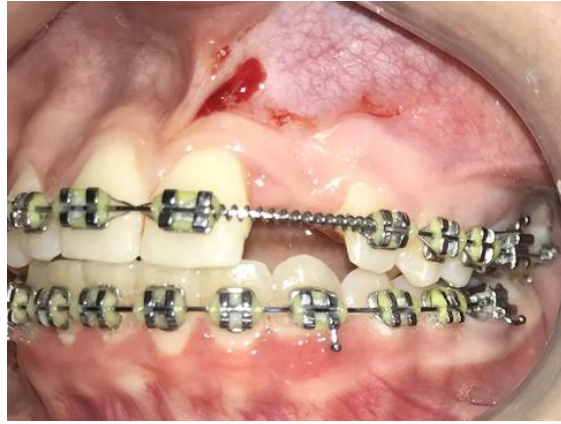
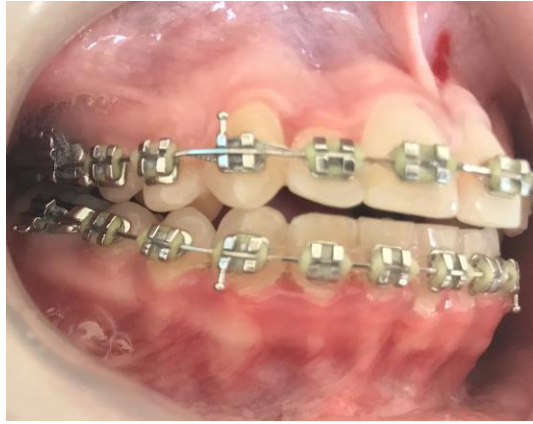Horizontális átmetszet

Orthoradiális átmetszet



Orthopantomogram-szerű nézet

Preoperatív kiindulási állapot



Retineált 23 szemfog sebészi feltárásának lépései

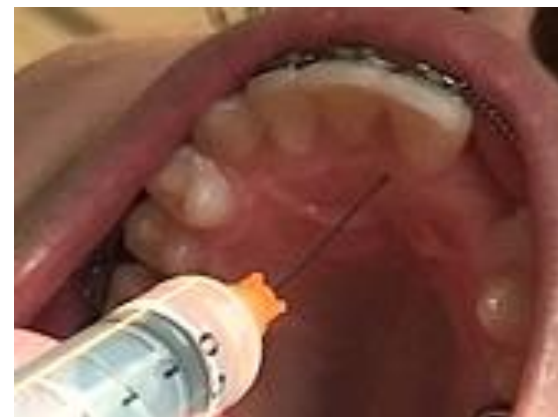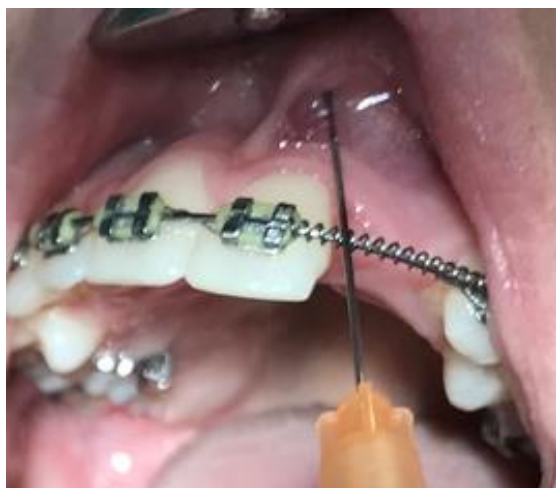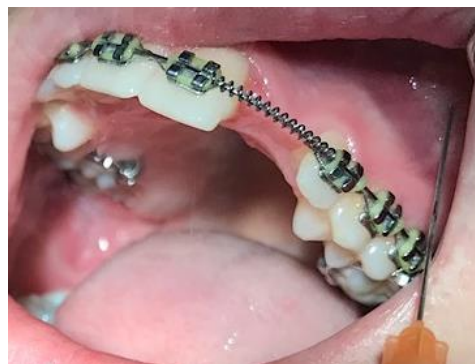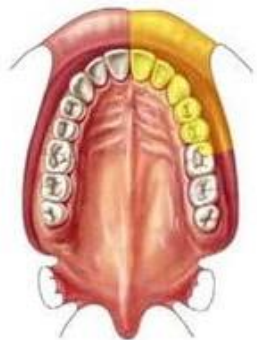
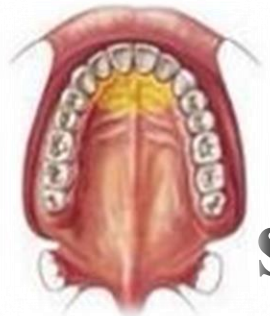A beavatkozás lokál anesztéziában:

4 ml 2%-os Lidocain – Adrenalin oldattal

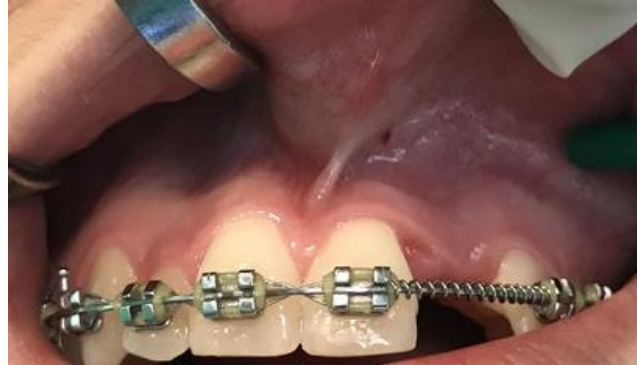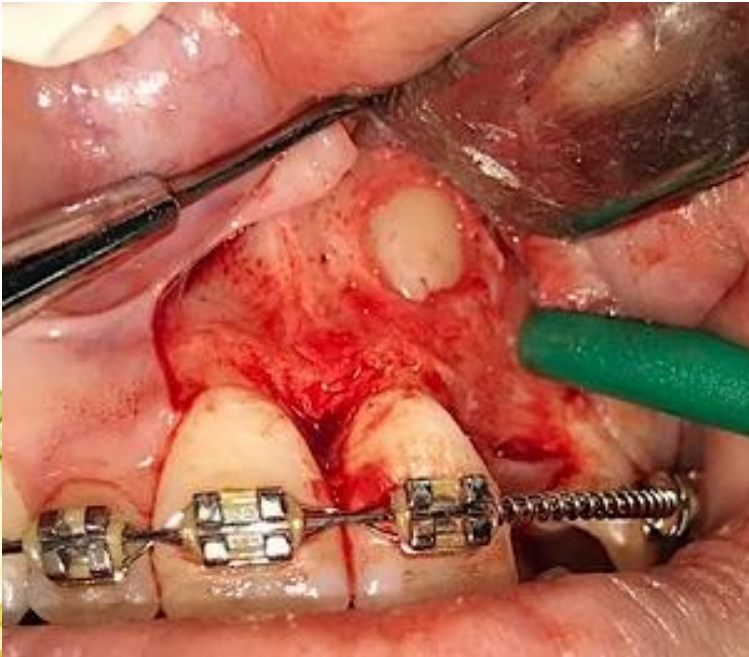
n. alveolaris superior anterior terminális érzéstelenítése –

az 12-es fogtól a 25-ös fogig és

n. incisivus vezetékes érzéstelenítése



Mucoperiostealis lebeny képzése



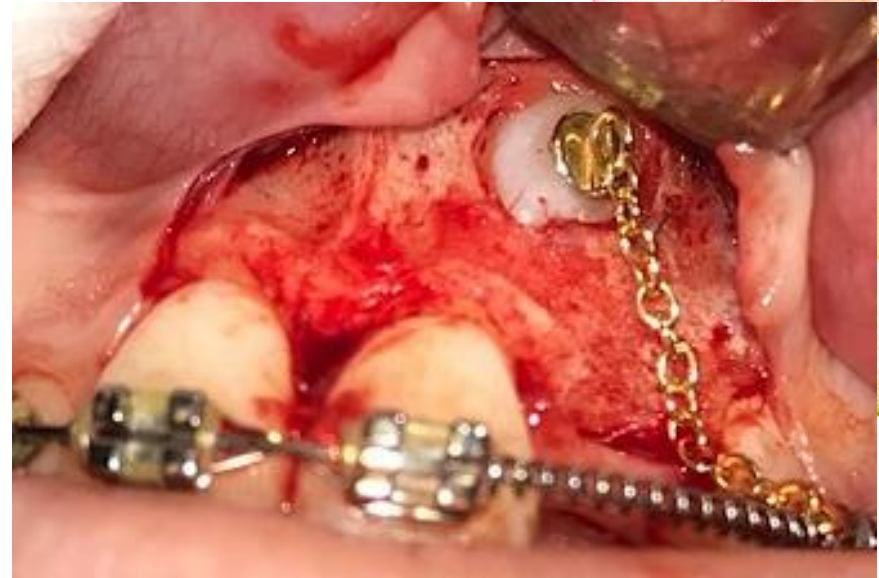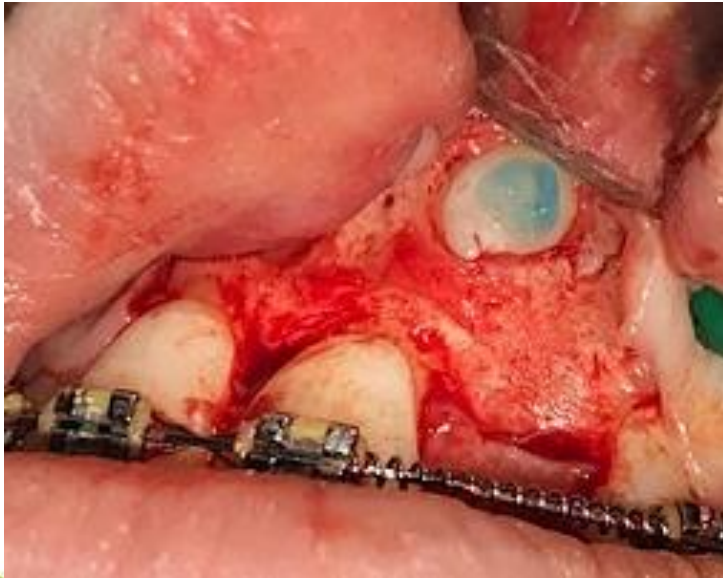
✧ Intrasulcularis metszés

11-es fog distalis szélétől a 22-es fog distalis részéig

✧ verticalis segédmetszés az 11-es fogtól
(L-alakú metszés)

Az impaktált fog felszabadítása buccalisan,
mivel a fogat csak gingivalis mucosa fedte
csontfúrásra nem volt szükség

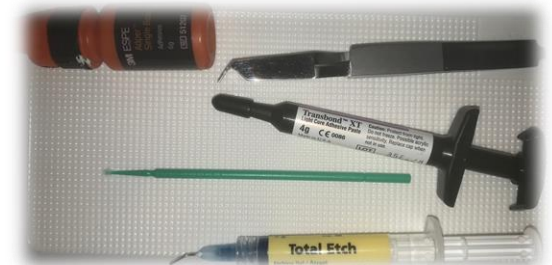Sebészi feltárás és gombocska ragasztása



A feltárás során a 23-as fogra láncos gombocskát ragasztottunk (amely a felső fogszabályozó ívhez húzza a fogat):

- ✓ kondicionálás – 37%-os orthofoszforsav
- ✓ bondozás
- ✓ rögzítés - polimerizáció

(kompozit alapú bracket ragasztó)



Sebzárás

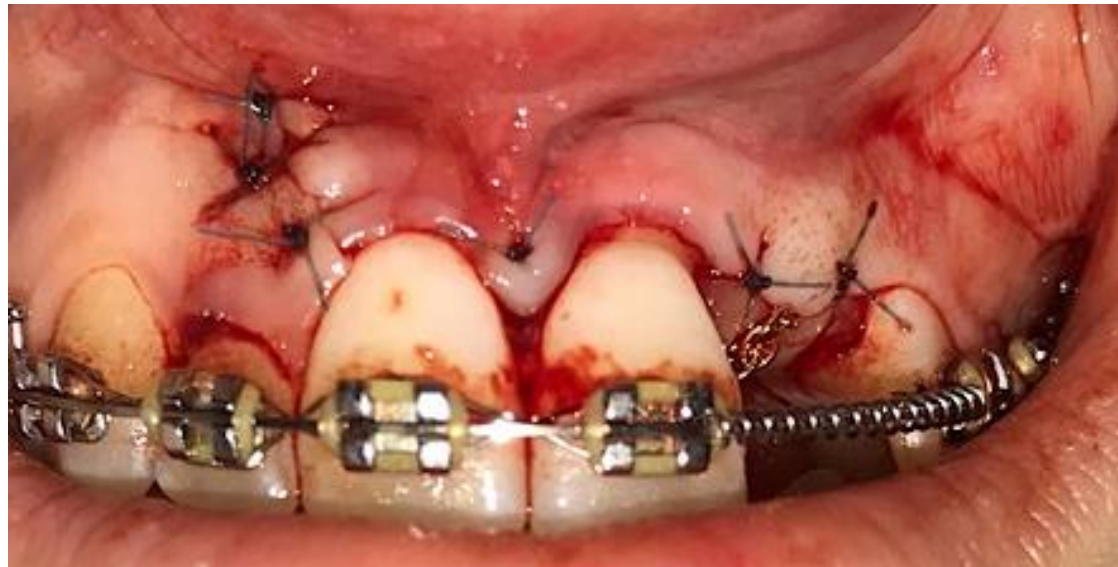

Per primam sebzárás

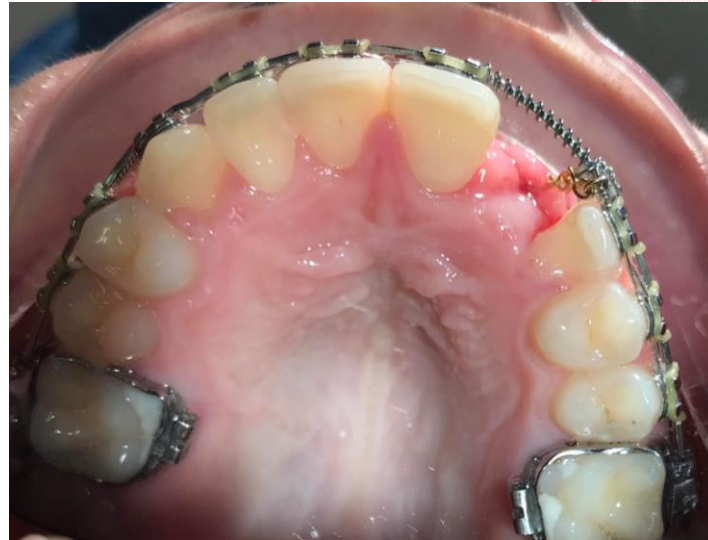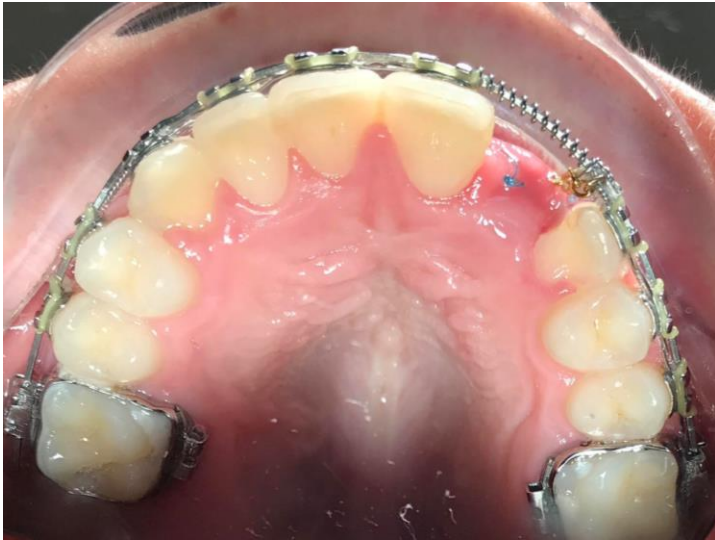Az 11-21 fogak közötti papilla egyesítése vertikális matrac öltéssel

A 23-as fognak megfelelően a papillák egyesítése singularis csomós öltéssel

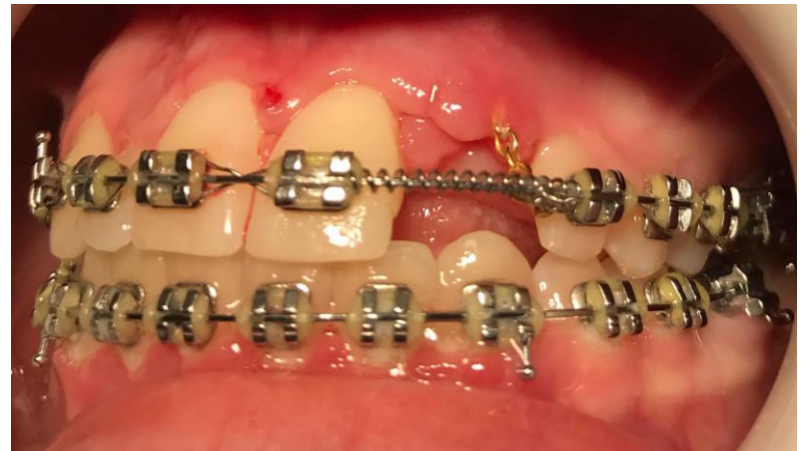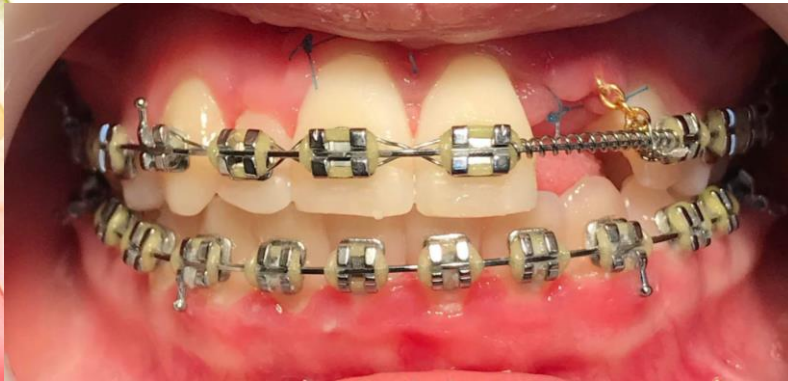A vertikális segédmetszés zárása egyszerű csomós öltésekkel



Varratszedés

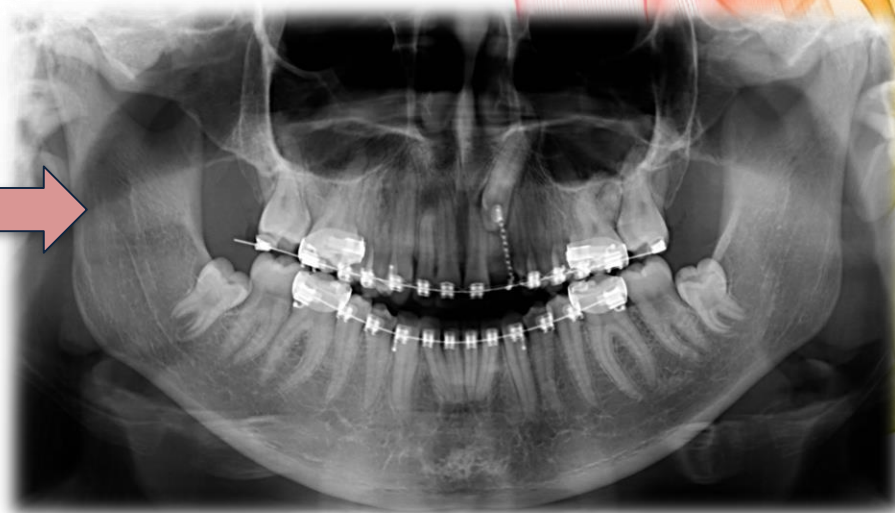
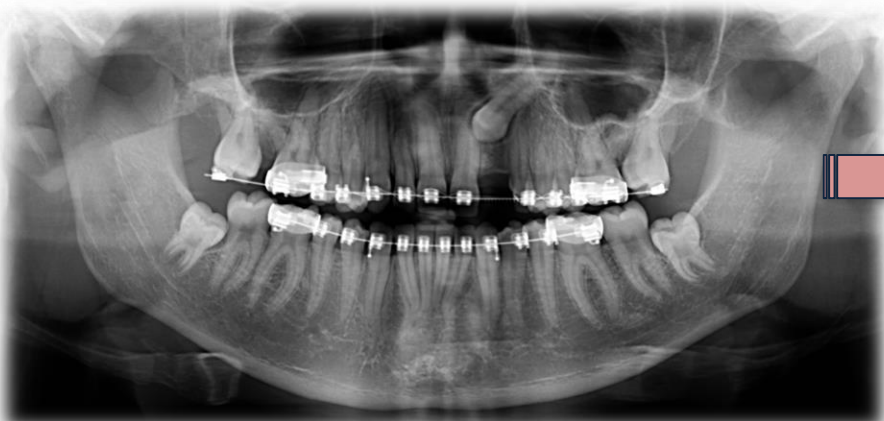
Varratszedés 1 héttel a feltárást követően

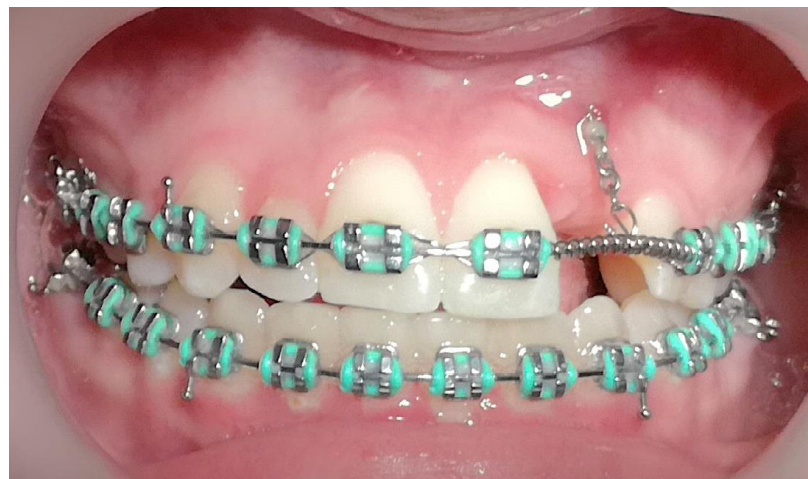
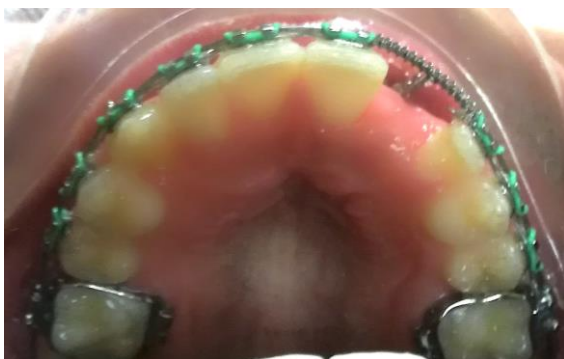

Kontroll

Preoperatív OP



Postoperatív OP és klinikai kép 3 hónap múlva





Köszönöm a figyelmet!