



Semmelweis Egyetem Fogorvostudományi Kar Fogászati és Szájsebészeti Oktató Intézet

igazgató: Dr. Kivovics Péter c. egyetemi tanár

<http://semmelweis-egyetem.hu/fszoi/>

<http://facebook.com/fszoi/>



Orthodonciai célból végzett felső első premolaris extrakciók




Dr. Nikoli Rebeka
dento-alveoláris sebész rezidens

Tutor: Dr. Varga Lóránt

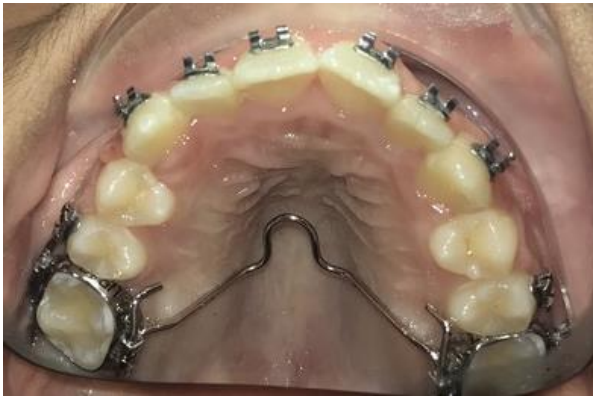Sürgősségi Osztály osztályvezető főorvosa
dento-alveoláris sebész

Mentor: Dr. Czinkóczy Béla

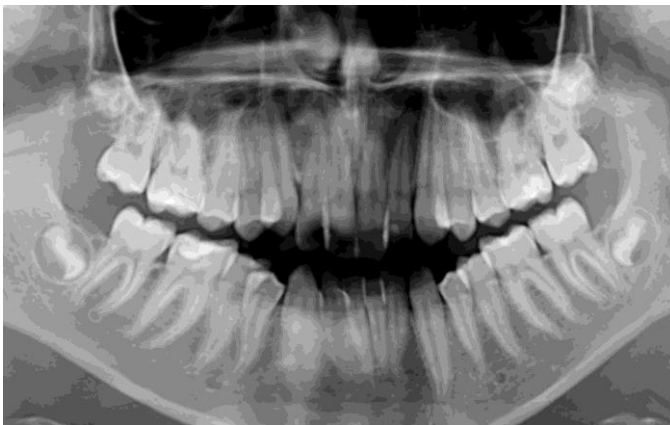Implantológiai Osztály osztályvezető főorvosa
dento-alveoláris sebész



Fogorvosi vizsgálatra érkezés oka

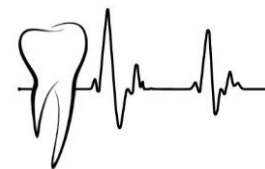

Intézetünkbe fogszabályzás miatt érkezett
A fogtorlódás megszüntetése céljából
a felső első premolaris fogak extrakciója
mellett döntöttünk

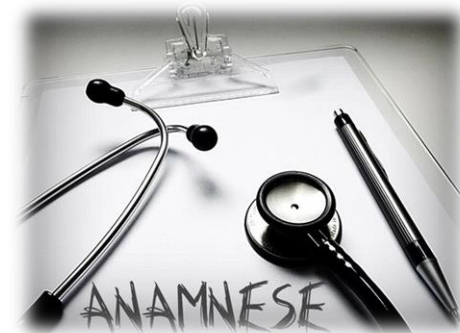

Későbbiekben sz.e. bölcsességfogak
eltávolítása javasolt

Általános anamnézis



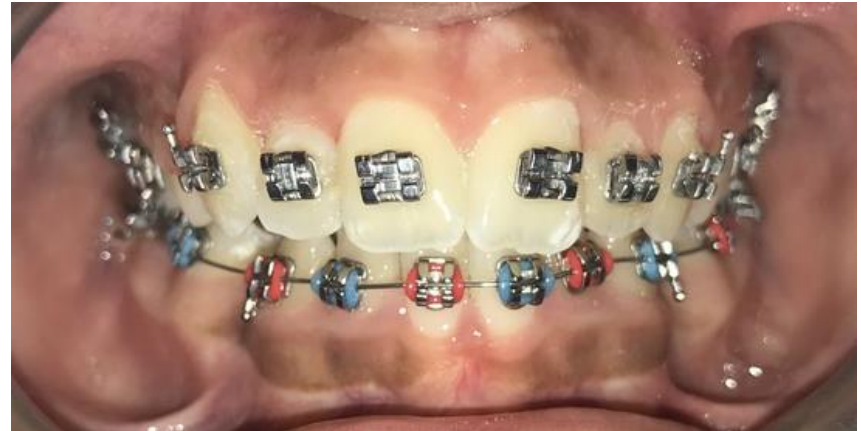- ✧ 13 éves, fiú páciens
- ✧ foglalkozás: tanuló
- ✧ általános anamnézisben fogászati-, szájsebészeti kezelést befolyásoló tényező nem szerepel
- ✧ gyógyszereket nem szed rendszeresen
- ✧ gyógyszerérzékenységről nem tud
- ✧ káros szokása nincs
- ✧ iskola fogászati szűrésen rendszeresen részt vett



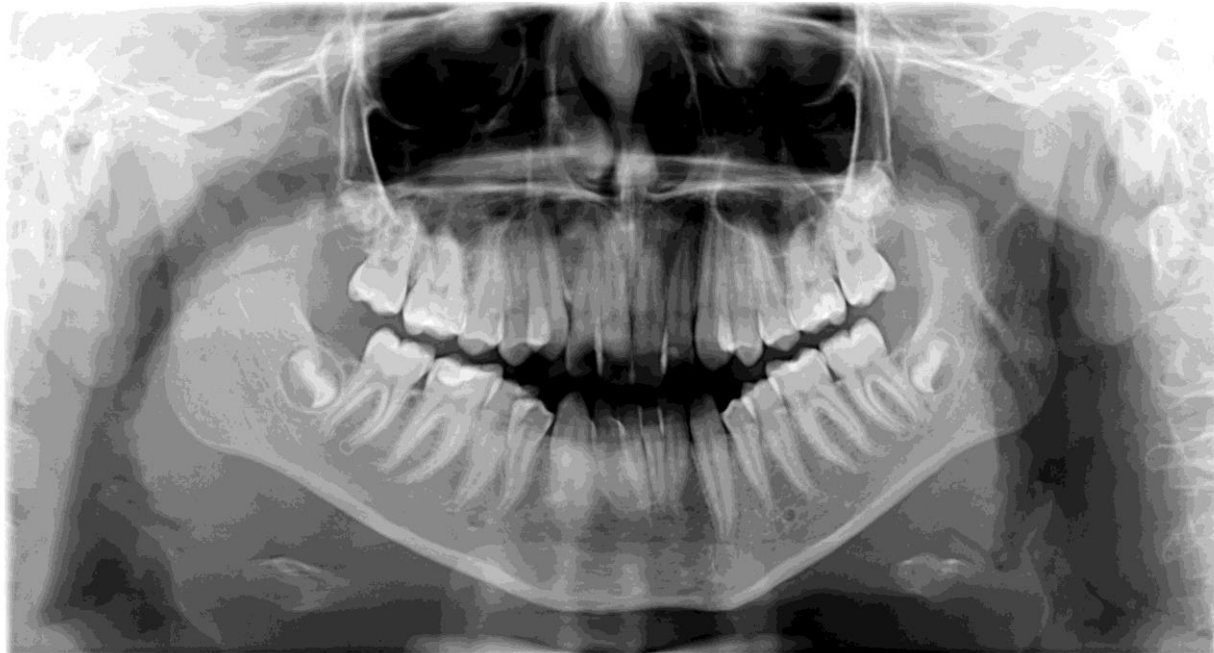
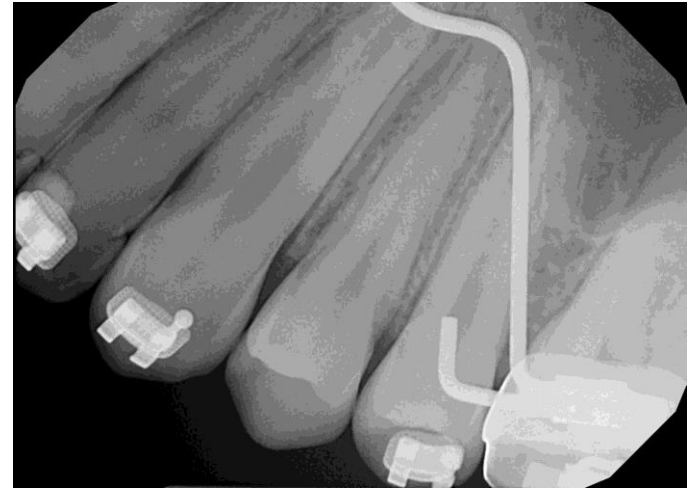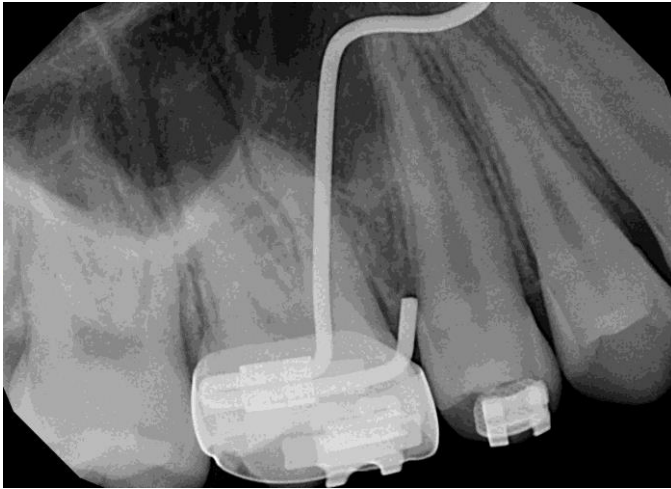
Klinikai vizsgálat



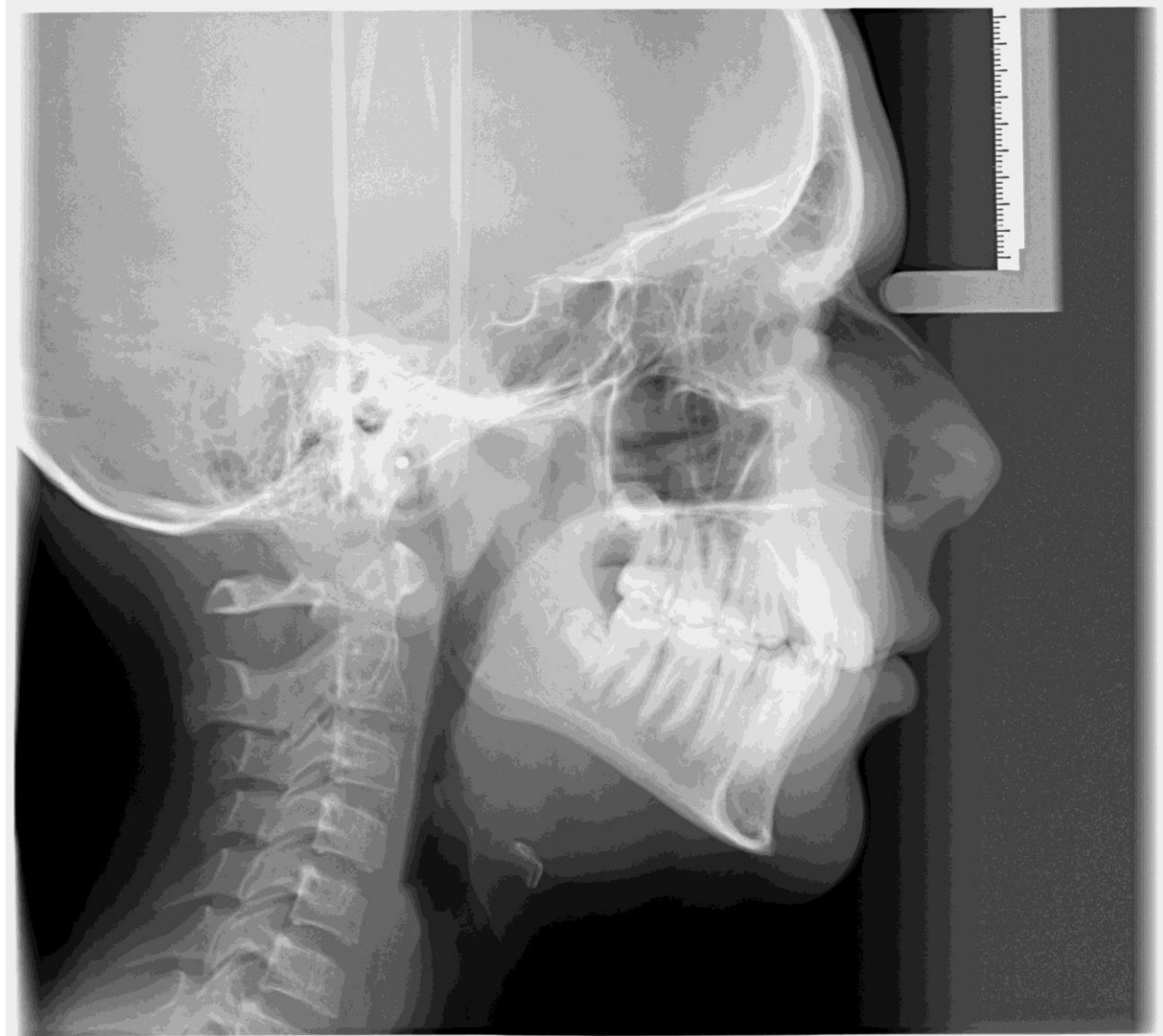
- ✧ szimmetrikus arc
- ✧ megtartott fogazata
- ✧ ép parodontium
- ✧ jó szájhigiéne
- ✧ stomato-onkológiai szűrés során eltérés nem tapasztalható
- ✧ TMI vizsgálat alapján diszfunkcióra utaló jel nem azonosítható
- ✧ Harapási forma: Angle I. (normocclusio)



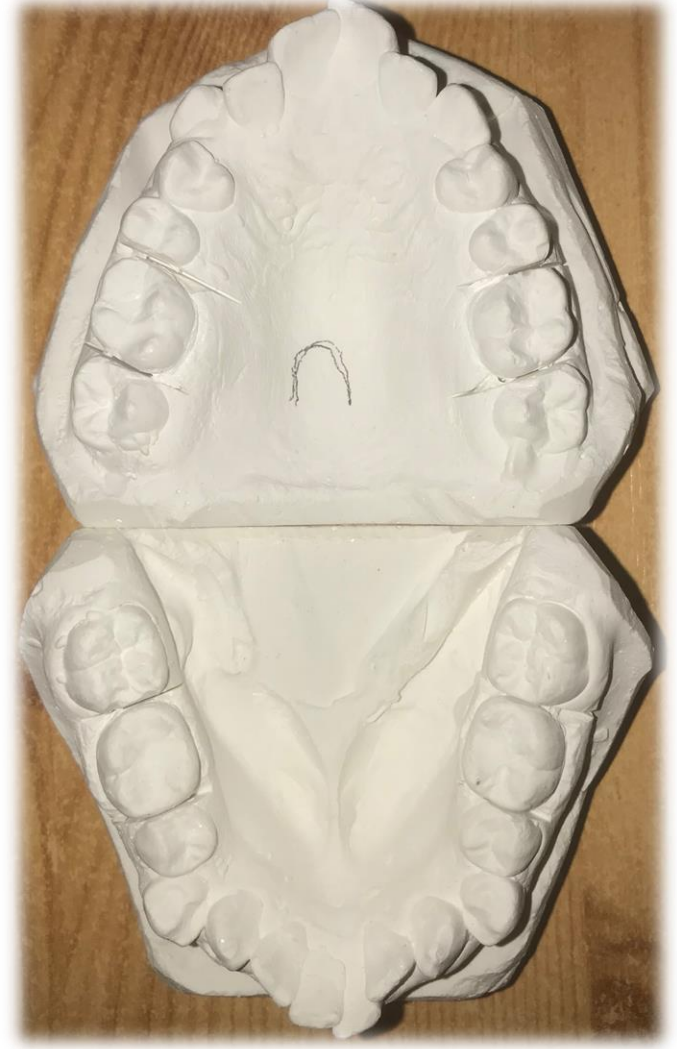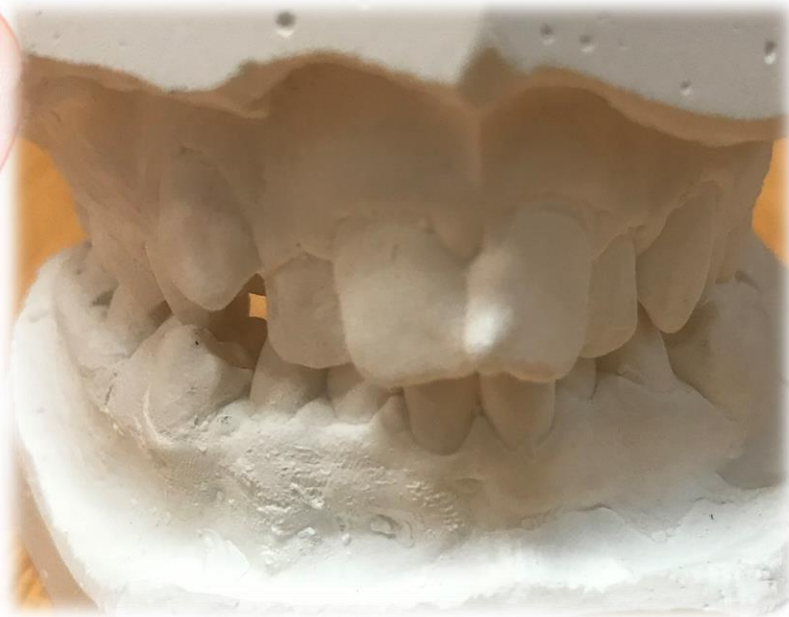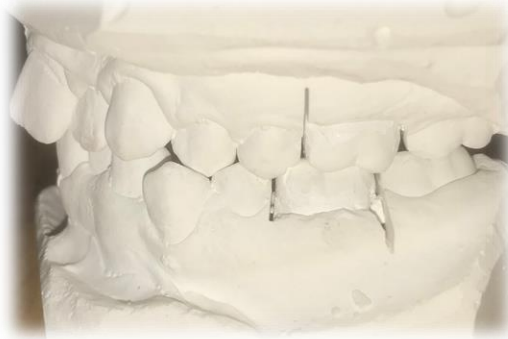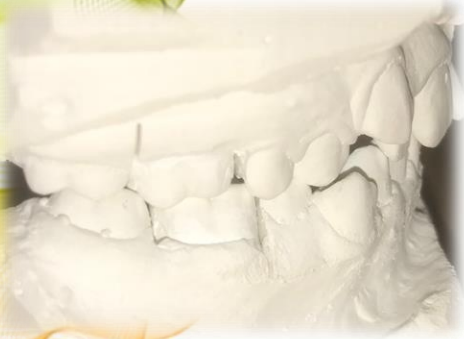Képképző vizsgálat I.



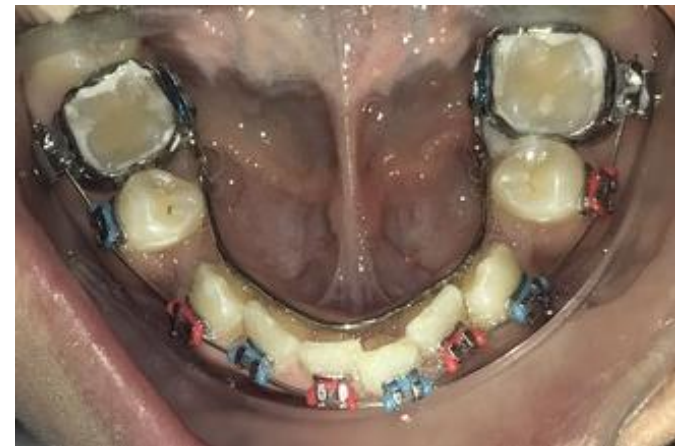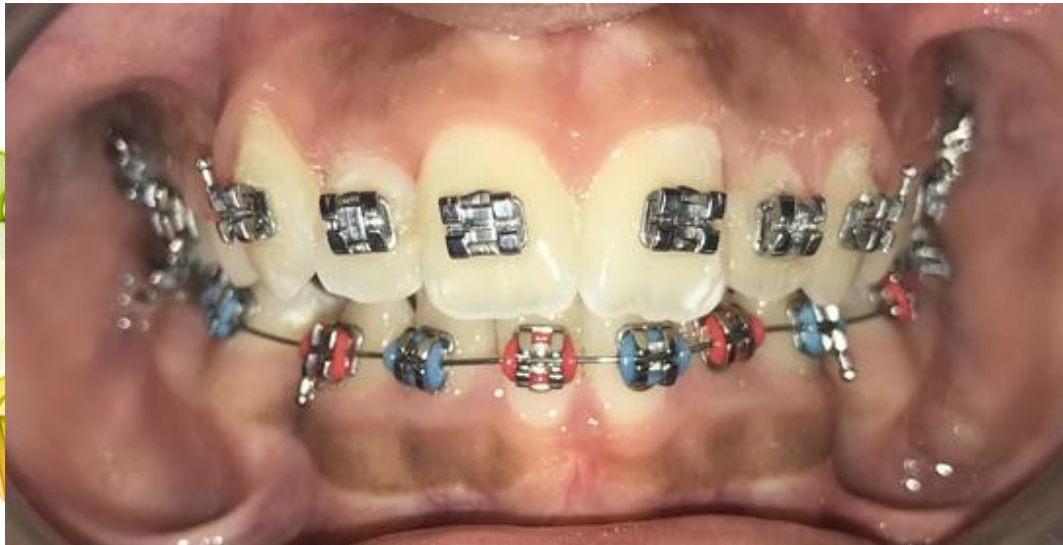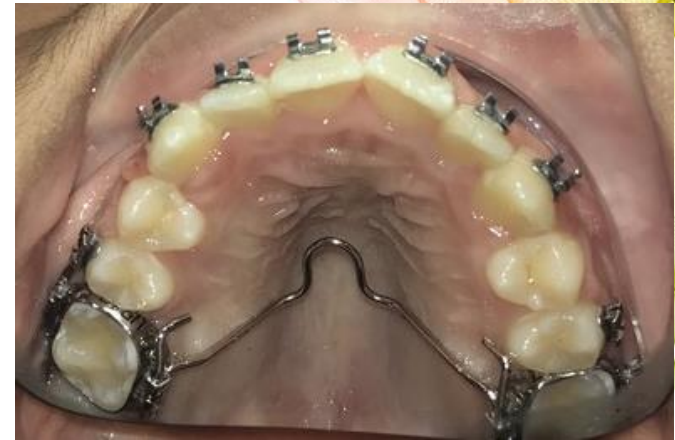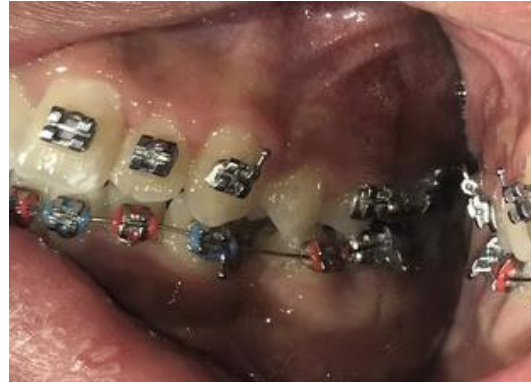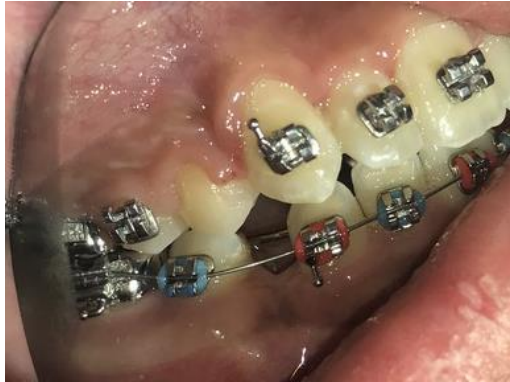Képkötő vizsgálat II.



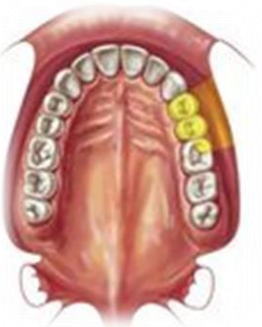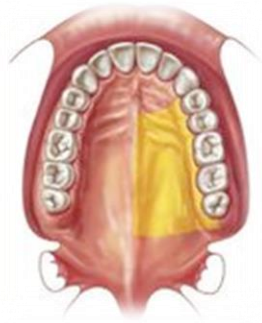Gipszminta – kiindulási állapot



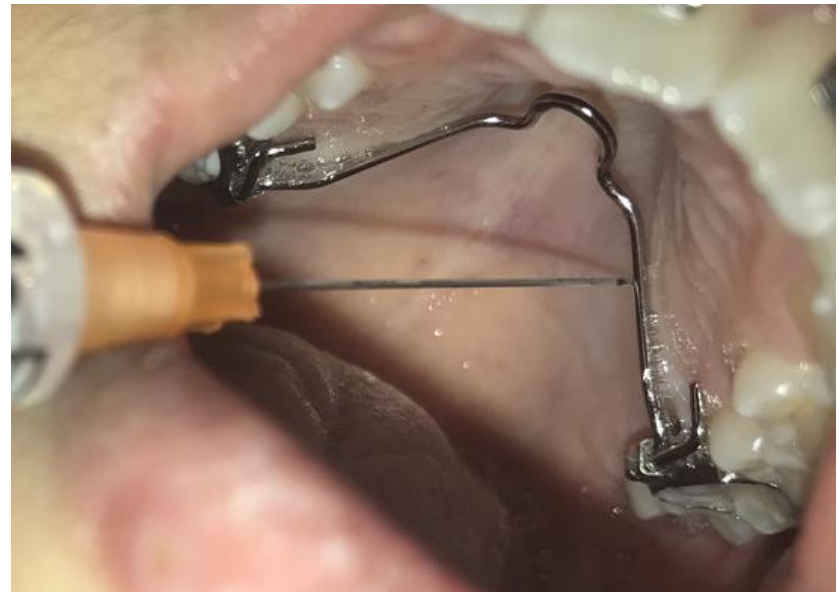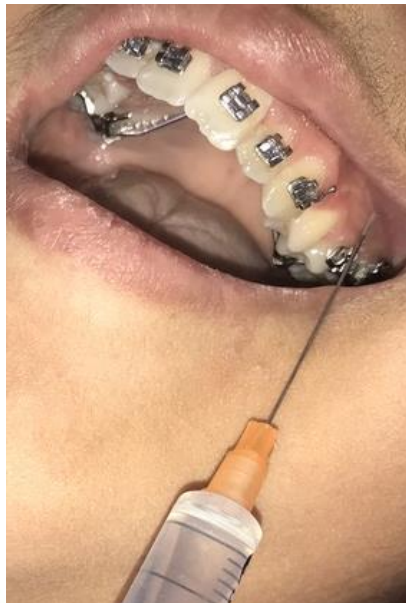Preoperatív kiindulási állapot



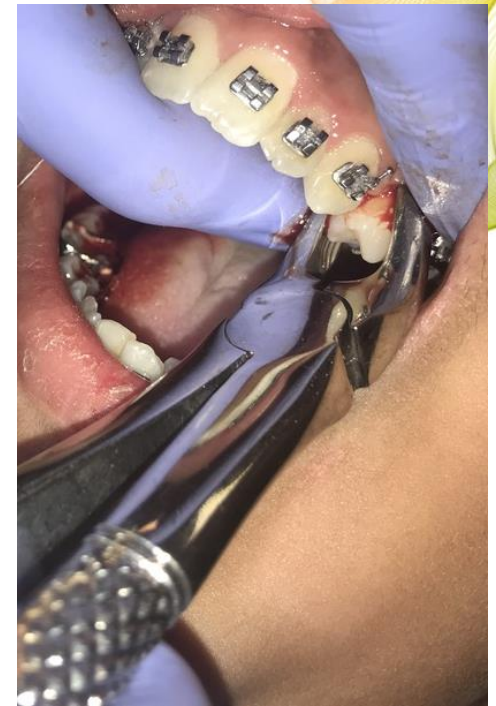
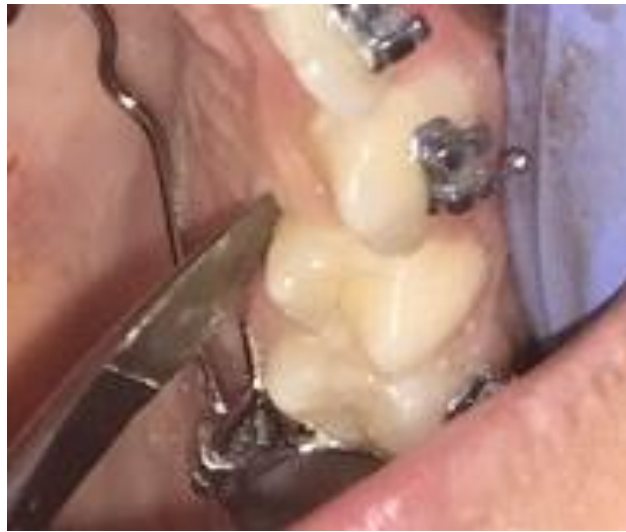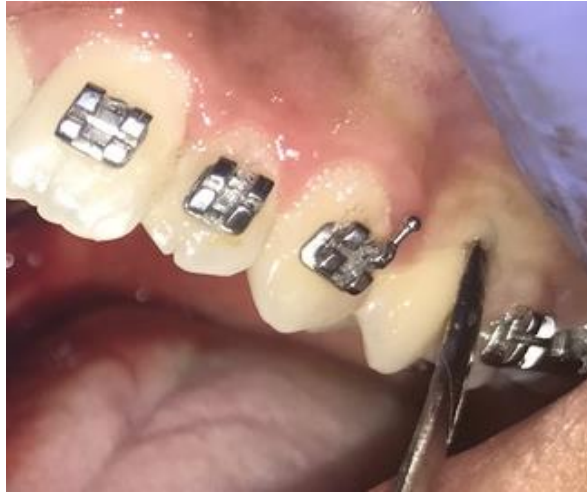Bal felső első premolaris extrakciója I.



A beavatkozás lokál anesztéziában:
4 ml 2%-os Lidocain – Adrenalin oldattal
n. alveolaris superior media –
14-es fognak megfelelően buccalisan
és n. palatinus major et minores



Bal felső első premolaris extrakciója II.



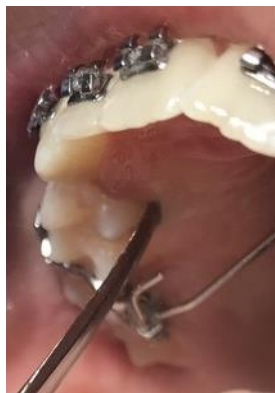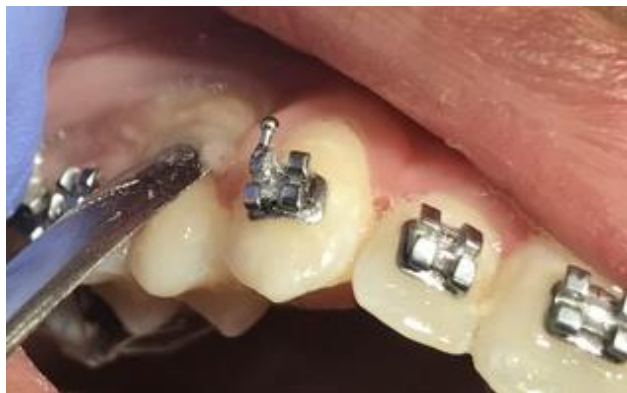Ínyleválasztás raspatóriummal

Fogó felhelyezése

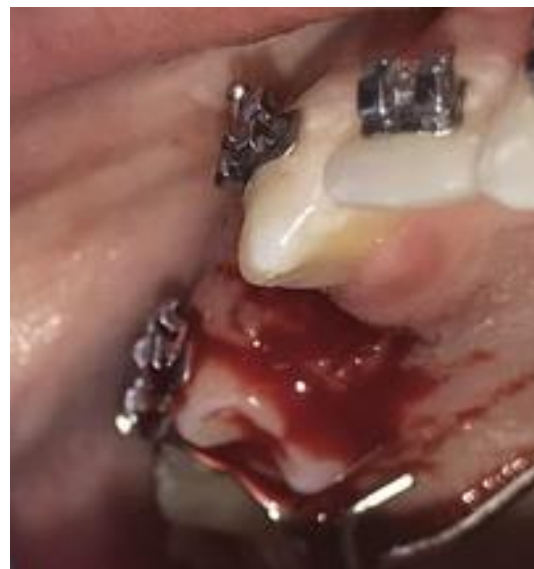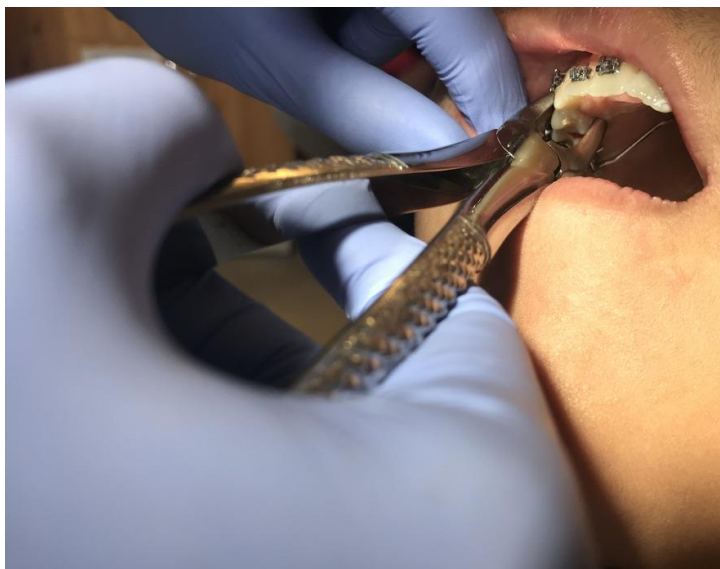A fog luxálása, majd eltávolítása

Az alveolus óvatos excochleációja és koagulum képzése

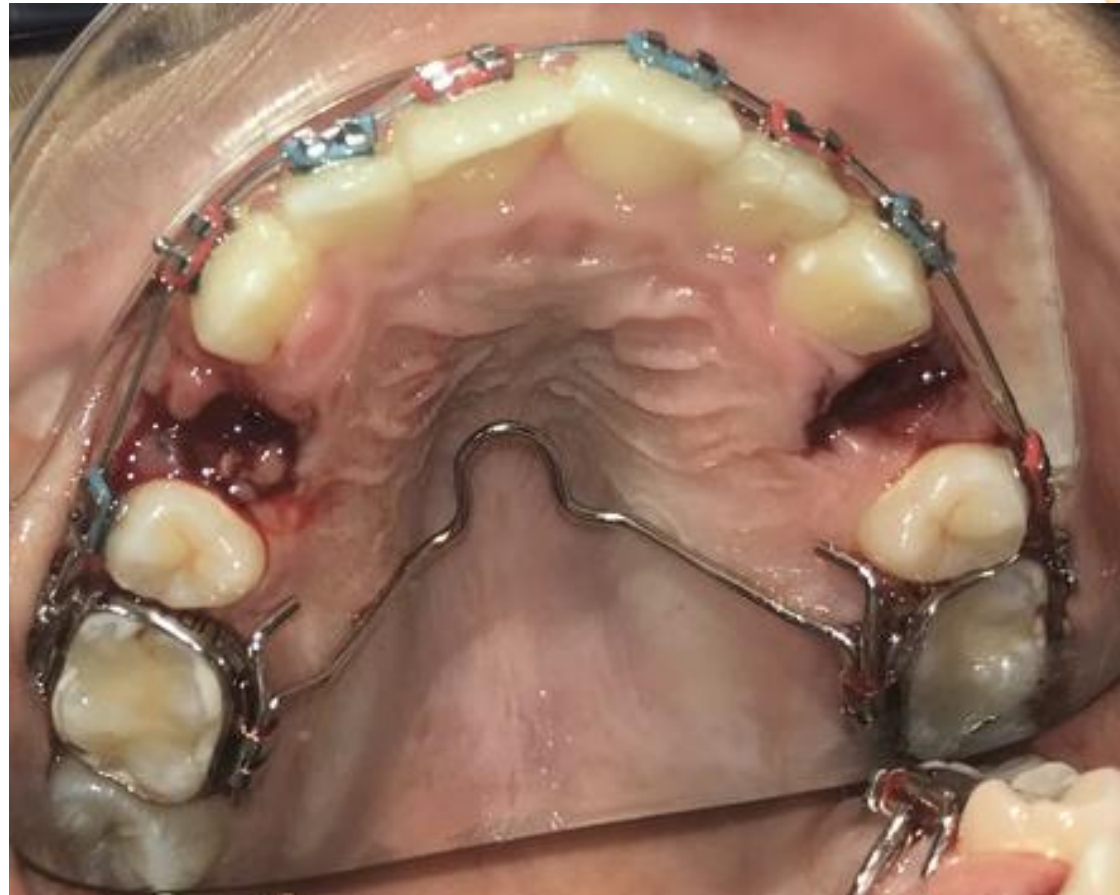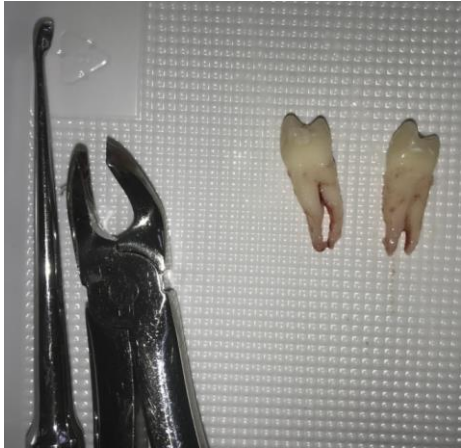Jobb felső első premolaris extrakciója

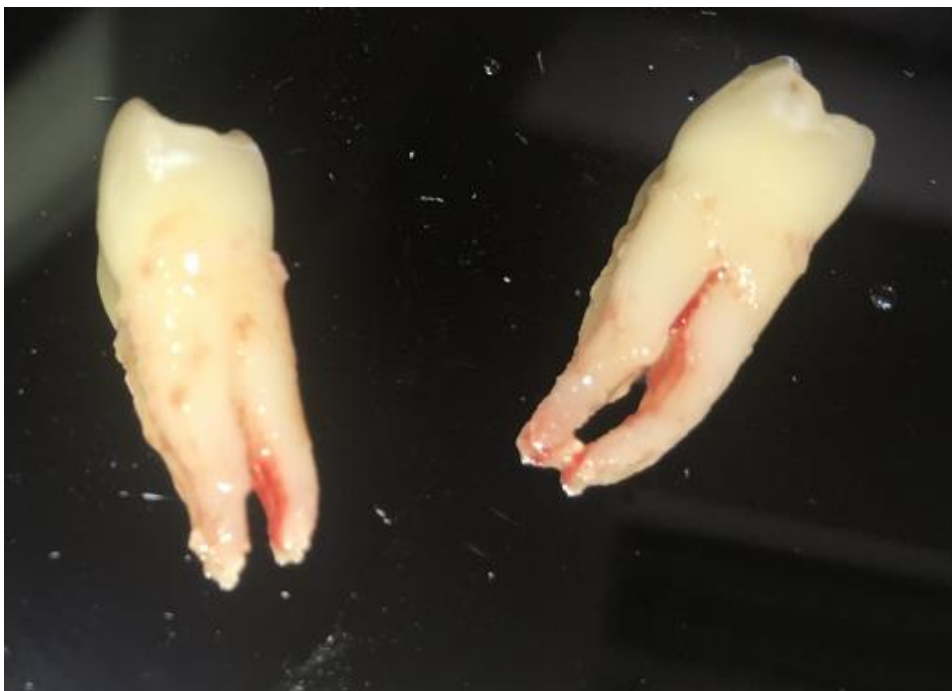

Ínyleválasztás raspatóriummal
Fogó felhelyezése
A fog luxálása, majd eltávolítása
Az alveolus excochleációja -
koagulum képzés



Postoperatív állapot





**Köszönöm a
figyelmet!**