



Semmelweis Egyetem Fogorvostudományi Kar
Fogászati és Szájsebészeti Oktató Intézet

igazgató: Dr. Kivovics Péter c. egyetemi tanár

<http://semmelweis-egyetem.hu/fszoi/>

<https://www.facebook.com/fszoi>



KRÓNIKUS PARODONTITIS ÉS TERÁPIÁJA



Szakorvosjelölt: Dr. Kapor Klára

Konzerváló Fogászat és Fogpótlásban rezidens

Tutor: Dr. Bíró Andrea szakorvos

Mentor: Dr. Kivovics Péter c. egyetemi tanár

2019.



Fogászatra érkezés indoka

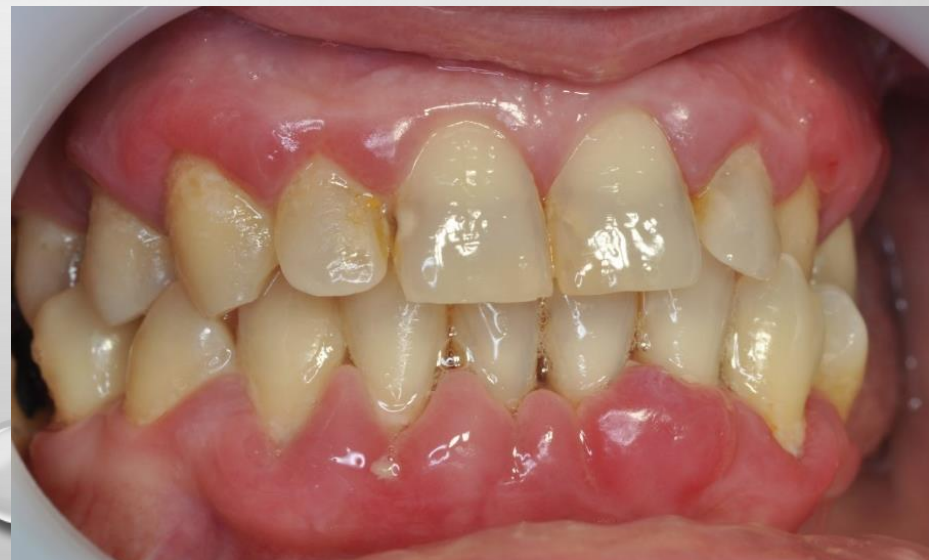- A páciensnek hónapok óta fogmosás közben vérzik az ínye

Általános anamnézis

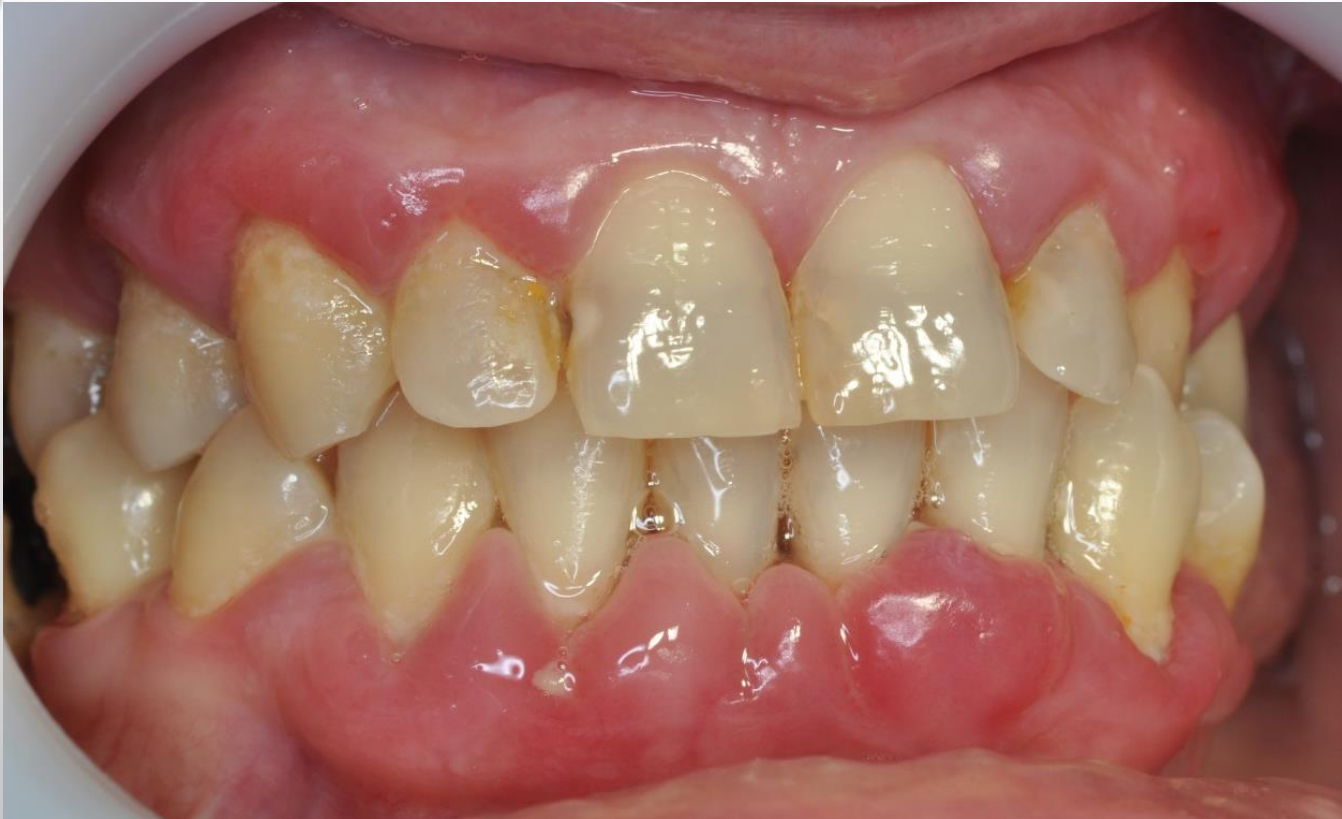- 43 éves nő páciens
- Magas vérnyomásra szed gyógyszert (Valsartan Sandoz)
- Gyógyszerallergiája nincs
- Nem dohányzik
- Fogászati kezelést befolyásoló tényező nincs

Fogászati anamnézis

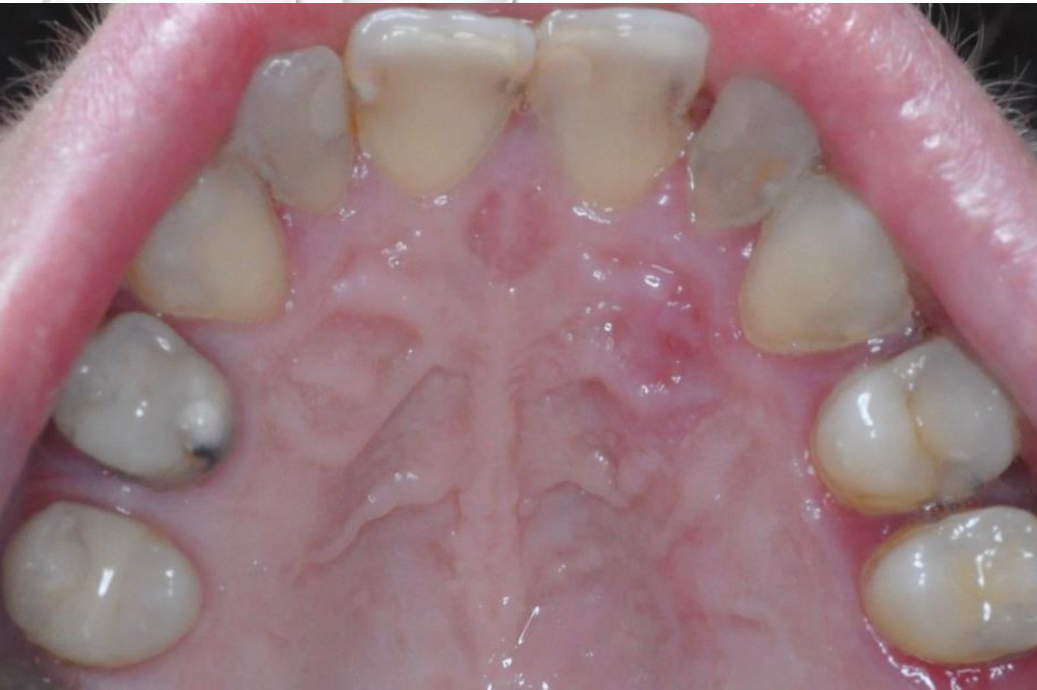- A páciens 2 éve járt utoljára fogorvosnál



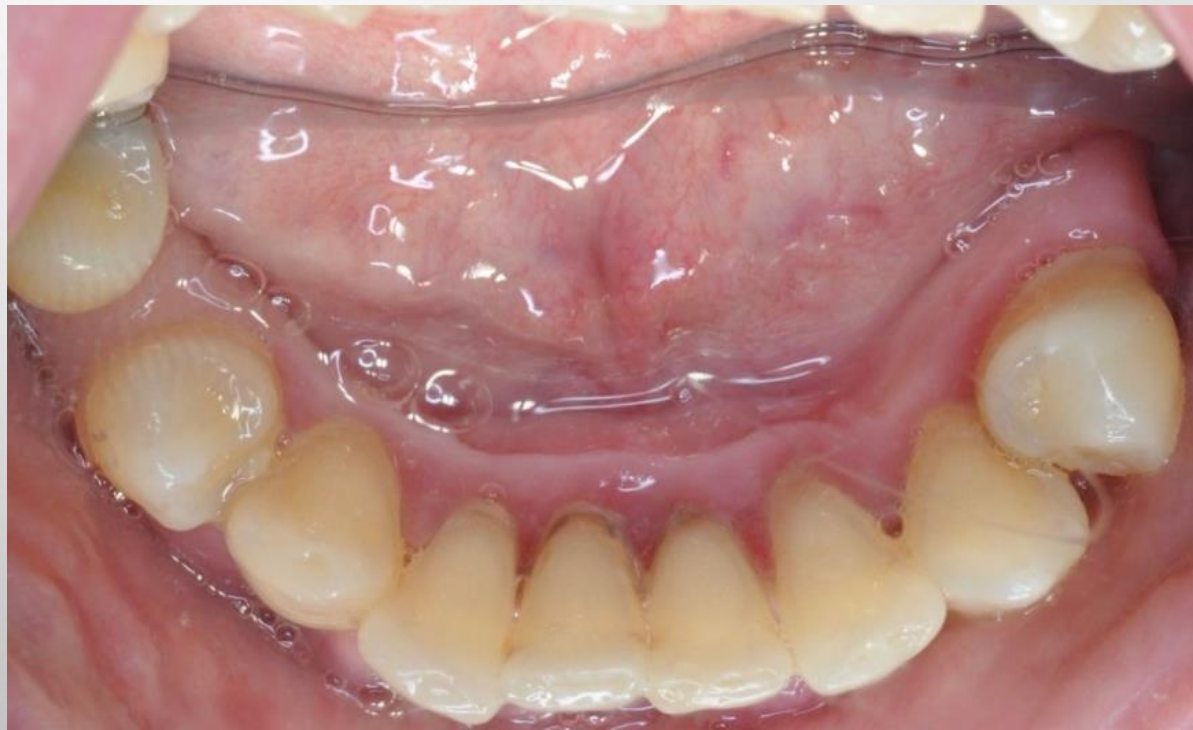KIINDULÁSI KLINIKAI KÉP IKP-BAN



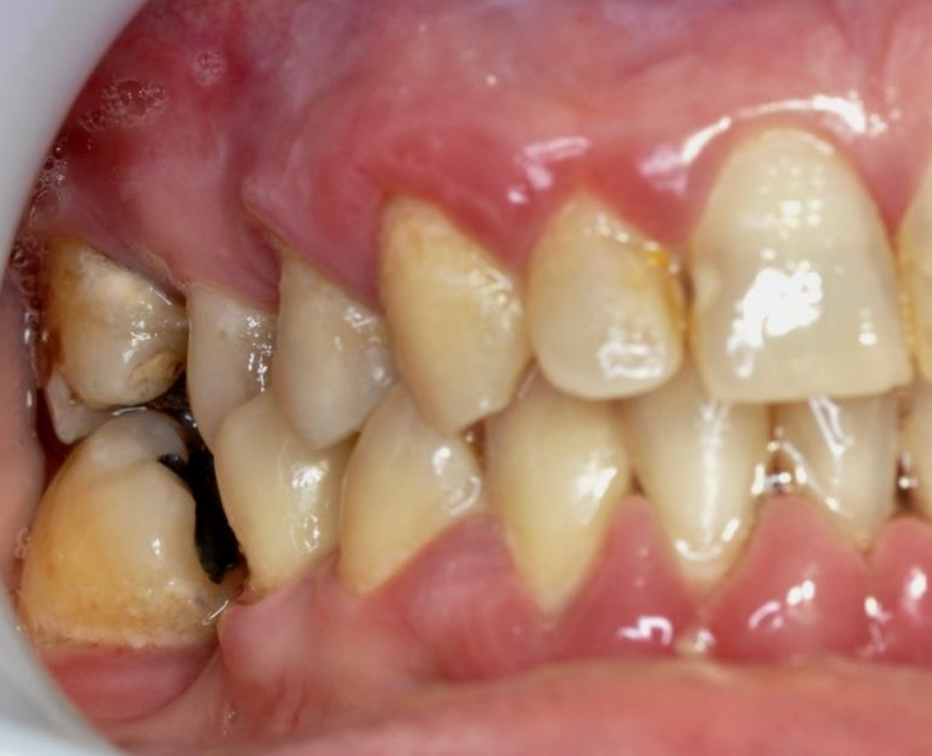Oedamás, duzzadt íny, mely áltasakok kialakulásához vezetett.



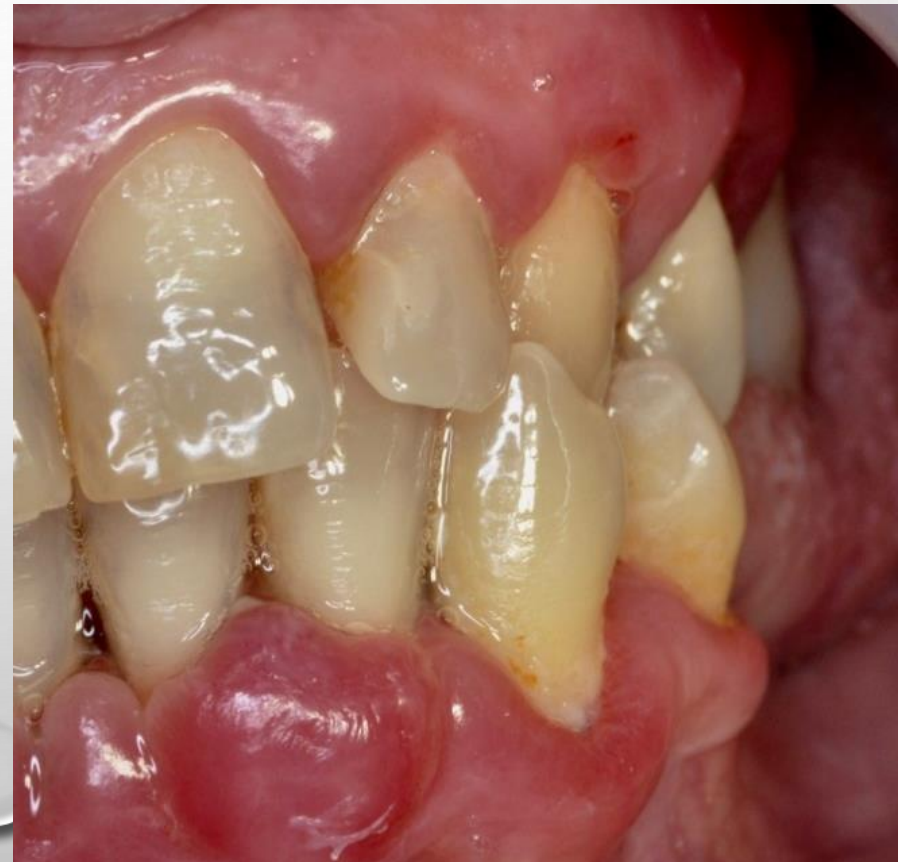Felső Fogív



Alsó Fogív

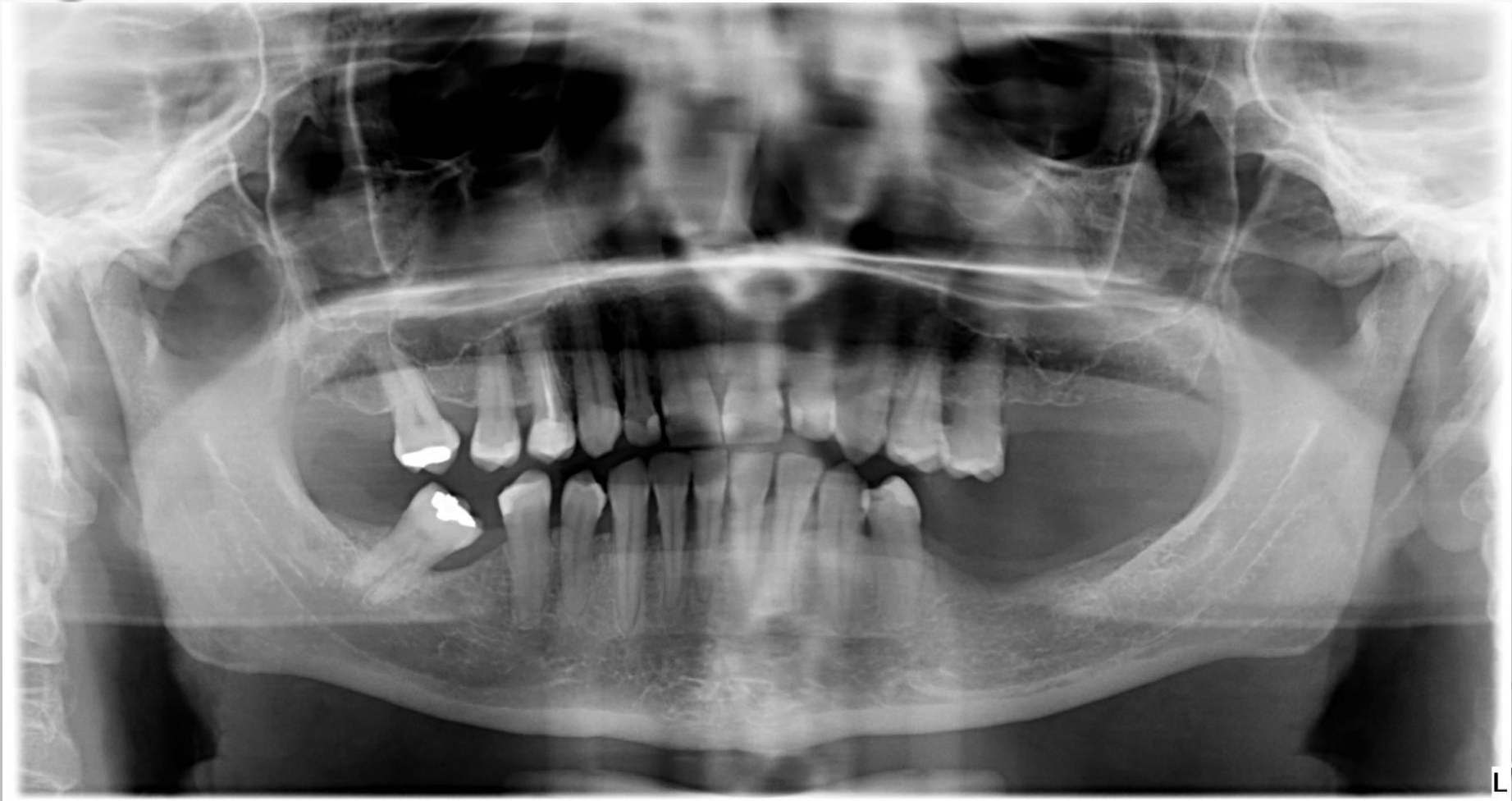

Jobb oldal



Bal oldal

ORTHOPANTOMOGRAM

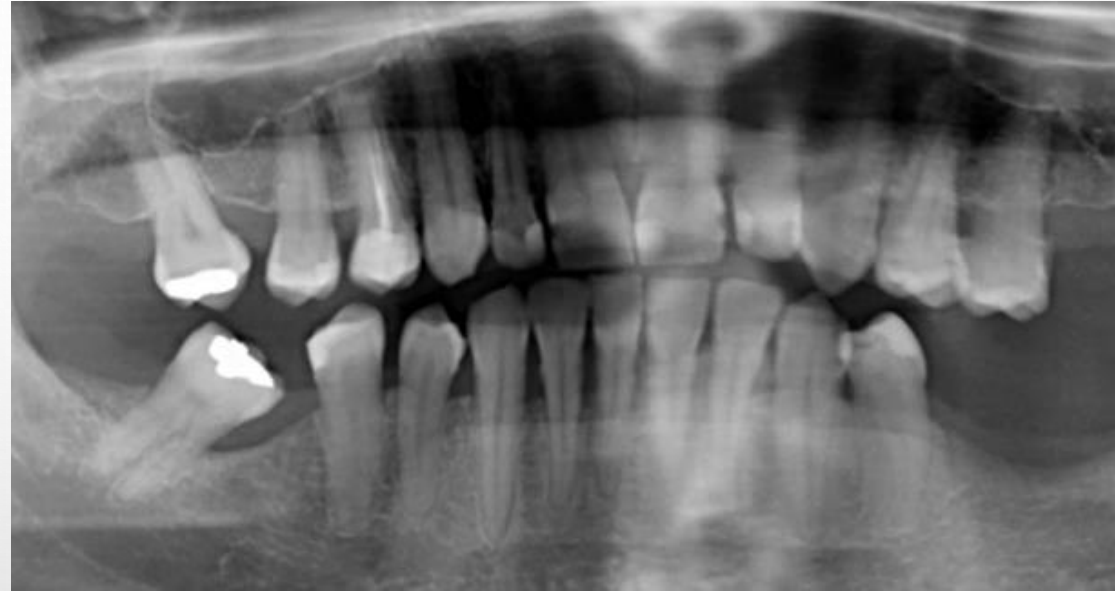


FOGAZATI STÁTUSZ

BPE:

3	3	3
4	4	3

Szondázási mélység:
 alsó frontfogaknál >5,5 mm
 Ínyvérzés van
 Fogkő található

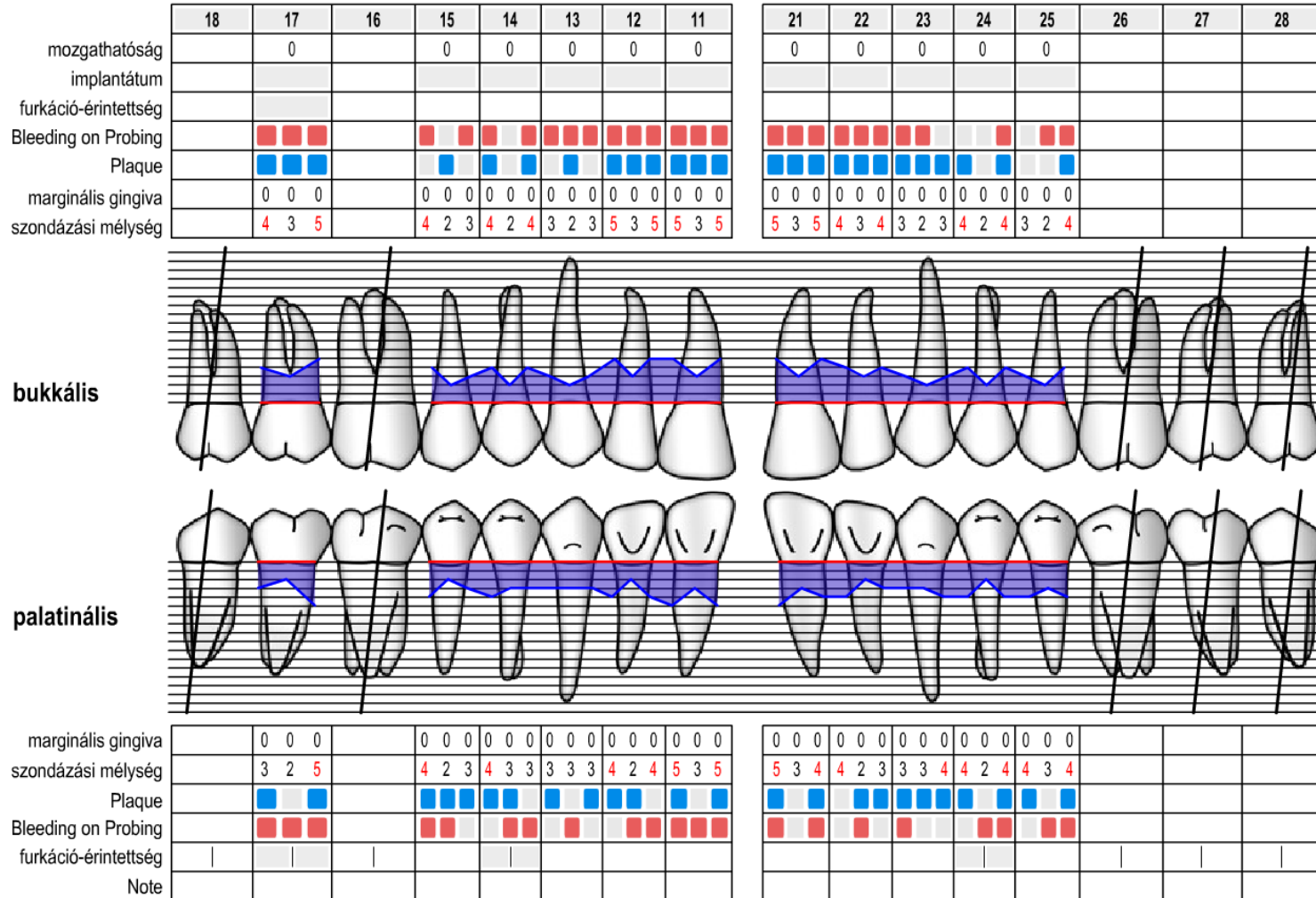


X	T	X	T	gyt		C,T	C	C,T	C,T		C	C	X	X	X
18	17	16	15	14	13	12	11	21	22	23	24	25	26	27	28
48	47	46	45	44	43	42	41	31	32	33	34	35	36	37	38
X	T	X	T									X	X	X	X

Parodontális státuszlap – Felső fogív

FMPS: 77%

FMBS: 78%



Mean Probing Depth = 3.8 mm Mean Attachment Level = -3.8 mm 77 % Plaque 78 % Bleeding on Probing

Parodontális státuszlap – Alsó fogív

FMPS: 77%

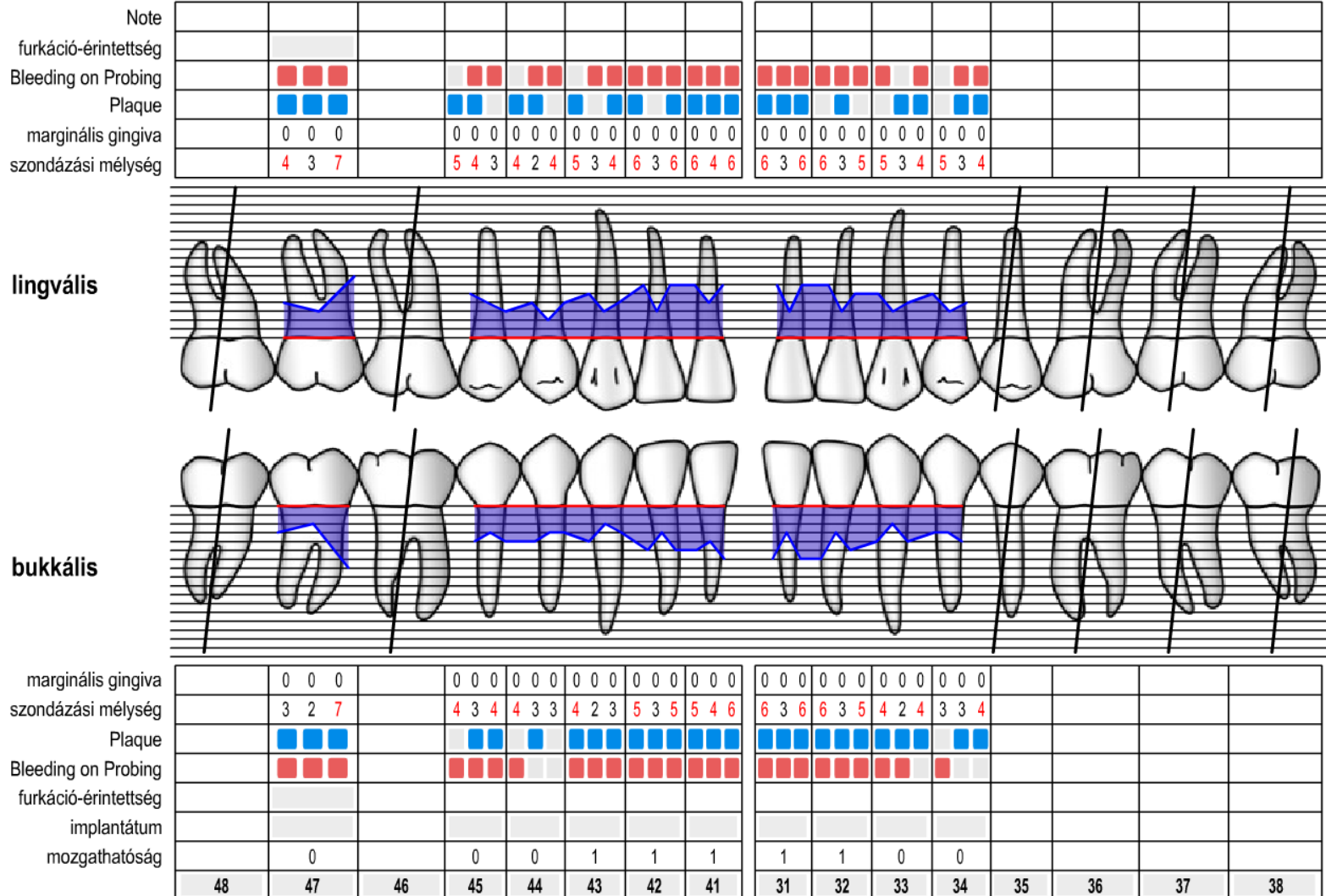
FMBS: 78%

Mean Probing Depth = 3.8 mm

Mean Attachment Level = -3.8 mm

77% Plaque

78% Bleeding on Probing



DIAGNÓZIS, KEZELÉSI TERV

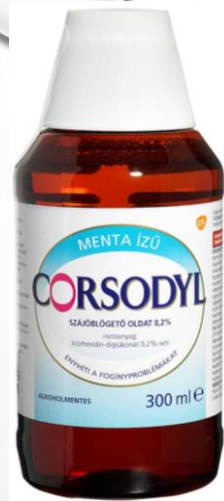Dg: krónikus parodontitis

I. Oki terápia:

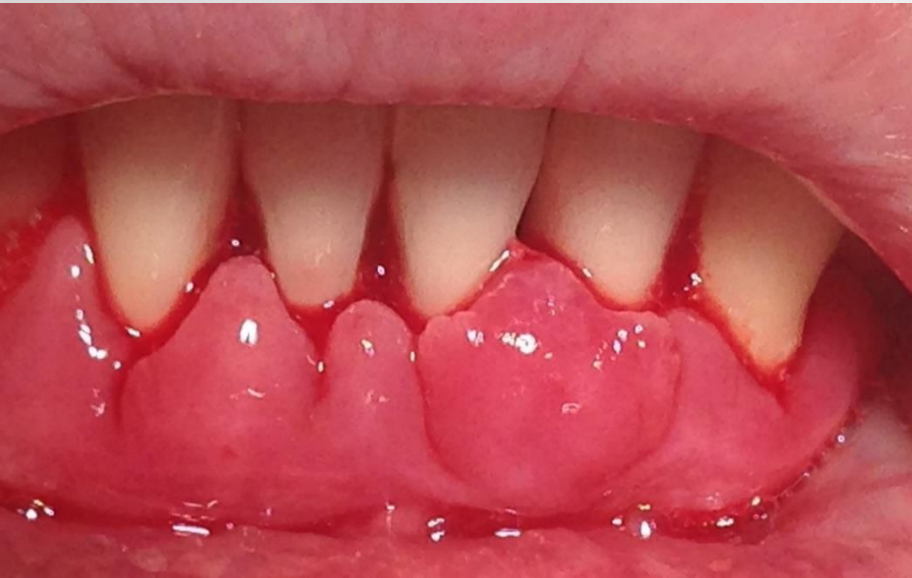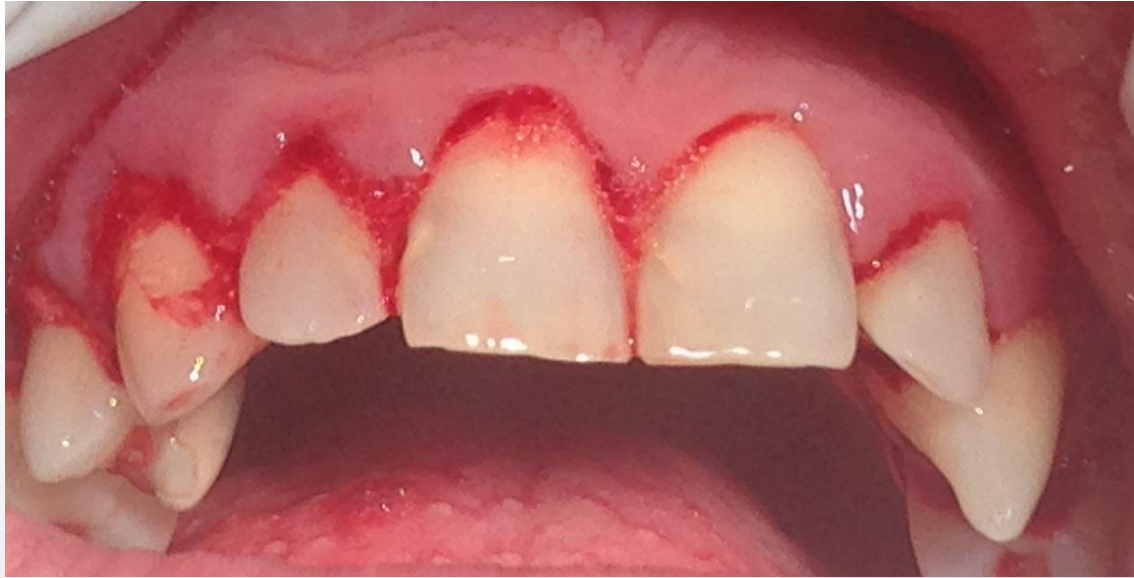- instruálás, motiválás, professzionális szájhygiénás kezelés
- supragingivális depurálás
- subgingivális depurálás, kürettálás, gyökérsimítás

II. Konzerváló fogászati ellátás

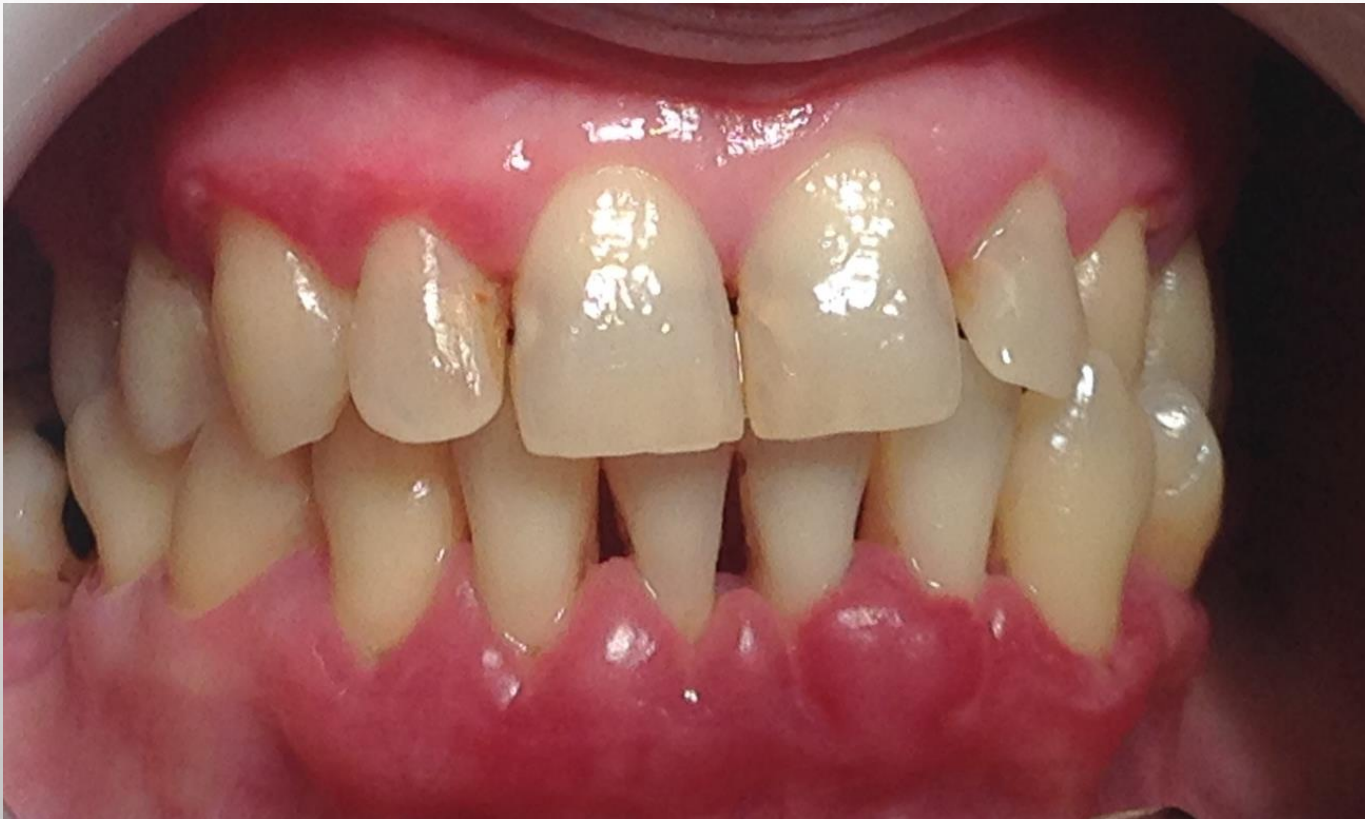III. Fenntartó kezelés



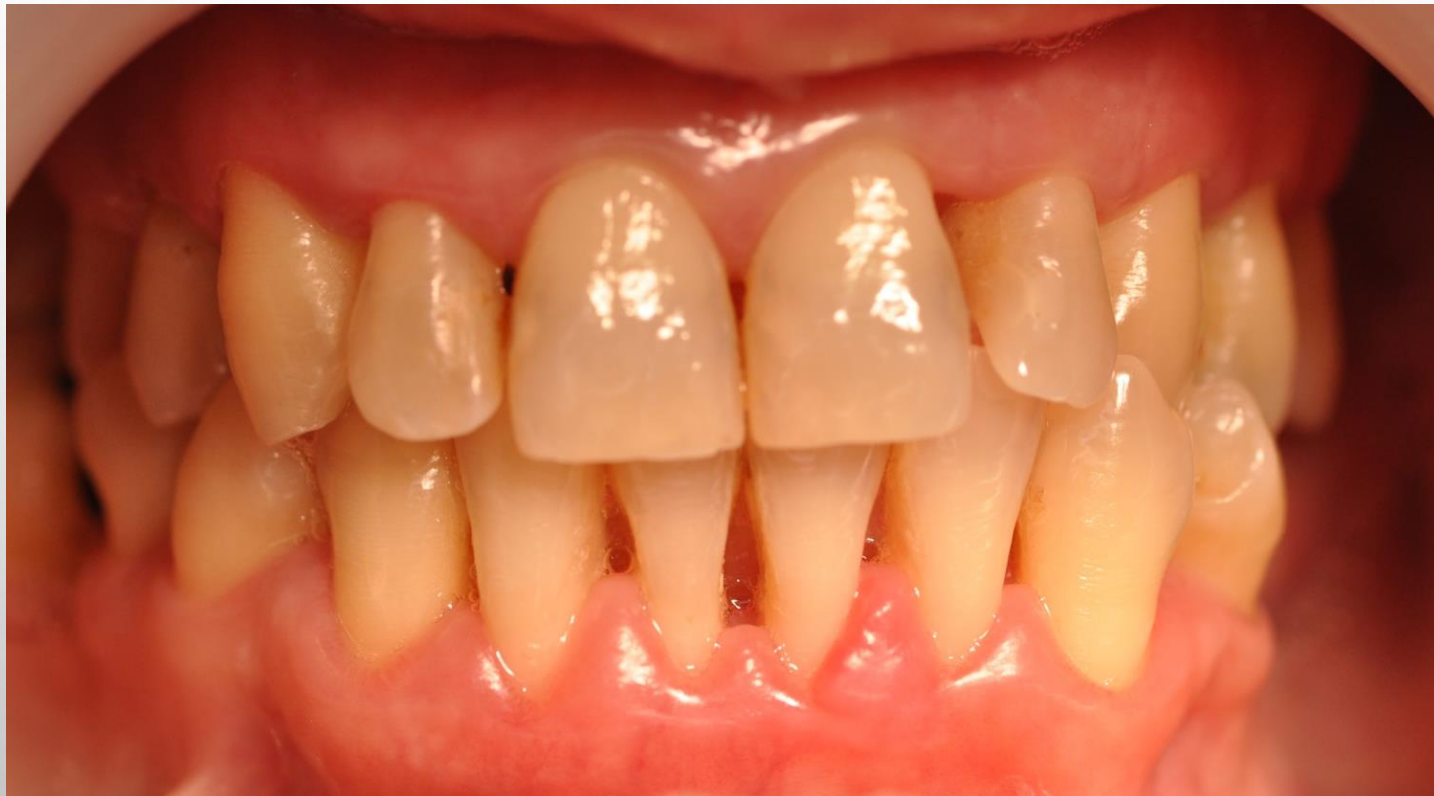OKI PARODONTALIS TERÁPIA



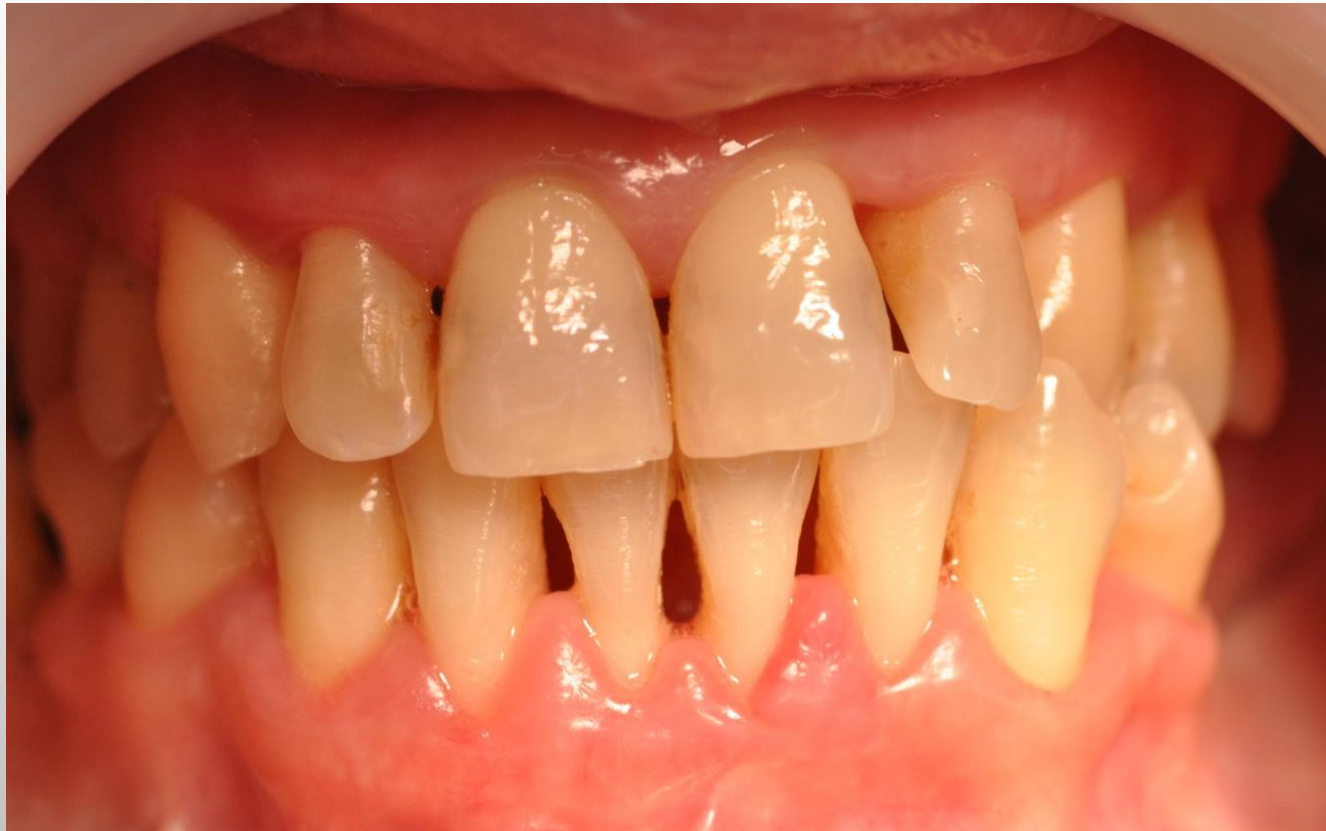DEPURÁLÁS UTÁNI ÁLLAPOT

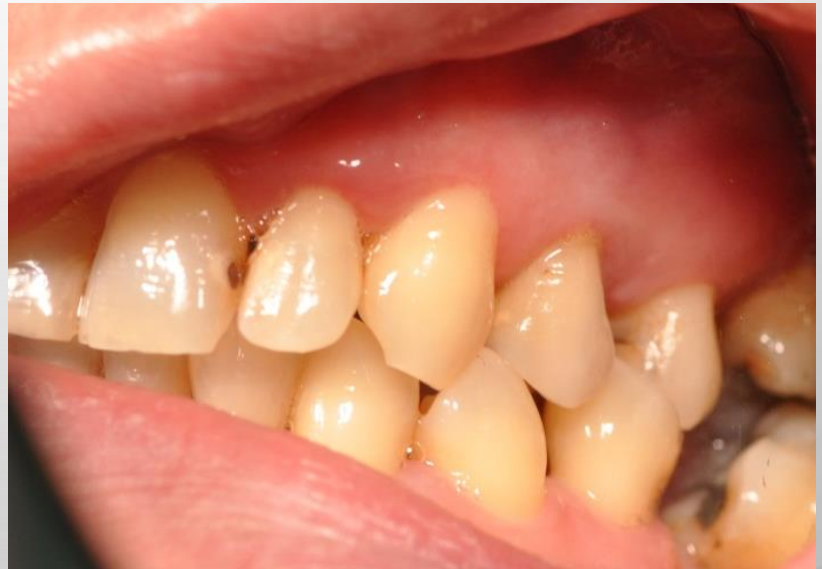
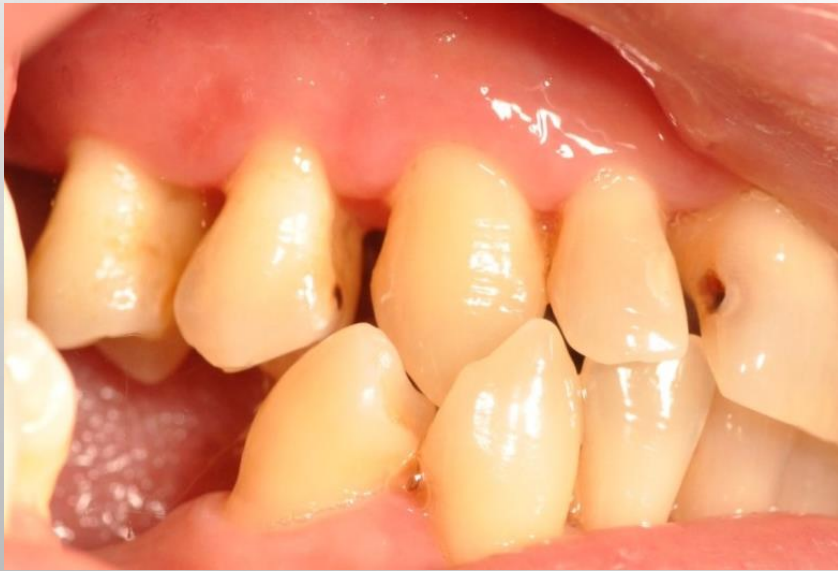
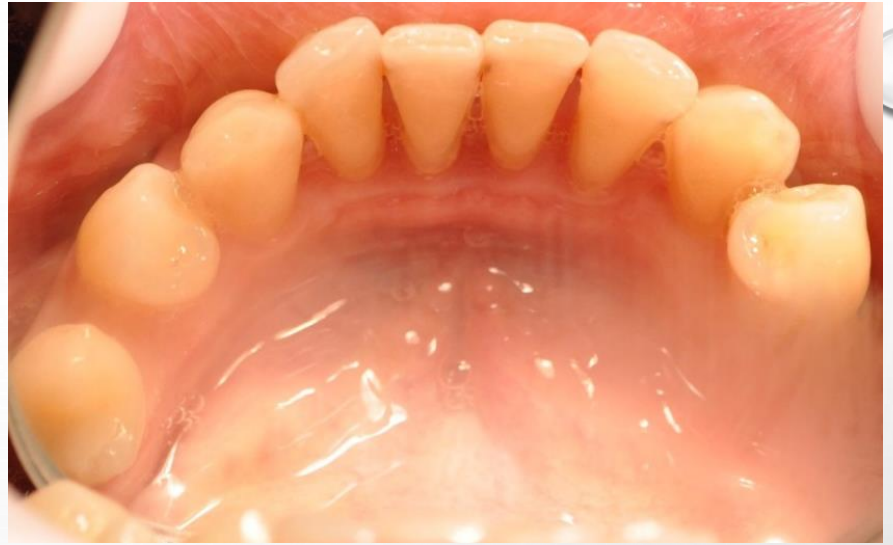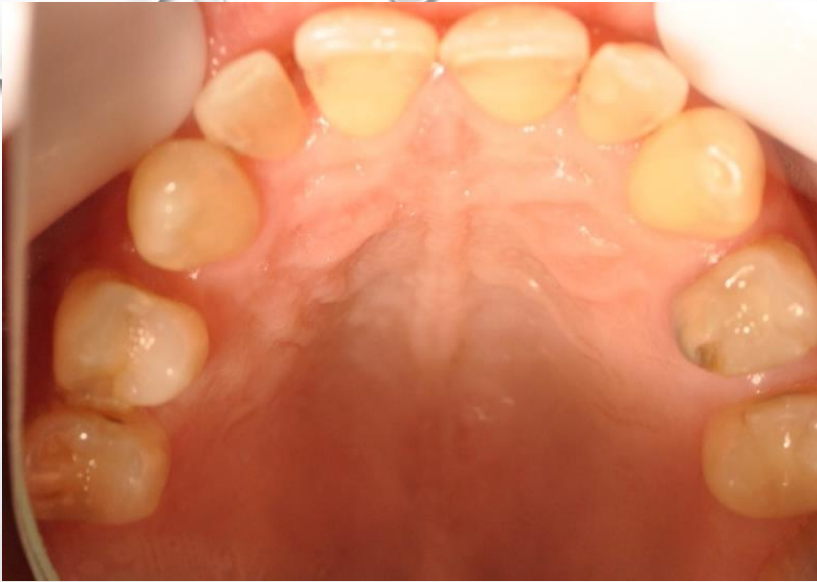KÜRETTÁLÁS UTÁNI ÁLLAPOT

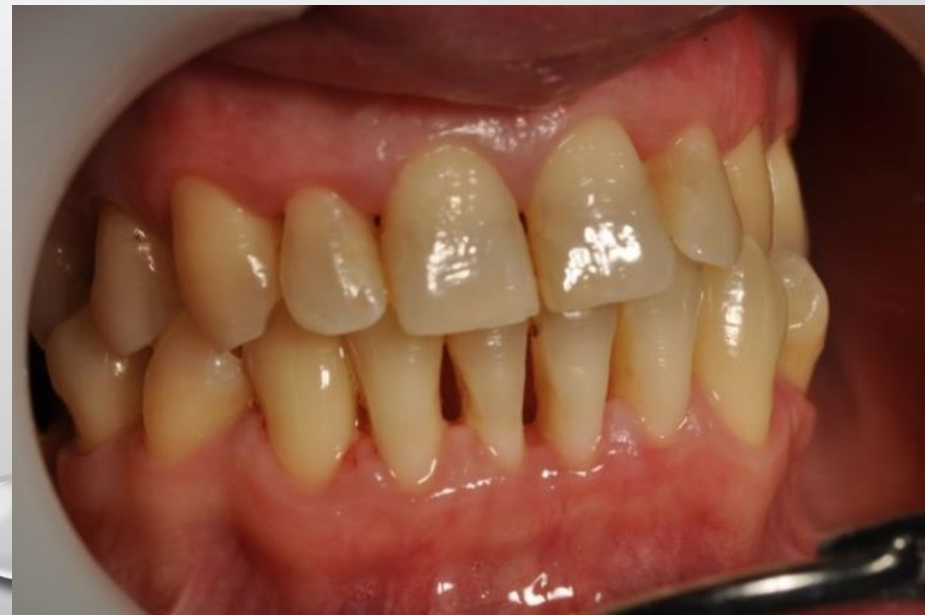
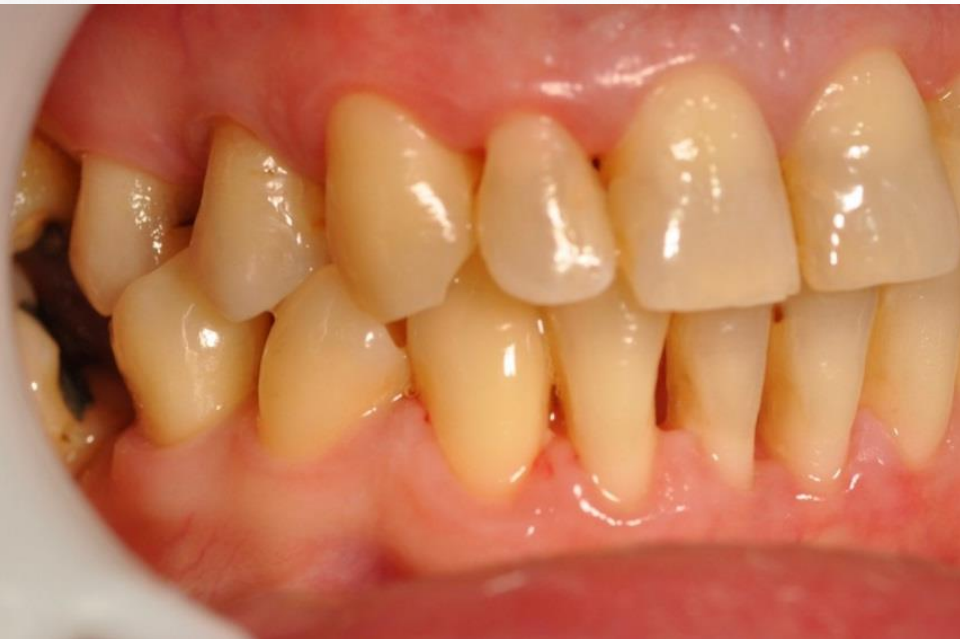
KONTROLL 6 HÉT MÚLVA





KONZERVÁLÓ FOGÁSZATI ELLÁTÁS UTÁN

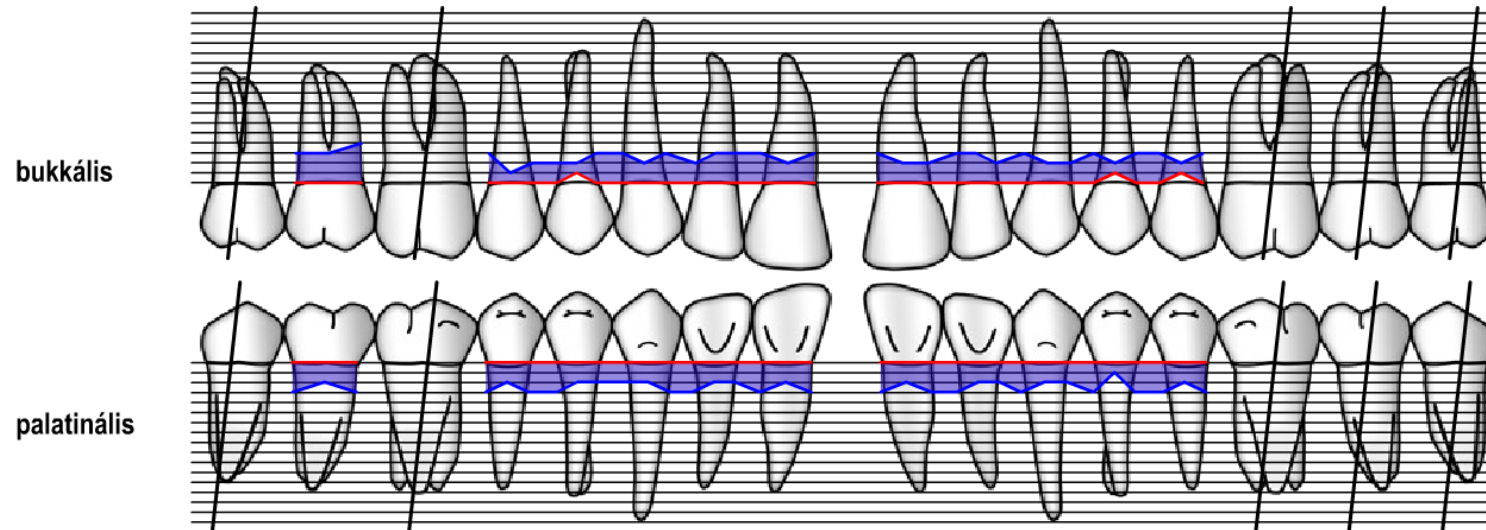


Újraértékelés – Felső fogív

FMPS: 30%

FMBS: 28%

	18	17	16	15	14	13	12	11	21	22	23	24	25	26	27	28
mozgathatóság		0		0	0	0	0	0	0	0	0	0	0			
implantátum																
furkáció-érintettség																
Bleeding on Probing		■	■		■				■	■		■				
Plaque		■	■		■				■	■						■
marginális gingiva		0 0 0		0 0 0	0 -1 0	0 0 0	0 0 0	0 0 0	0 0 0	0 0 0	0 0 0	0 -1 0	0 -1 0			
szondázási mélység		3 3 4		3 1 2	2 1 3	3 2 3	2 3 3	3 2 3	3 2 2	3 3 2	3 2 2	3 1 3	3 1 3			



marginális gingiva		0 0 0		0 0 0	0 0 0	0 0 0	0 0 0	0 0 0	0 0 0	0 0 0	0 0 0	0 0 0				
szondázási mélység		3 2 3		3 2 3	3 2 2	2 2 3	3 2 2	3 2 3	3 2 2	3 2 2	3 2 2	3 1 3	3 2 3			
Plaque		■		■			■		■	■						■
Bleeding on Probing		■			■	■			■			■				
furkáció-érintettség																
Note																

Mean Probing Depth = 2.5 mm

Mean Attachment Level = -2.9 mm

30 % Plaque

28 % Bleeding on Probing

Újraértékelés – Alsó fogív

FMPS: 30%

FMBS: 28%

Mean Probing Depth = 2.5 mm

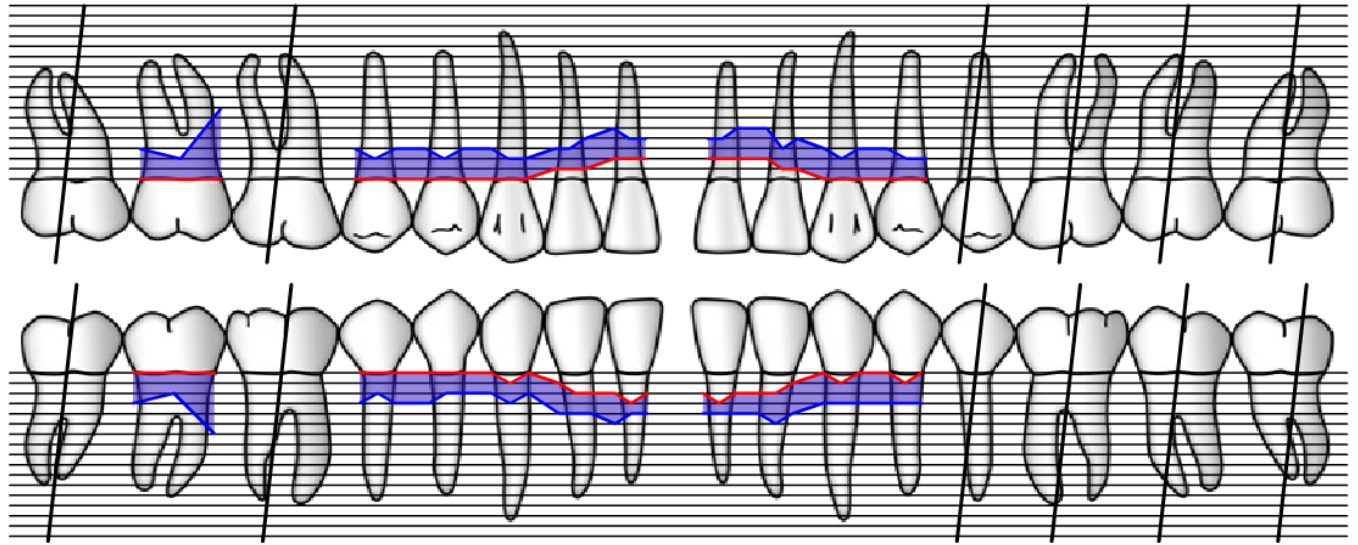
Mean Attachment Level = -2.9 mm

30 % Plaque

28 % Bleeding on Probing

Note																		
furkáció-érintettség																		
Bleeding on Probing		■	■		■				■			■		■			■	
Plaque		■	■			■			■		■		■			■		
marginális gingiva szondázási mélység		0	0	0		0	0	0	0	0	0	-1	-1	-1	-2	-2	-2	
		3	2	7		3	2	3	3	2	2	2	2	3	3	2	2	

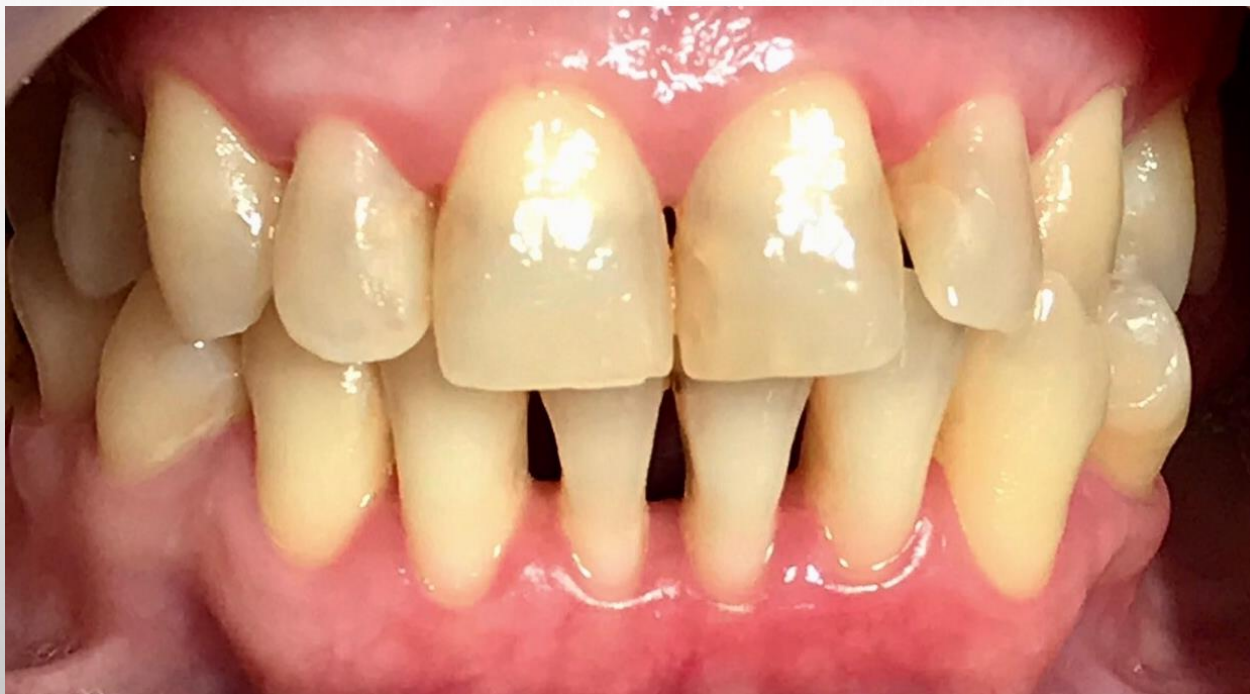lingvális



bukkális

marginális gingiva szondázási mélység		0	0	0		0	0	0	0	0	-1	0	-1	-2	-2	-3	-2	
Plaque				■		■				■			■			■		
Bleeding on Probing		■	■			■				■			■			■		
furkáció-érintettség																		
implantátum mozgathatóság		0				0	0	1	1	1								
	48	47	46	45	44	43	42	41	31	32	33	34	35	36	37	38		

KONTROLL 3 HÓNAPPAL KÉSŐBB



**KÖSZÖNÖM A MEGTISZTELŐ
FIGYELMET!**

