



Semmelweis Egyetem Fogorvostudományi Kar Fogászati és Szájsebészeti Oktató Intézet

igazgató: Dr. Kivovics Péter c. egyetemi tanár

<http://semmelweis-egyetem.hu/fszoi/>

<https://www.facebook.com/fszoi>



Implantátumon rögzített fémkerámia koronák

Készítette : Dr. Sümegi Kristóf Péter rezidens

Tutor: Dr. Katona István osztályvezető főorvos

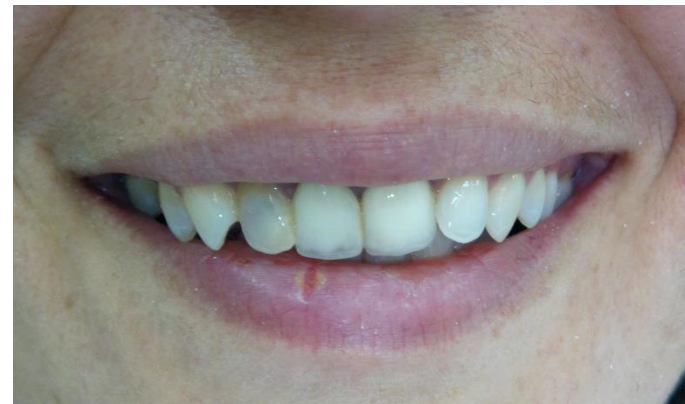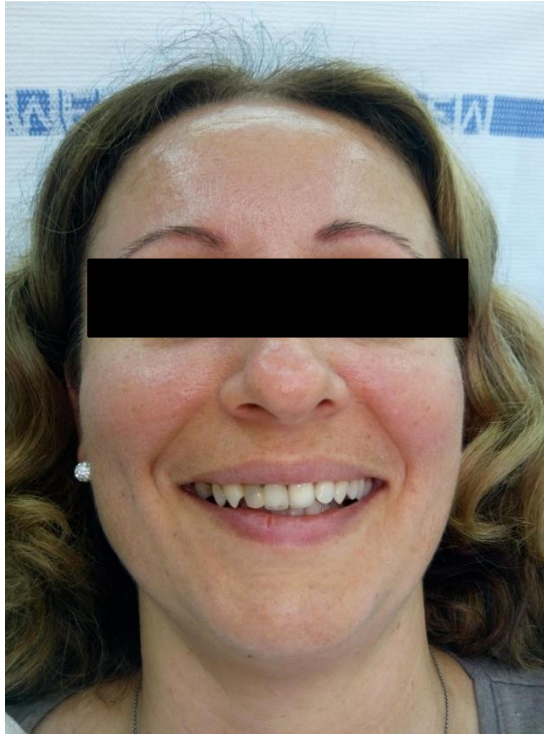Konzulens: Dr. Németh Orsolya egyetemi adjunktus,
igazgatóhelyettes

2019.



A fogorvosi vizsgálatra érkezés indoka

- Bal alsó hiányzó fogak pótlása, lehetőleg implantátummal.



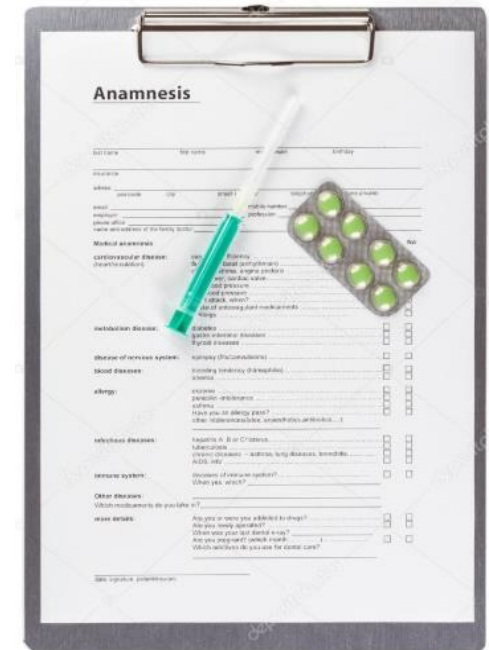
Anamnézis

Általános anamnézis:

- 42 éves, nő, közgazdász
- A fogászati kezelést befolyásoló tényező nem volt
- Egészségre káros szokások nincsenek

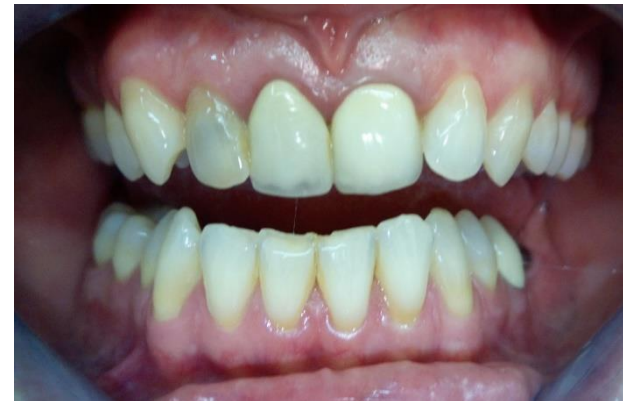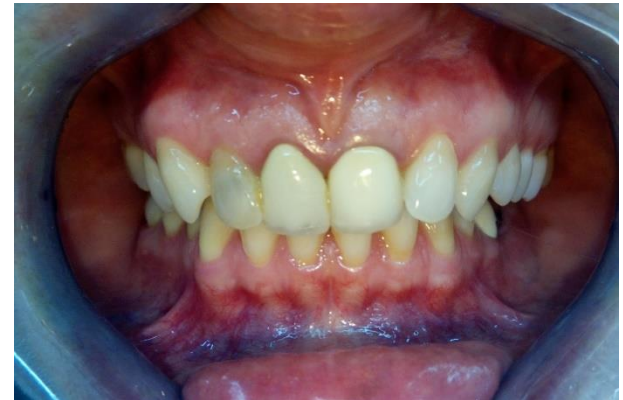Fogászati anamnézis:

- Utoljára 3 hónapja volt fogászaton
- Implantátumok kontrollja és depurálás történt
- Utolsó extractio: 1,5 évvel ezelőtt
- Viselt fogpótlások
 - Felső állcsont: 5 éve (vagy régebben) készült
 - 11 fog: gyökércsapos fogmű és fémkerámia korona
 - 21 fog: fémkerámia korona
 - Alsó állcsont: 2 éve készült
 - 35 fog: fémkerámia korona

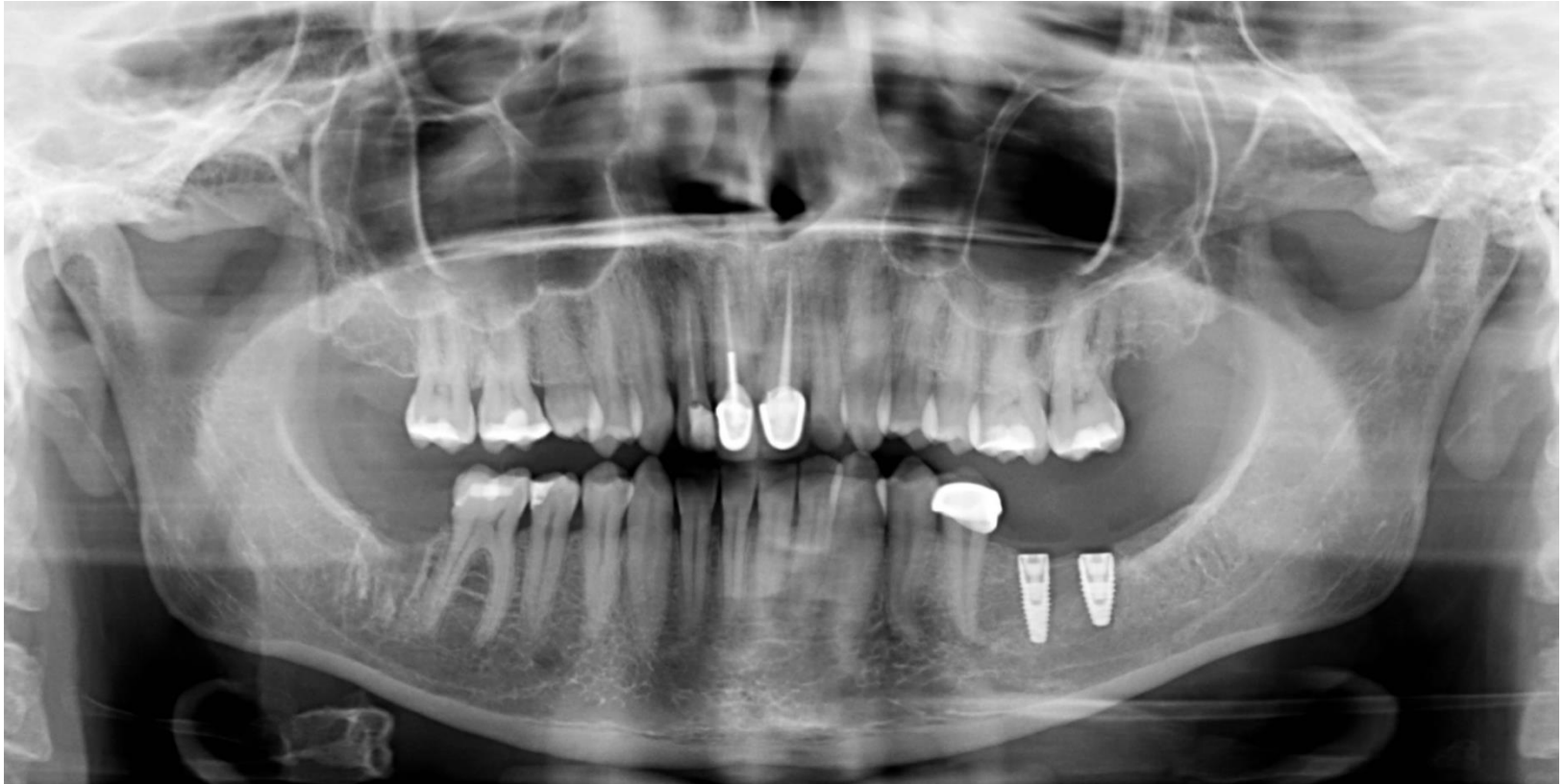

Fej-, nyak régió vizsgálata, intraorális vizsgálat

- Sztomato-onkológiai szűrés: negatív
- TMI vizsgálat: negatív
- Szájhygiéné: elfogadható
- Harapási forma: eugnath ollóharapás
- Fábián és Fejérdy-féle protetikai osztályozás
 - Felső állcsont: 0
 - Alsó állcsont: 1A

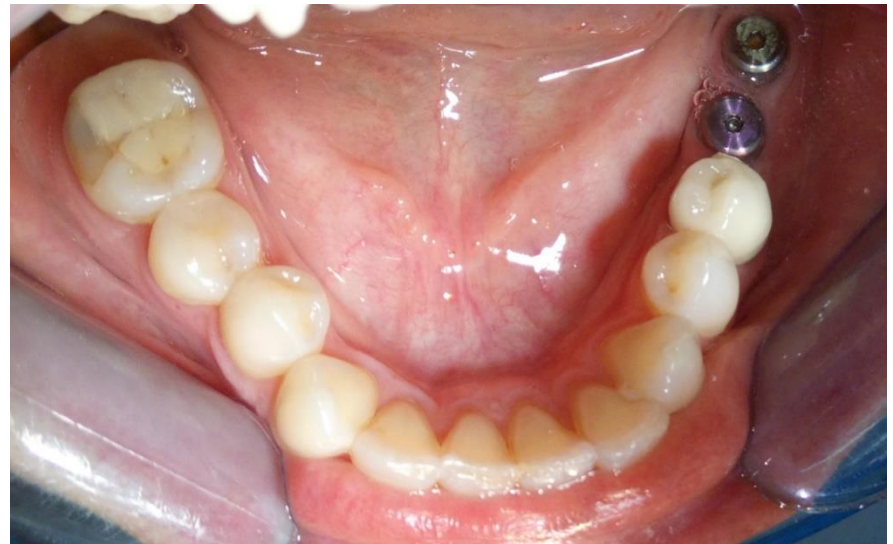
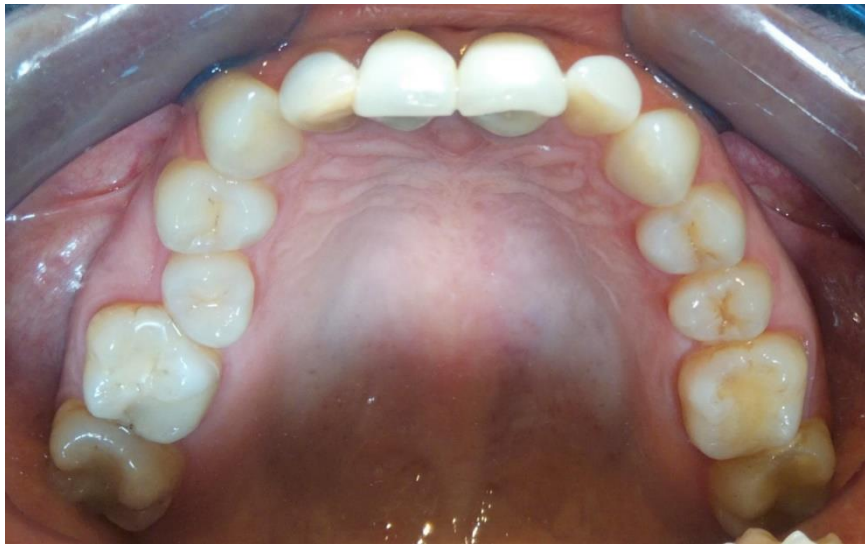
Fogazati státusz



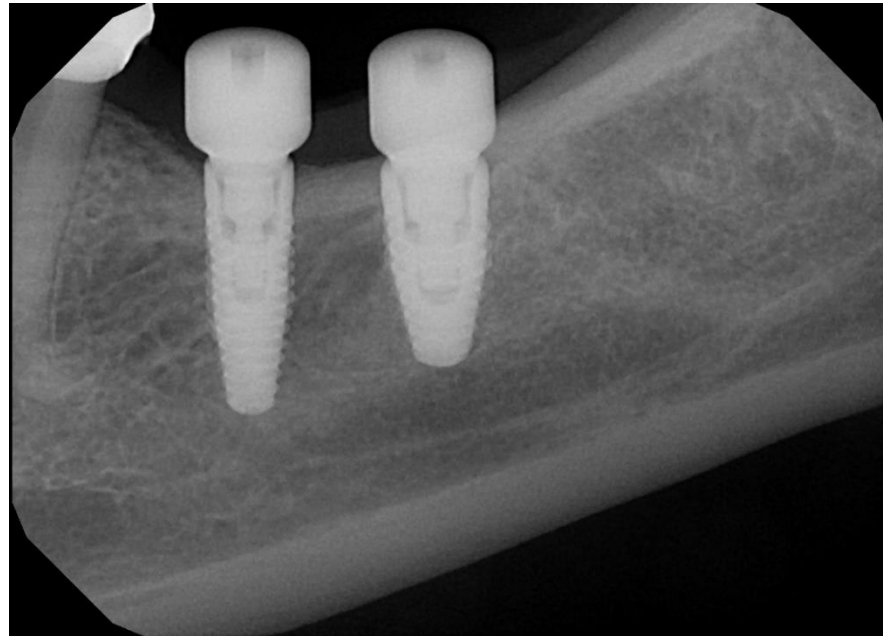
	Tk	Tk				Gy, Tk, Sc	Gy, Cs, K	Gy, K					Tk	Tk	
18	17	16	15	14	13	12	11	21	22	23	24	25	26	27	28
48	47	46	45	44	43	42	41	31	32	33	34	35	36	37	38
		Tk	Tk									K	Impl.	Impl.	

Alsó és felső fogív



Implantátumok

Az
implantátumokat
behelyezte:
Dr. Soós Gábor
dento-alveoláris
szájsebész
szakorvos

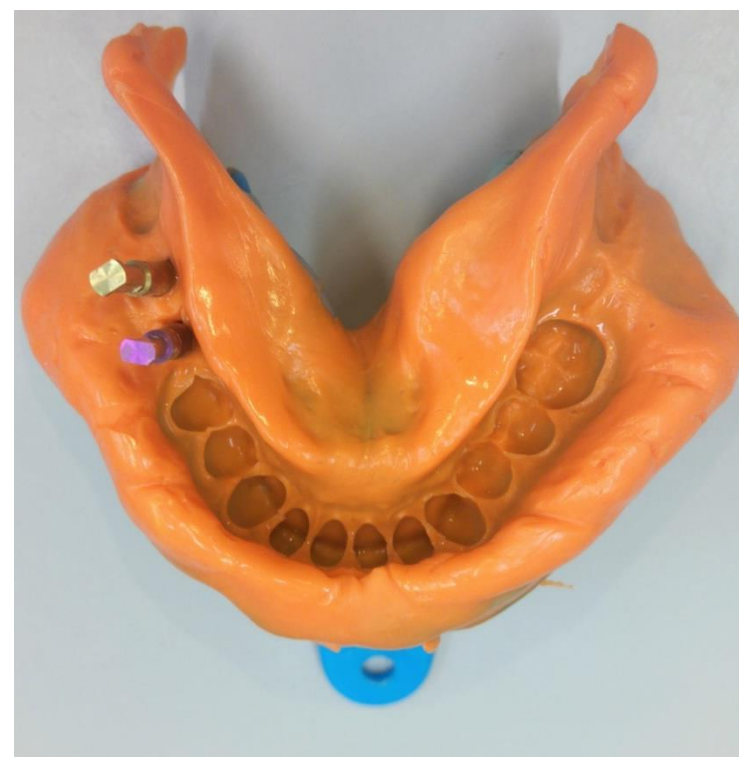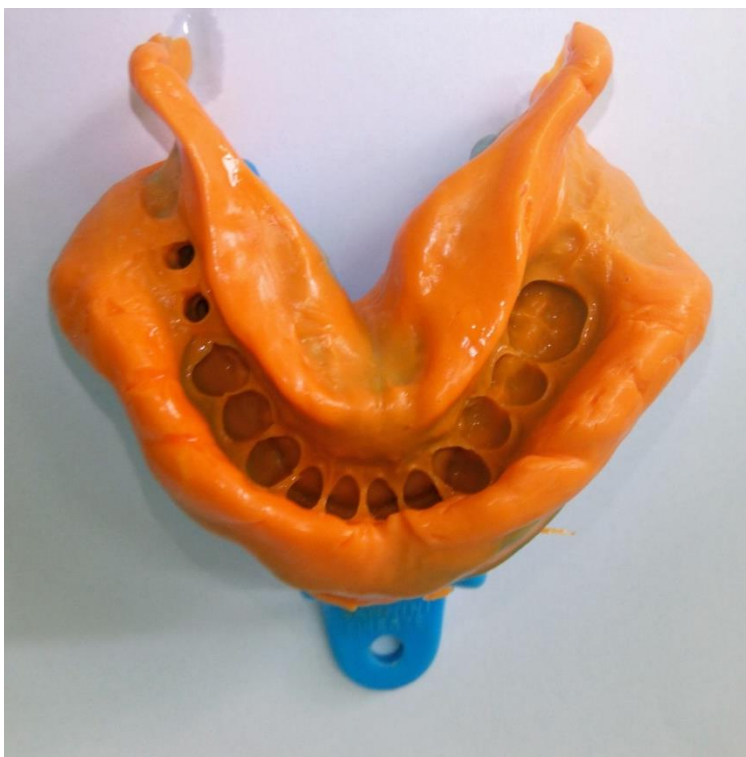

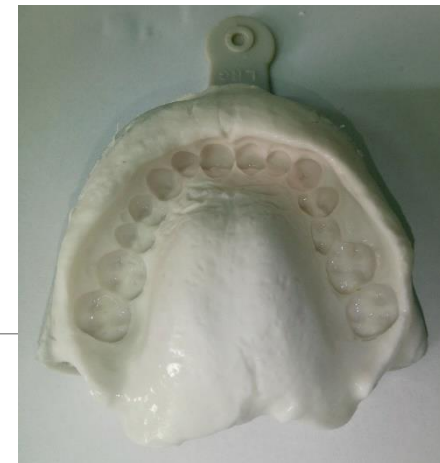
- 36 helyén: Nobel 3,5 x 10 implantátum
- 37 helyén: Nobel 4,3 x 8 implantátum

Kezelési terv

- Professzionális szájhigiénés kezelés, instruálás, motiválás
- 12 fogban secunder caries ellátása kompozit töméssel
- 36 pozícióban lévő implantátumra fémkerámia korona készítése
- 37 pozícióban lévő implantátumra fémkerámia korona készítése

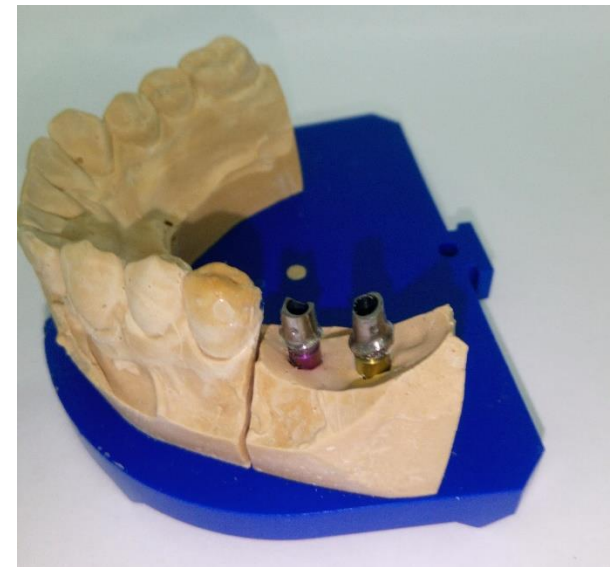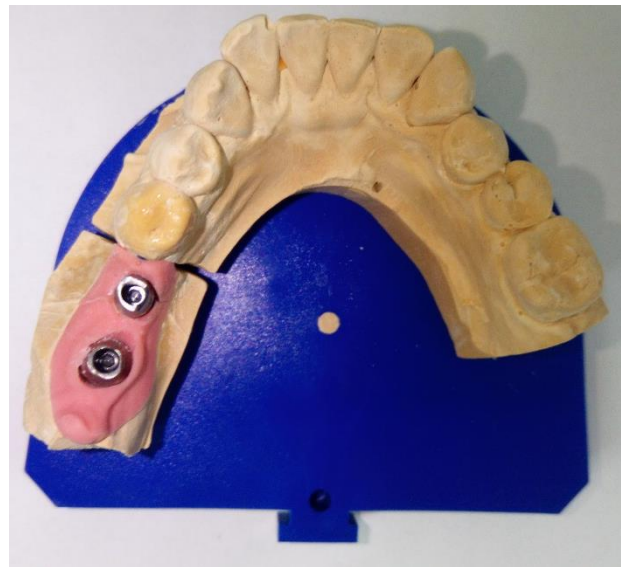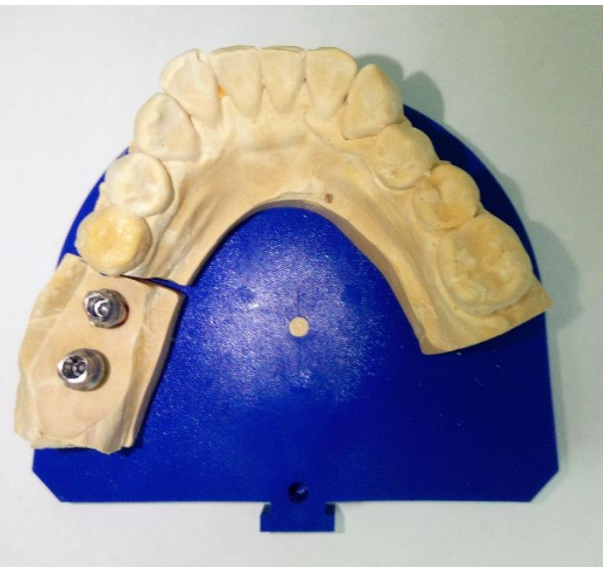Antagonista és precíziós- szituációs lenyomatok



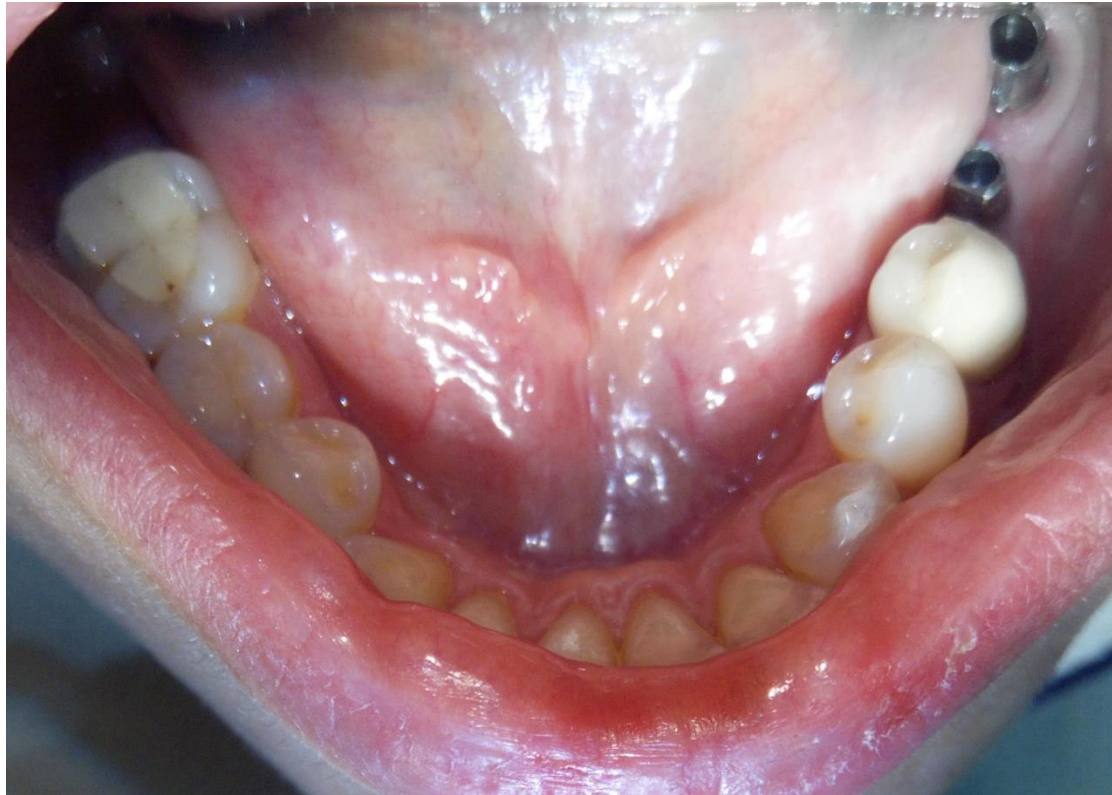Viasz kulcslenyomat

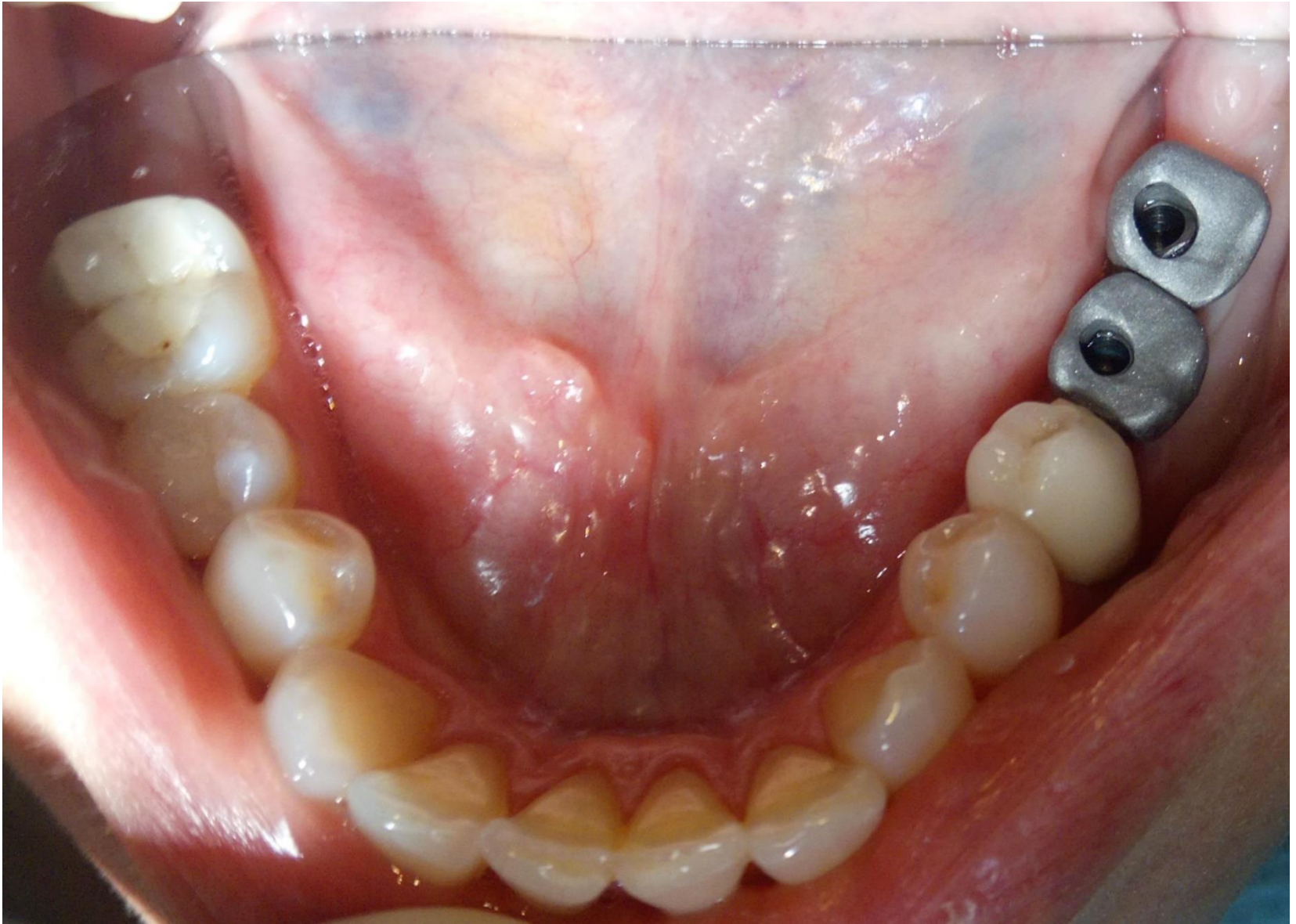

Alsó minta a frézelt implantátum fejekkel



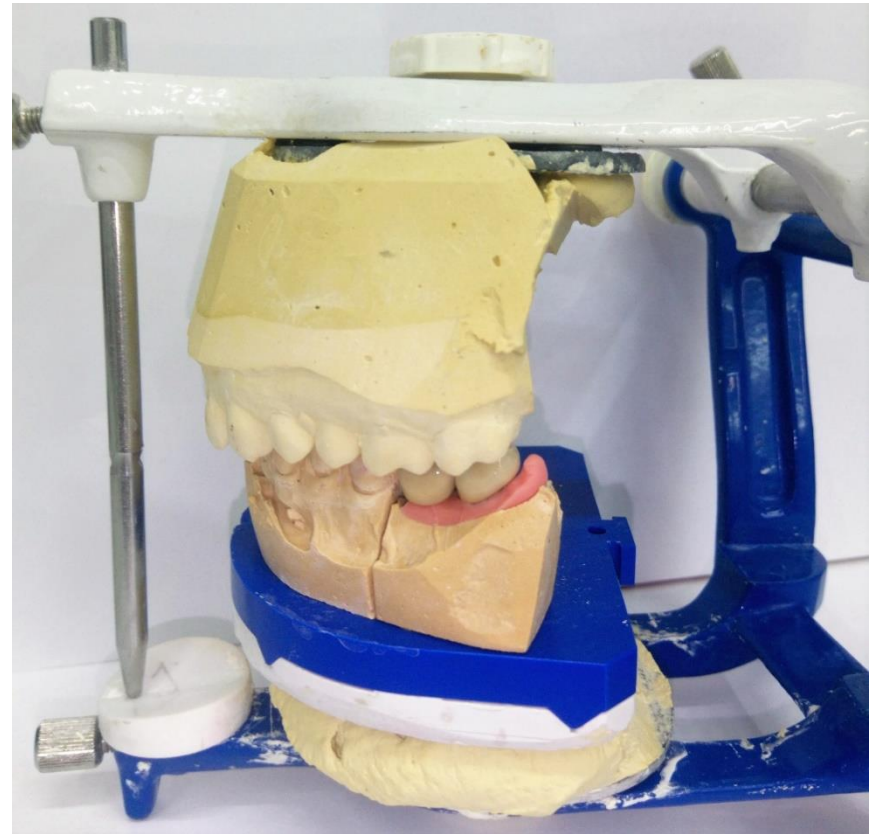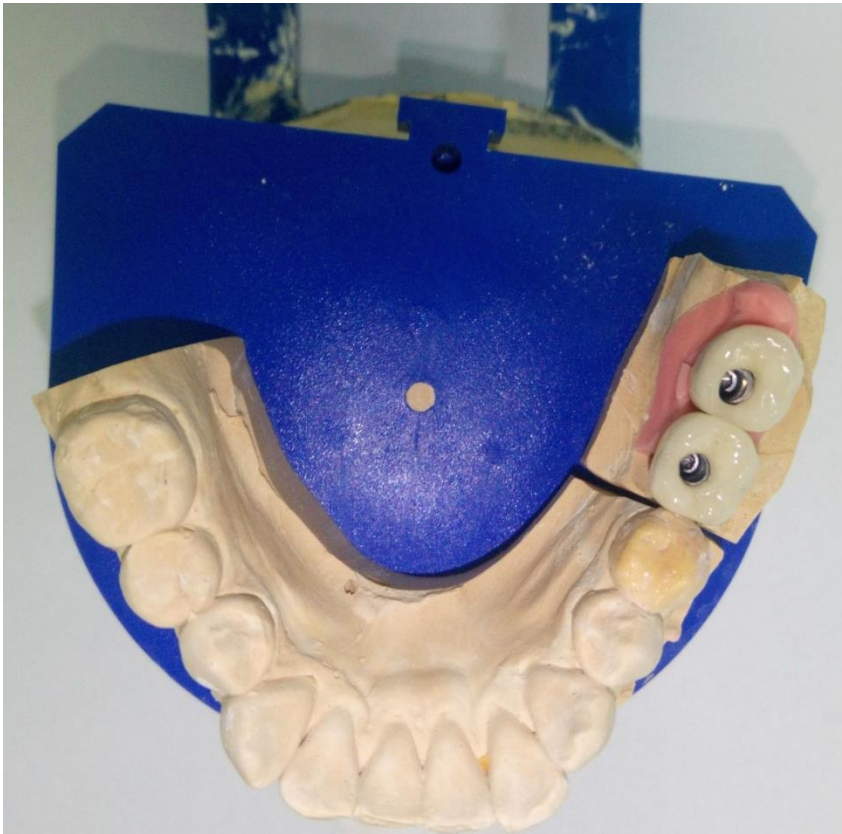Implantátum fejek a szájban



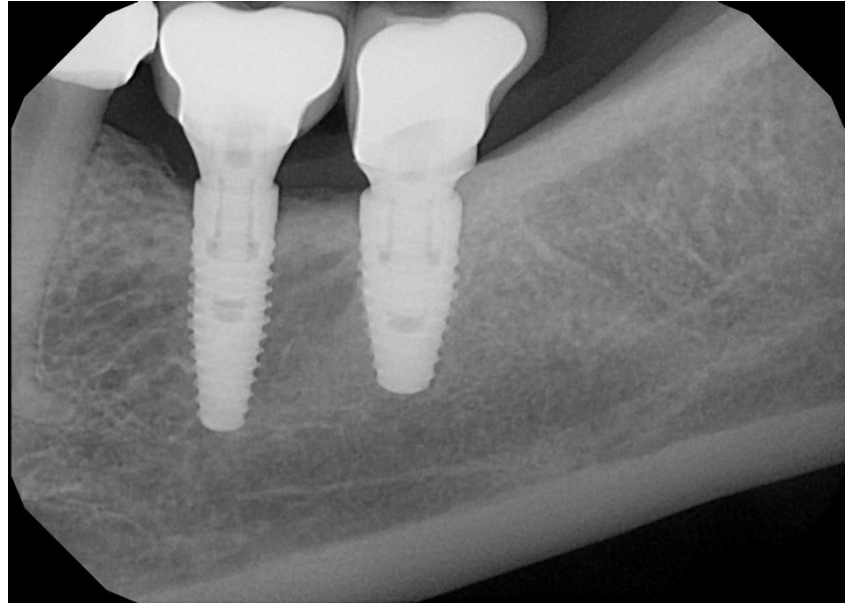
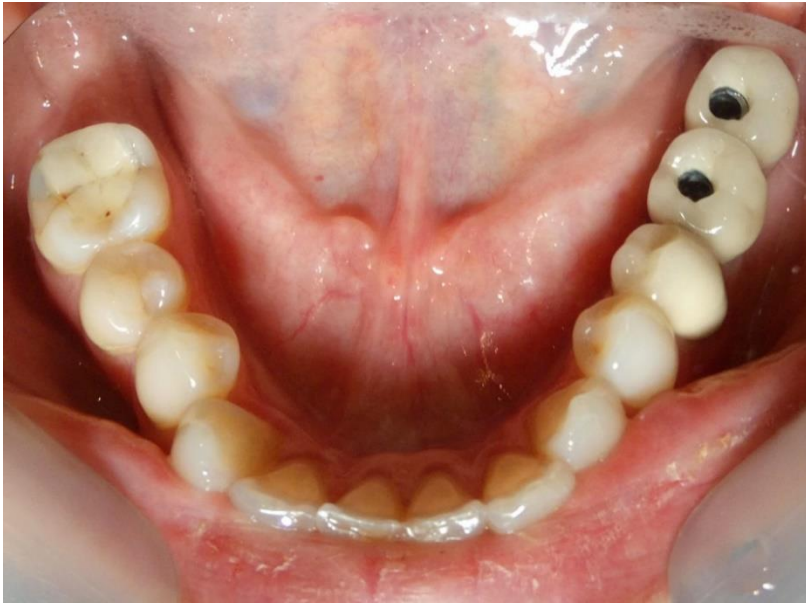

○ Fogszín: A2

Kész fogpótlás a mintán



Kész fogpótlás a szájbán



Rövid távú kontroll

