



# Semmelweis Egyetem Fogorvostudományi Kar Fogászati és Szájsebészeti Oktató Intézet

igazgató: Dr. Kivovics Péter c. egyetemi tanár

<http://semmelweis-egyetem.hu/fszoi/>

<https://www.facebook.com/fszoi>



## Haemangioma

Szakorvosjelölt: Dr. Kapor Klára

Konzerváló Fogászat és Fogpótlásban rezidens

Tutor: Dr. Bíró Andrea szakorvos

Mentor: Dr. Kivovics Péter c. egyetemi tanár

2019.

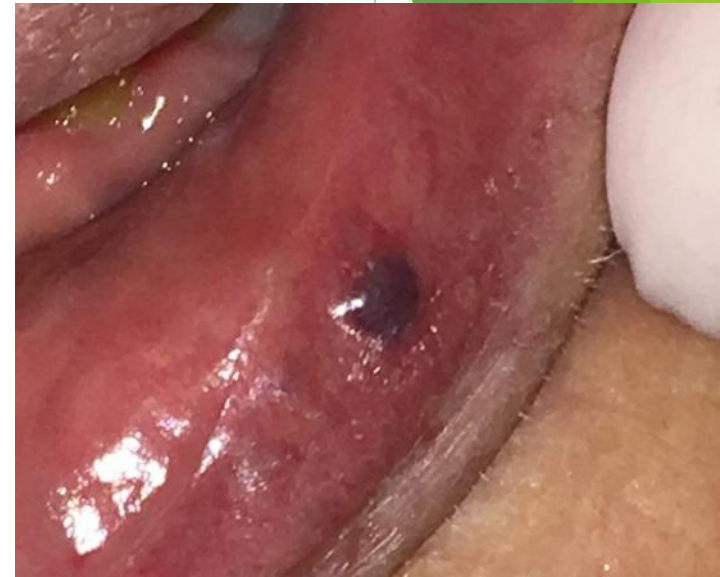

# Fogászatra érkezés indoka

A páciens saját fogorvosa utalta szájsebészetünkre az ajkán lévő elváltozás elváltávolításának céljából.

## Általános anamnézis

- 70 éves női páciens
- dohányzik
- Gyógyszert nem szed, gyógyszerallergia nincs
- Fogászati kezelést befolyásoló tényező nincs



## Fogászati anamnézis

A páciens elmondása szerint évente egyszer jár fogászatra.

# Klinikai vizsgálat

## Inspekció:

Alsó ajak bal oldalán apró, kékes, livides színű, kör alakú elváltozás.

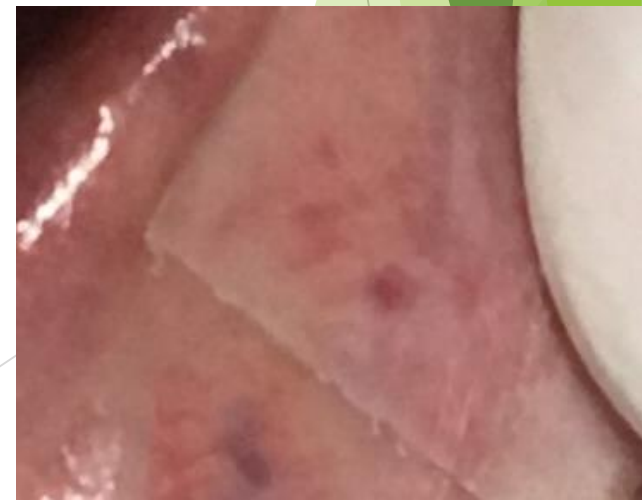Környezetétől jól elhatárolható, ép széllel és szegéllyel rendelkezik.

Nyomásra a kékes szín elhalványul, majd újra telítődik.

## Palpatio:

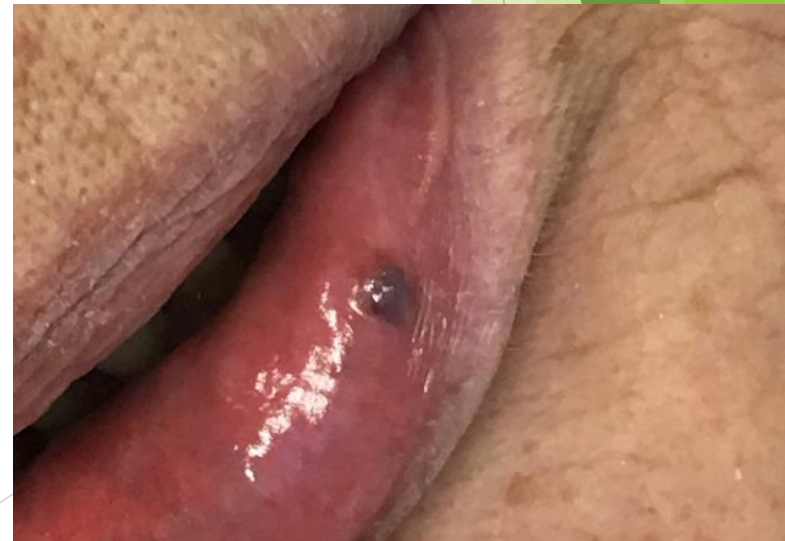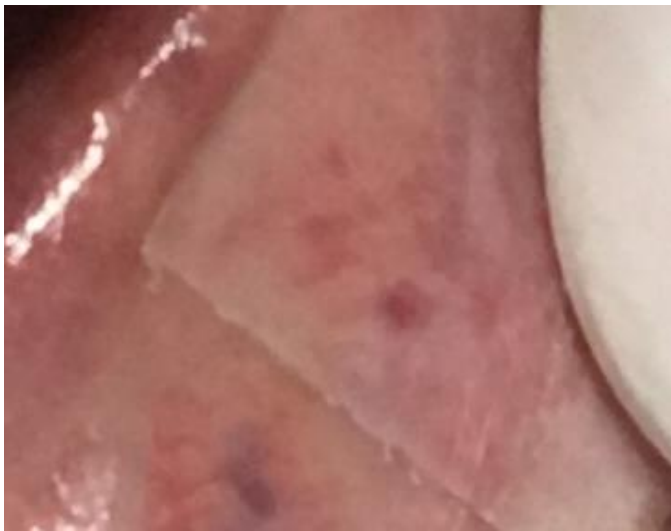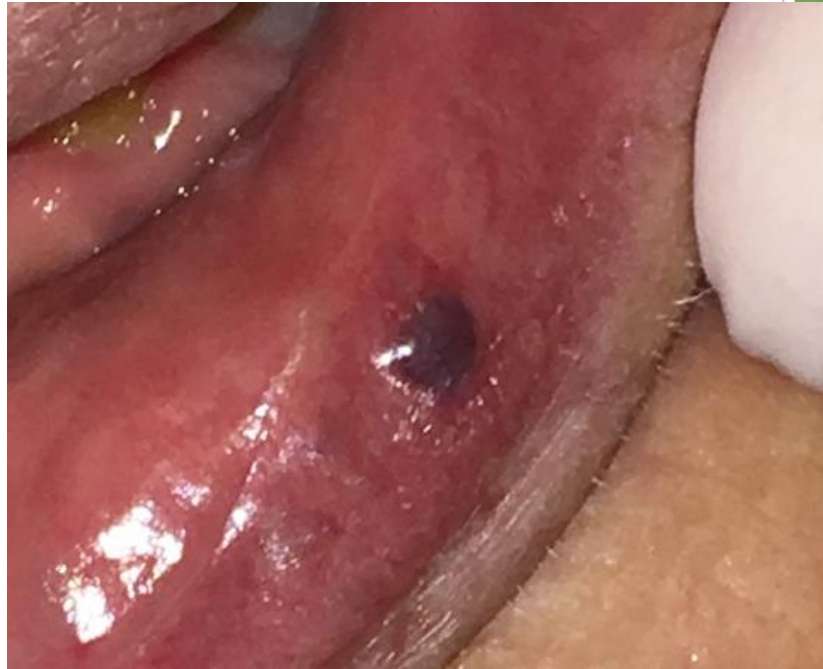Puha tapintatú, ép nyálkahártyával borított, mely a felszínből enyhén kiemelkedik.

Klinikai dg: haemangioma

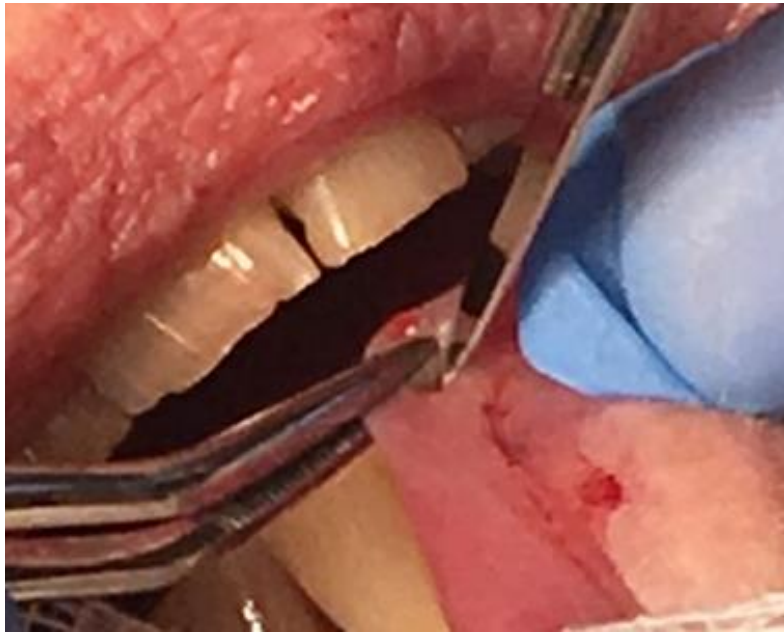


# Kiindulási klinikai kép

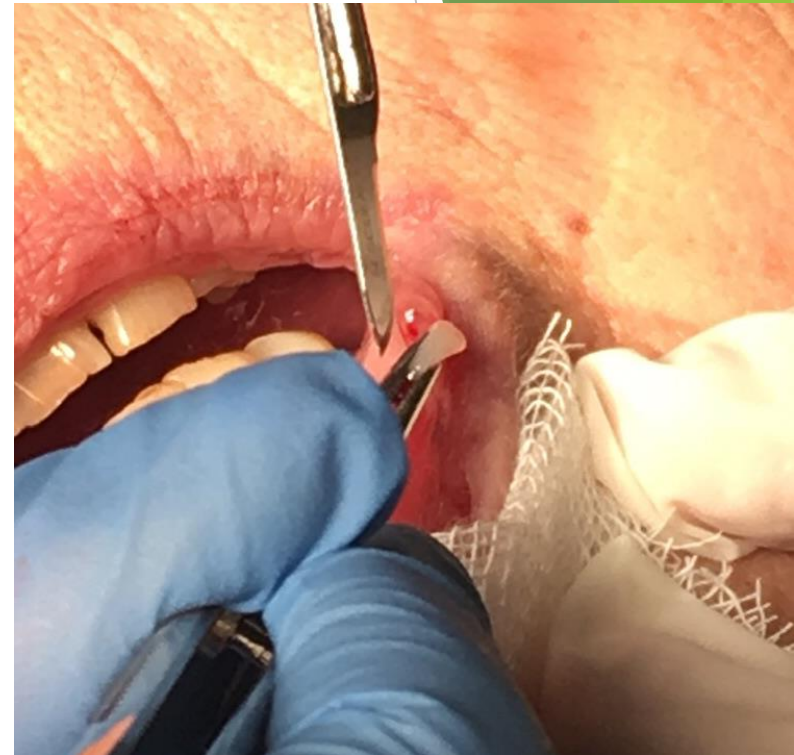Nyomásra a kékes szín  
elhalványul, majd újra telítődik



# Sebészi eltávolítás: Dr. Iványi Dóra, I. éves szájszész rezidens

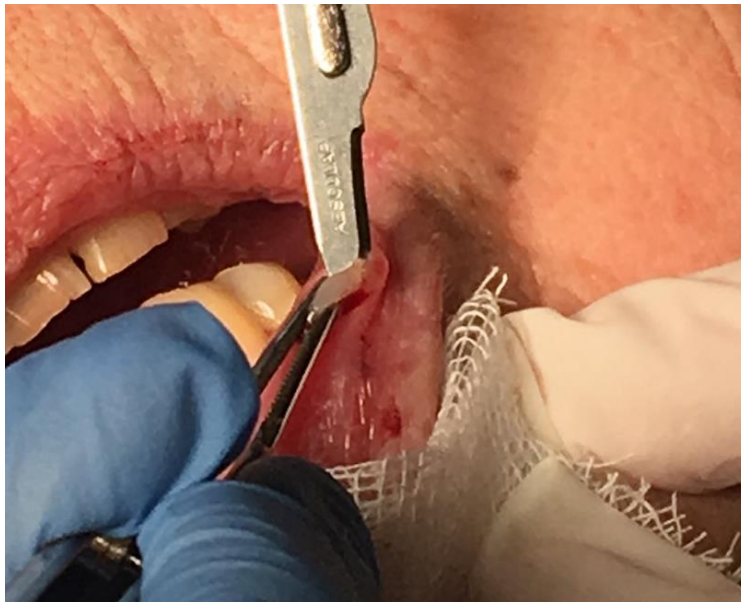

Metszés



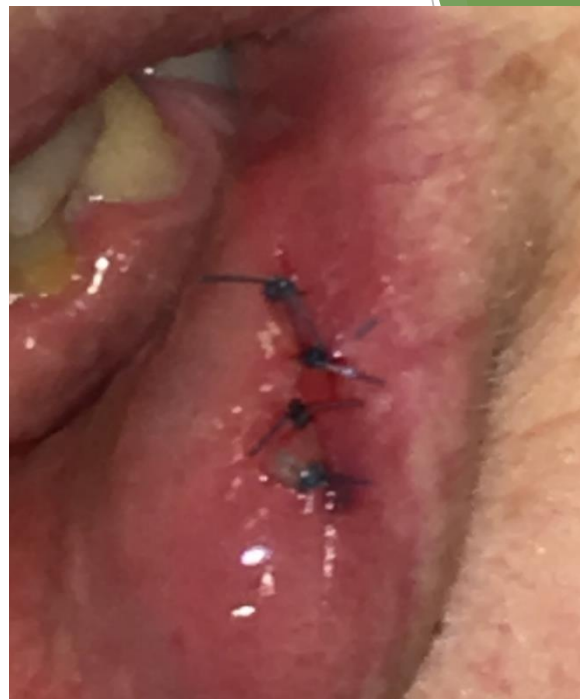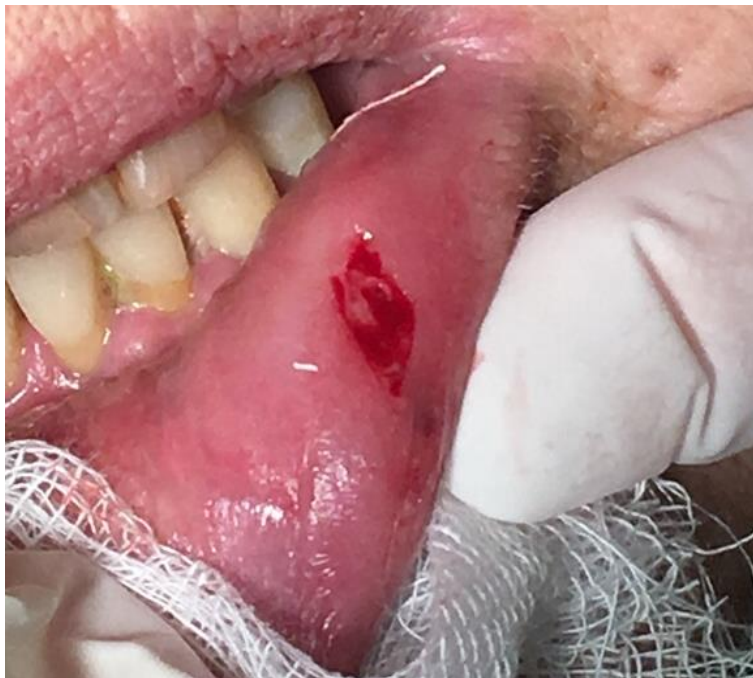Eltávolítás

Preparálás




15C szike pengével

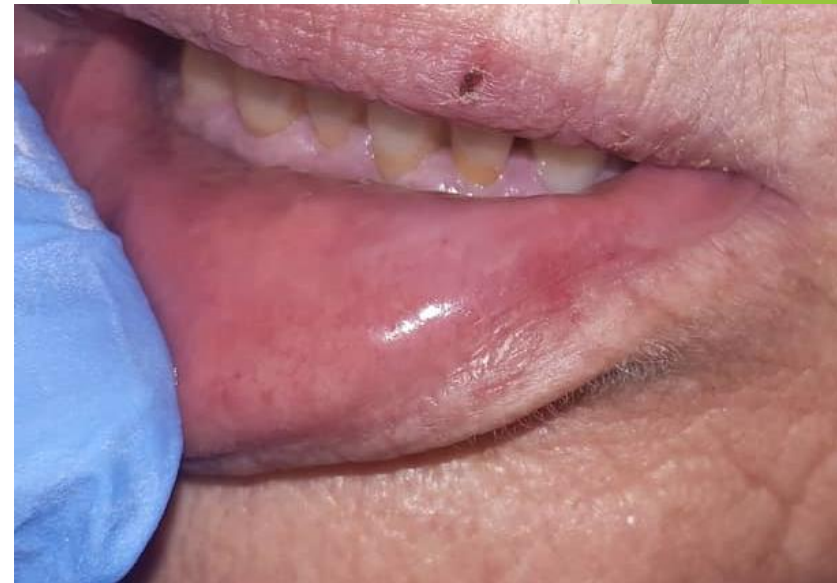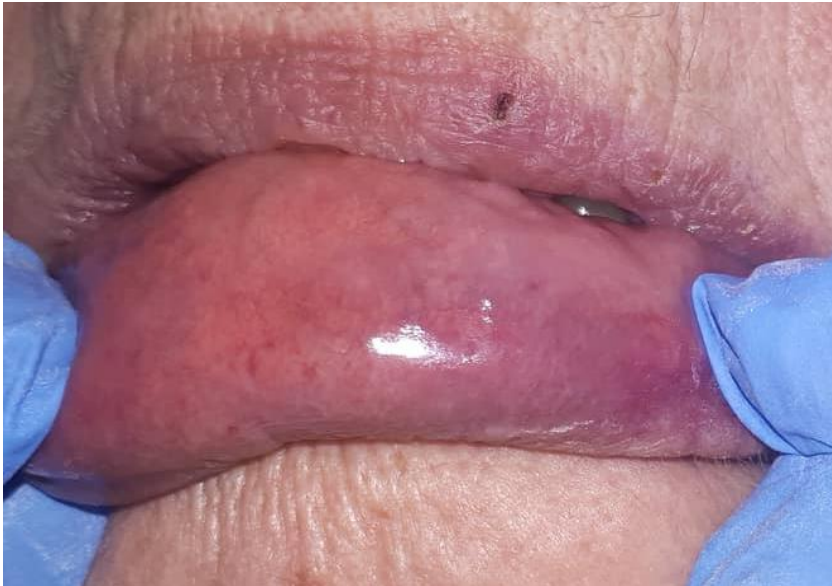# Babér alakú kimetszés, sutura, szövettanra küldés



Egyszerű csomós öltések,  
4.0 nem felszívódó fonal



A varratok kiestek 1 héten belül,  
2 hetes kontroll



# Szövettani eredmény

Semmelweis Egyetem:Fogászati és Szájseb.-i Oktató Intézet  
1088 Szentkirályi utca 40  
Szájsebészeti osztály  
Intézetvezető: Dr. Kivovics Péter egyetemi docens  
Tel.:

## A M B U L Á N S   K E Z E L Ő L A P

Beteg neve.....: [REDACTED] KBA.....: 00002635325  
Leánykori név.....: [REDACTED] Esetszám..: 20751466  
Születési dátum...: [REDACTED] TAJ.....: 063-416-413  
Anyja neve.....: [REDACTED] Naplósorszám: 01000386  
Lakcím.....: [REDACTED] UTCA 103  
Felvételi dátum...: 2018.12.14 16:02  
Beküldő.....: Térítési kategória:

-

### Vizsgálatok

PA10 (01402543R)I.Pathológia Szövettan  
2018.12.14 16:05 - (PA10KORS) I.Pat.kórszövettani vizsgálat  
Iránydiagnózis K1370 Egyéb és k.m.n. szájnyálkahártya elváltozások  
**Klinikai adatok, kórtörténet, laboratóriumi eredmények, eddigi terápia**  
Az alsó ajkon a bal oldali szájzugtól a középvonal fele 1,5 cm-re az ajakpír vonalában egy 2 mm x 3 mm legnagyobb átmérőjű ép nyálkahártyával fedett, nem fájdalmas, livid, nyomásra elhalványuló, enyhén kiemelkedő képlet.

Mintavétel ideje: 2018.12.14  
Beküldés ideje: 2018.12.14  
Átvétel ideje: 2018.12.19  
Indította: Mihály Dóra Dr.  
Anyag neve: hemangioma  
1.anyag típusa: Rezekciós preparátum  
Blokkszám: 1  
Anyag maradt-e: Anyag nem maradt

#### **Makroszkópos leírás**

Érkezett egy szürkésfehér színű, 3x4x2 mm-es, kissé tömöttebb tapintatú, orientálhatatlan szövetrészlet. 1 db/1 blokk, anyag nem maradt.

#### **Mikroszkópos leírás**

A metszetben szabályos laphámmal borított nyálkahártya részlet látható, melynek állományában barlangszerűen tágult, egyrétegű, szabályos endothellel bélelt érátmetsetek láthatóak.

#### **Diagnózis**

Haemangioma cavernosum.

#### **Kódolt kórszövettani leletek**

BNO: D10300  
NEOPLASMA BENIGNUM CAVI ORIS  
M-SNOMED: 9121.00  
Haemangioma cavernosum  
E-SNOMED:  
T-SNOMED:

Aláíró orvos            nag99            36143 Nagy Péter Dr.  
**Aláíró titulusa**        t - egyetemi tanár  
Aláíró orvos            mat23            40205 Matolcsy András Dr.  
**Aláíró titulusa**        t - egyetemi tanár  
Adatfelvivő:            Bíró Attiláné

## Szövettani dg: Haemangioma cavernosum



Köszönöm a megtisztelő figyelmet!

