



Semmelweis Egyetem Fogorvostudományi Kar Fogászati és Szájsebészeti Oktató Intézet

igazgató: Dr. Kivovics Péter c. egyetemi tanár

<http://semmelweis-egyetem.hu/fszoi/>

<http://facebook.com/fszoi/>



Fibroma buccae sebészi excisio




Dr. Nikoli Rebeka
dento-alveoláris sebész rezidens

Tutor: Dr. Varga Lóránt

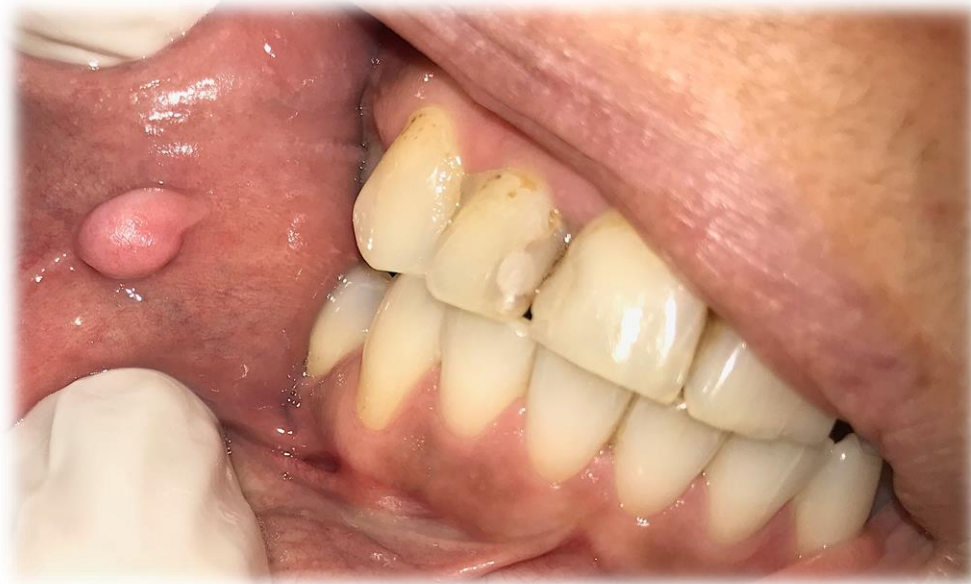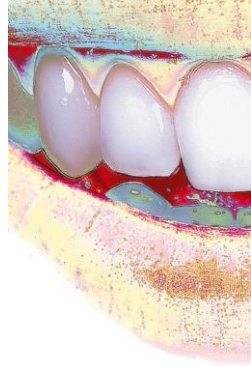Sürgősségi Osztály osztályvezető főorvosa
dento-alveoláris sebész

Mentor: Dr. Czinkóczy Béla

Implantológiai Osztály osztályvezető főorvosa
dento-alveoláris sebész



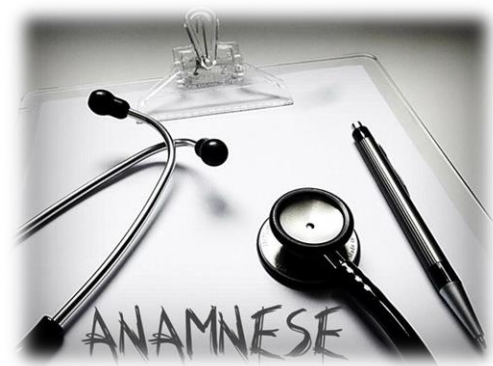Fogorvosi vizsgálatra érkezés oka



A páciens kb. egy hónapja észlelte először az orális nyálkahártyán lévő elváltozást, melyre elmondása szerint gyakran ráharapott.

Ennek a zavaró terimének az eltávolítása miatt kereste fel Intézetünket.

Általános anamnézis

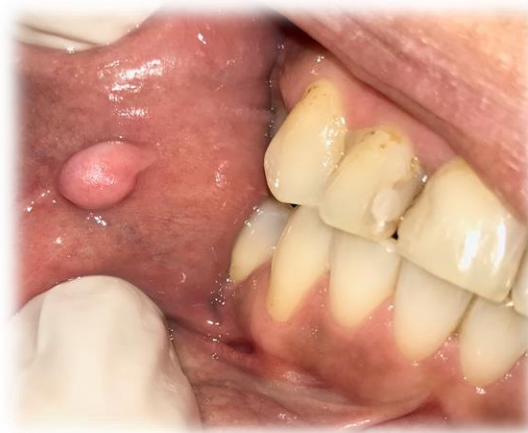

- ✧ 42 éves, nő páciens
- ✧ foglalkozás: műszaki asszisztens
- ✧ korának megfelelő általános állapot
- ✧ általános anamnézisben fogászati-, szájsebészeti kezelést befolyásoló tényező nem szerepel
- ✧ gyógyszereket nem szed rendszeresen
- ✧ gyógyszerallergia: Sumetrolim
- ✧ káros szokás: dohányzás (14 szál/nap)

Klinikai vizsgálat



- ✧ szimmetrikus arc
- ✧ hiányos fogazat
- ✧ fogpótlása nincs
- ✧ rossz szájhigiéne
- ✧ elmondása szerint évente jár fogorvoshoz
- ✧ stomatoonkológiai szűrés: a bucca jobb oldalán a premolaris régióban a fogak occlusiós síkjának megfelelően egy borsónyi nagyságú, tömött tapintatú, széles alapon ülő, intakt nyálkahártyával fedett, fájdalomtalan terime tapintható
- ✧ TMI vizsgálat alapján diszfunkcióra utaló jel nem azonosítható

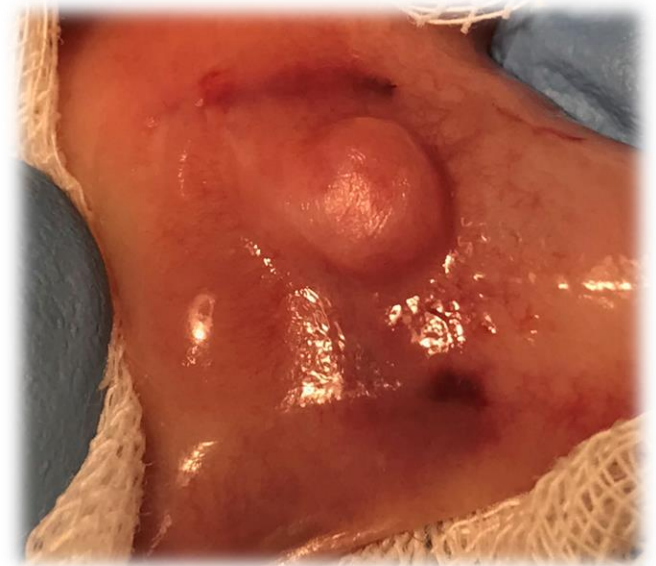

Érzéstelenítés




A beavatkozás lokál anesztéziában, infiltrációs érzéstelenítéssel történt:

2 ml 2%-os Lidocain – Adrenalin oldattal

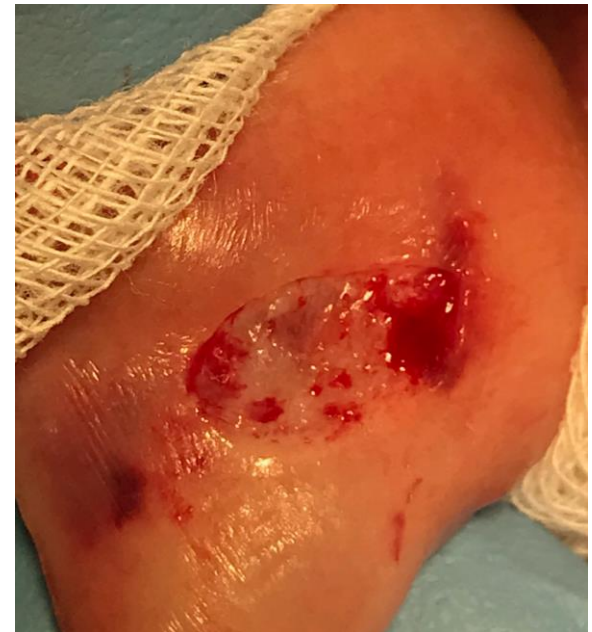
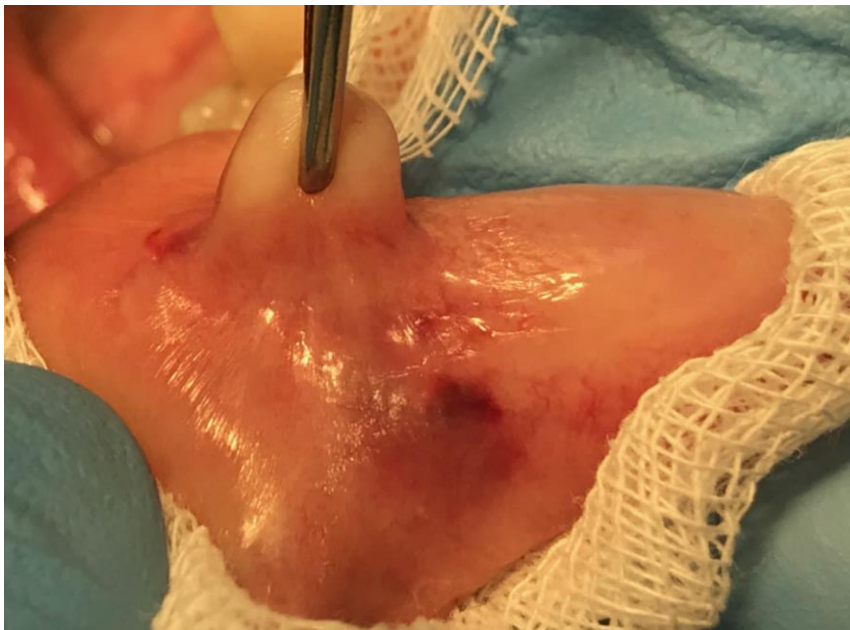
Sebészi excízió

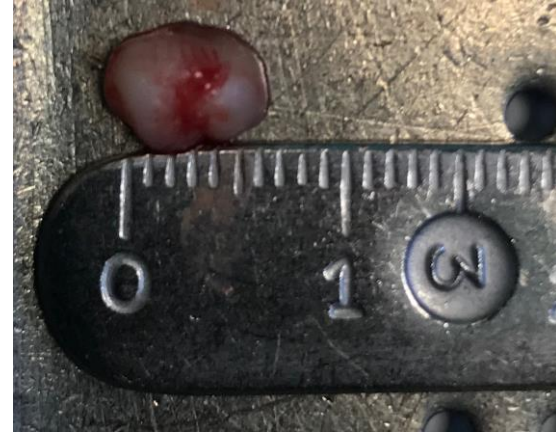
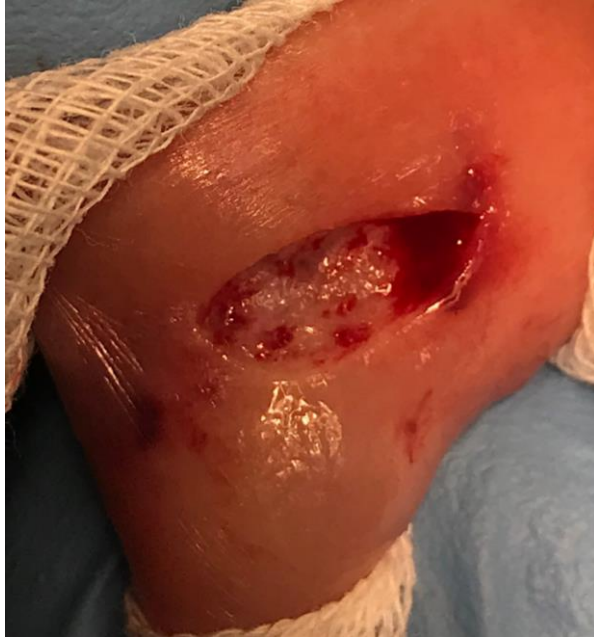
Az elváltozás excíziója babérlevél alakú metszéssel,
ép biztonsági zónával

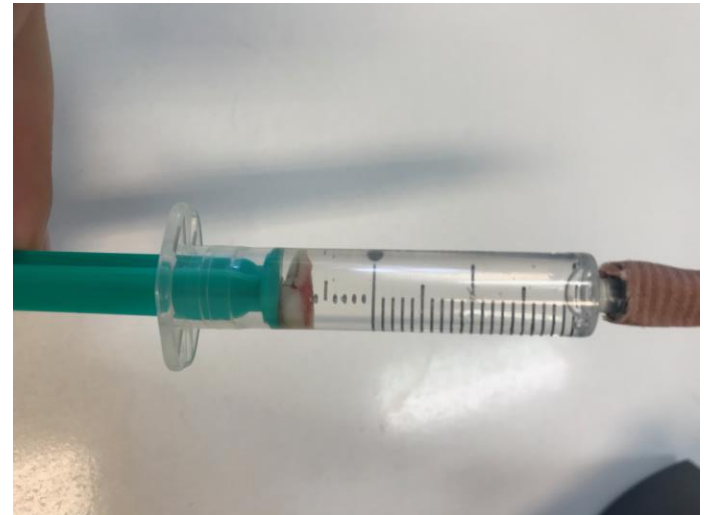Tompa preparálás



Szövetteni vizsgálat



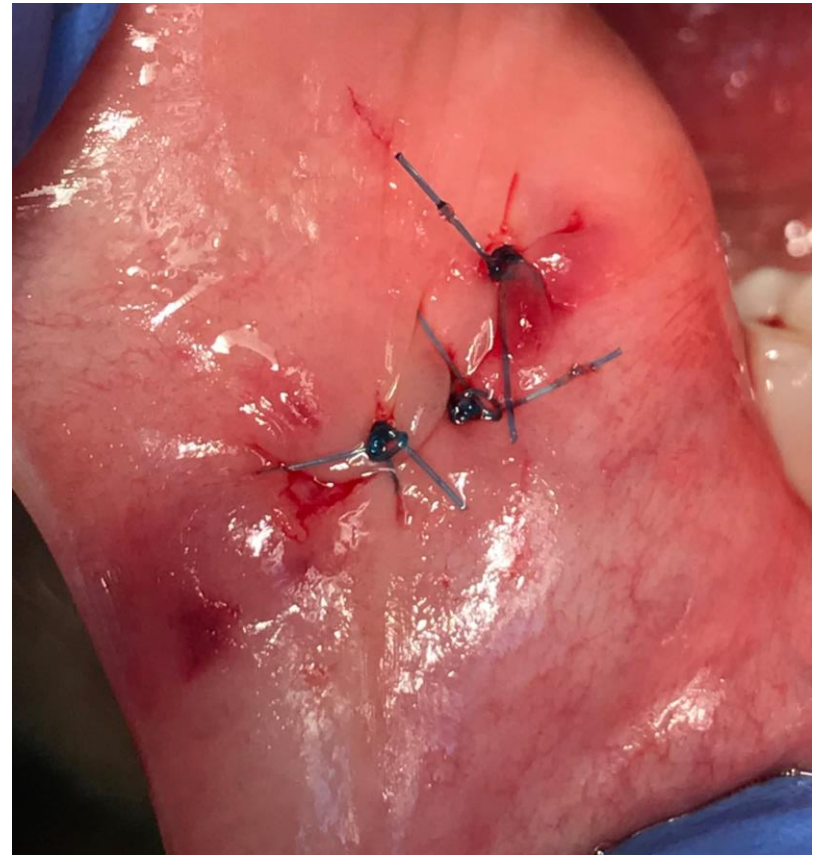Szövetteni vizsgálatra küldése:
10%-os formaldehid-oldatban



Sebzárás



A seb per primam zárása
egyszerű csomós öltésekkel
4.0 monofil fonállal



Szövetteni vizsgálat eredménye

Makroszkópos leírás

7x5x3 mm nagyságú, tömött tapintatú, nyálkahártyával fedett szövetrészlet. 1 db/1 blokk, anyag nem maradt.

Indította: Nagy Beáta Dr.

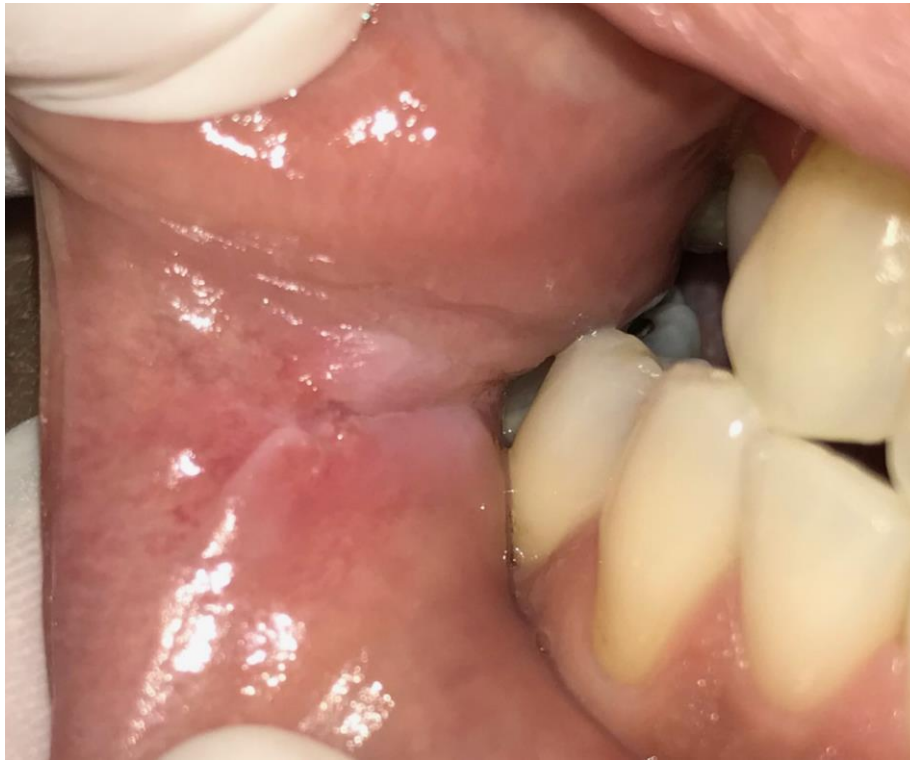Mikroszkópos leírás

Mikroszkóp alatt szájnyálkahártya részlet látható, mely centrumában a többrétegű laphám kissé elvékonyodó, a hámcsapok ellapulnak, a hám-kötőszövet határa éles, a hám alatt sejtszegény, kötőszövetes stroma látható.

Diagnózis

Fibroma.

Varratszedés 1 hetes kontroll





**Köszönöm a
figyelmet!**