



# Semmelweis Egyetem Fogorvostudományi Kar Fogászati és Szájsebészeti Oktató Intézet

igazgató: Dr. Kivovics Péter c. egyetemi tanár

<http://semmelweis-egyetem.hu/fszoi/>

<https://www.facebook.com/fszoi>




## Alsó implantációs fogpótlás teljes foghiány ellátása

Készítette : Dr. Sümegei Kristóf Péter rezidens

Tutor: Dr. Katona István osztályvezető főorvos

Konzulens: Dr. Németh Orsolya egyetemi adjunktus,  
igazgatóhelyettes

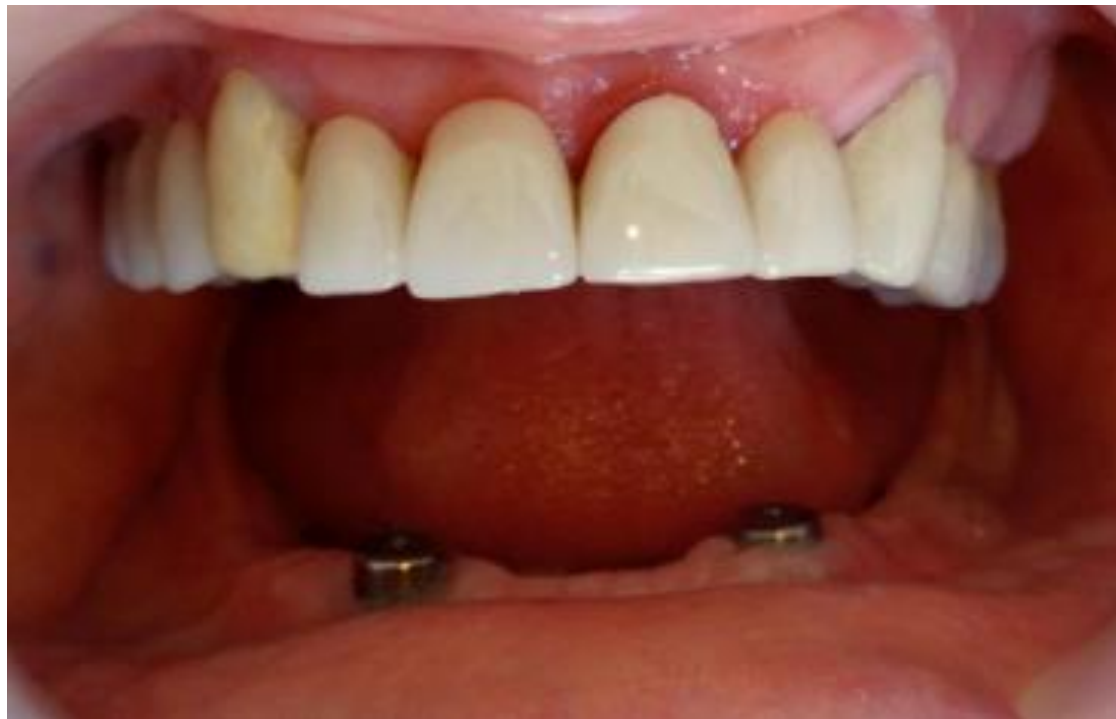2019.



# A fogorvosi vizsgálatra érkezés indoka

---

- Alsó kivehető fogpótlása instabil, implantátumokon elhorgonyzott fogpótlást szeretne



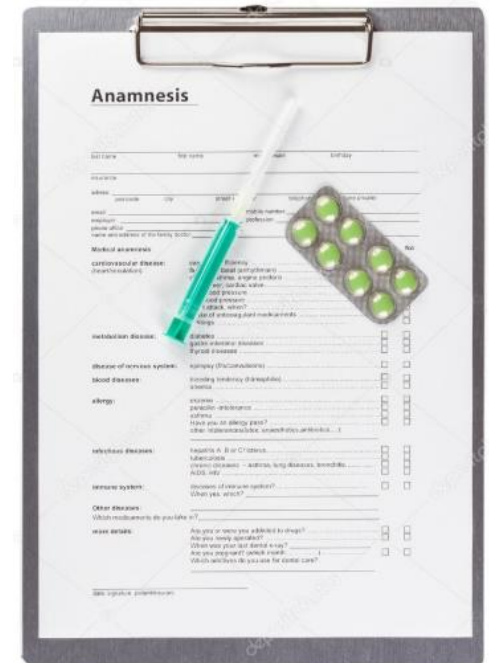
# Anamnézis

## Általános anamnézis:

- 64 éves, nő, nyugdíjas (pedagógus)
- A fogászati kezelést befolyásoló tényező nem volt
- Gyógyszert magas vérnyomásra szed
  - Tritace – ramipiril (ACE-gátló), magas vérnyomásra
  - Furosemid – furosemid (diuretikum), magas vérnyomásra
- Egészségre káros szokások nincsenek

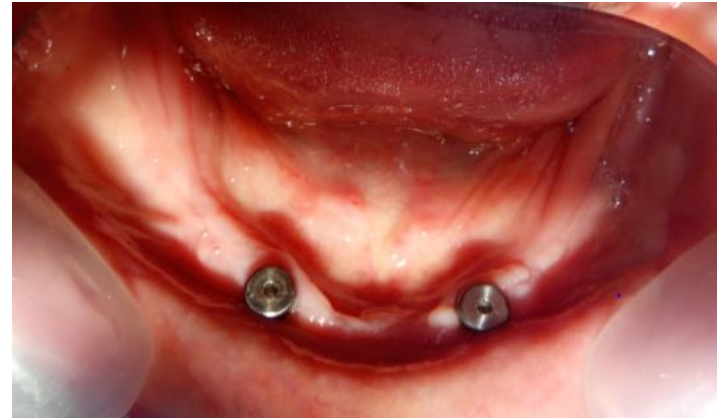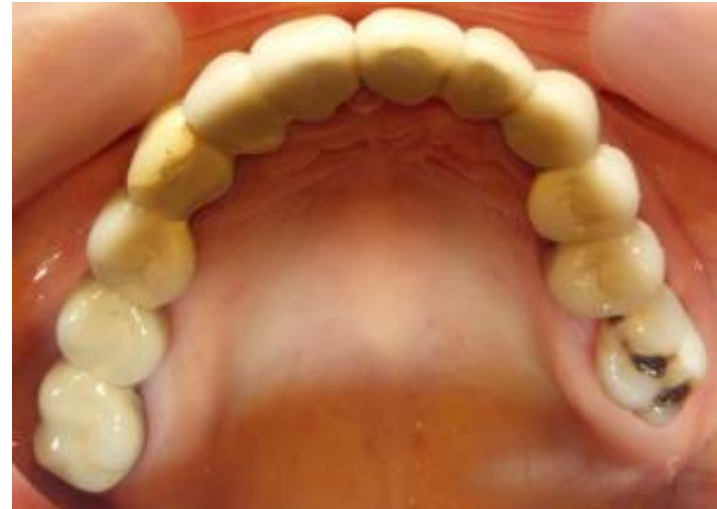## Fogászati anamnézis:

- Utolsó extractio: 2 évvel ezelőtt
- Viselt fogpótlások:
  - Felső állcsont: 2 éve készült
    - 11 tagú nem nemesfémre öntött, kerámiával leplezett híd
    - Leplezett horgonykoronák: 16, 13, 23, 25
    - Leplezett hézagfogak: 15, 14, 12, 11, 21, 22, 24

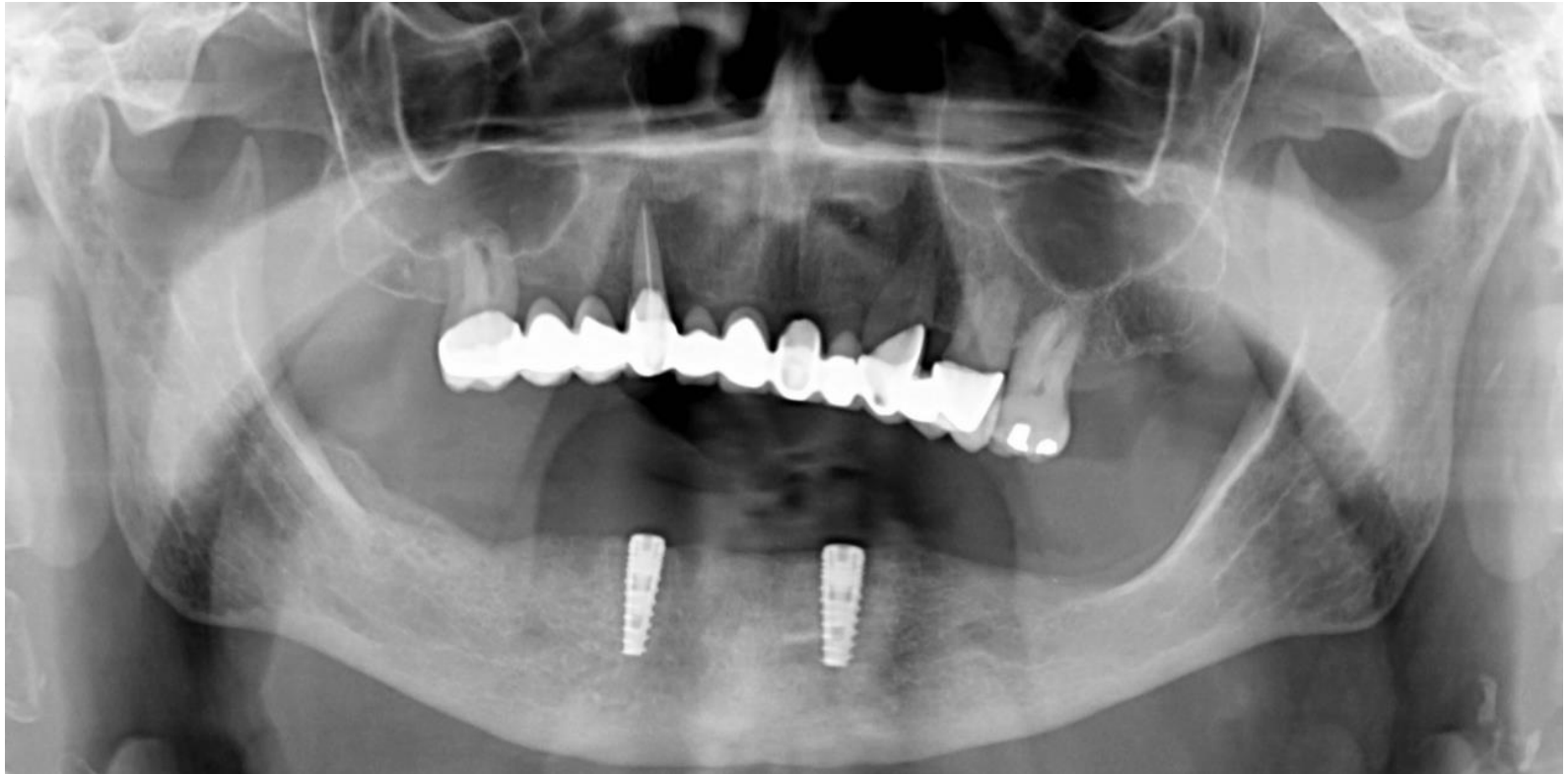


# Fej-, nyak régió vizsgálata, intraorális vizsgálat

- Sztomato-onkológiai szűrés: negatív
- TMI vizsgálat: negatív
- Szájhygiéné: elfogadható
- Harapási forma: -
- Fábián és Fejérdy-féle protetikai osztályozás
  - Felső állcsont: 1A status, pótoltt fogazat
  - Alsó állcsont: teljes foghiány



# Fogazati státusz

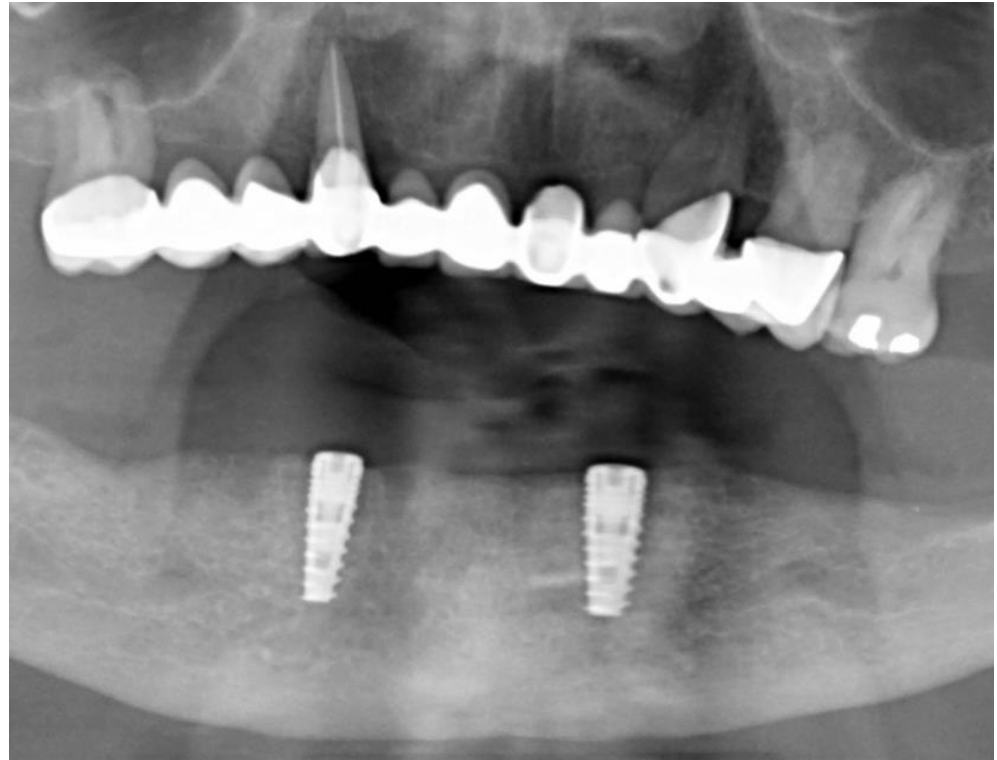

					Gy											T <sub>a</sub> Sc
Fémkerámia híd																
18	17	16	15	14	13	12	11	21	22	23	24	25	26	27	28	
48	47	46	45	44	43	42	41	31	32	33	34	35	36	37	38	
					imp.						Imp.					

# Implantátumok

Az  
implantátumokat  
behelyezte:

Dr. Soós Gábor  
dento-alveoláris  
szájsebész  
szakorvos



- 33 helyén: Denti 3,8 x 11,5 implantátum
- 43 helyén: Denti 3,8 x 11,5 implantátum



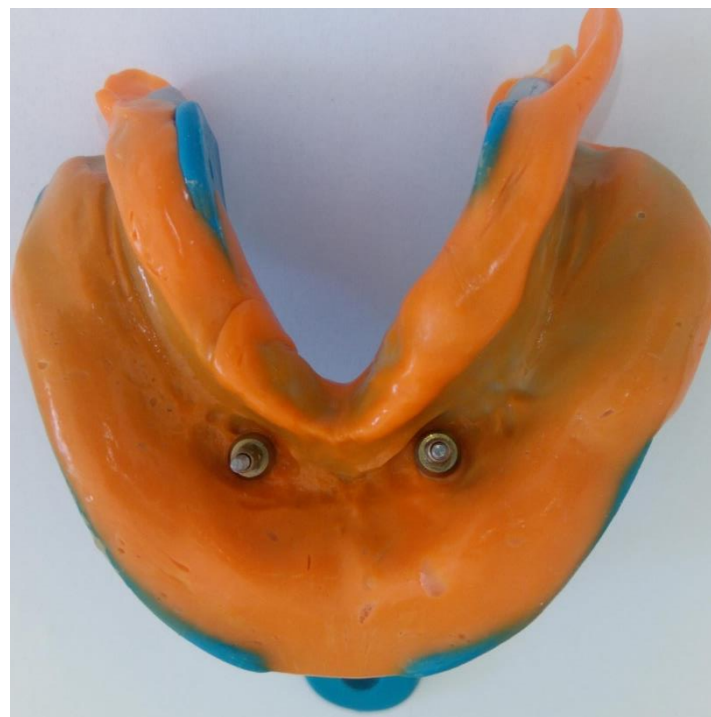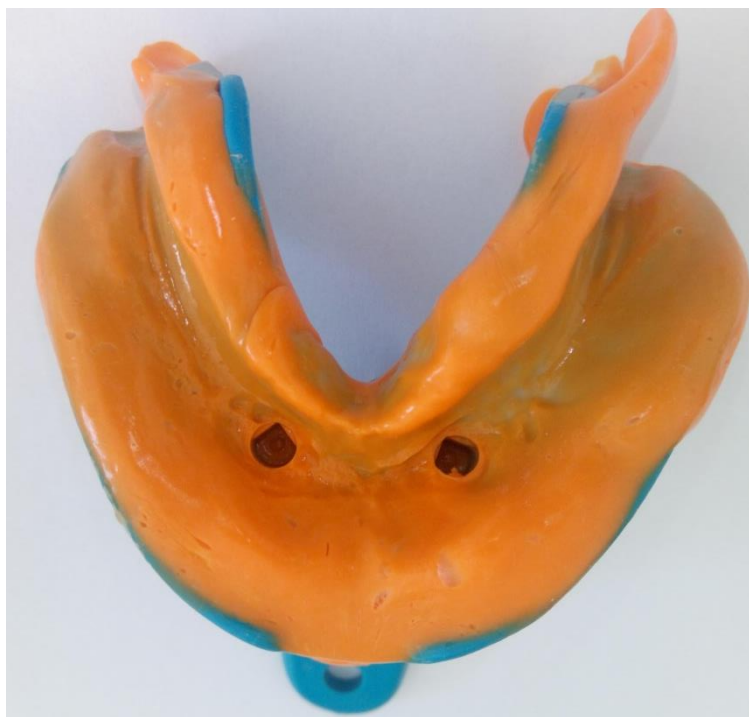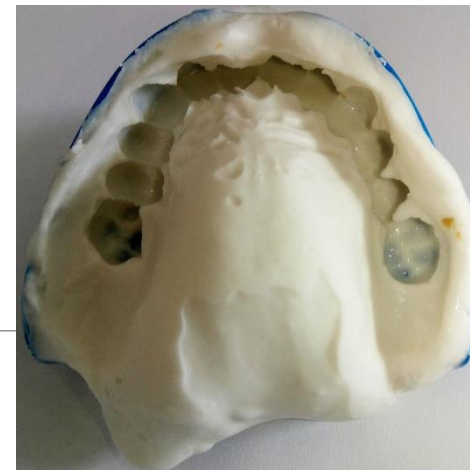
# Kezelési terv

---

- Professzionális szájhigiénés kezelés, instruálás, motiválás
- 26 fogban amalgám tömések cseréje, secunder caries ellátása kompozit tömésel
- 12 fogat pótló, implantomucosalis megtámasztású, gömbretenciós implantátum fejjel elhorgonyzott, fém alaplemezü, akrilát teljes kivehető fogpótlás

# Antagonista és precíziós- szituációs lenyomatok

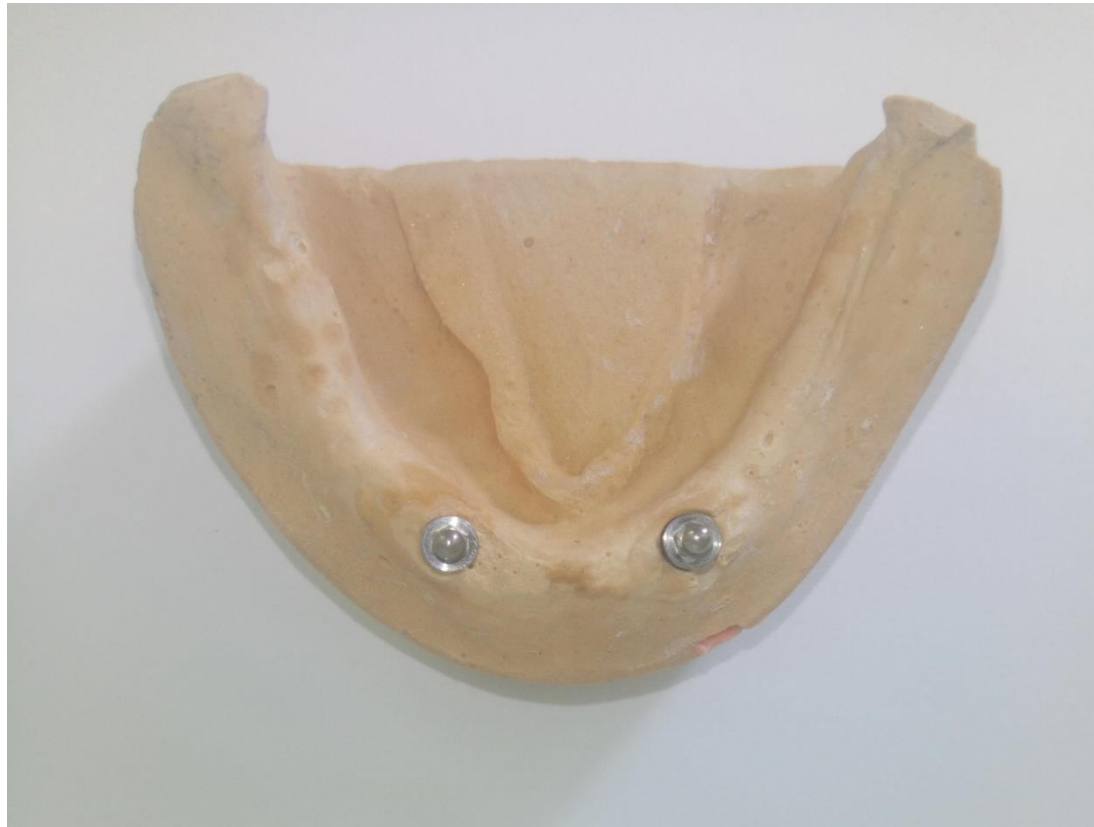---





# Szituációs minta a gömbretenciós technikai analógokkal

---



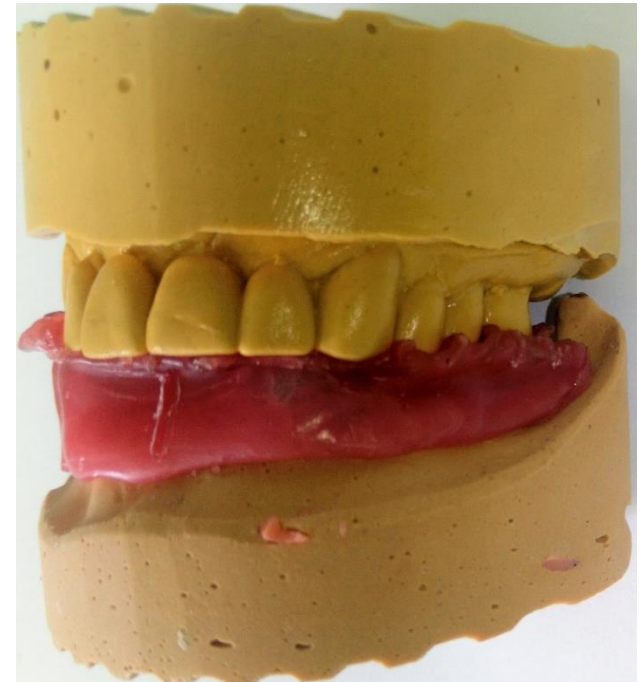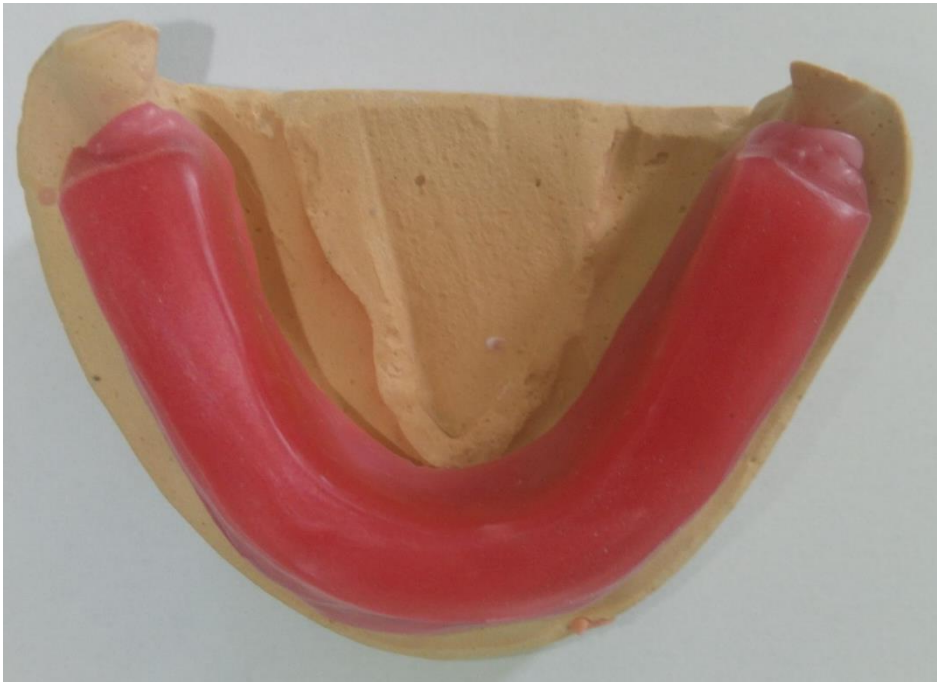# Harapási sánc a mintán

---



Harapási sánc a CR helyzet meghatározása előtt és azt követően az anatgonista mintával összeillesztve

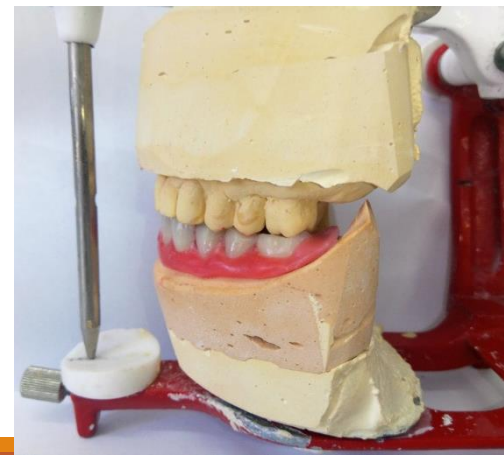
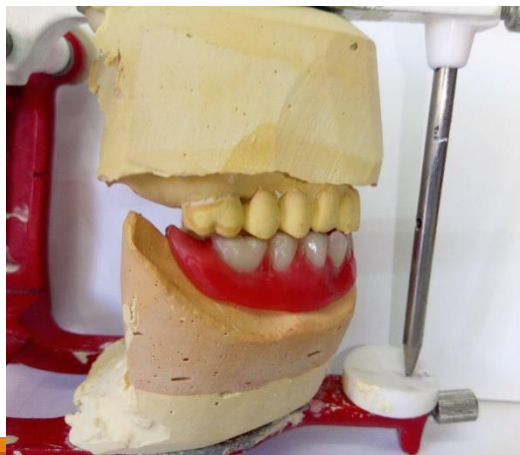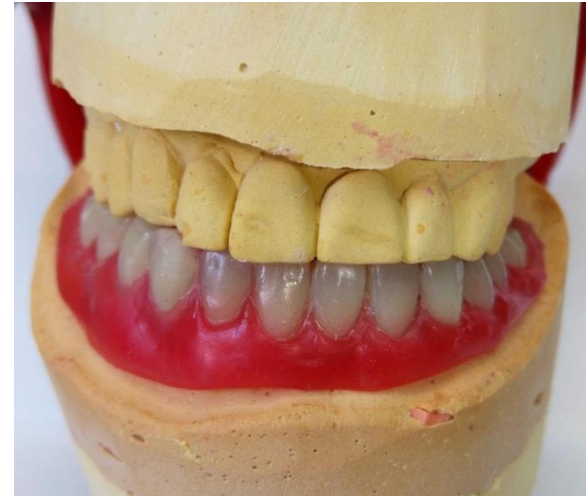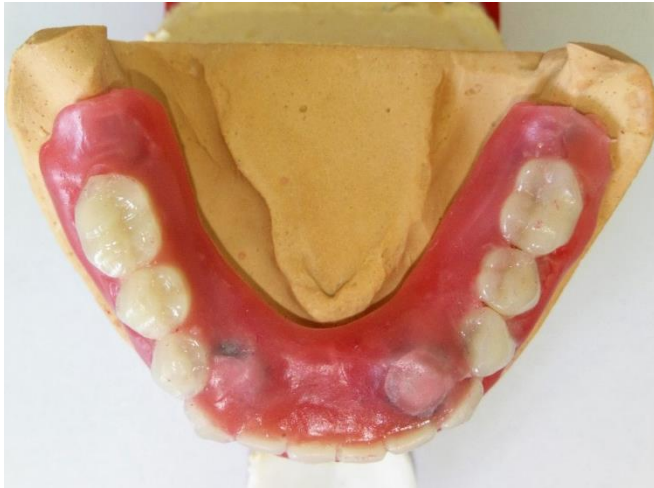---



- Fogszín: C2

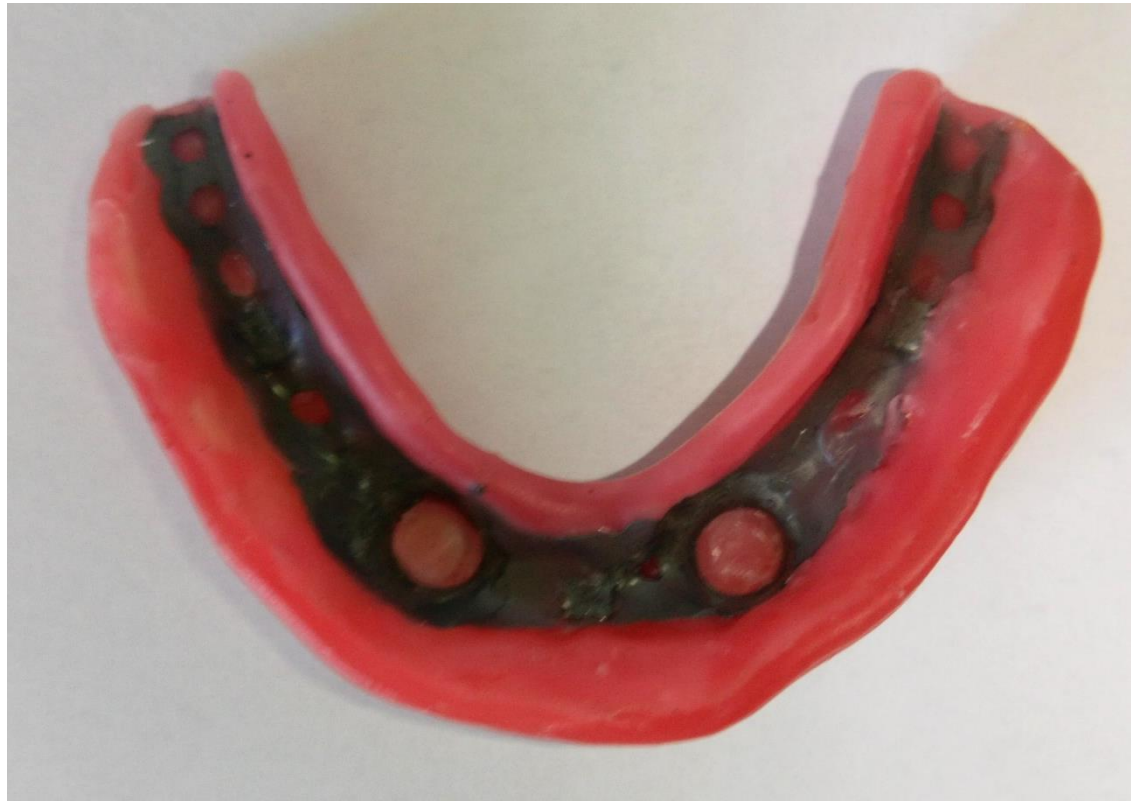# Próba fogSOR a mintán és artikulátorban

---



# Próba fogisor mucosális felszíne fémllemezzel

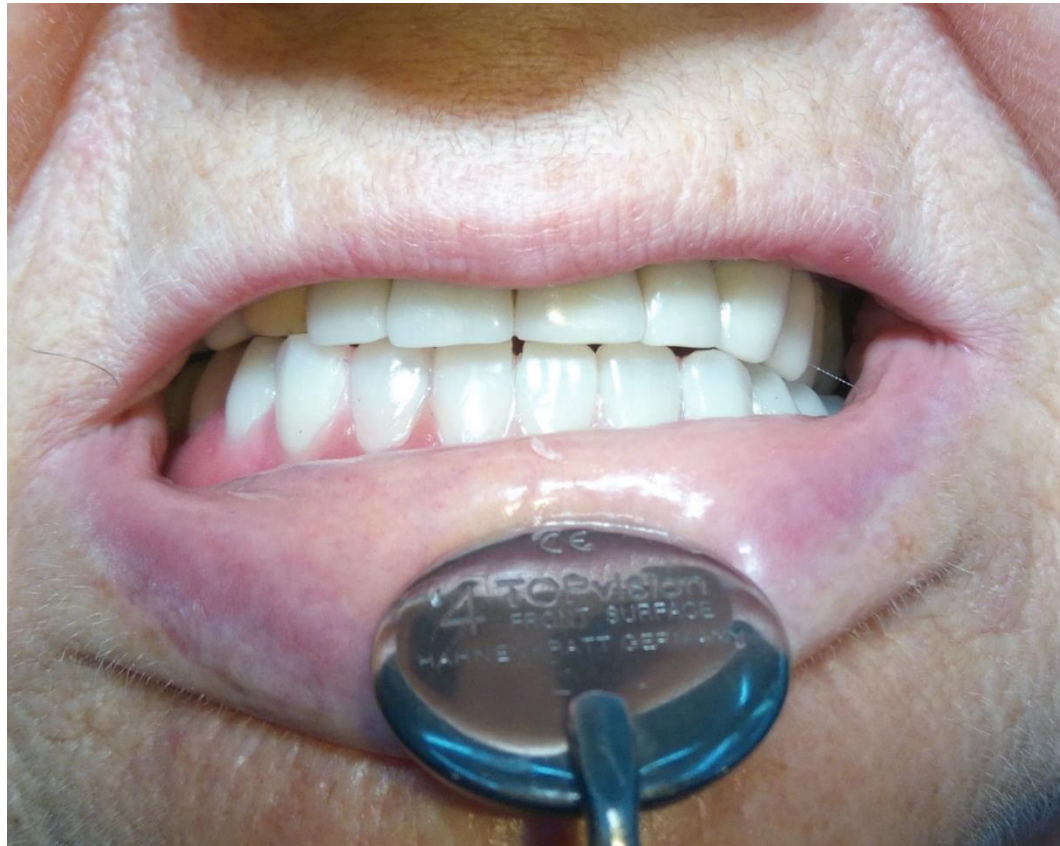---





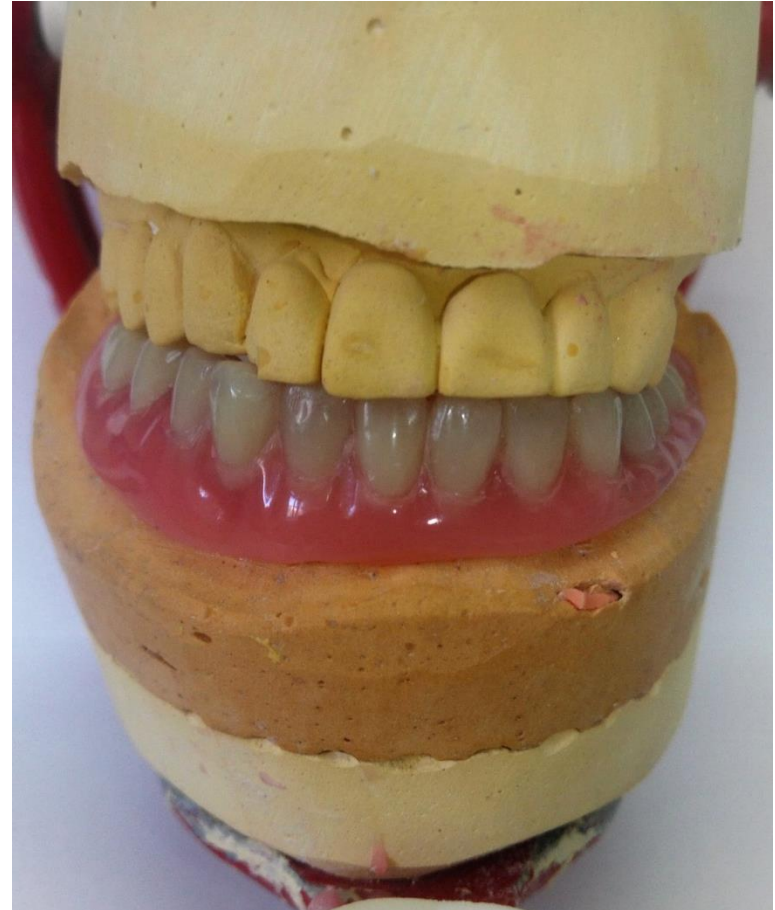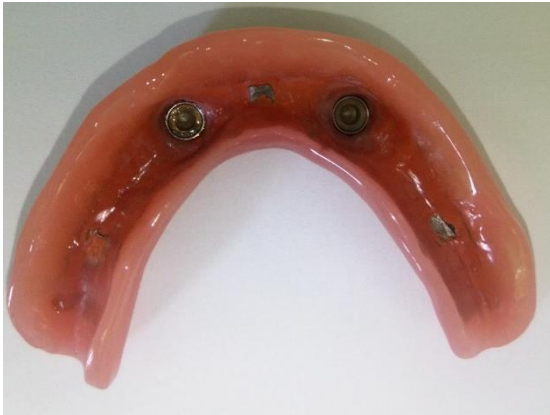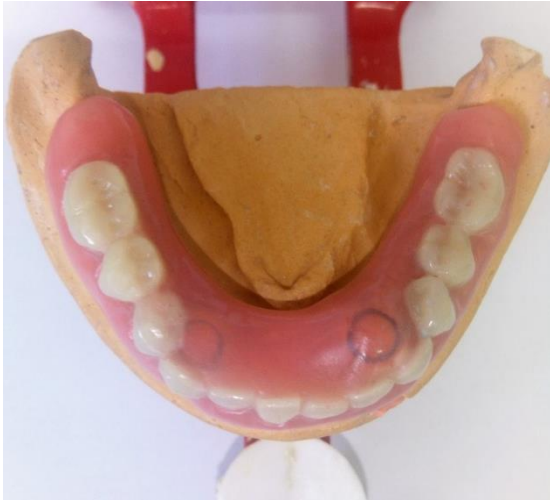# Próba fogsor a szájban

---



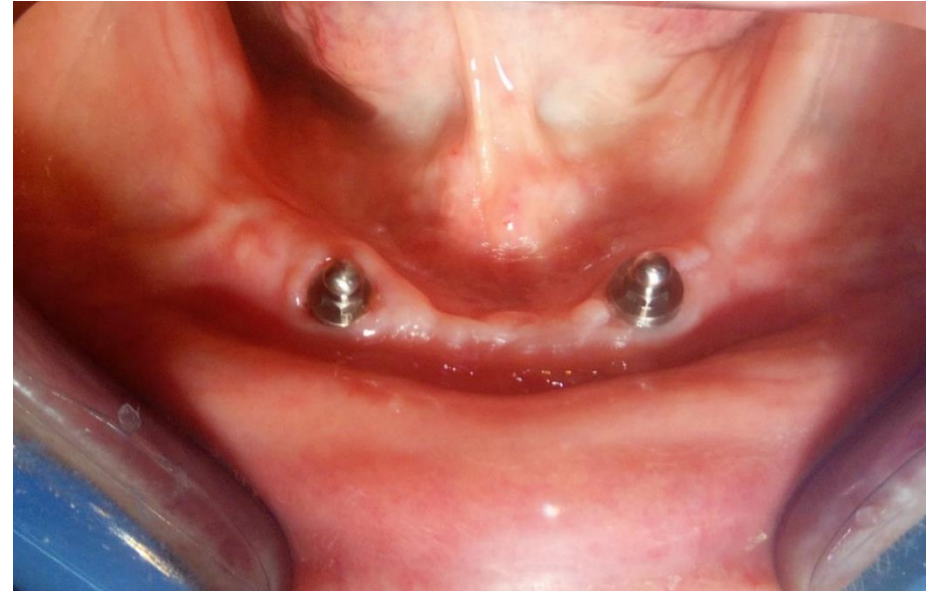
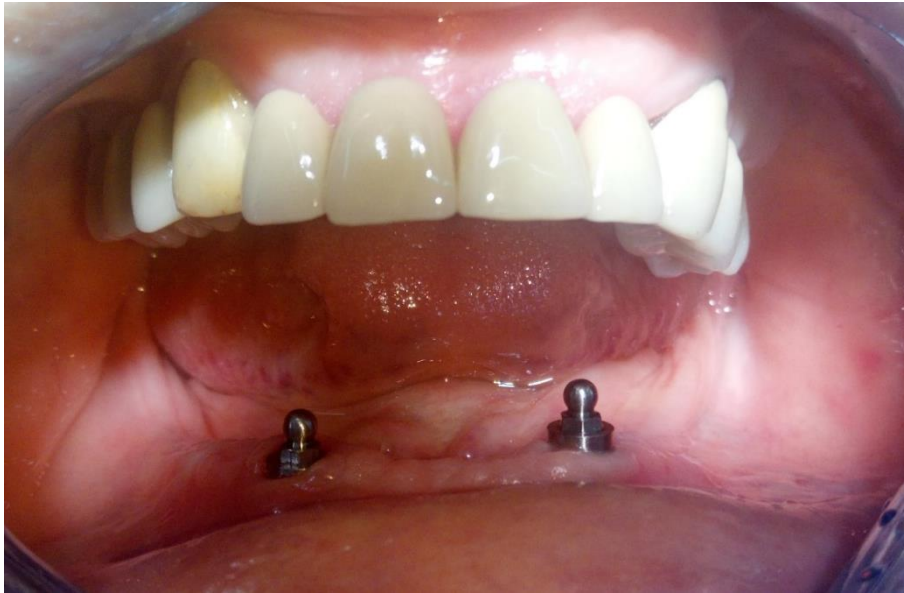
# Kész fogpótlás a mintán és artikulátorban



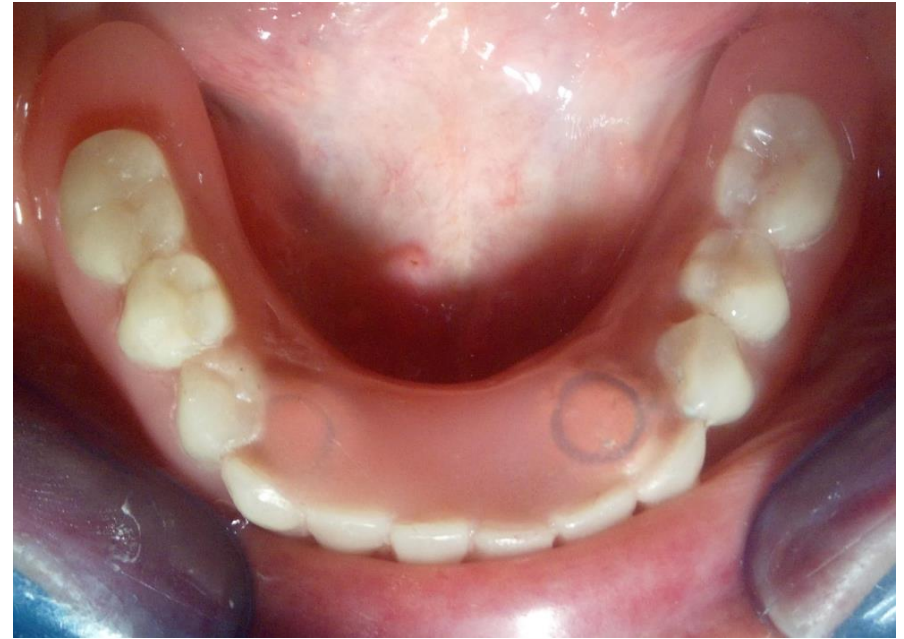
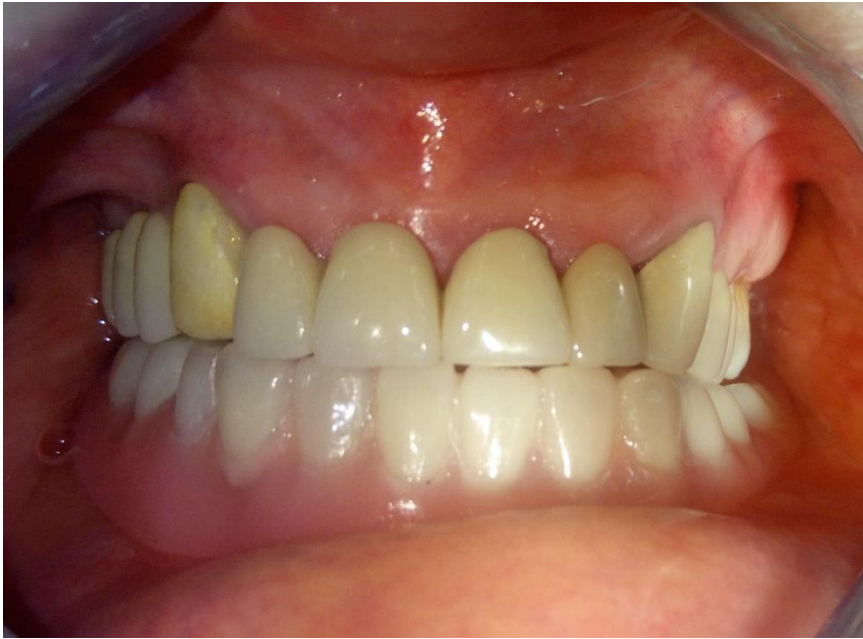# Gömbretenciós elemek behelyezése (35 Ncm)

---



# Kész fogpótlás a szájbán

---





# Rövid távú kontroll

---

