



Semmelweis Egyetem Fogorvostudományi Kar
Fogászati és Szájsebészeti Oktató Intézet

igazgató: Dr. Kivovics Péter c. egyetemi tanár

<http://semmelweis-egyetem.hu/fszoi/>

<https://www.facebook.com/fszoi>



AKUT NECROTISALO ULCERATIV GINGIVITIS ÉS TERÁPIÁJA



Szakorvosjelölt: Dr. Kapor Klára

Konzerváló Fogászat és Fogpótlásban rezidens

Tutor: Dr. Bíró Andrea szakorvos

Mentor: Dr. Kivovics Péter c. egyetemi tanár

2019.

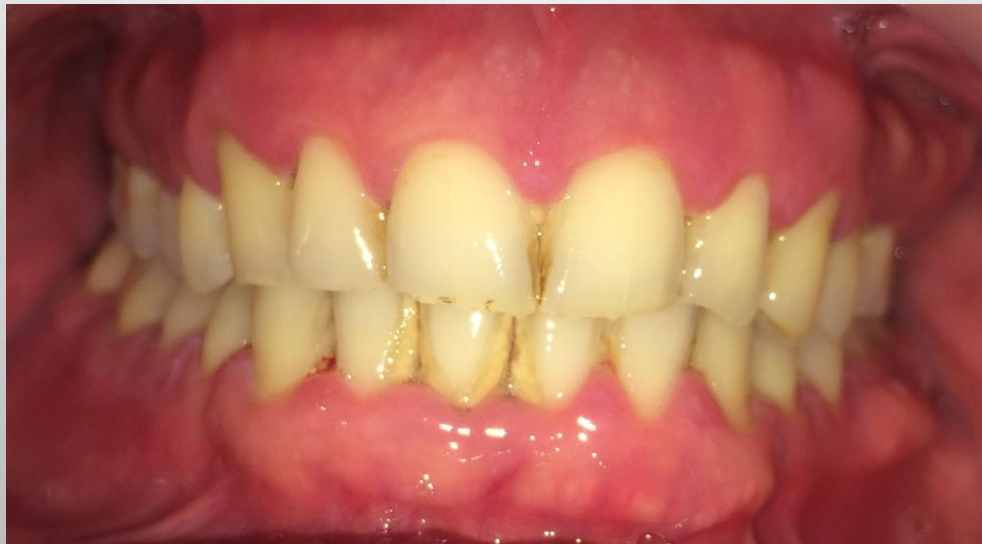

Fogászatra érkezés indoka

- Az ínyére kiterjedő fájdalomra panaszkodott a páciens

Általános anamnézis

- 35 éves férfi páciens
- Dohányzik
- Gyógyszert nem szed és gyógyszerallergia nincs
- Fogászati kezelést befolyásoló tényező nincs

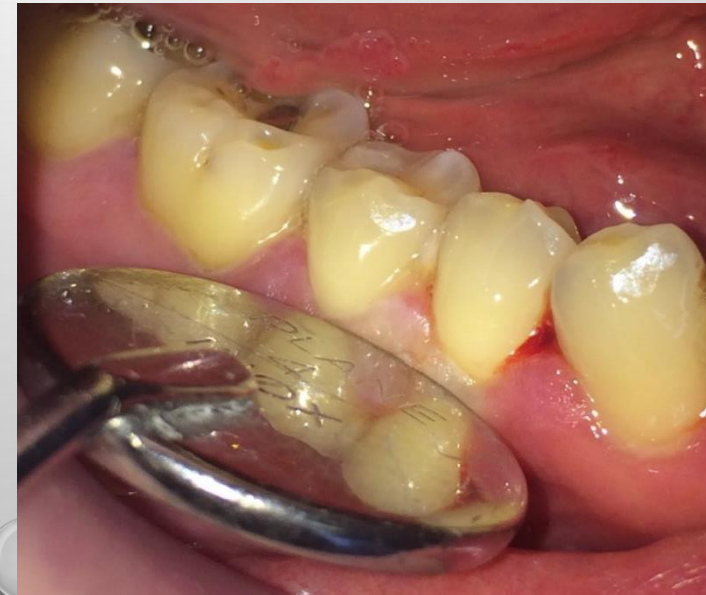

Fogászati anamnézis

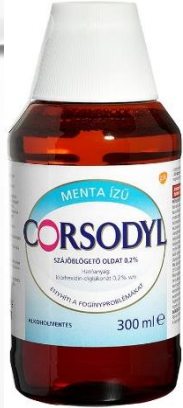- A páciens elmondása szerint 3 héttel ezelőtt kezdett el fájni az ínye, akkor eltávolították a fogkövét, illetve Klion antibiotikumot kapott a kerületi fogászáton. (Metronidazol, 250 mg, napi 2x1)
- Erre a kezelésre fájdalma megszűnt, azonban 4 hét múlva újra panaszossá vált az ínye alsó és felső fogívénél is. Emiatt a kerületi fogászátról a Fogászati és Szájsebészeti Oktató Intézet parodontológiájára utalták.

Klinikai vizsgálat

- Papillák megnyomásakor néhol enyhe pus ürült
- Lecsapott papillák az alsó, felső frontfogaknál
- Enyhe foetor ex ore



DIAGNÓZIS, KEZELÉSI TERV



Dg: Acut necrotisalo ulcerativ gingivitis

I. Oki terápia:

1. Ülés:

- Instruálás, motiválás, szájhygiéne javítása
- 3%-os hyperollal az íny áttisztítása
- Klion 250 mg (2x1) és
- Augmentin duo 875/125 mg (2x1) kombinációja

2. Ülés: (5 nap múlva)

- supragingivális depurálás

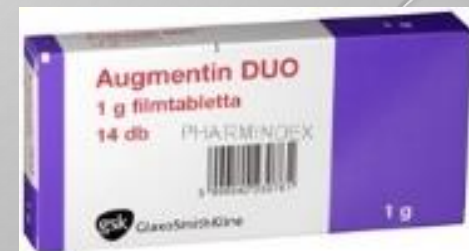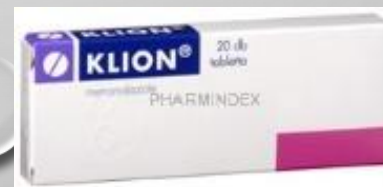3. Ülés: (3 hét múlva)

- subgingivális depurálás, kürettálás

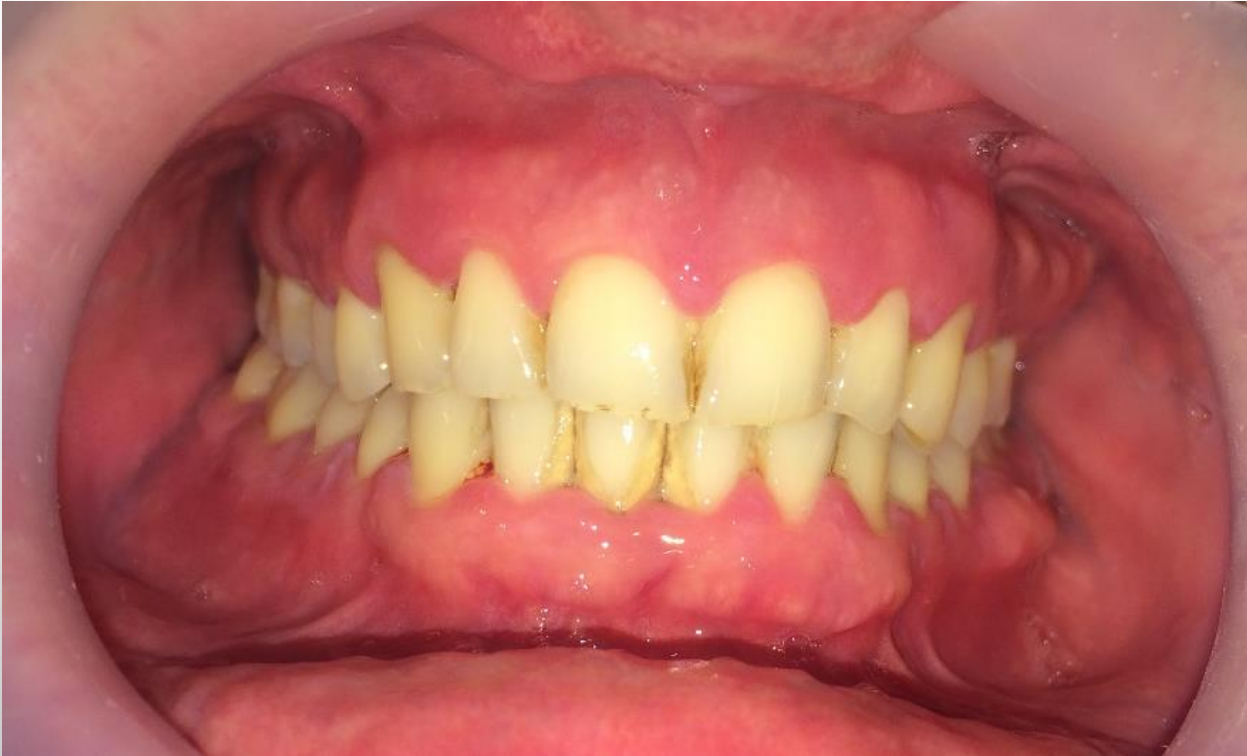Konzervatív fogászati terápia

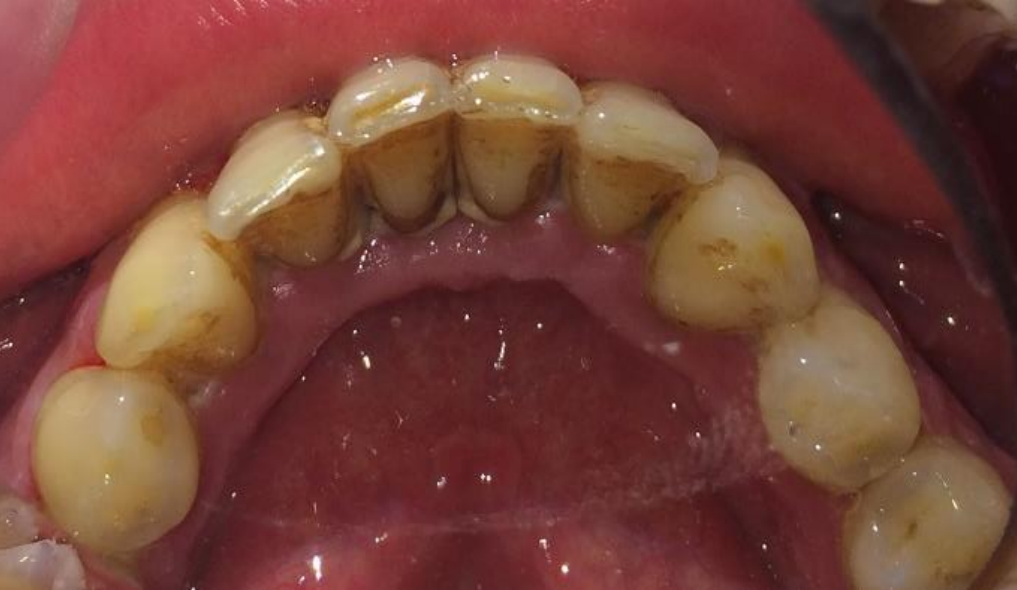

II. Utógondozás

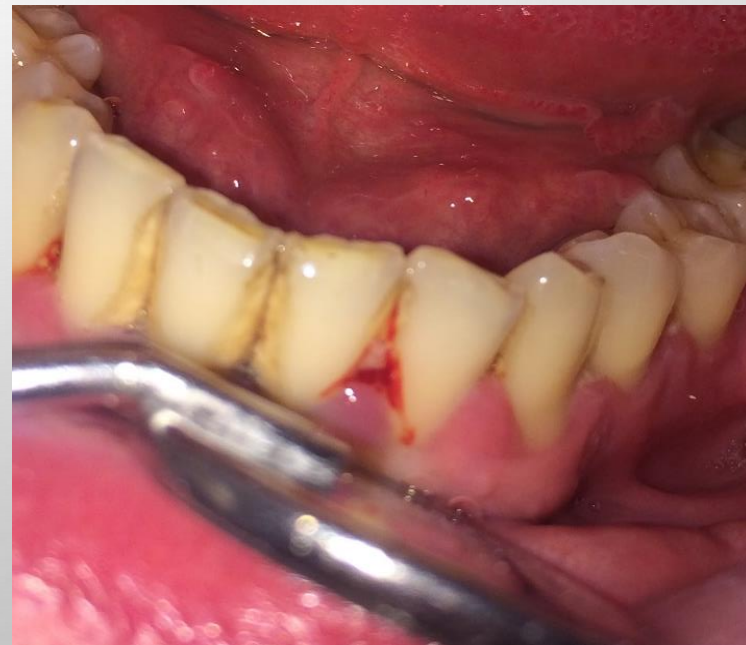
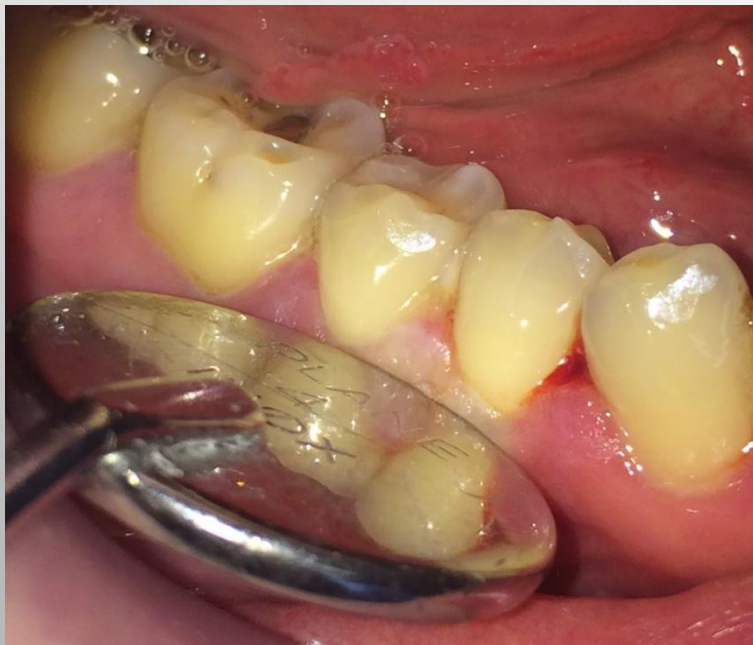
KIINDULÁSI KLINIKAI KÉP

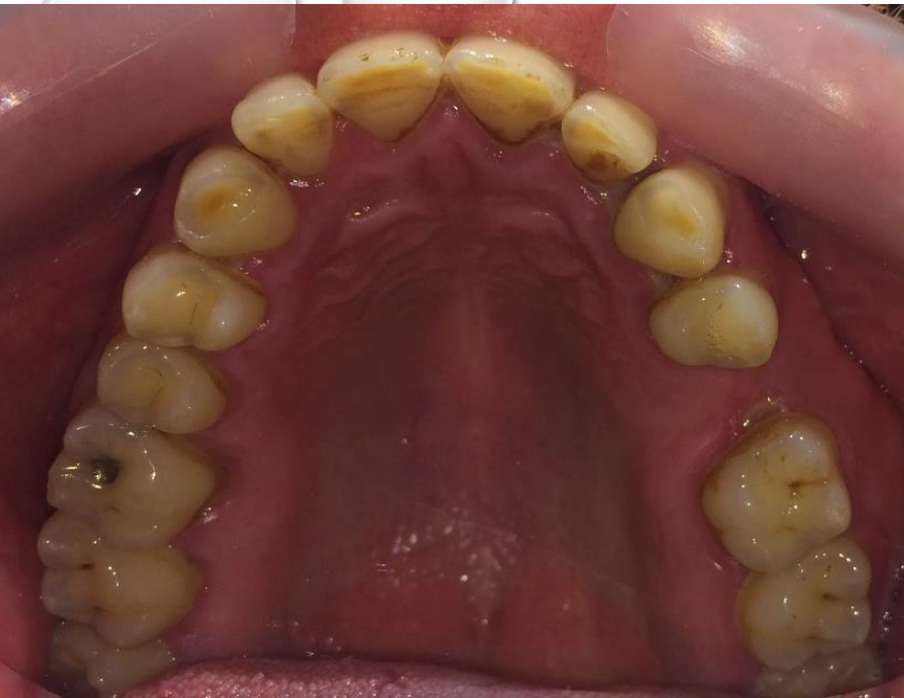



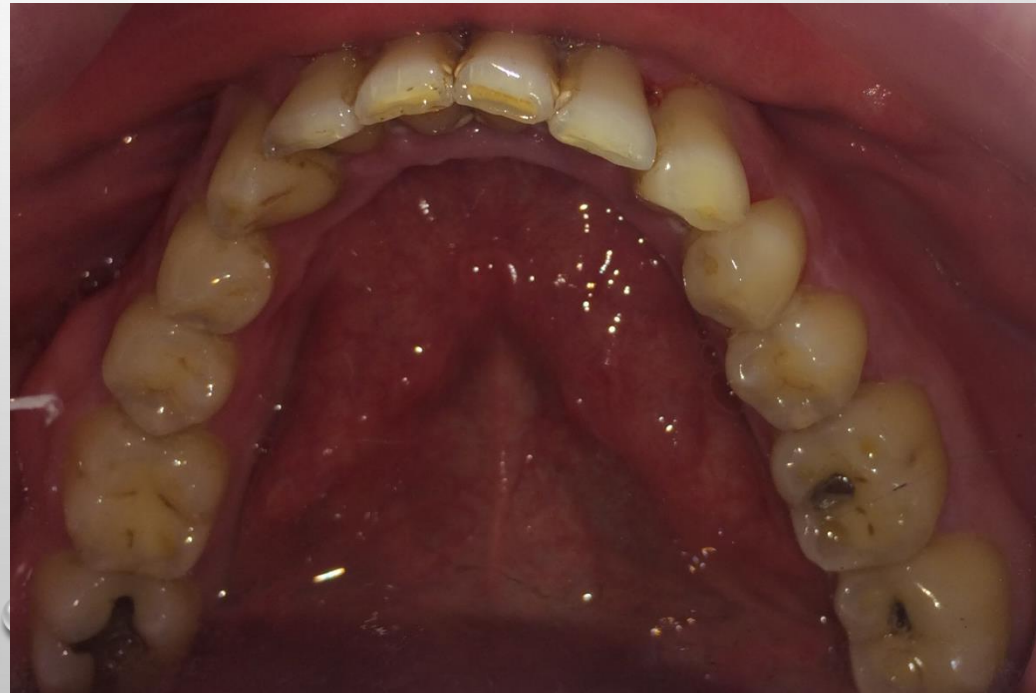- Papillák megnyomásakor néhol enyhe pus ürült
- Lecsapott papillák az alsó, felső frontfogaknál
- Enyhe foetor ex ore



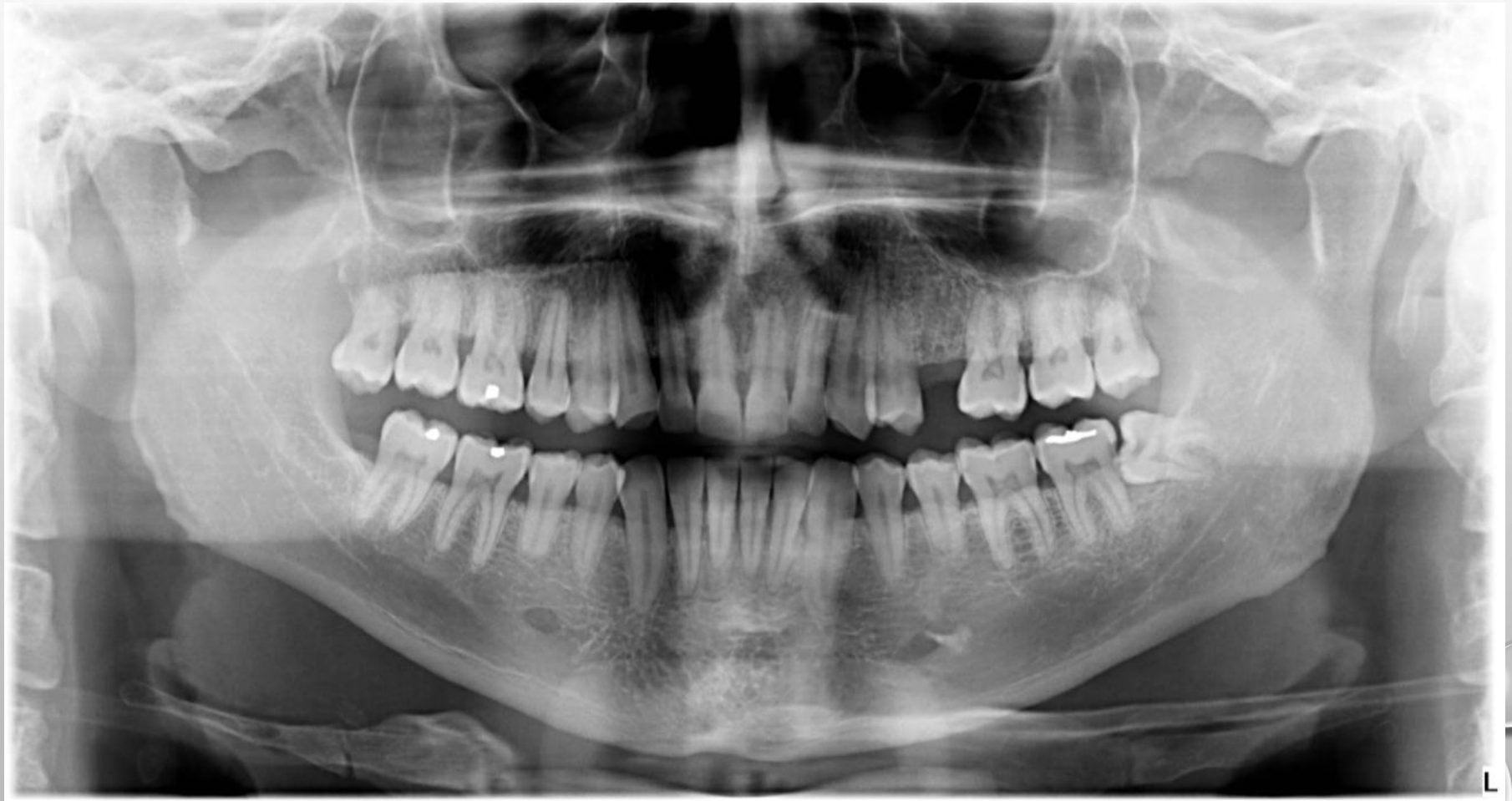Felső Fogív



Alsó Fogív



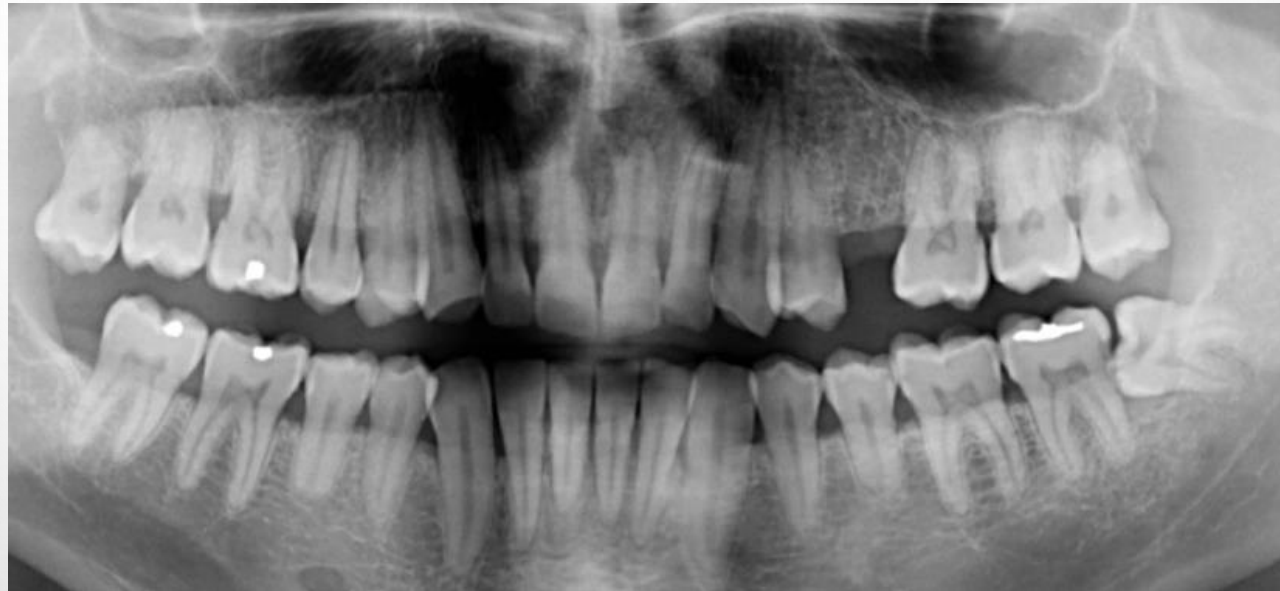ORTHOPANTOMOGRAM



FOGAZATI STÁTUSZ

BPE: 2 2 2
2 3 2

Szondázási mélység:
alsó frontfogaknál > 3,5 mm
Ínyvérzés van
Fogkő található



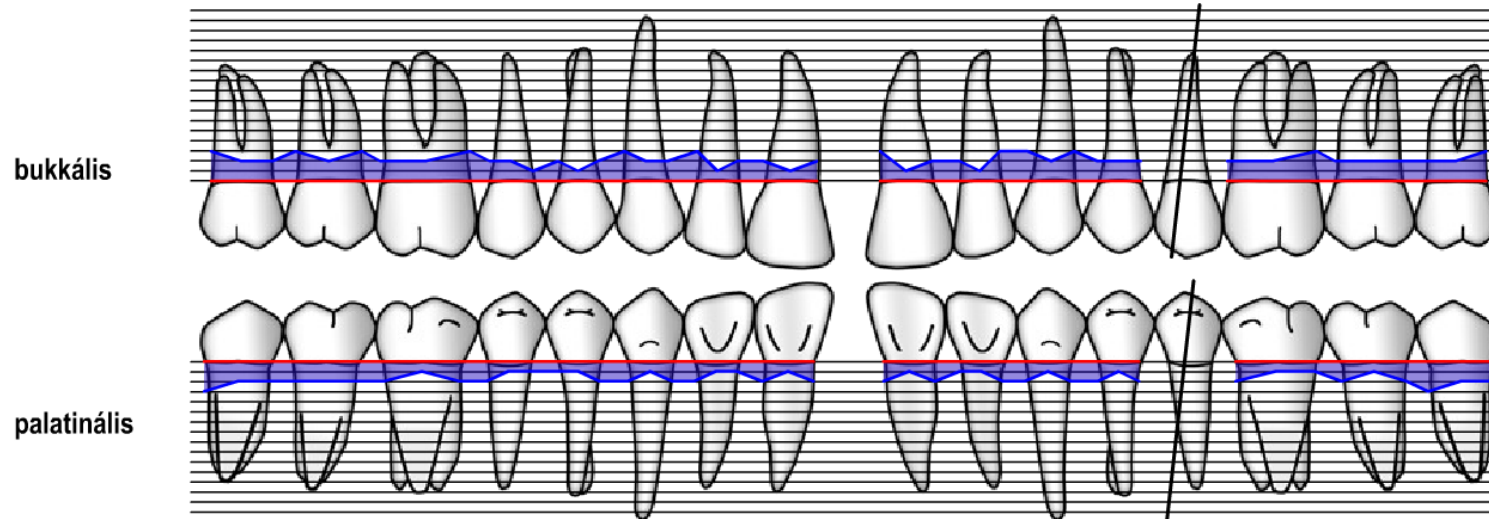
		T										X			
18	17	16	15	14	13	12	11	21	22	23	24	25	26	27	28
48	47	46	45	44	43	42	41	31	32	33	34	35	36	37	38
X	T	T	C											T,C	imp

Parodontális státuszlap – Felső fogív

FMPS: 66%

FMBS: 58%

	18	17	16	15	14	13	12	11	21	22	23	24	25	26	27	28
mozgathatóság	0	0	0	0	0	0	0	0	0	0	0	0		0	0	0
implantátum																
furkáció-érintettség																
Bleeding on Probing	■	■	■	■	■	■	■	■	■	■	■	■		■	■	■
Plaque	■	■	■	■	■	■	■	■	■	■	■	■		■	■	■
marginális gingiva	0 0 0	0 0 0	0 0 0	0 0 0	0 0 0	0 0 0	0 0 0	0 0 0	0 0 0	0 0 0	0 0 0	0 0 0		0 0 0	0 0 0	0 0 0
szondázási mélység	3 2 2	3 2 3	2 2 3	2 2 1	2 1 2	3 2 2	3 1 2	2 1 2	3 1 2	2 1 3	3 2 3	2 2 2		2 2 3	2 2 2	2 2 3



marginális gingiva	0 0 0	0 0 0	0 0 0	0 0 0	0 0 0	0 0 0	0 0 0	0 0 0	0 0 0	0 0 0	0 0 0	0 0 0		0 0 0	0 0 0	0 0 0
szondázási mélység	3 2 2	2 2 2	2 1 2	2 1 1	1 1 2	2 1 2	2 1 1	2 1 2	2 1 2	1 1 2	2 1 2	2 1 2		2 1 1	2 1 2	3 2 2
Plaque	■	■	■	■	■	■	■	■	■	■	■	■		■	■	■
Bleeding on Probing	■	■	■	■	■	■	■	■	■	■	■	■		■	■	■
furkáció-érintettség																
Note																

Mean Probing Depth = 2.2 mm Mean Attachment Level = -2.2 mm 66% Plaque 58% Bleeding on Probing

Parodontális státuszlap – Alsó fogív

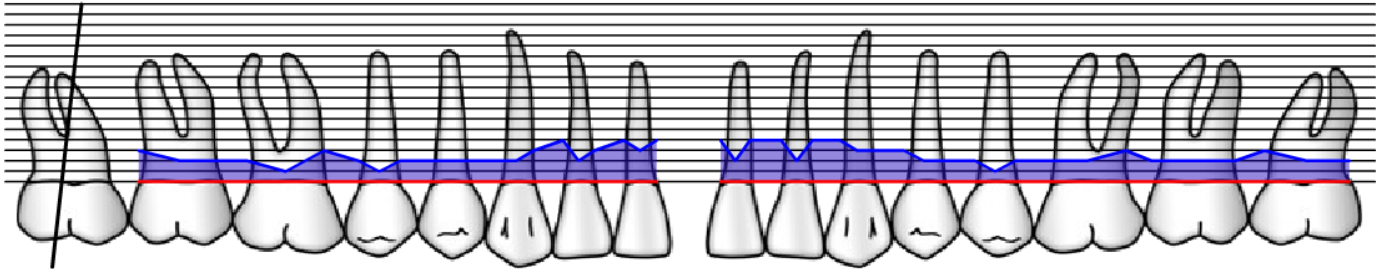
FMPS: 66%

FMBS: 58%

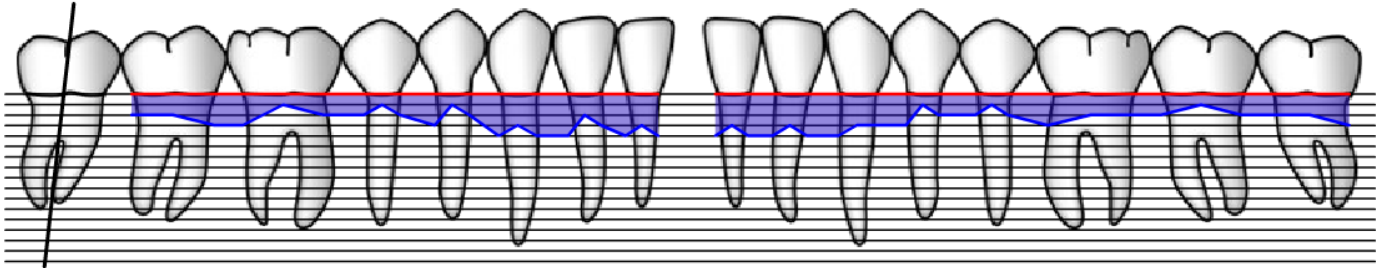
Mean Probing Depth = 2.2 mm Mean Attachment Level = -2.2 mm 66 % Plaque 58 % Bleeding on Probing

Note																				
furkáció-érintettség																				
Bleeding on Probing		■		■	■	■	■	■	■	■	■	■	■	■	■	■	■	■	■	■
Plaque	■	■		■	■	■	■	■	■	■	■	■	■	■	■	■	■	■	■	■
marginális gingiva szondázási mélység	0	0	0	0	0	0	0	0	0	0	0	0	0	0	0	0	0	0	0	0
	3	2	2	2	1	3	2	1	2	2	2	2	3	4	2	3	4	3	4	4

lingvális

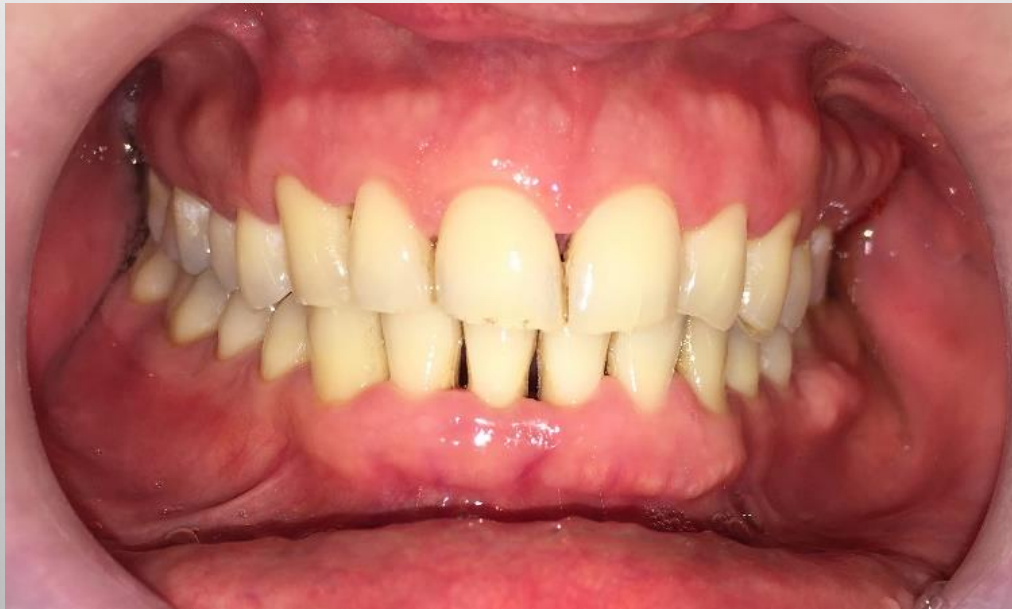
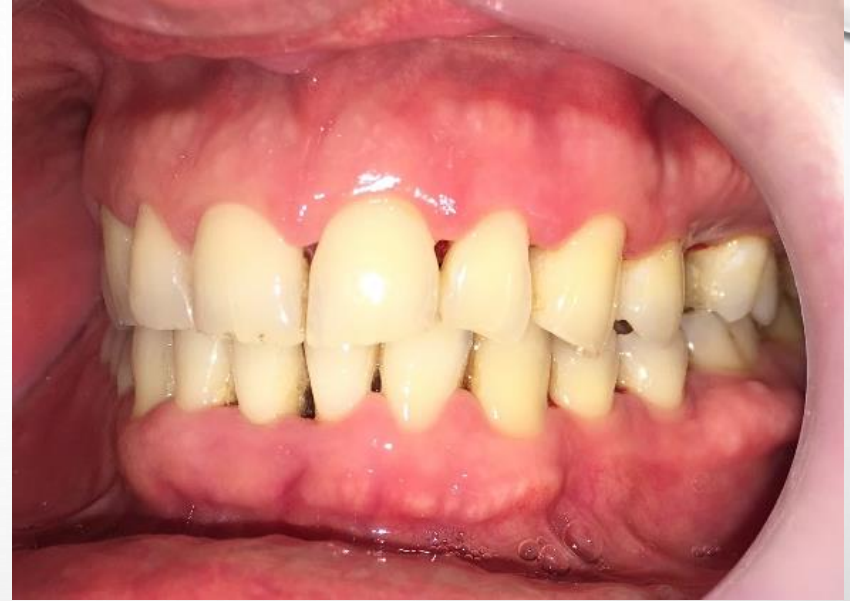
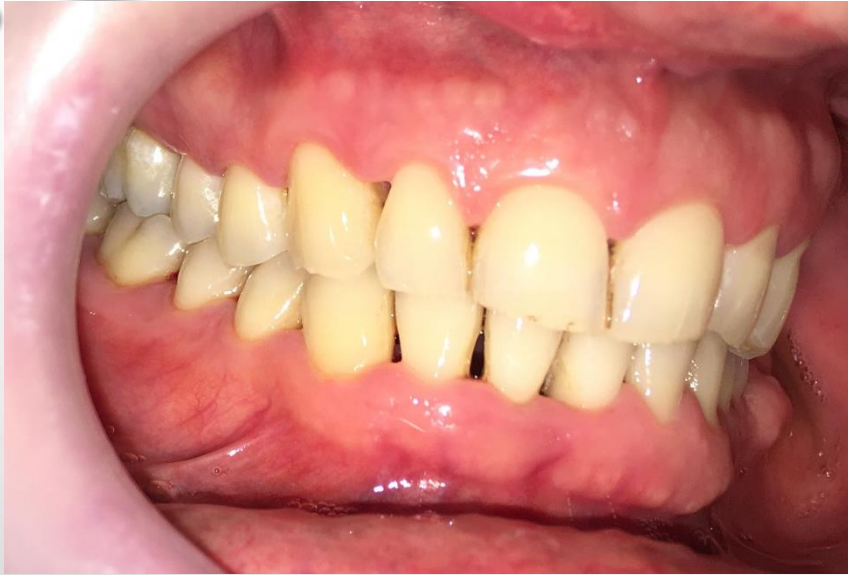bukkális

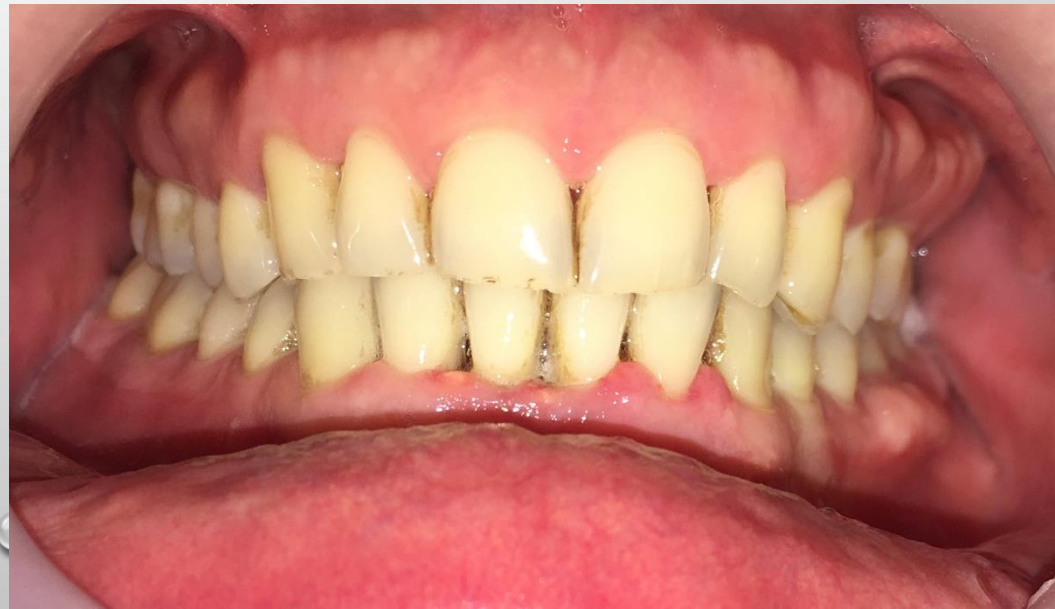
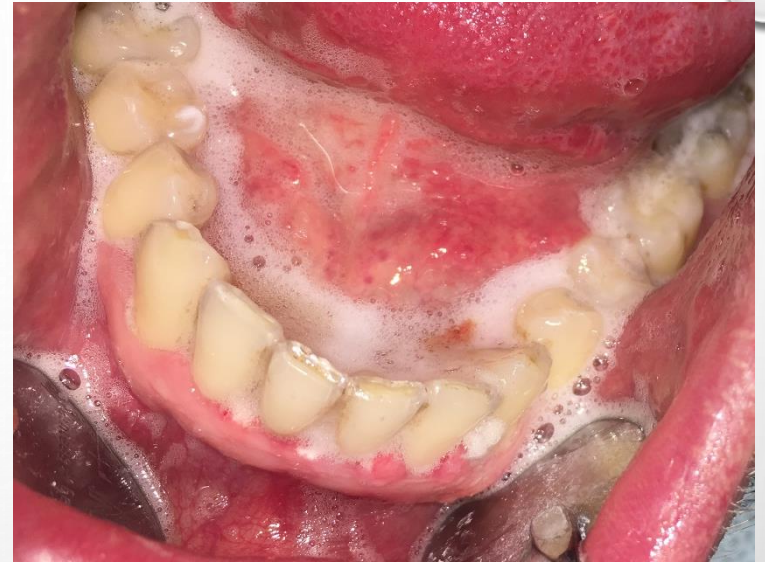
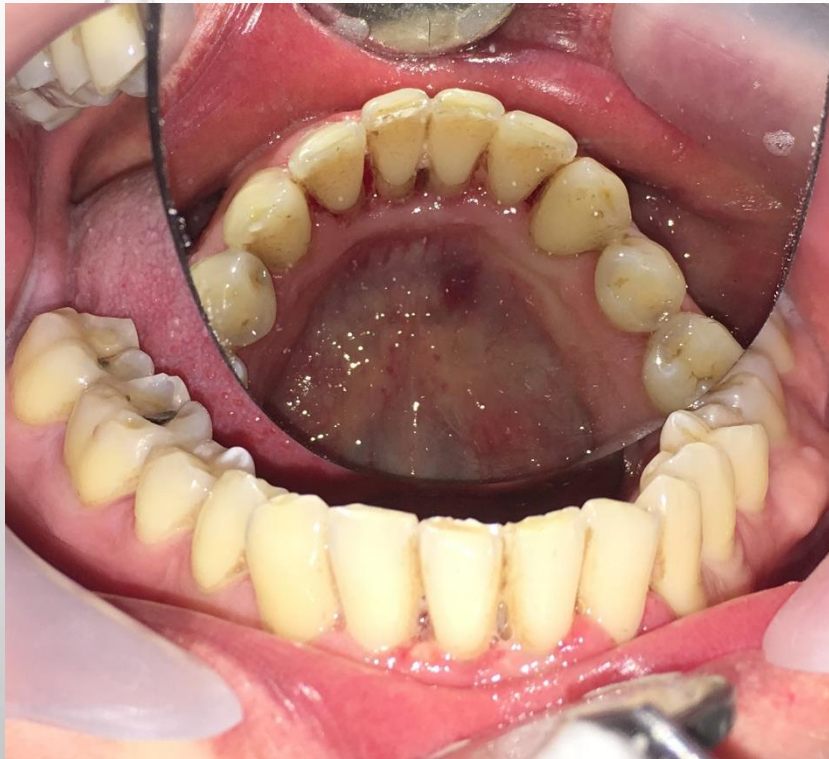marginális gingiva szondázási mélység		0	0	0	0	0	0	0	0	0	0	0	0	0	0	0	0	0	0	0		
		2	2	3	3	1	2	2	1	2	3	1	2	4	3	4	4	2	3	4	3	4
Plaque		■	■	■		■	■	■			■	■	■	■	■	■	■	■	■	■	■	■
Bleeding on Probing		■		■	■	■	■	■	■	■	■	■	■	■	■	■	■	■	■	■	■	■
furkáció-érintettség																						
implantátum mozgathatóság		0		0	0	0	0	0	0	1	1											
	48	47	46	45	44	43	42	41	31	32	33	34	35	36	37	38						

DEPURÁLÁS UTÁNI ÁLLAPOT



KÜRETTÁLÁS UTÁNI ÁLLAPOT



**KÖSZÖNÖM A MEGTISZTELŐ
FIGYELMET!**

