



Semmelweis Egyetem Fogorvostudományi Kar

Fogászati és Szájsebészeti Oktató Intézet

Igazgató: Dr. Kivovics Péter c. egyetemi tanár

<http://semmelweis-egyetem.hu/fszoi/>

<https://www.facebook.com/fszoi>



16 fog ellátása occlusális kompozit töméssel

Dr. Pörzse Virág

Gyermekfogászat részvizsga

KEZELŐORVOS: DR. PÖRZSE VIRÁG

TUTOR: DR. HORVÁTH JÁNOS osztályvezető főorvos

KONZULENS: DR. HORVÁTH JÁNOS osztályvezető főorvos

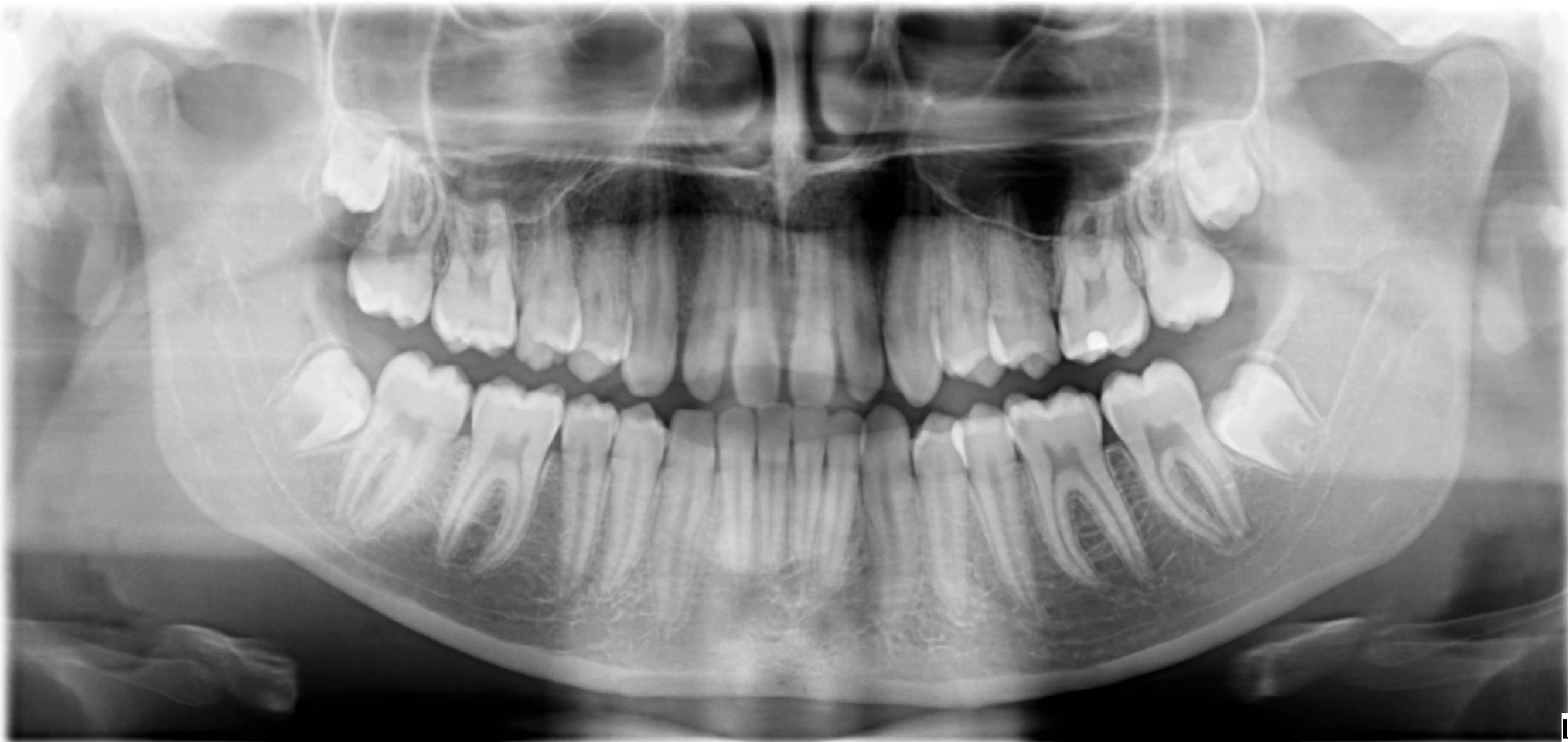2018.



Fogorvosi vizsgálatra való érkezés oka

Intézetünkbe fogszabályozás céljából érkezett, azonban a fogszabályozó kezelés megkezdése előtt szükséges a szájhigiéne rendezése, carieses fogak ellátása.

Kiindulási Op



ANAMNÉZIS

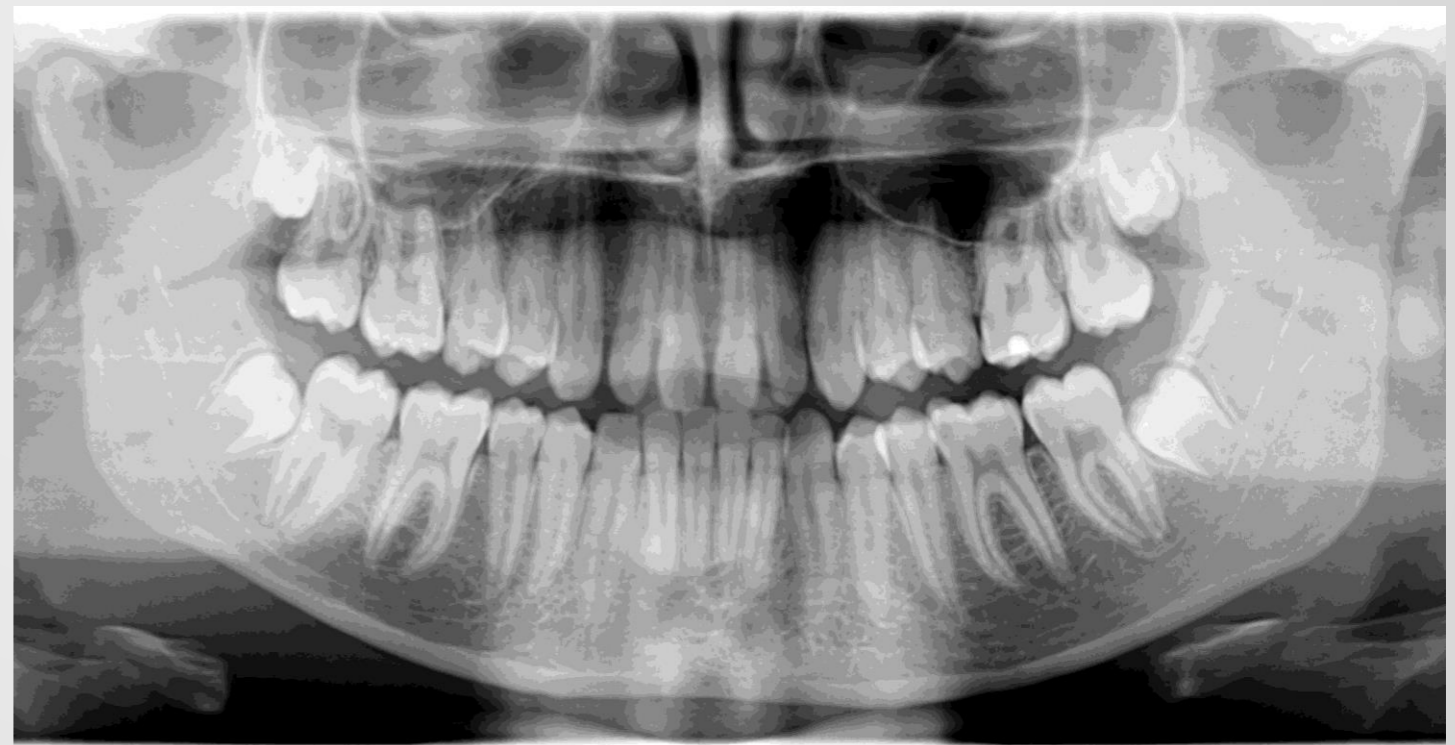T. Dorina, 15 éves

Általános:

Allergia	∅
Gyógyszerérzékenység	∅
Cardio-vascularis betegség	∅
Epilepszia	∅
Véralvadási zavar	∅
Idegrendszeri betegség	∅
Daganat	∅
Anyagcsere betegség	∅
Szedett gyógyszerek	∅
Korábbi műtétek	∅
Mozgásszervi betegségek	∅
Veleszületett fejlődési rendellenesség	∅

Fogászati:

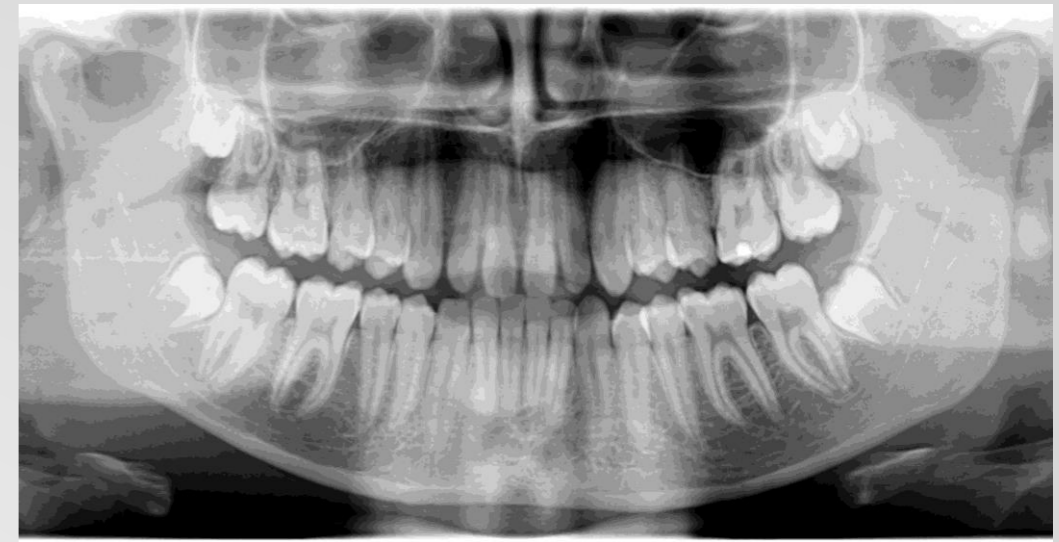Korábban 26 fogába occlusális kompozit tömés készült.



Kezelést befolyásoló tényezőt nem találtunk.

Szájvizsgálat

T. Dorina, 15 éves



(8)	7	6	5	4	3	2	1	1	2	3	4	5	6	7	(8)
(8)	7	6	5	4	3	2	1	1	2	3	4	5	6	7	(8)

- Maradó fogazati stádium
- Cariológiai státusz: 16, 36, 46 fog caries
- Rossz szájhigiéne

Fej-nyak régió vizsgálata:

- sztomatoonkológiai szűrés során elváltozás nem látható
- TMI vizsgálat során rendellenesség, panasz nincs

Kezelési terv

T. Dorina, 15 éves

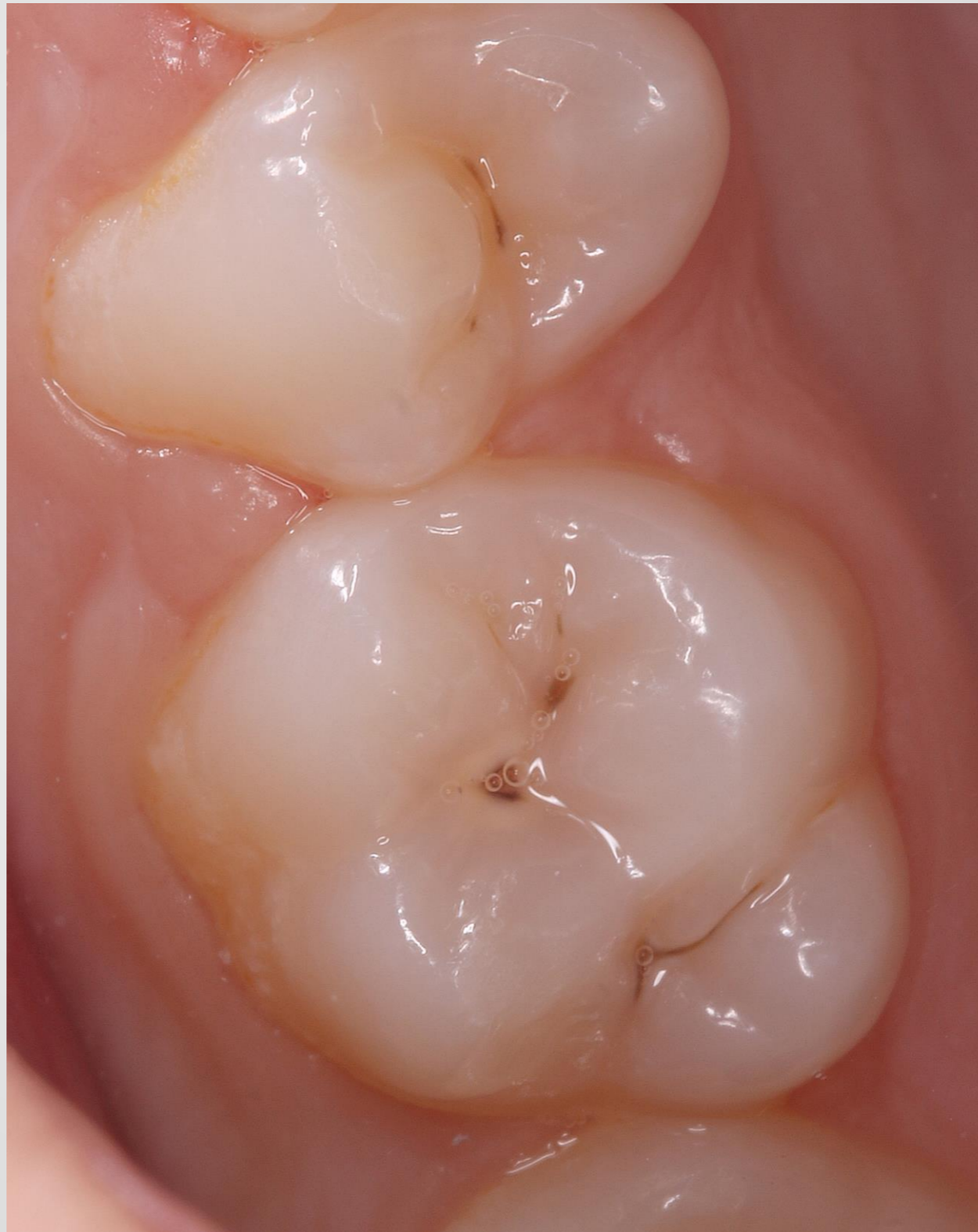

(8)	7	6	5	4	3	2	1	1	2	3	4	5	6	7	(8)
(8)	7	6	5	4	3	2	1	1	2	3	4	5	6	7	(8)

- Depurálás, instruálás, motiválás
- Carieses fogak ellátása (16,36,46)
- Fogszabályozó kezelés
- Bölcsességfogak eltávolítása

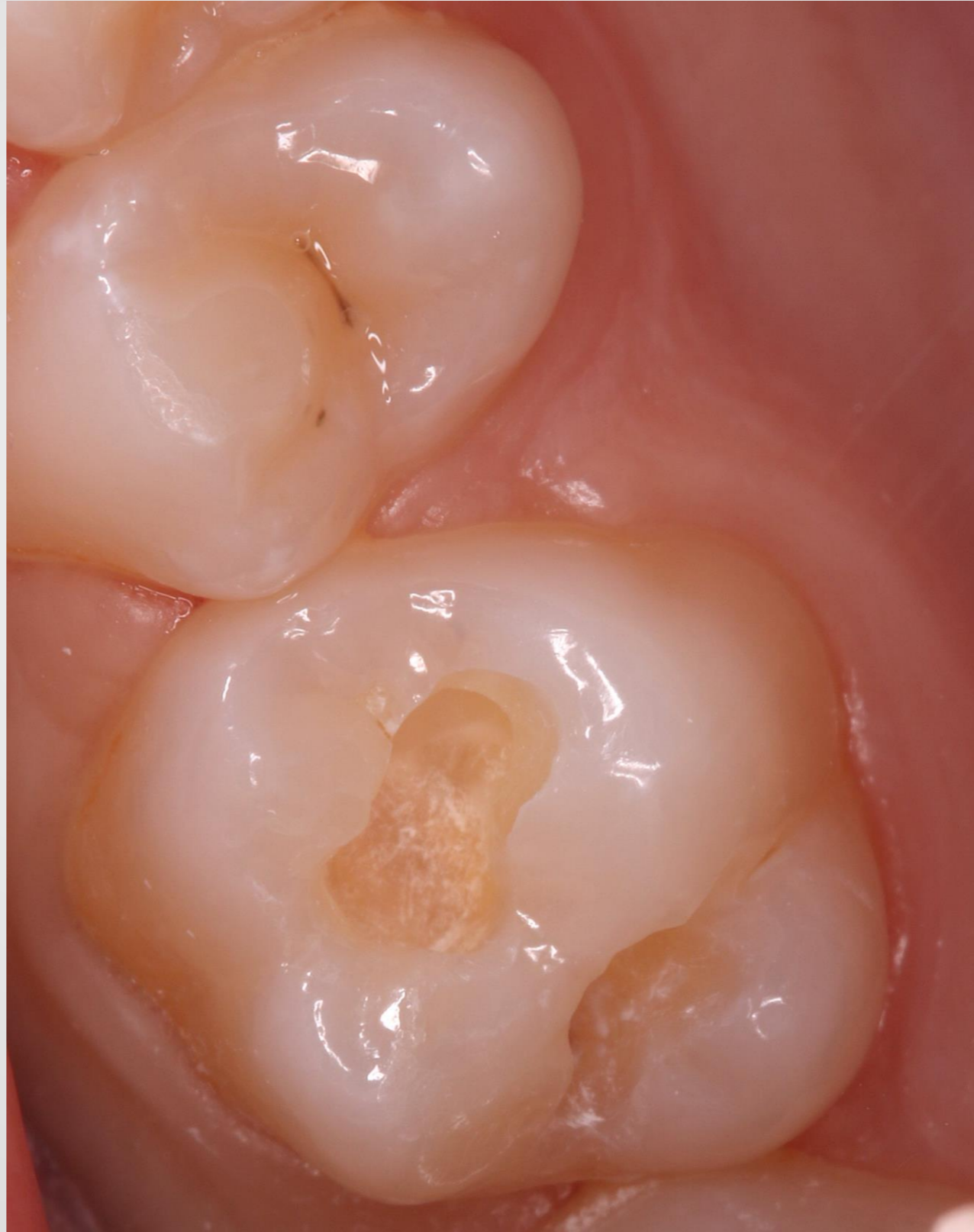16 fog ellátása occlusális kompozit töméssel

16 fog kiindulási képe:



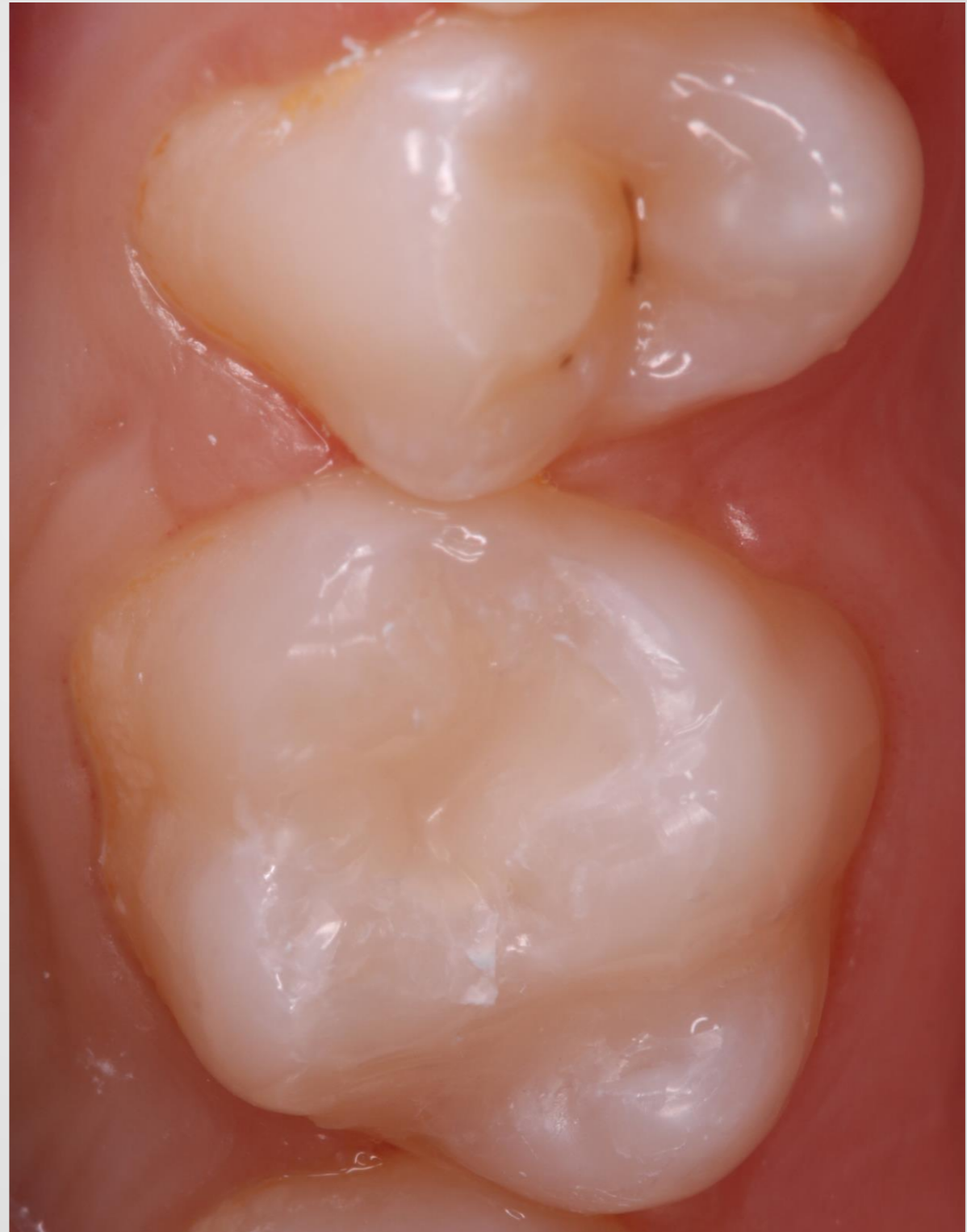
16 fog ellátása occlusális kompozit tömésessel

**Carieses laesió eltávolítása,
üreg kialakítása:
(2 ml Lidocain, adrenalinos)**



16 fog ellátása occlusális kompozit tömés töméssel

Occlusális kompozit tömés finírozás,
polírozás után:



**KÖSZÖNÖM A
MEGTISZTELŐ
FIGYELMET!**

