



**Semmelweis Egyetem Fogorvostudományi Kar**

**Fogászati és Szájsebészeti Oktató Intézet**

Igazgató: Dr. Kivovics Péter c. egyetemi tanár

<http://semmelweis-egyetem.hu/fszoi/>

<https://www.facebook.com/fszoi>



# ORTHODONTIAI CÉLBÓL VÉGZETT PREMOLÁRIS EXTRAKCIÓK

**Dr. Pörzse Virág**

**Szájsebészet részvizsga**

KEZELŐORVOS: DR. PÖRZSE VIRÁG

TUTOR: DR. HORVÁTH JÁNOS osztályvezető főorvos

KONZULENS: DR. HORVÁTH JÁNOS osztályvezető főorvos

2018.



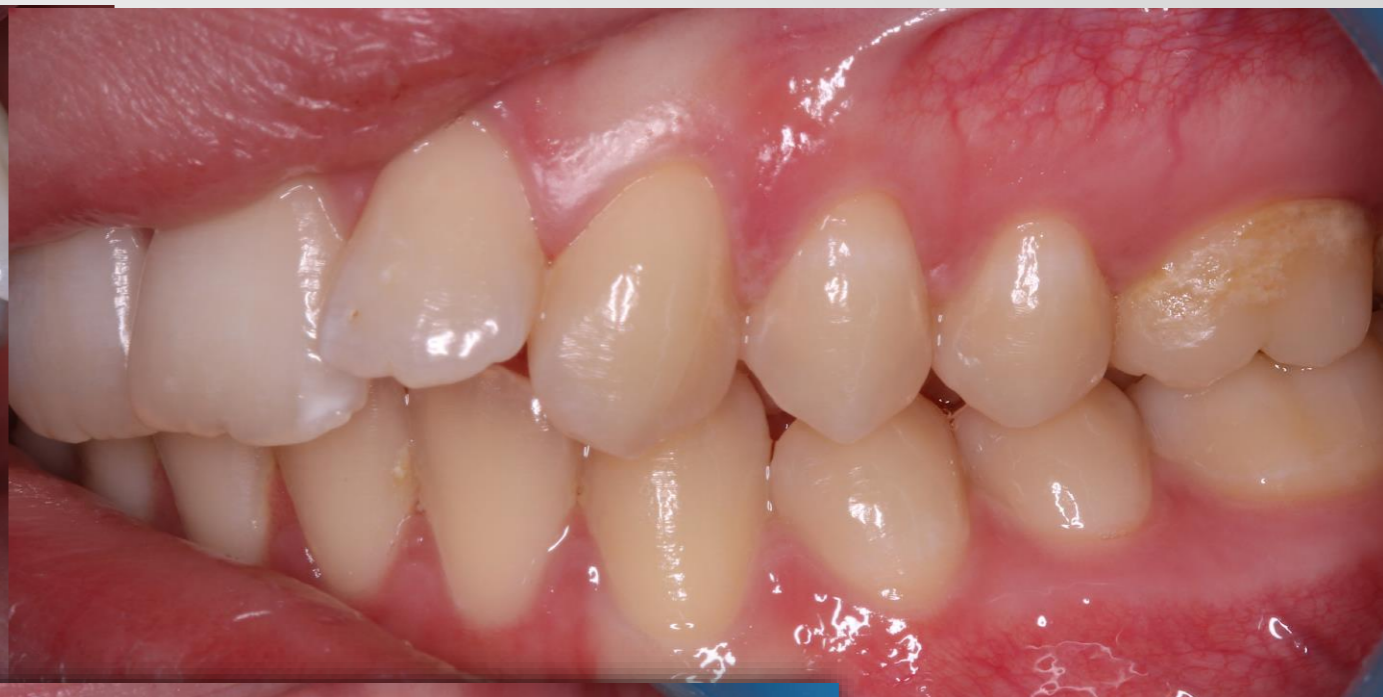
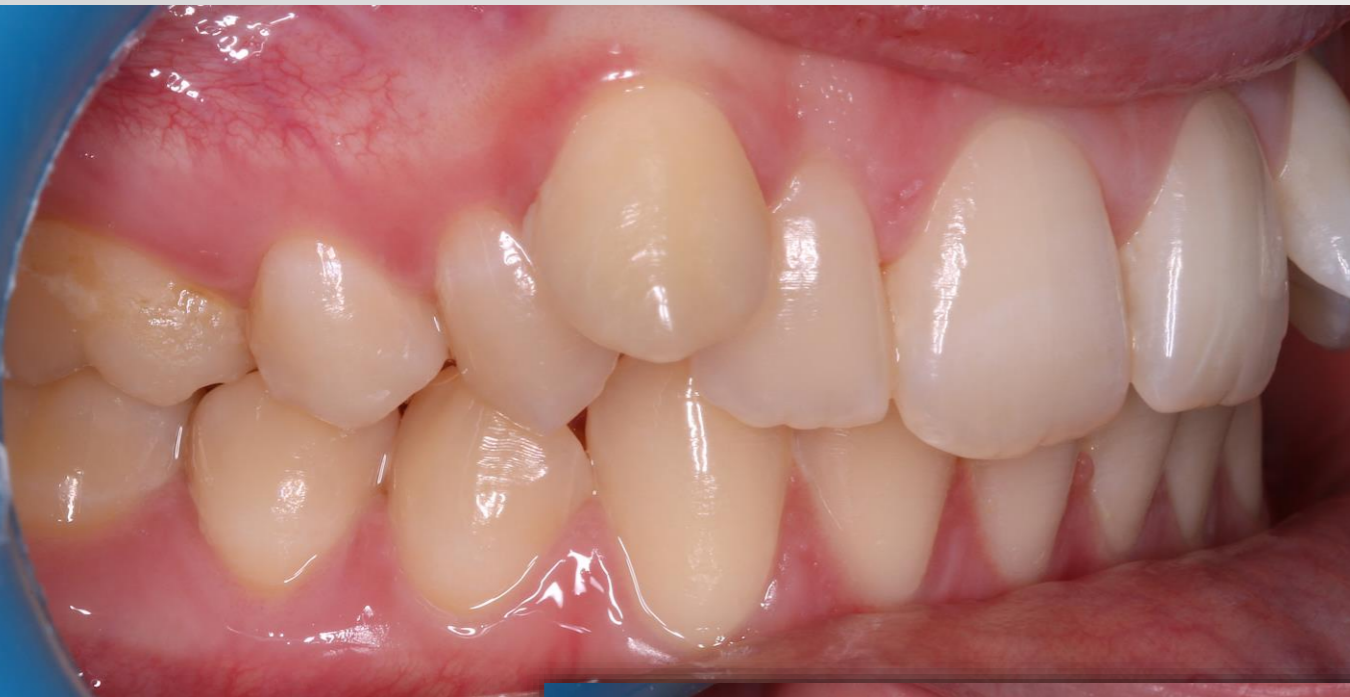
# L. Csenge, 17 éves

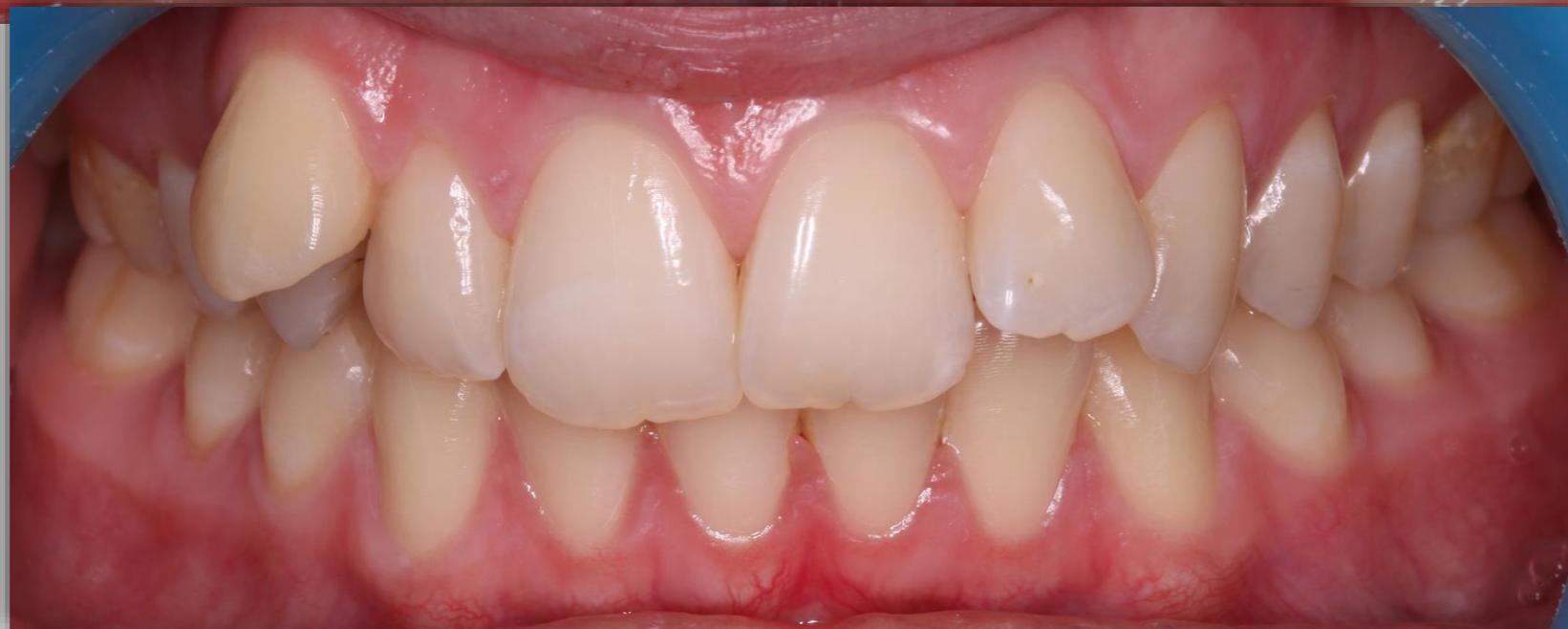Az orthodontiai célból végzett két premoláris extrakcióra a fogtorlódás mértéke miatt van szükség

**Jobb oldal:**

**Bal oldal:**



**Kiindulás:**

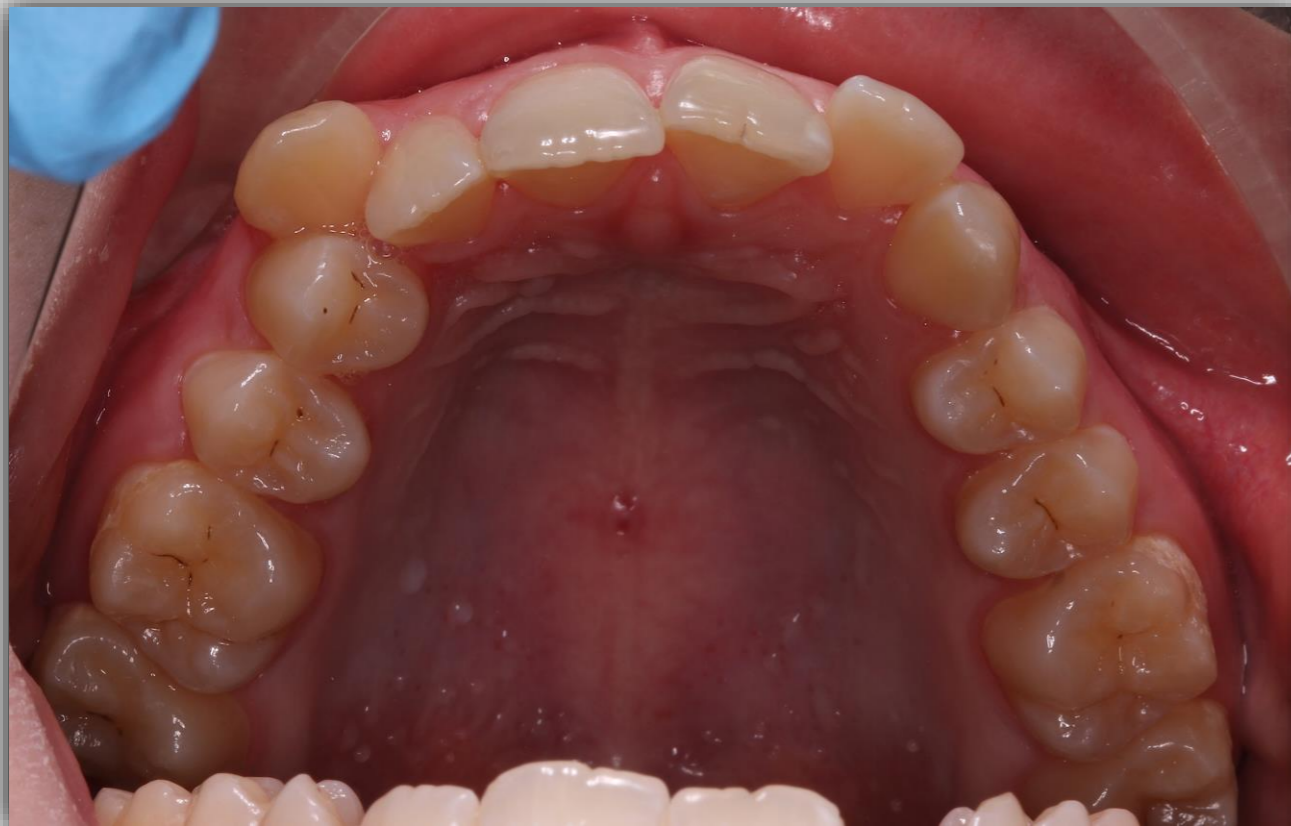



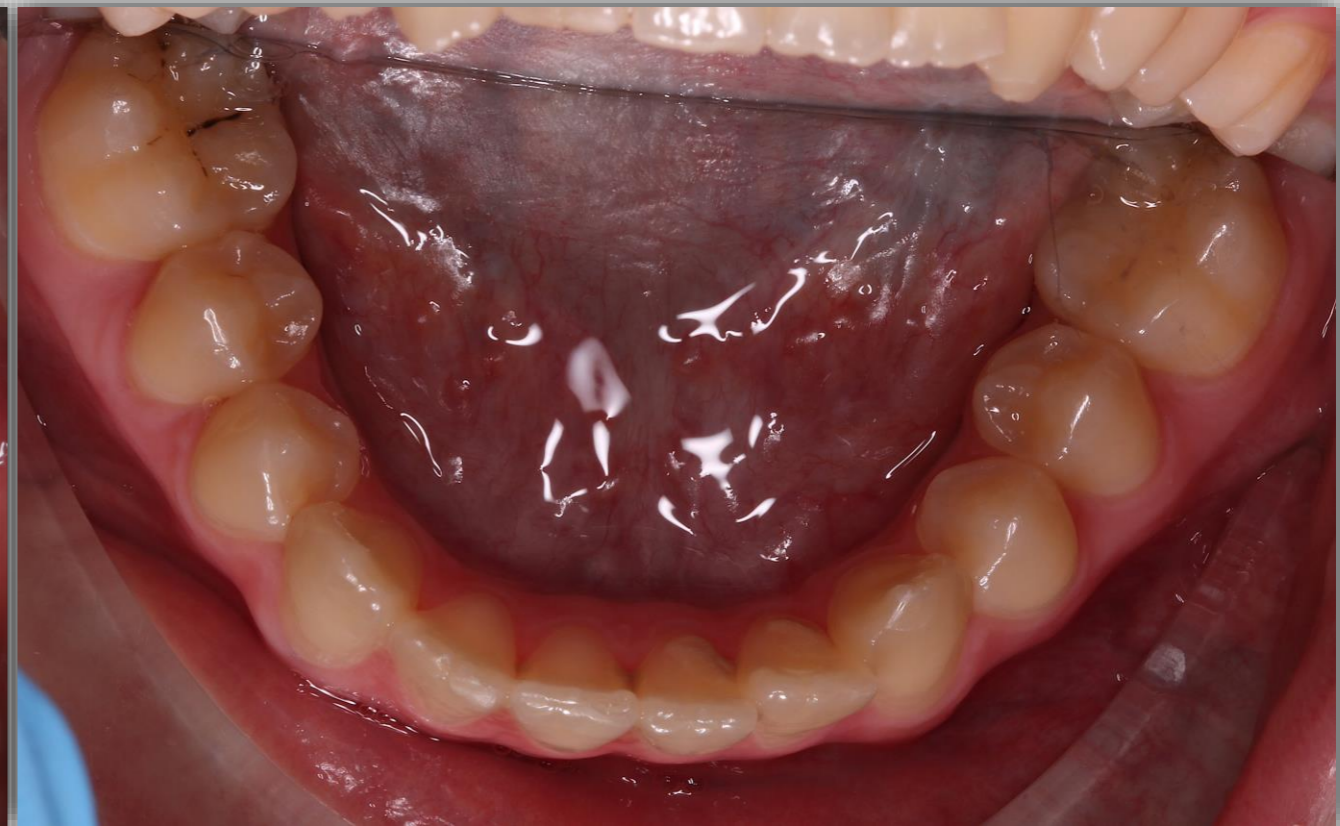
# L. Csenge, 17 éves

**Kiindulás:**

**Felső állcsont:**

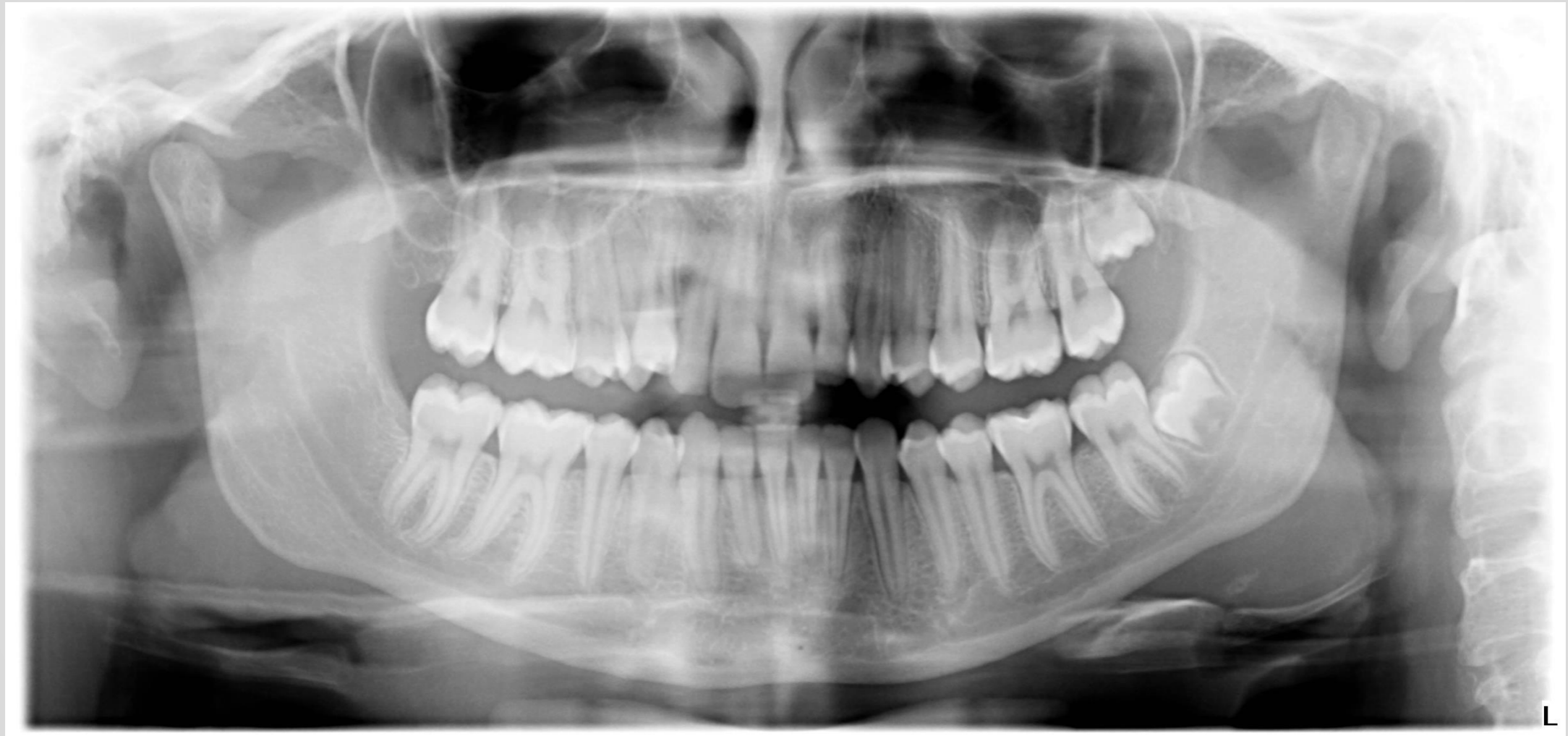

**Alsó állcsont:**



# L. Csenge, 17 éves

**Kiindulási OP felvétel:**



**18, 48 fogcsíra nincs**



# ANAMNÉZIS

## Általános

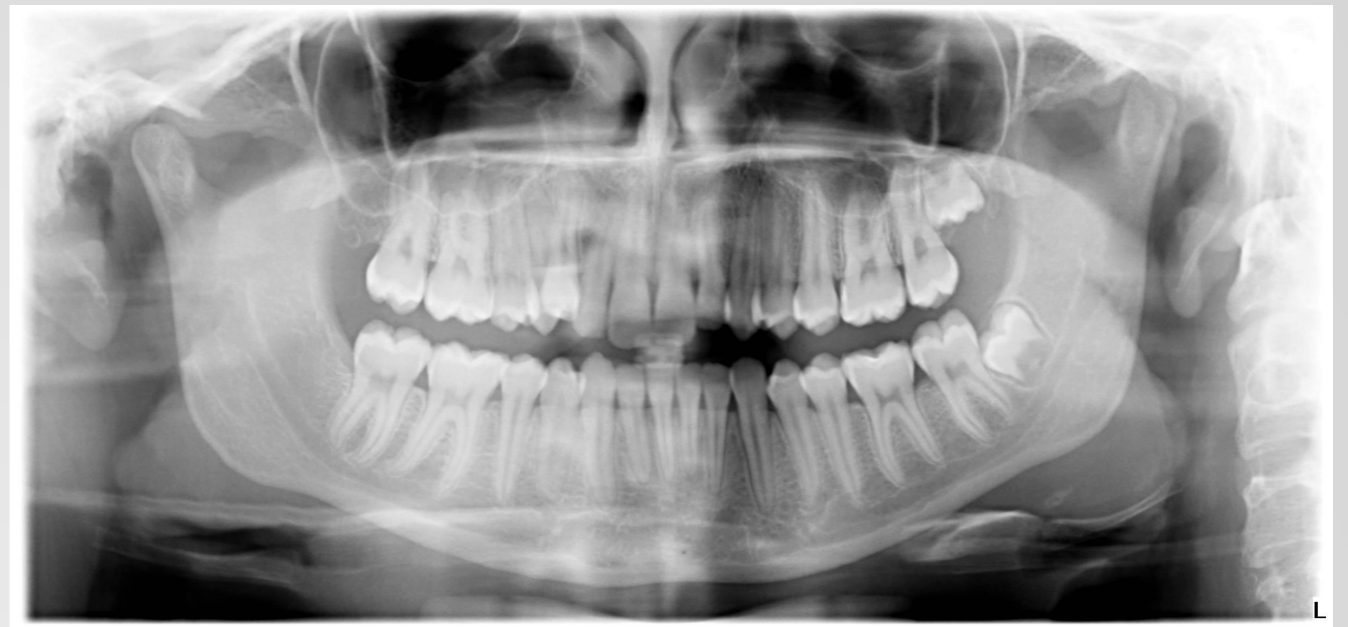Allergia	∅
Gyógyszerérzékenység	∅
Cardio-vascularis betegség	∅
Epilepszia	∅
Véralvadási zavar	∅
Idegrendszeri betegség	∅
Daganat	∅
Anyagcsere betegség	∅
Szedett gyógyszerek	∅
Korábbi műtétek	∅
Mozgásszervi betegségek	∅
Veleszületett fejlődési rendellenesség	∅

**Kezelést befolyásoló tényezőt nem találtunk**



Páciens törvényes képviselője írásban hozzájárult a fénykép kitakarás nélküli bemutatásához

# Szájvizsgálat



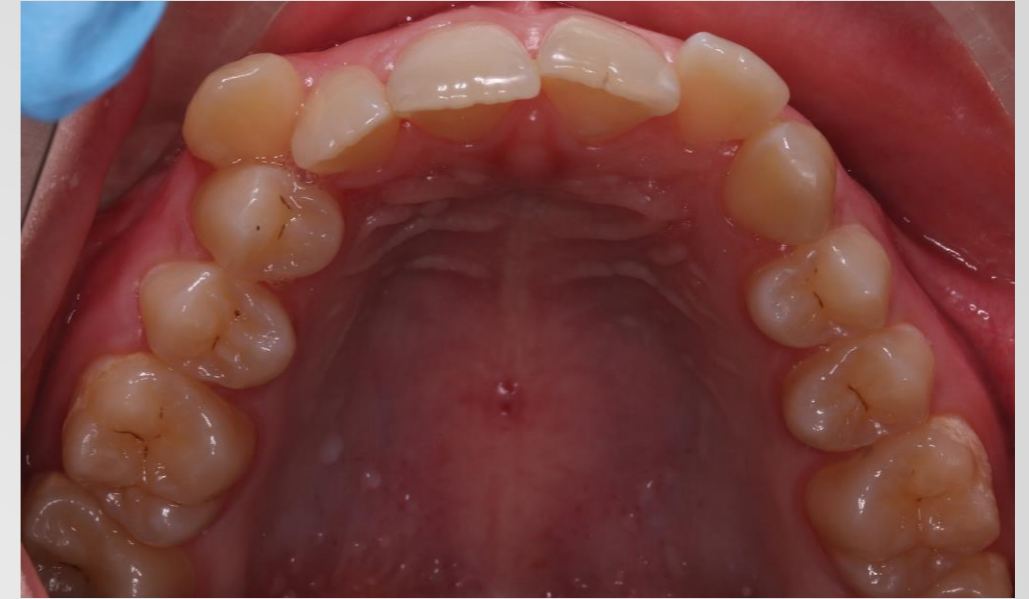7	6	5	4	3	2	1	1	2	3	4	5	6	7	(8)
7	6	5	4	3	2	1	1	2	3	4	5	6	7	(8)

- Maradó fogazati stádium (OP-n 2 db 8-as csíra látható)
- Cariológiai státusz: szanált (37, 47 tömött)
- Torlódás mértéke: 6,2 mm
- Moláris és szemfog reláció: jobb és bal oldalt is Angle II

## Fej-nyak régió vizsgálata:

- sztomatoonkológiai szűrés során elváltozás nem látható
- TMI vizsgálat során rendellenesség, panasz nincs

# Kezelési terv

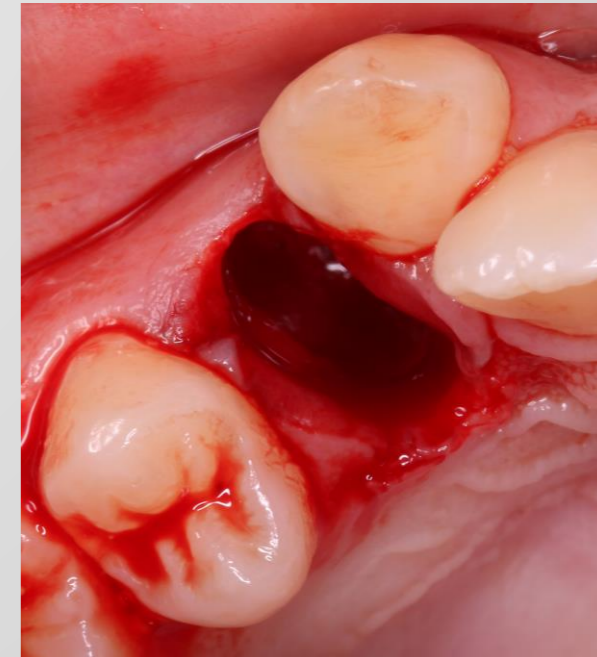
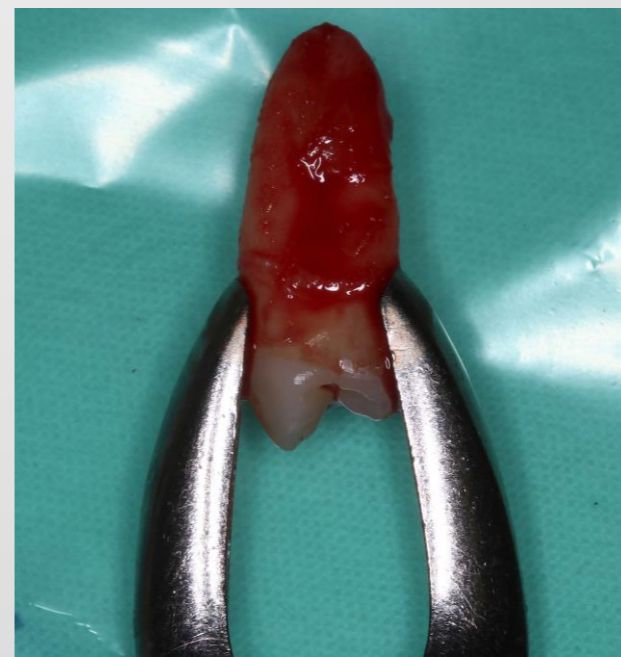
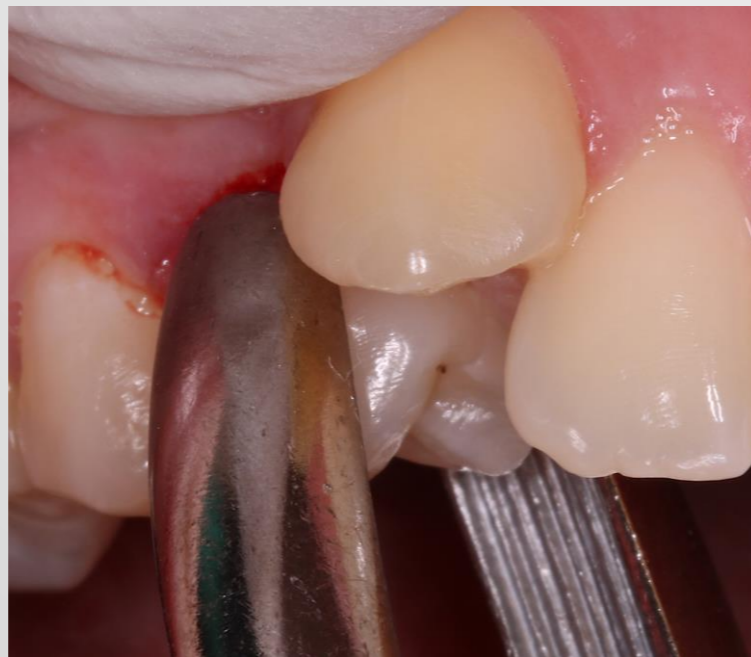
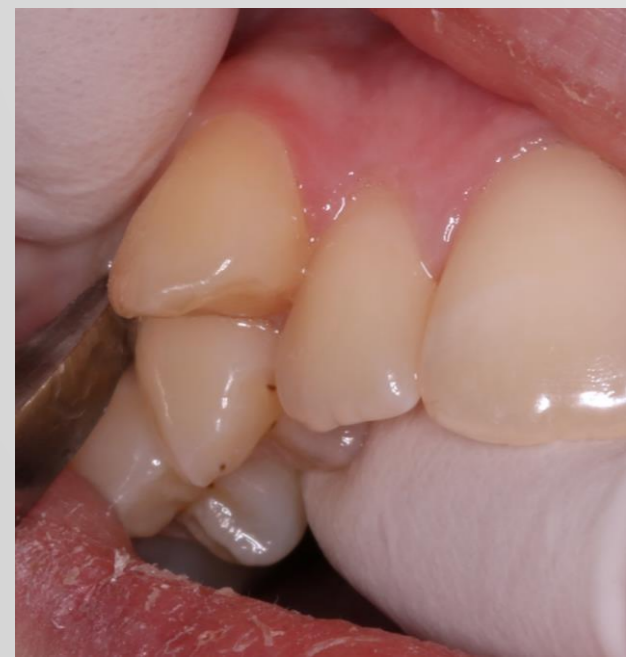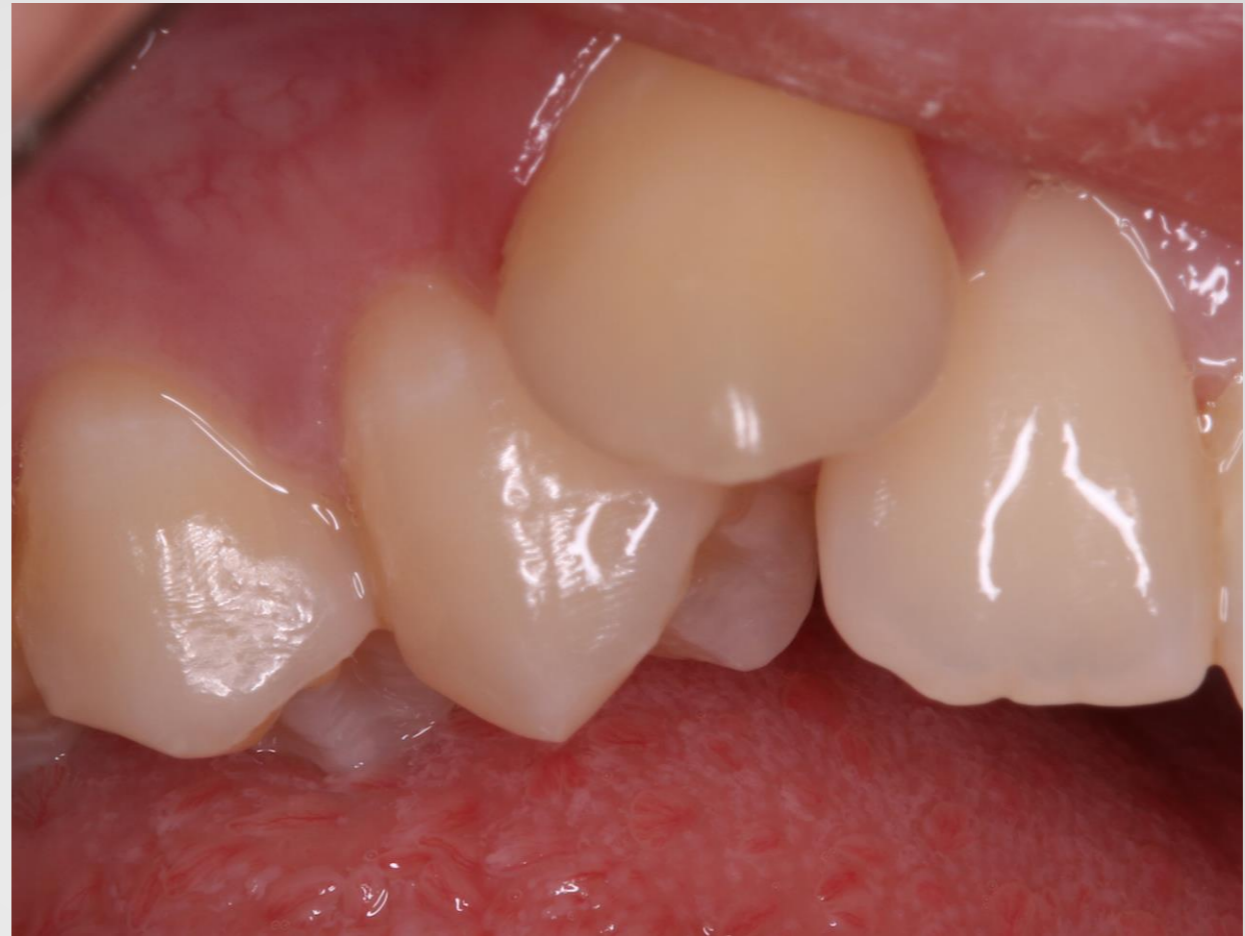- 14, 24 extrakció
- A kezelés első fázisában a 14,24 eltávolításra került, majd a szemfogak szekcionált distalizálása történt szemfog retraktor segítségével. Az 16,26 marad Ang. II. pozícióban. Mikor a szemfogak elérték az Ang. I. pozíciót, akkor felragasztásra került a teljes multibond sor. Hátralévő feladat még a középvonal rendezése, maradék rések zárása.



# 14 FOG EXTRAKCIÓJA

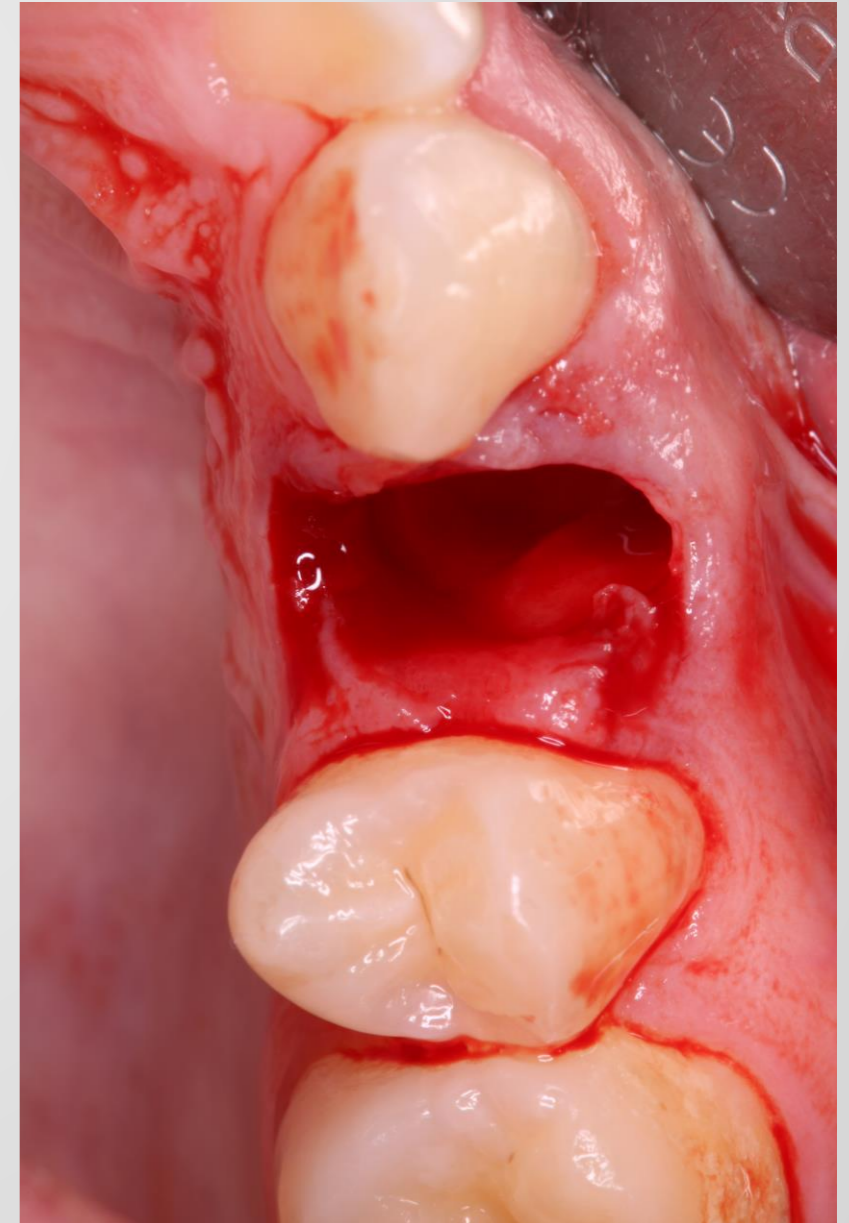
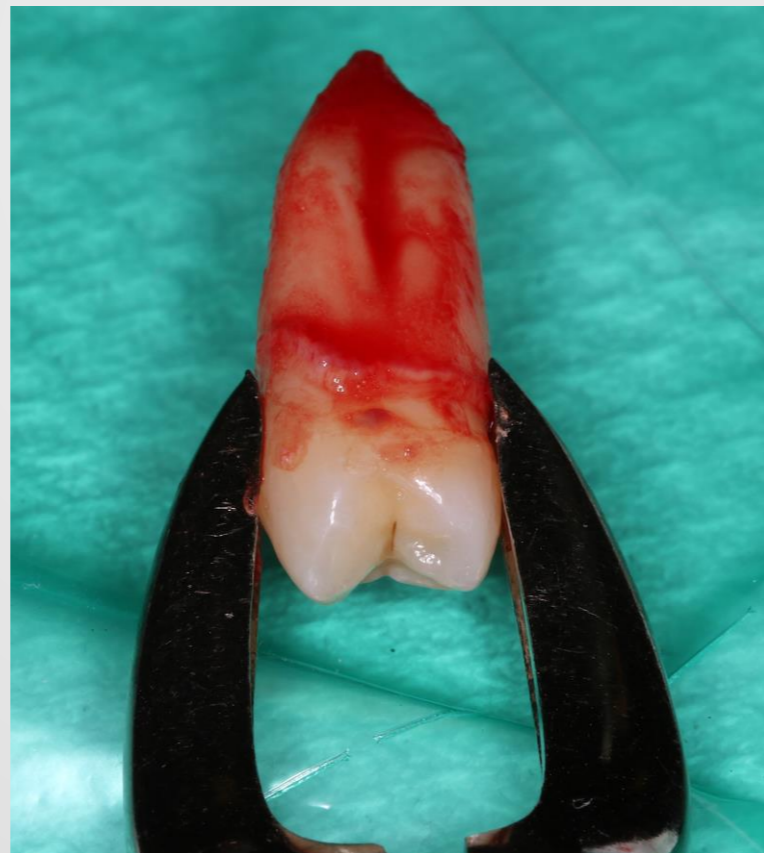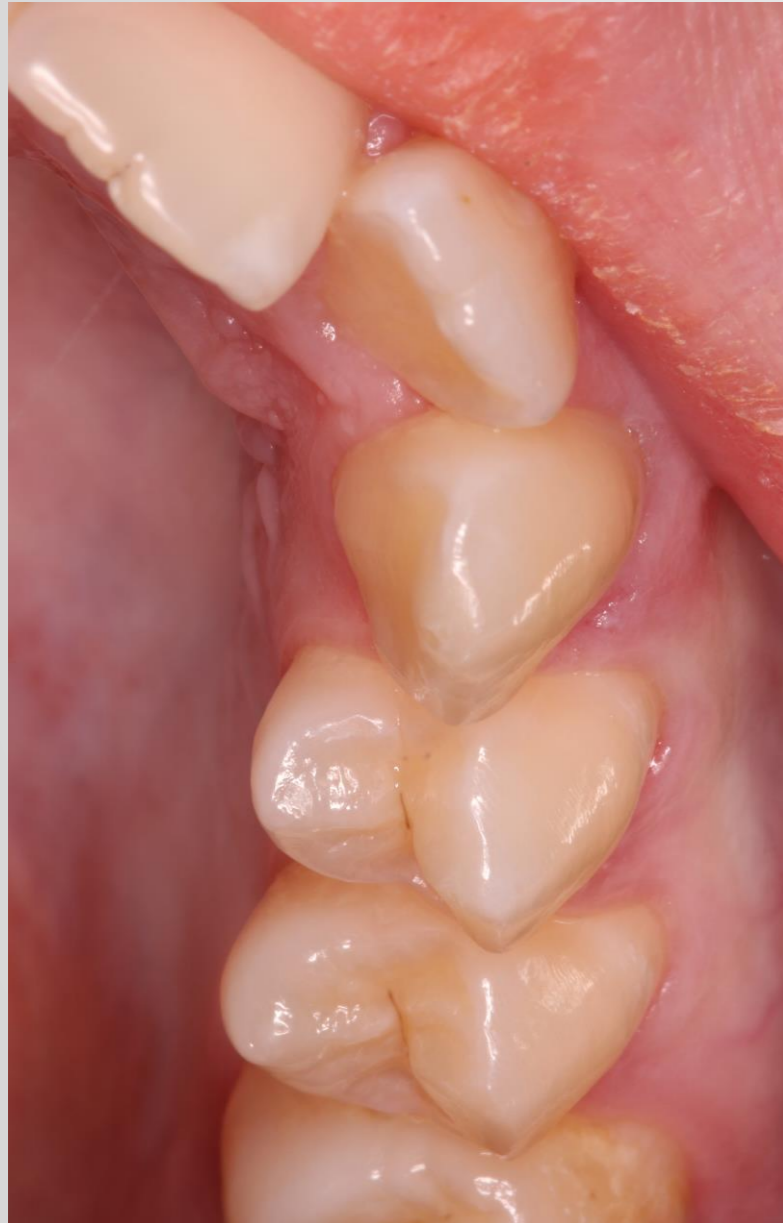- 14-es fog extrakciója
- Érzéstelenítés:
  - 2 ml Lidocain  
(Adrenalinos) lokálisan  
(0,2 ml palatinálisan)





# 24 FOG EXTRAKCIÓJA

- 24-es fog extrakciója
- Érzéstelenítés:
  - 2 ml Lidocain  
(Adrenalinós)lokálisan  
(0,2 ml palatinálisan)

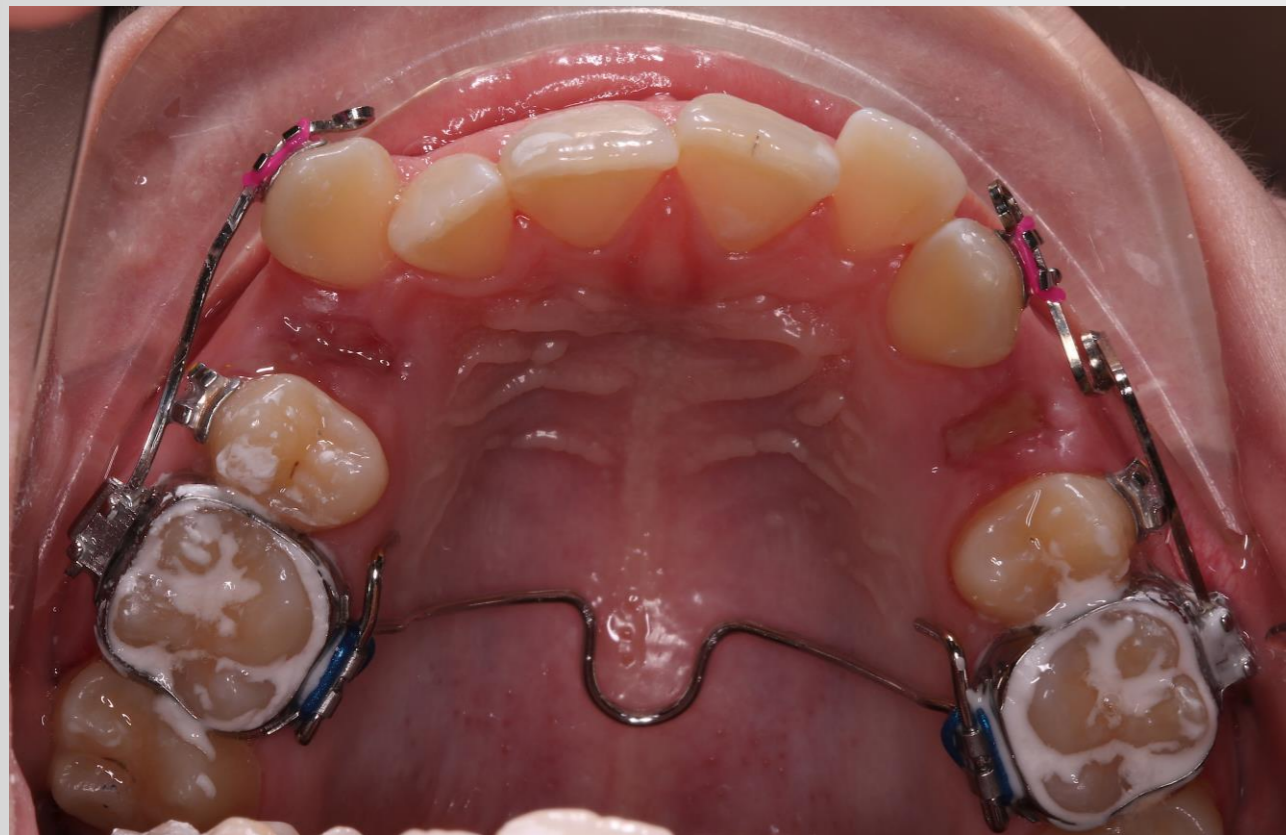



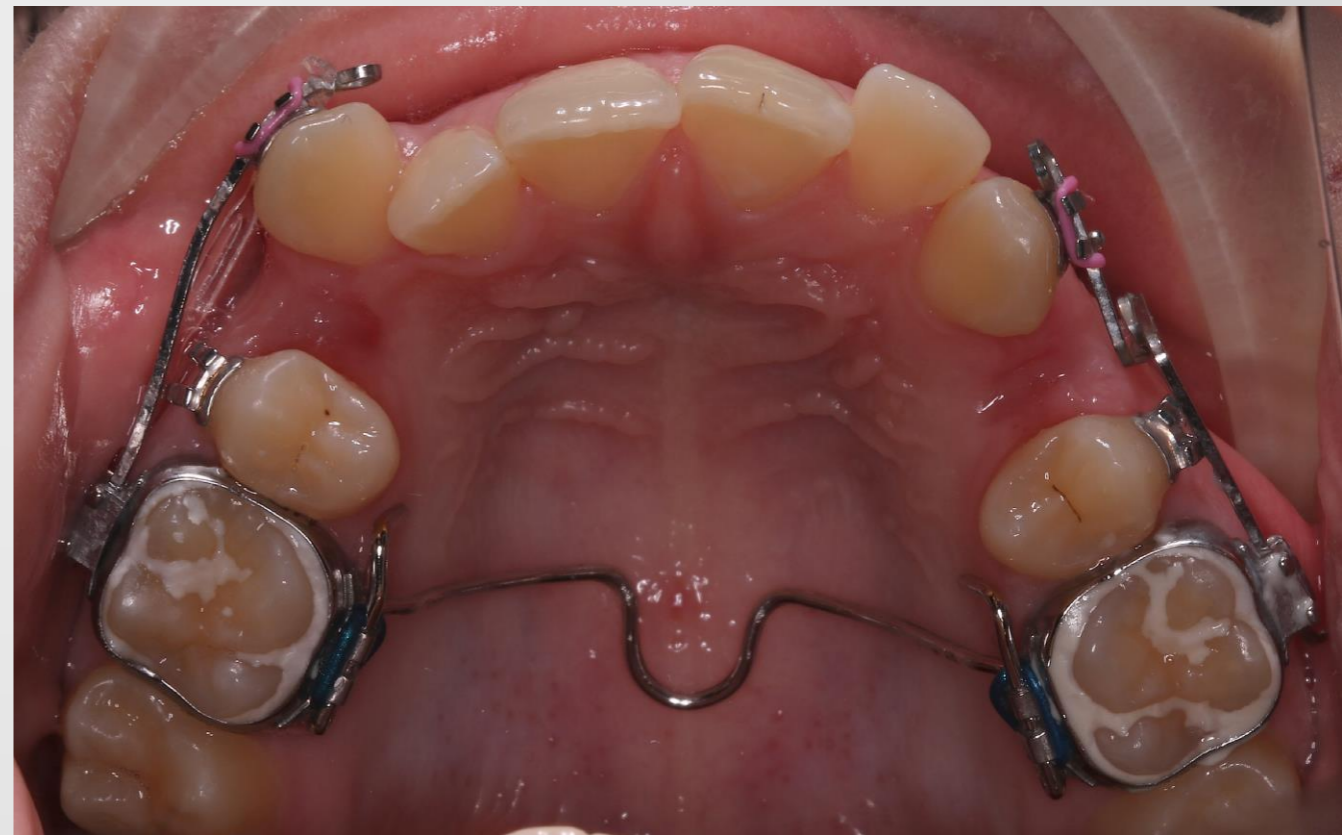
# SEBGYÓGYULÁS

- A sebgyógyulás zavartalanul lezajlott.
- Időközben folytatódott a fogszabályozó kezelés is.

**10 nappal extrakció után:**

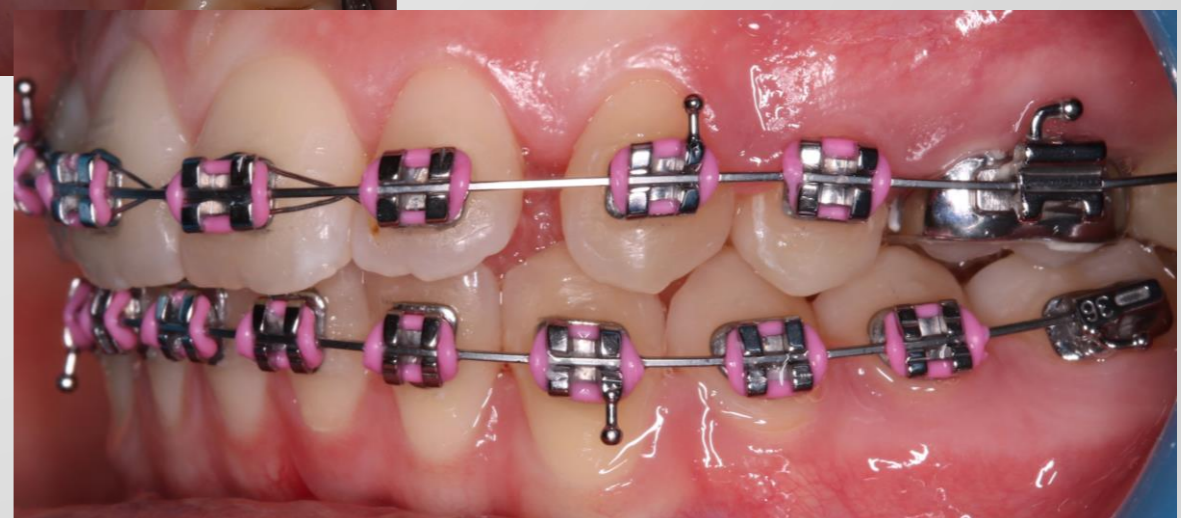
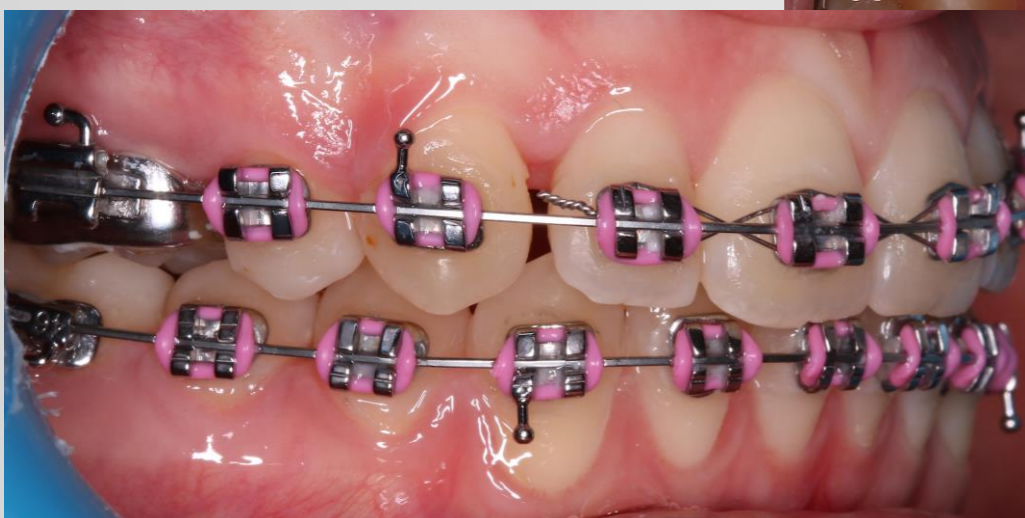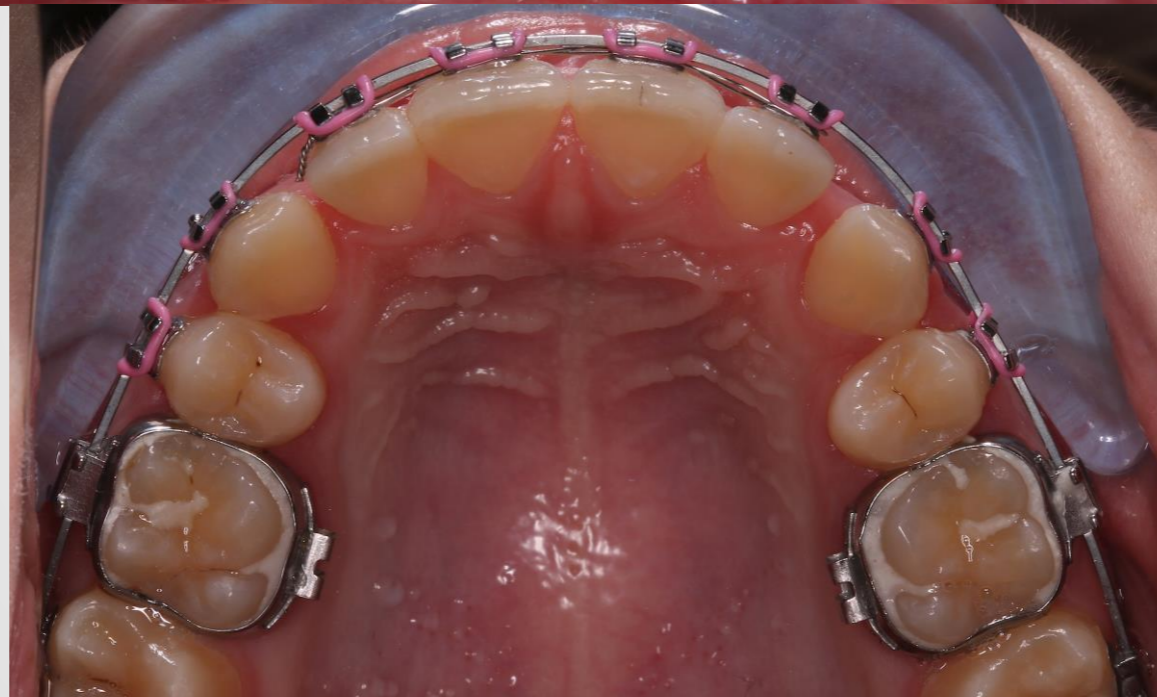

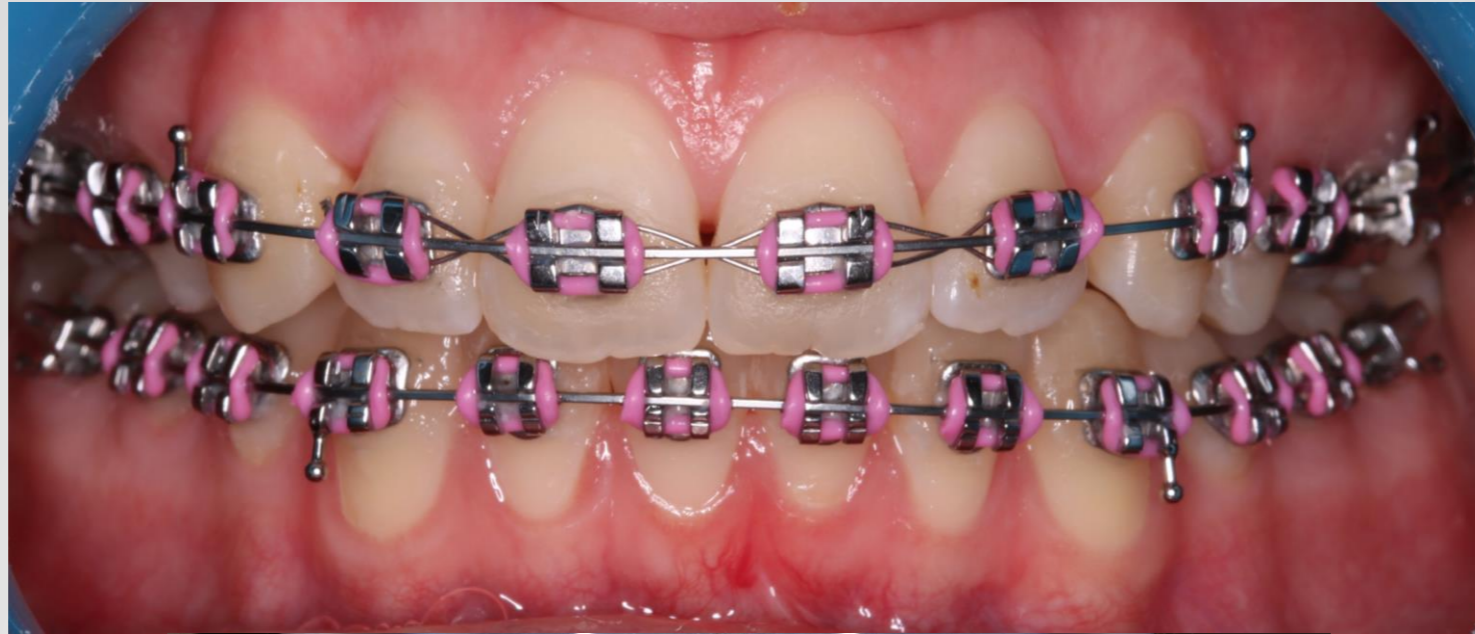
**1,5 hónappal extrakció után:**





# JELENLEGI ÁLLAPOT





**KÖSZÖNÖM A  
MEGTISZTELŐ  
FIGYELMET!**

