



**Semmelweis Egyetem Fogorvostudományi Kar
Fogászati és Szájsebészeti Oktató Intézet**

Igazgató: Dr. Kivovics Péter c. Egyetemi tanár

<http://semmelweis-egyetem.hu/fszoi/>

<https://www.facebook.com/fszoi>



23-AS IMPAKTÁLT FOG SEBÉSZI FELTÁRÁSA ORTHODONTIAI KEZELÉS CÉLJÁBÓL

Dr. Pörzse Virág

Szájsebészet részvizsga

KEZELŐORVOS: DR. PÖRZSE VIRÁG

TUTOR: DR. HORVÁTH JÁNOS osztályvezető főorvos

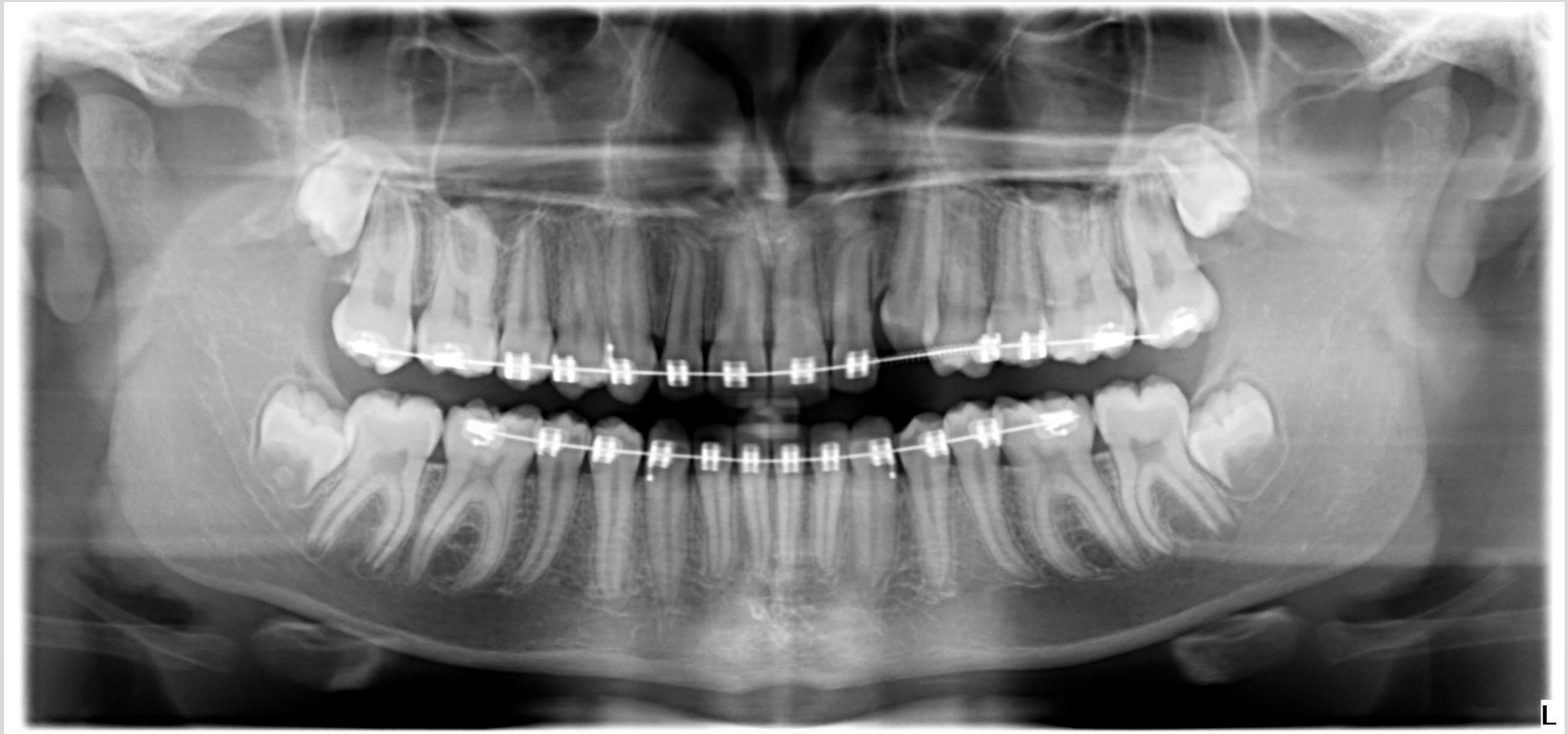KONZULENS: DR. HORVÁTH JÁNOS osztályvezető főorvos

2018.



K. BOGLÁRKA, 14 éves

Kétfázisú OP-kezelés előtt (kezelés megkezdése előtt)



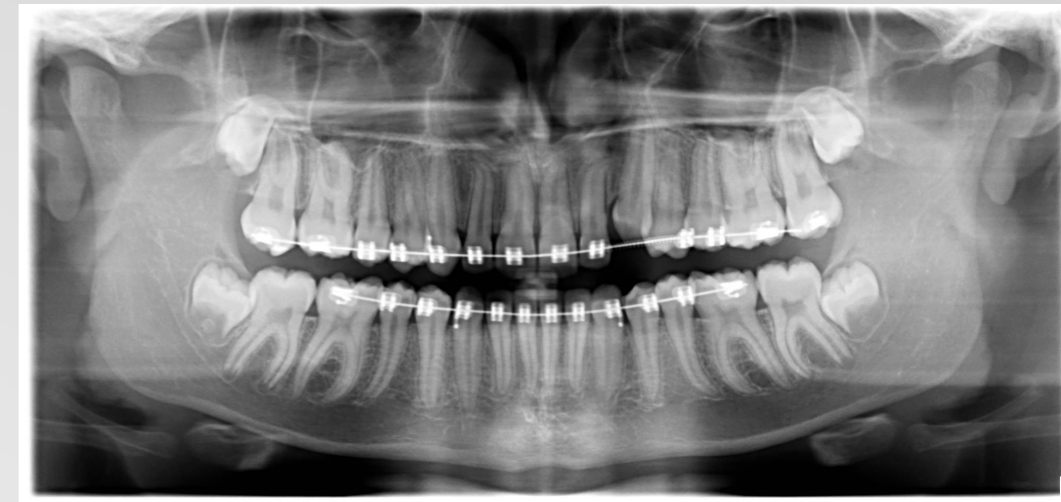Intézetünkbe fogszabályozás céljából érkezett. 23 foga impaktált volt, ezért a fogszabályozó kezelés mellett annak feltárására volt szükség helyteremtés után.

ANAMNÉZIS

K. Boglárka 14 éves

Általános:

Fogászati:



Allergia	∅
Gyógyszerérzékenység	∅
Cardio-vascularis betegség	∅
Epilepszia	∅
Véralvadási zavar	∅
Idegrendszeri betegség	∅
Daganat	∅
Anyagcsere betegség	∅
Szedett gyógyszerek	∅
Korábbi műtétek	∅
Mozgásszervi betegségek	∅
Veleszületett fejlődési rendellenesség	∅

- Növekedési fázis alatt 2016.12- 2017.09. először twin block készüléket hordott skeletális eltérés javítása céljából
- 2017 szeptemberében MB készülék felragasztásra került, nivellálás után megkezdődött a 23 fog számára való helyteremtés

Kezelést befolyásoló tényezőt nem találtunk

Szájvizsgálat

K. Boglárka 14 éves



(8)	7	6	5	4	3	2	1	1	2	(3)	4	5	6	7	(8)
(8)	7	6	5	4	3	2	1	1	2	3	4	5	6	7	(8)

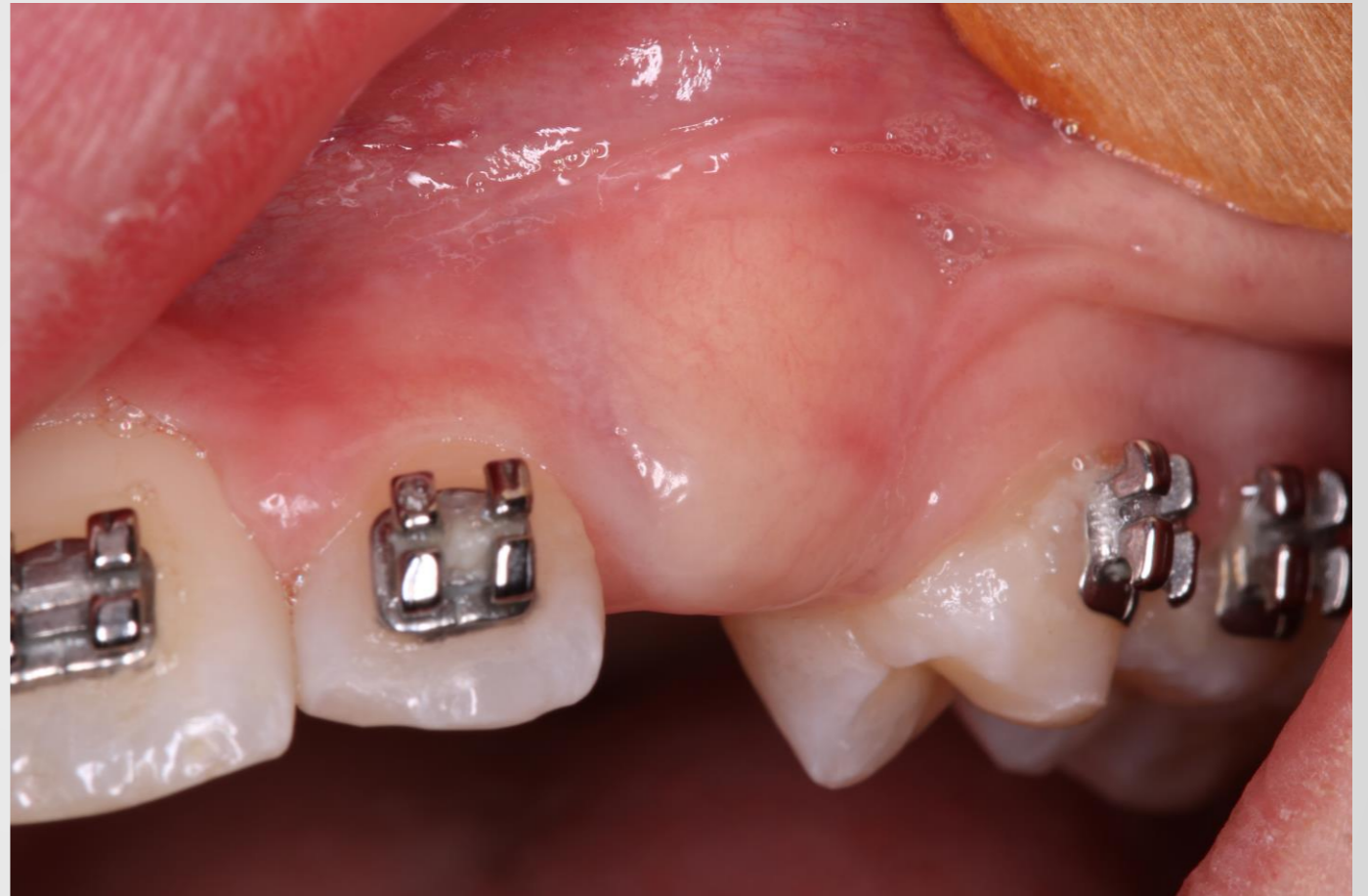
- Maradó fogazati stádium (OP-n 4 db 8-as csíra látható)
- Cariológiai státusz: szanált
- Jobb és bal oldalt is Angle II. (fél premoláris)

Fej-nyak régió vizsgálata:

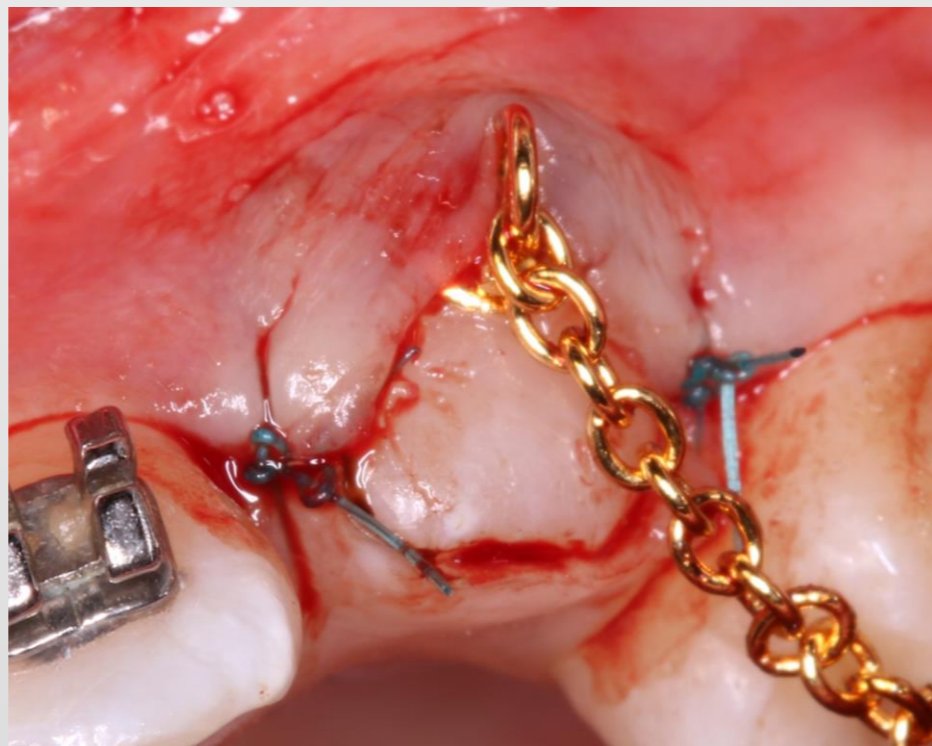
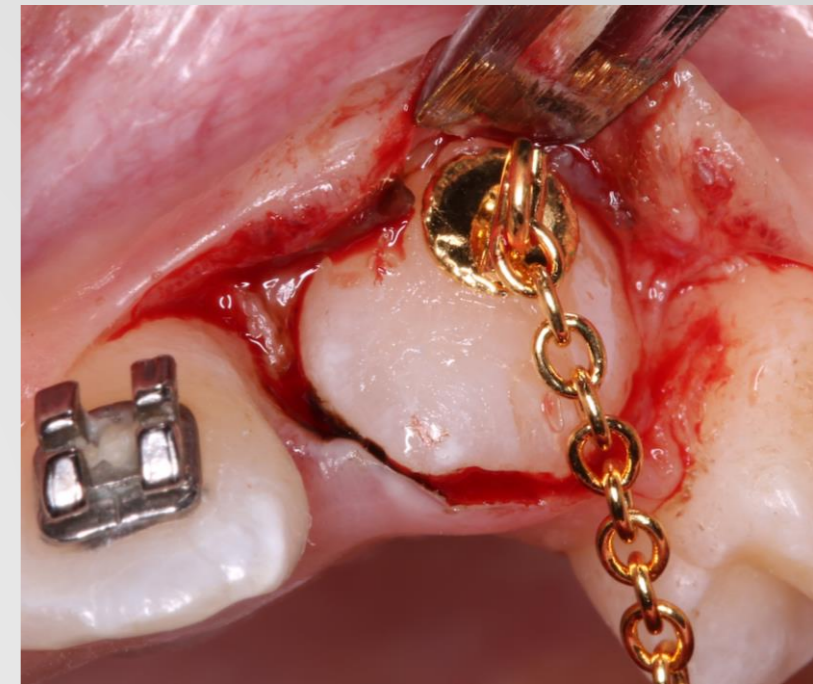
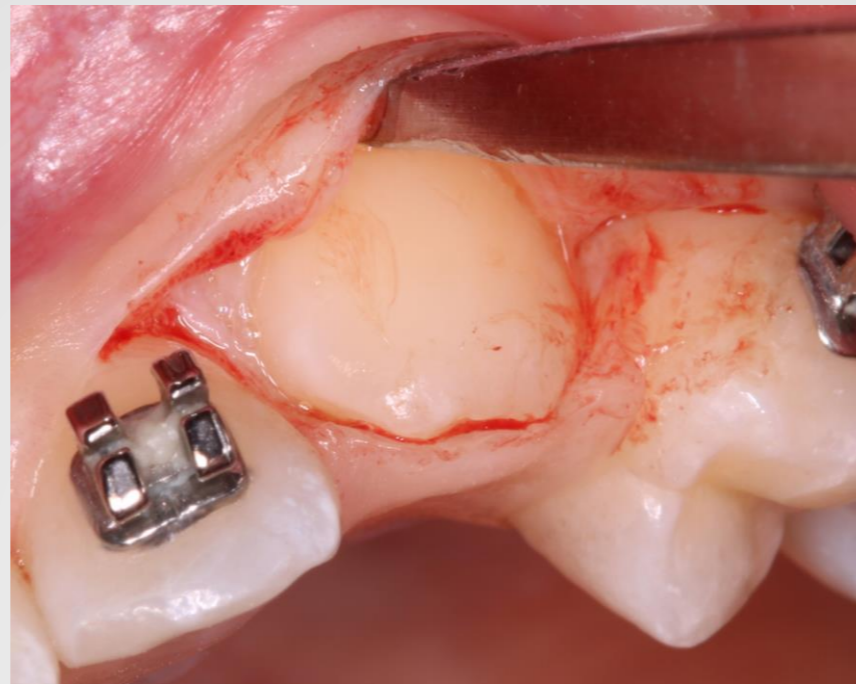
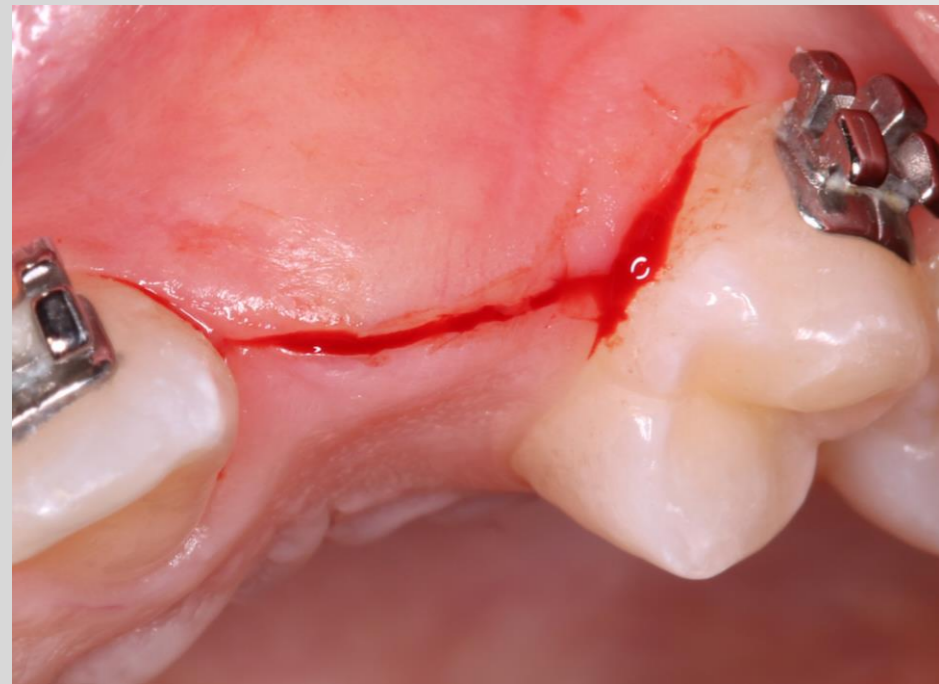
- sztomatoonkológiai szűrés során elváltozás nem látható
- TMI vizsgálat során rendellenesség, panasz nincs

MŰTÉT

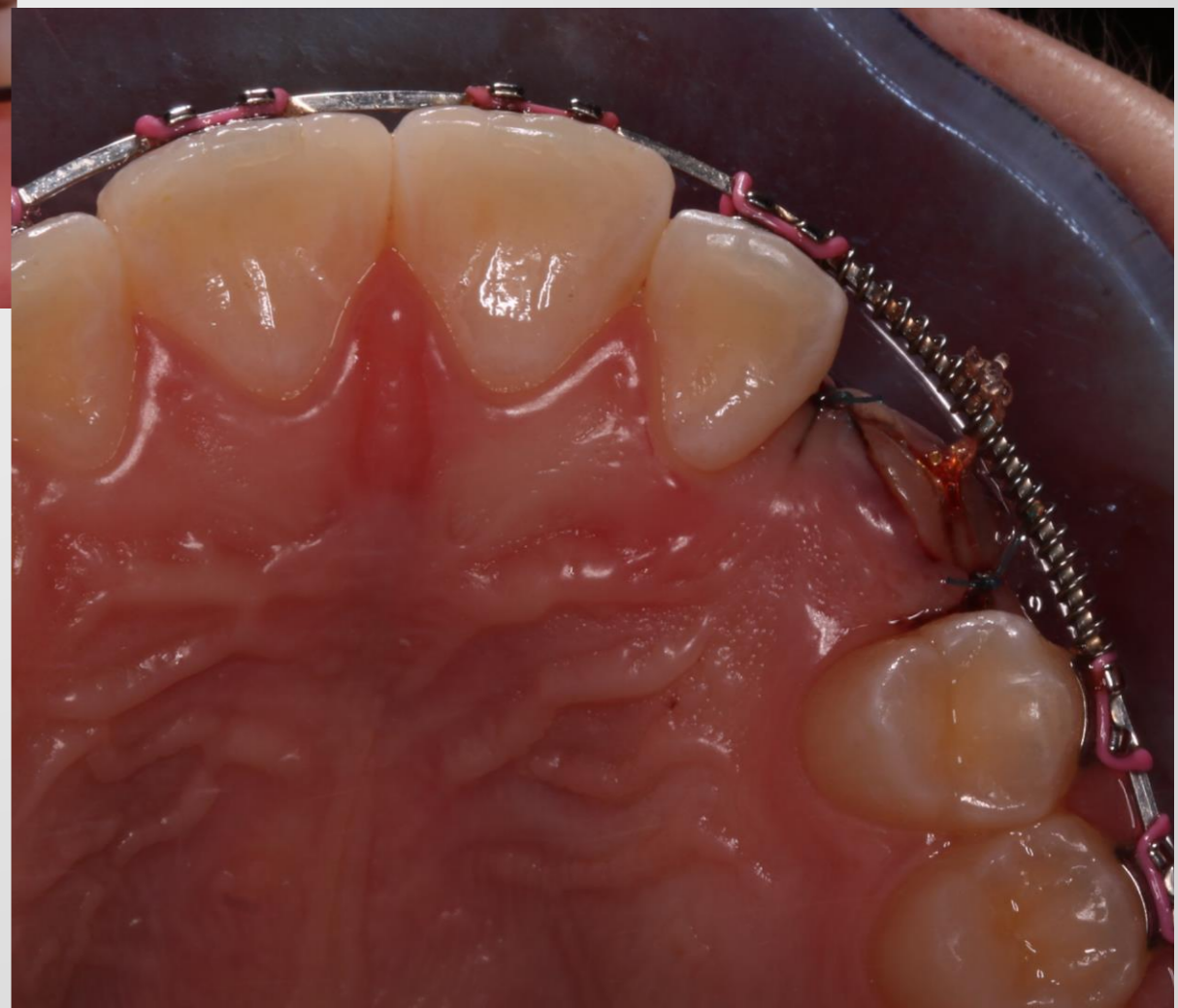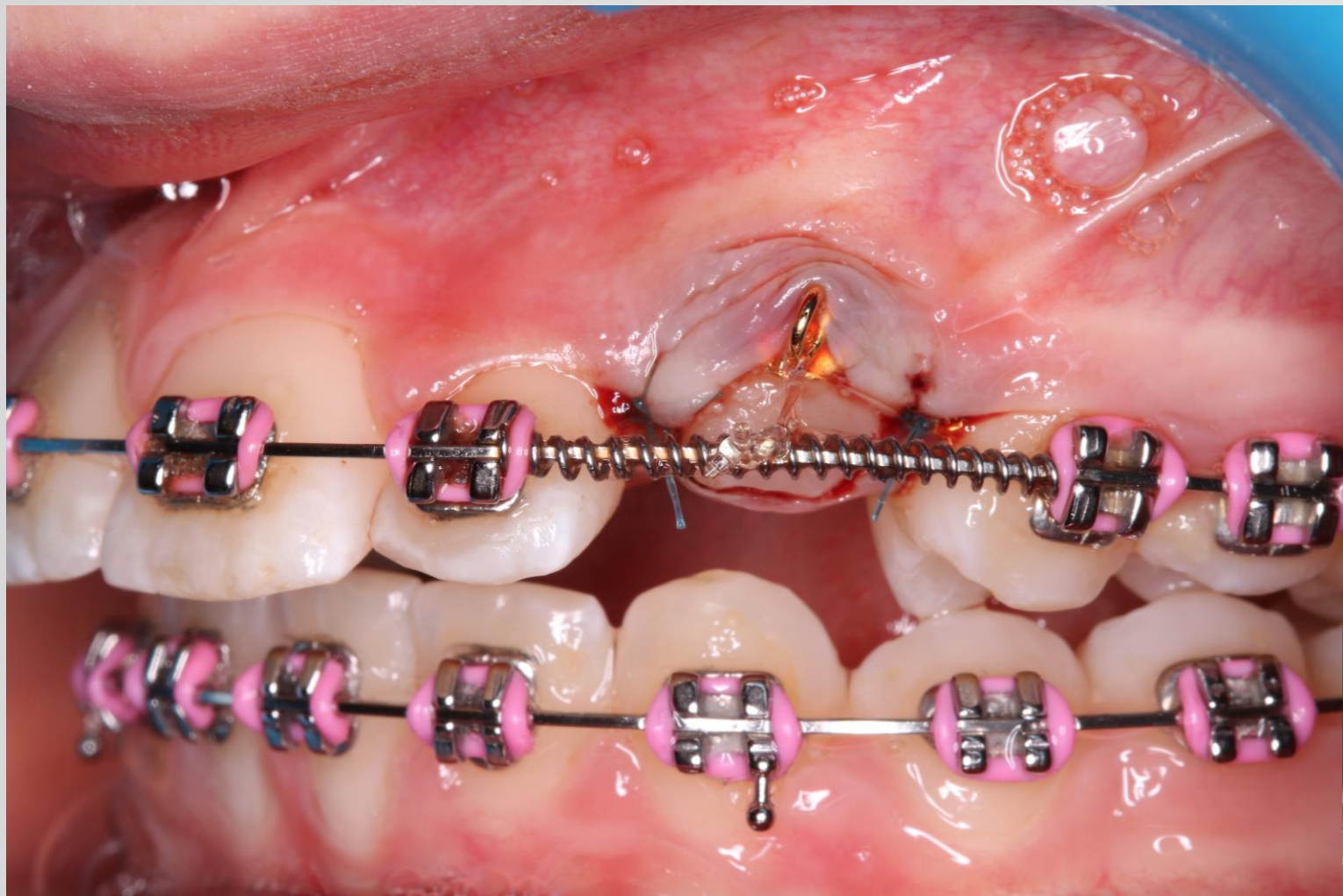
- 23-as fog feltárása
- Érzéstelenítés:
 - 2 ml Lidocain (Adrenalinós)
lokálisan (0,2 ml palatinálisan)
- A műtét során a fogat bukkális irányból, lebenyt képezve tártuk fel.
- Csontfúrásra nem volt szükség, a fogat csak gingivális mucosa fedte.
- A feltárás során a fogra láncos gombocskát ragasztottunk, mellyel a felső fogszabályzó ívhez húzzuk azt. (17x 25 SS)



23 FOG FELTÁRÁS

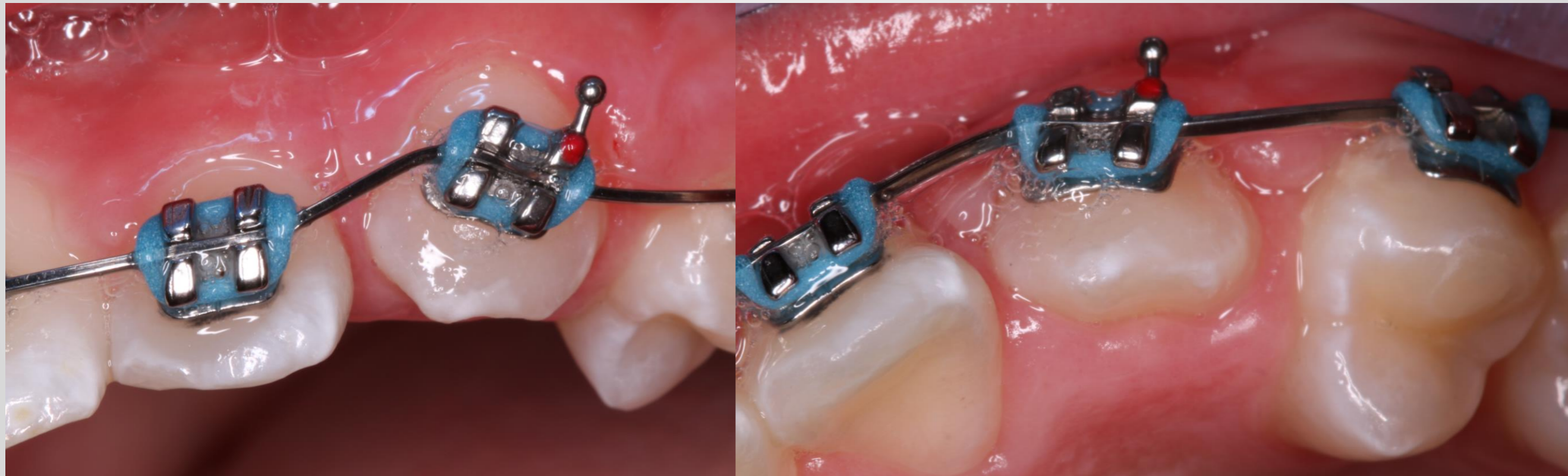


23 FOG FELTÁRÁS



SEBGYÓGYULÁS

- A sebgyógyulás zavartalanul lezajlott.
- Időközben folytatódott a fogszabályozó kezelés is.



**KÖSZÖNÖM A
MEGTISZTELŐ
FIGYELMET!**

