



Semmelweis Egyetem Fogorvostudományi Kar
Fogászati és Szájsebészeti Oktató Intézet
igazgató: **Dr. Kivovics Péter** c. egyetemi tanár
<http://semmelweis-egyetem.hu/fszoi/>



23 felszabadítás, 24 extractio



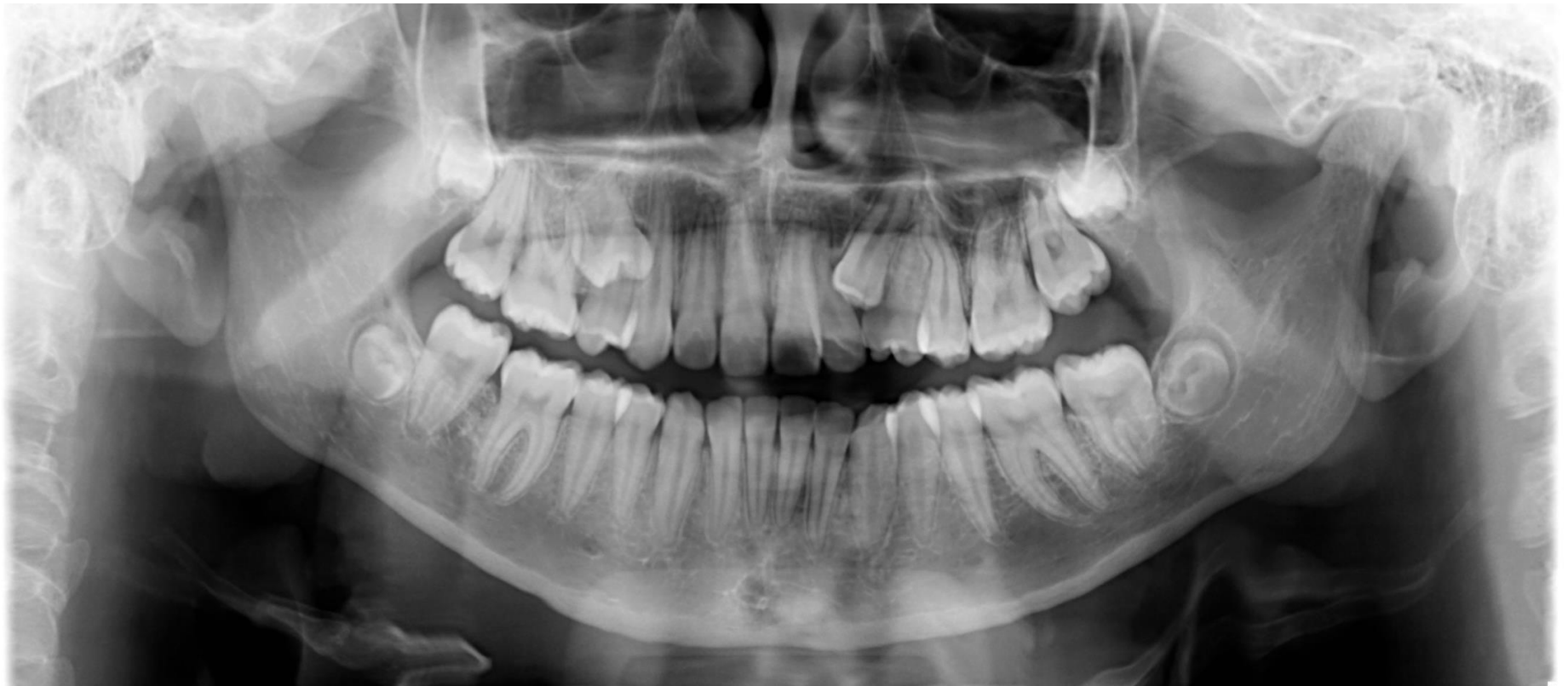Vizsgáló: dr. Pénzes Dorottya

Tutor: Dr. Czinkóczy Béla,
osztályvezető főorvos



A fogorvosi vizsgálatra érkezés indoka

- ▶ A beteget a fogszabályozó szakorvos kolléga küldte
 - ▶ 23-as fog deliberalizáció
 - ▶ 24-es fog extractió



Anamnézis

Általános anamnézis

- ▶ 15 éves nő páciens
- ▶ Gyógyszerallergia: nem ismert
- ▶ Fogászati kezelést befolyásoló egyéb tényező nincs

Fogászati anamnézis

- ▶ Szájhygiénés szokásai megfelelőek
- ▶ 2018-tól rögzített fogszabályozó készüléket visel

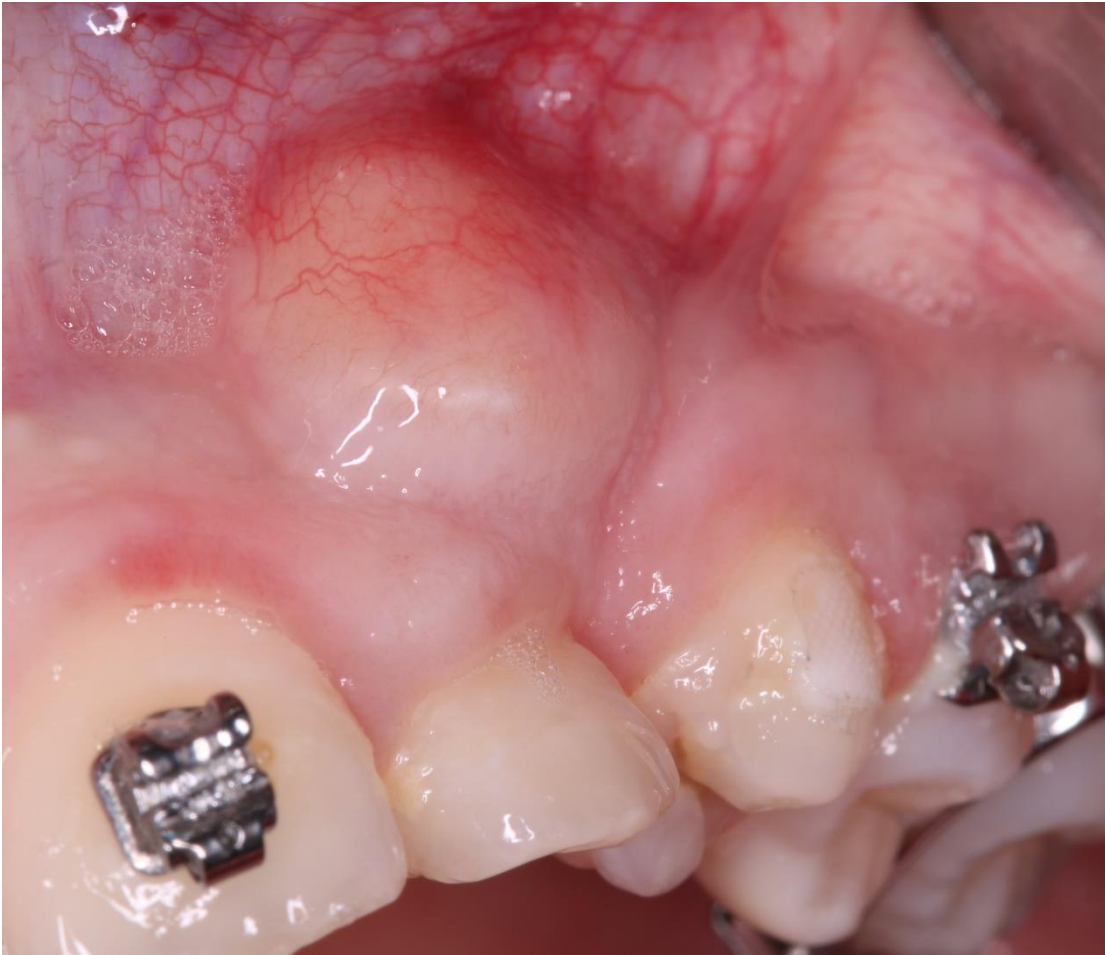

Fej-, nyak régió vizsgálata, intraorális vizsgálat

- TMI vizsgálat: negatív
- Sztomato-onkológiai szűrés: kóros elváltozást nem tapasztaltam
- Nyirokcsomók: nem tapinthatók
- Parodontális státusz:
 - PSR index

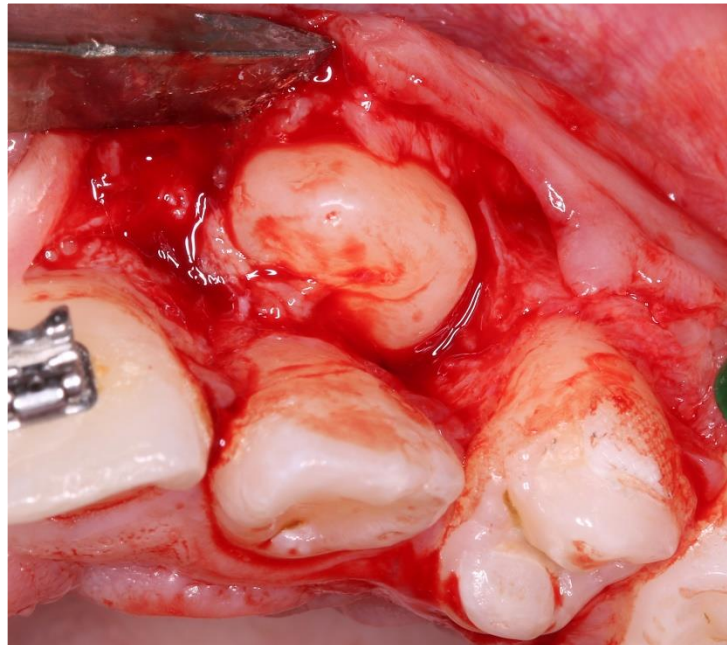
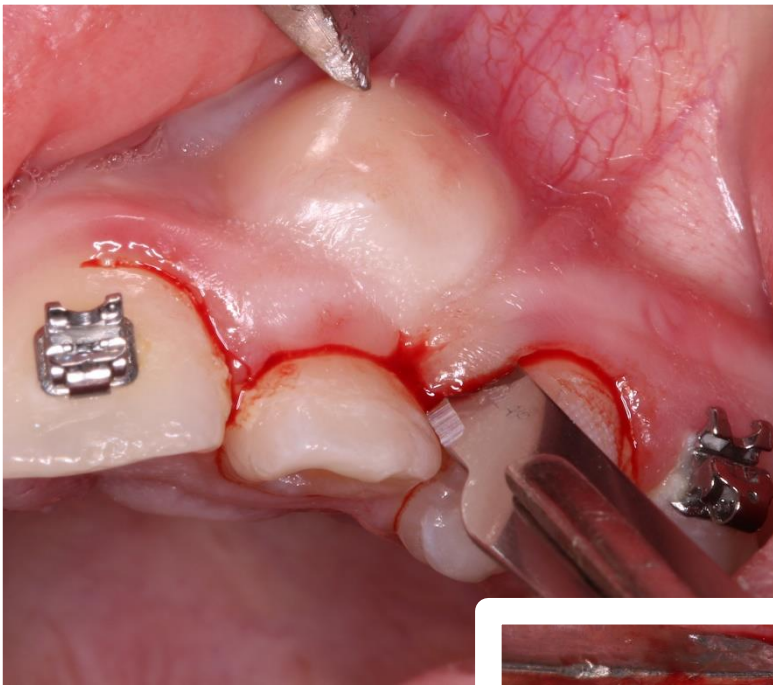
I	I	I
I	I	I
- DMF-T szám: 2
- Angle II





Kiindulási állapot, anestesia

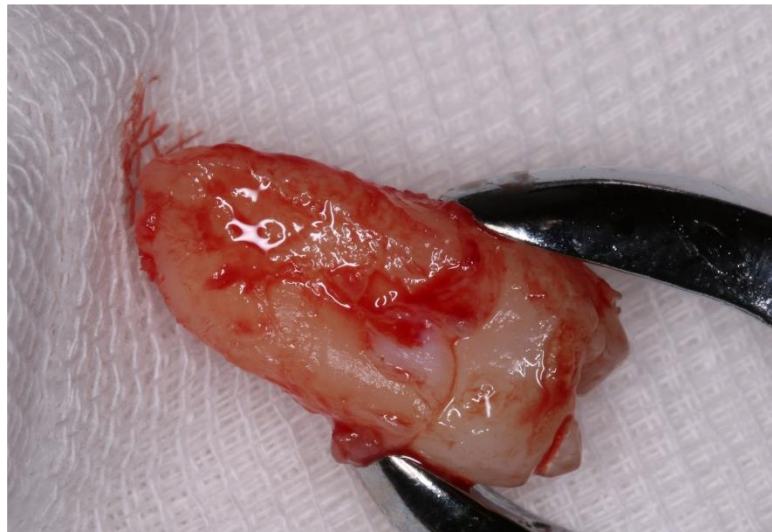
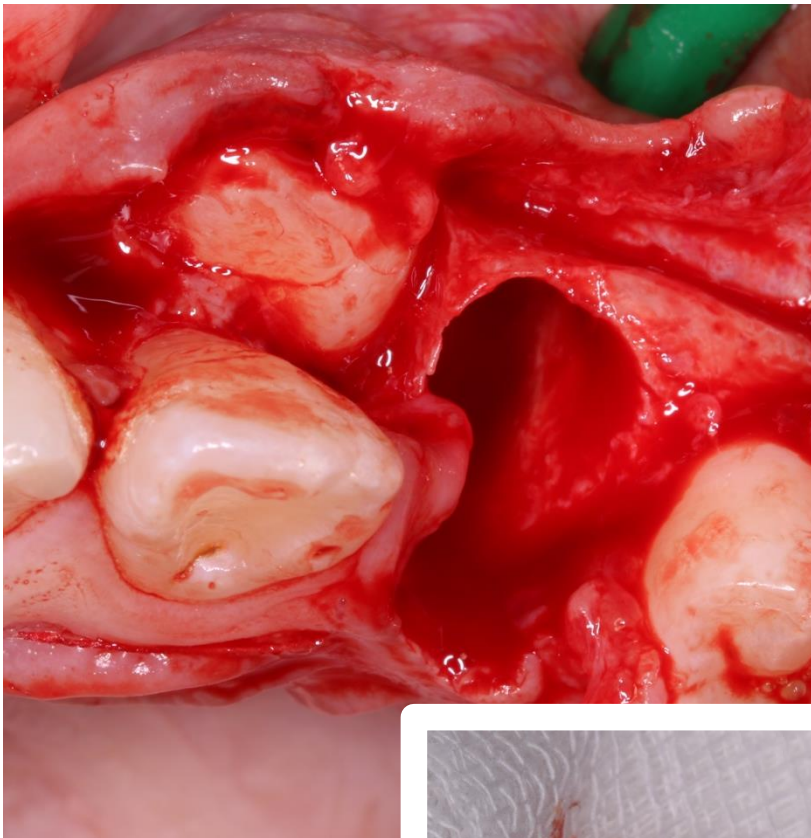
3*2 ml Lidocain-Adr.
2% inj. Lokálisan a 21-
22-24-es fogakhoz



Lebény- képzés

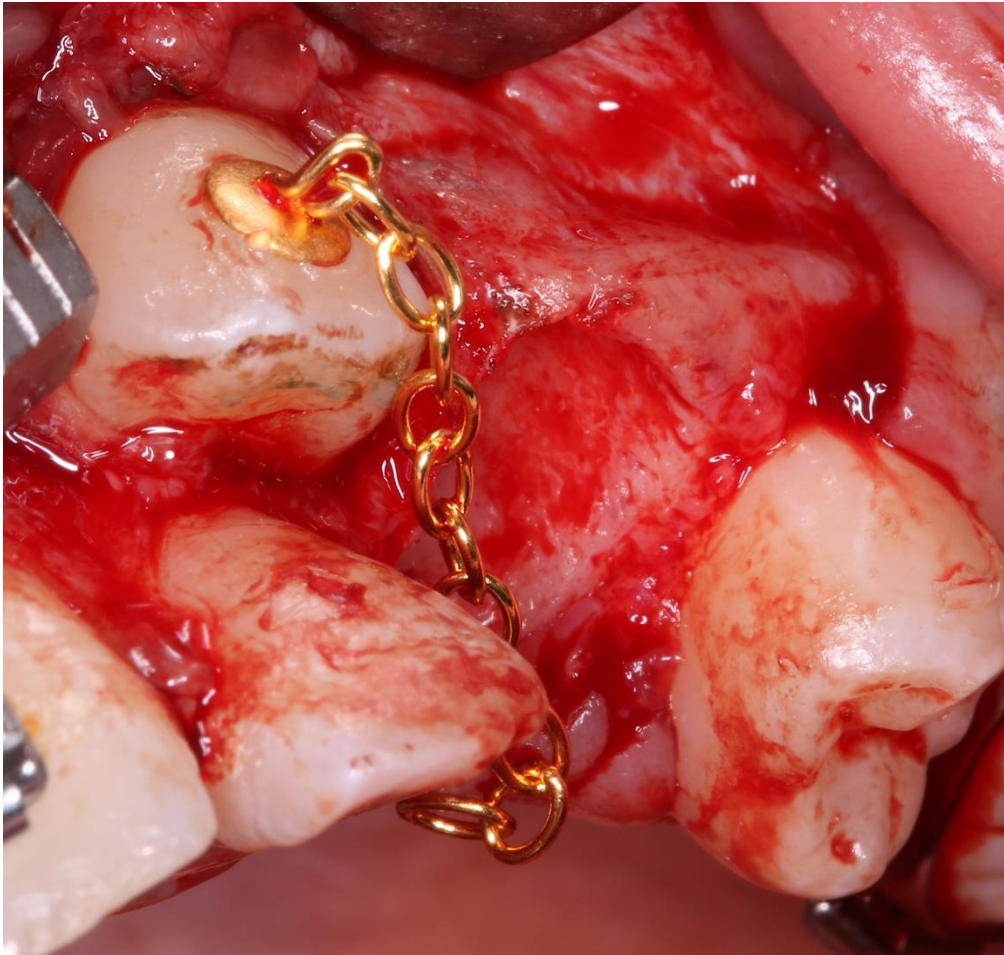
Envelope
mucoperiostealis
lebeny





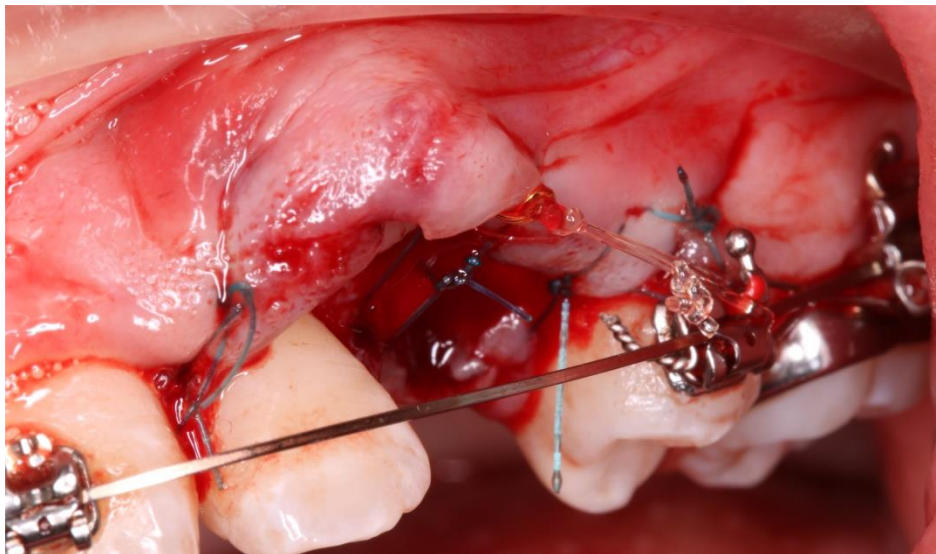
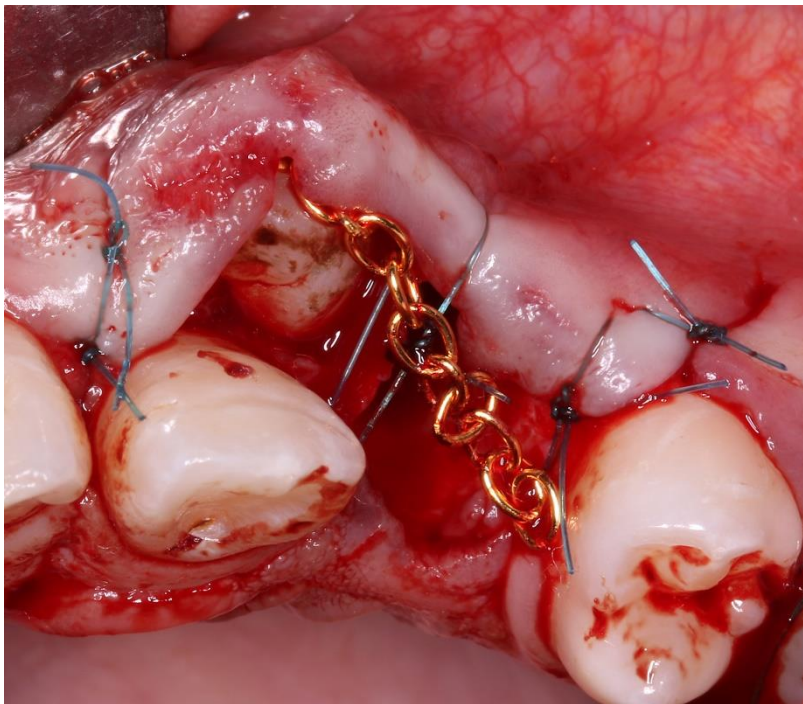
**24-es fog
eltávolítása**





**Eruption
chain
felhelyezése**





Sebzárás

Egyszerű csomós
öltésekkel

Per secundam



Köszönöm a figyelmet!