



Semmelweis Egyetem Fogorvostudományi Kar Fogászati és Szájsebészeti Oktató Intézet

igazgató: Dr. Kivovics Péter c. egyetemi tanár

<http://semmelweis-egyetem.hu/fszoi/>

<https://www.facebook.com/fszoi>



Teljes alsó-felső foghiány ellátása hagyományos és implantációs fogpótlás segítségével




Készítette: Dr. Körhegyi Eszter

Tutor: Dr. Bognár Tibor

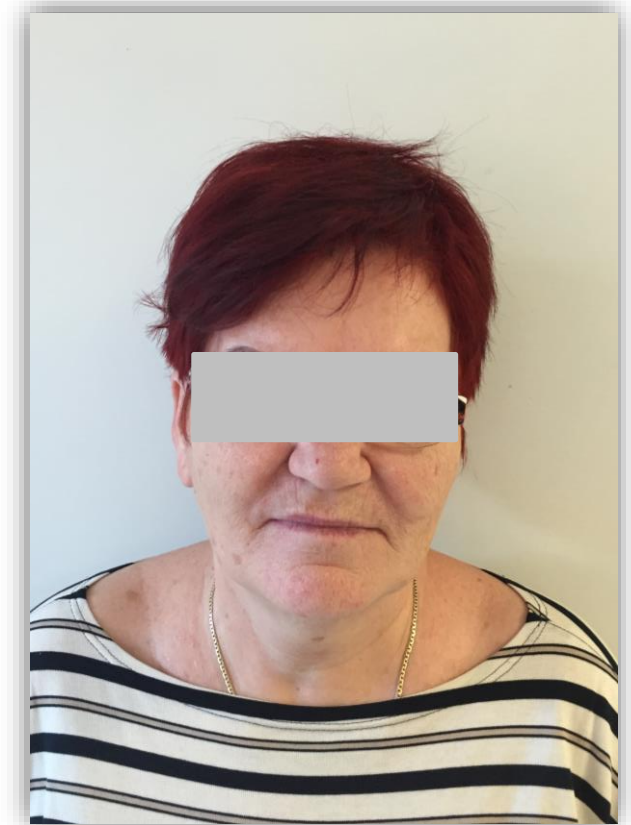Konzulens: Dr. Kivovics Péter c. egyetemi tanár

2018.



Fogorvosi vizsgálatra érkezés indoka

- A páciens elégedetlen volt alsó teljes lemezes fogpótlása stabilitásával, olyan fogsort szeretett volna, ami rágás közben sem mozdul el a helyéről.



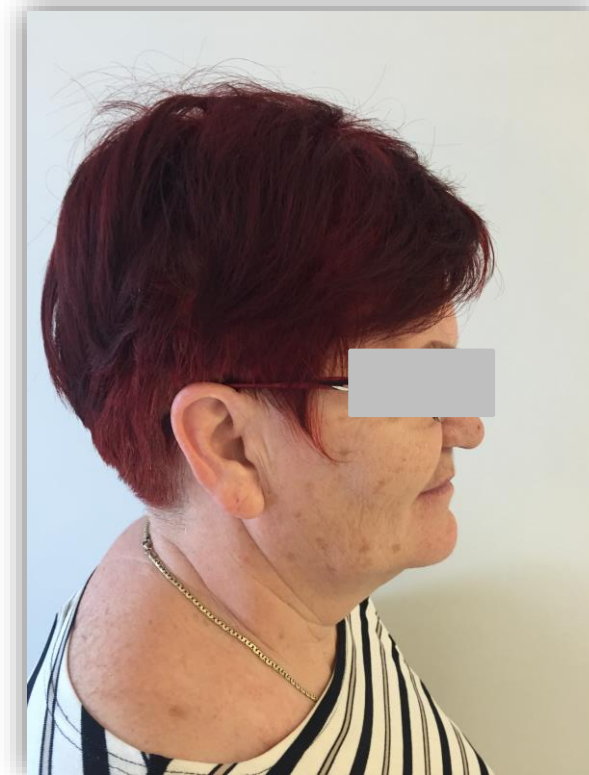Anamnézis

Általános anamnézis:

- 68 éves nő
- Foglalkozása: könyvelő
- Enyhe magas vérnyomás
- Gyógyszerei: Betaloc
- Nem dohányzik

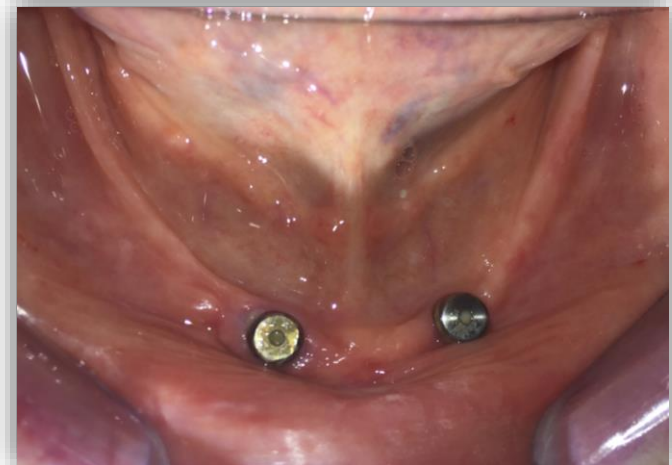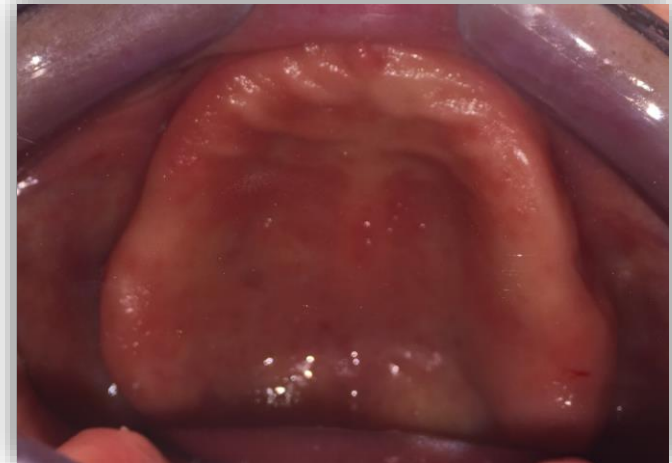Fogászati anamnézis:

- Szűrővizsgálaton rendszeresen részt vett
- 18 hete implantáción esett át, interforaminalisan két 4,3 mm átmérőjű 11,5 mm hosszúságú Denti implantátumot kapott az alsó állcsontba (impl. orv.: Dr Körhegyi Eszter Felügyelte: Dr. Kivovics Márton)
- Régi fogpótlásai kb. 4 éve készültek, az alsót az implantáció óta nem viseli
- Szájhygiénés szokásai megfelelőek

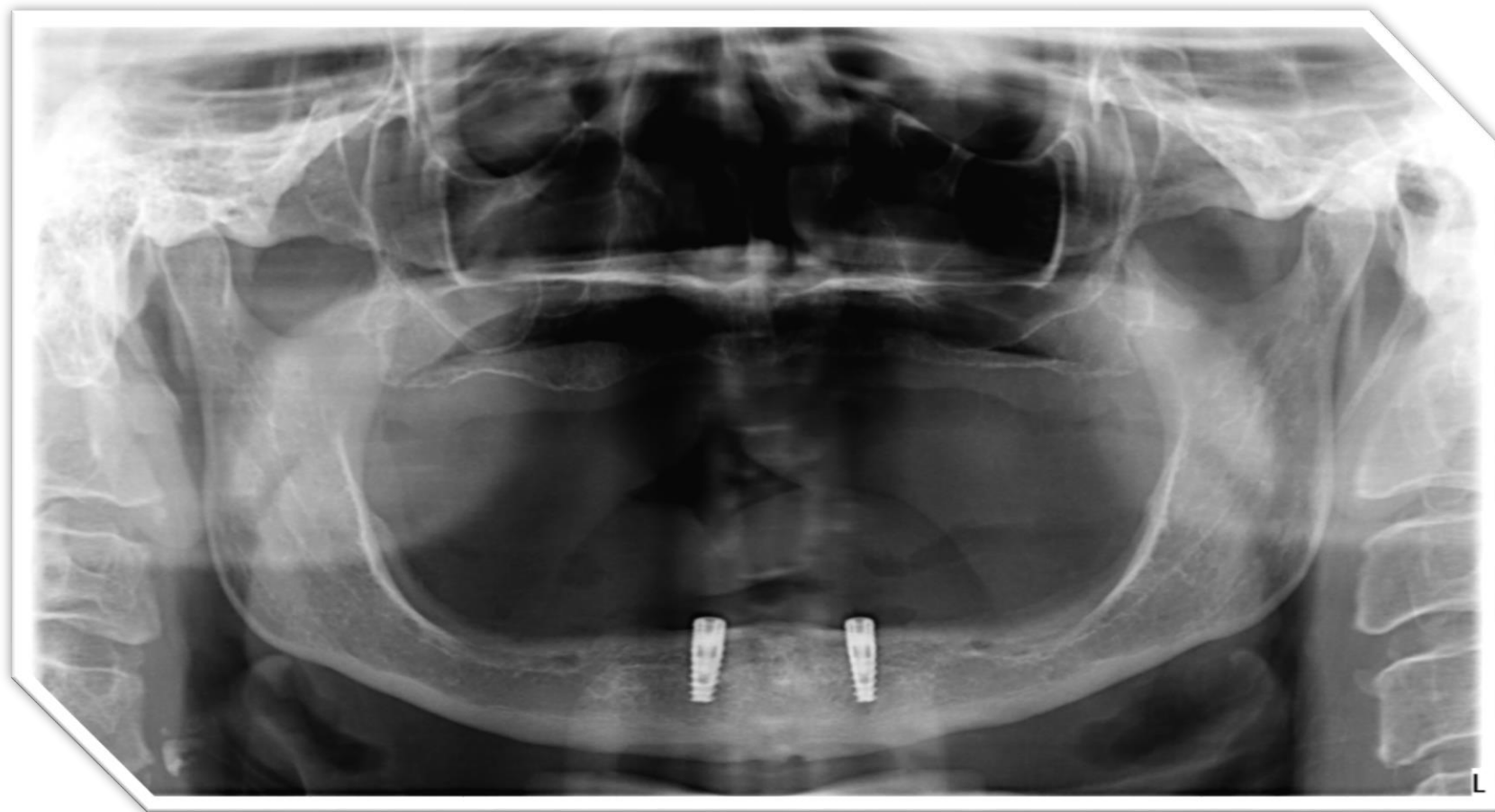


Fej-nyak régió vizsgálata, intraorális vizsgálat

- **TMI vizsgálata:** negatív
- **Sztomato-onkológiai vizsgálat:** negatív
- **Harapási forma:** eugnath
- **Szájhigiéne:** megfelelő
- **Fábián-, és Fejérdy oszt.:** totális foghiány



Kiindulási OP-felvétel




Kezelési terv

1. Szájhygiénés tanácsadás (instruálás, motiválás)
2. **Felső állcsont:** 12 fogat pótló, akrilát alaplemezű teljes lemezes fogpótlás

Alsó állcsont: 12 fogat pótló, implantátumokon elhorgonyzott, mucosalisan megtámasztott, akrilát alaplemezű teljes lemezes fogpótlás

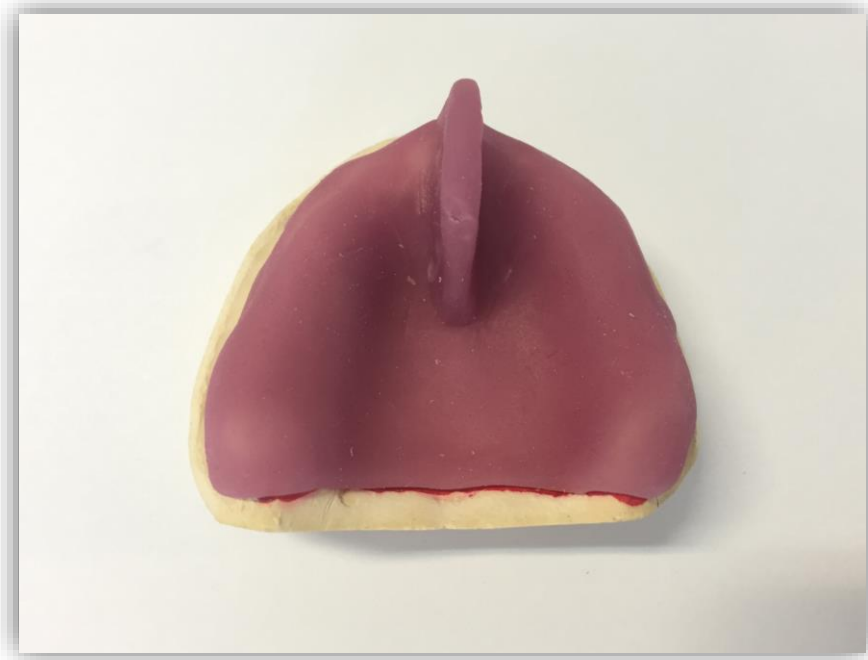Lenyomatvételel



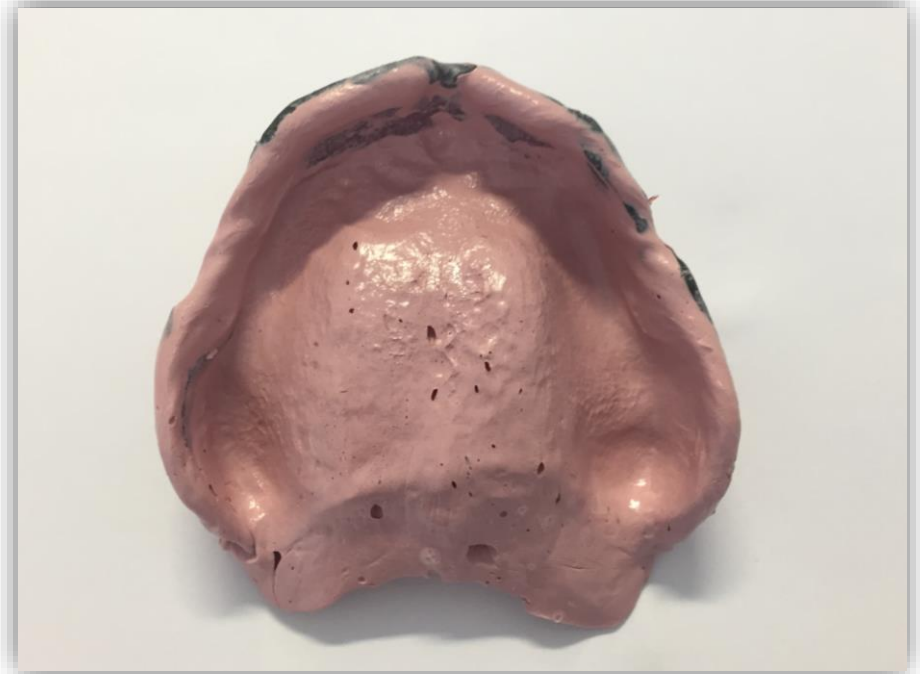
Felső állcsont: anatómiai lenyomat (alginát)

Alsó állcsont: precíziós-szituációs lenyomat (C-szilikon) lenyomati fejekkel + technikai analógok
(zárt kanalas lenyomatvételi technika)

Anatómiai minta berajzolása, egyéni kanál a mintán

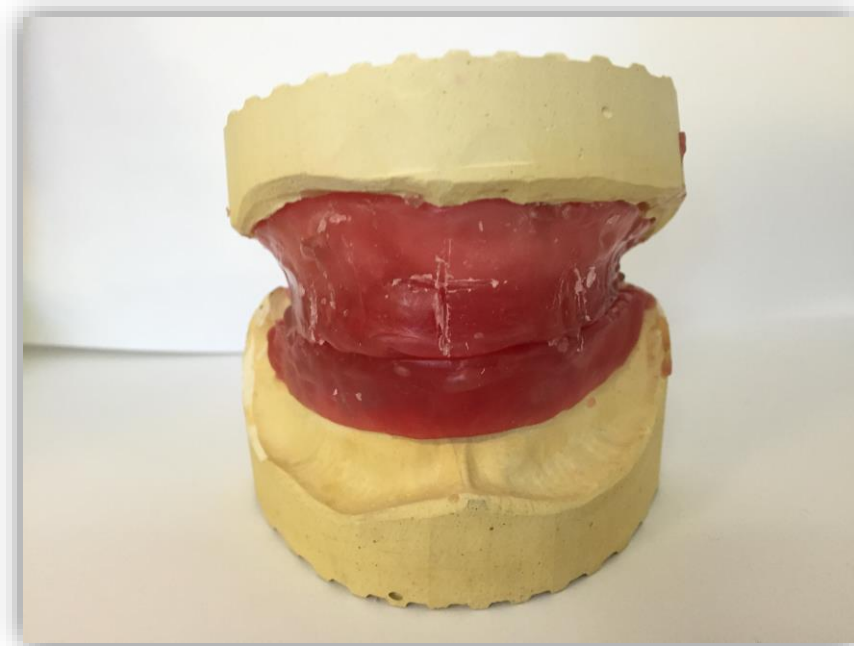
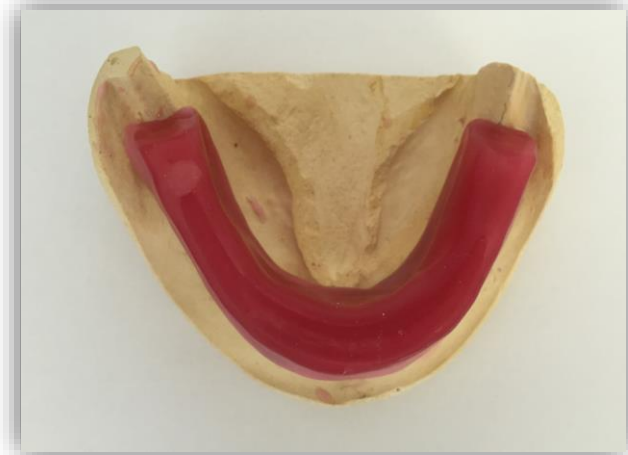

Egyéni kanál befunkcionálása, funkciós lenyomatvételel

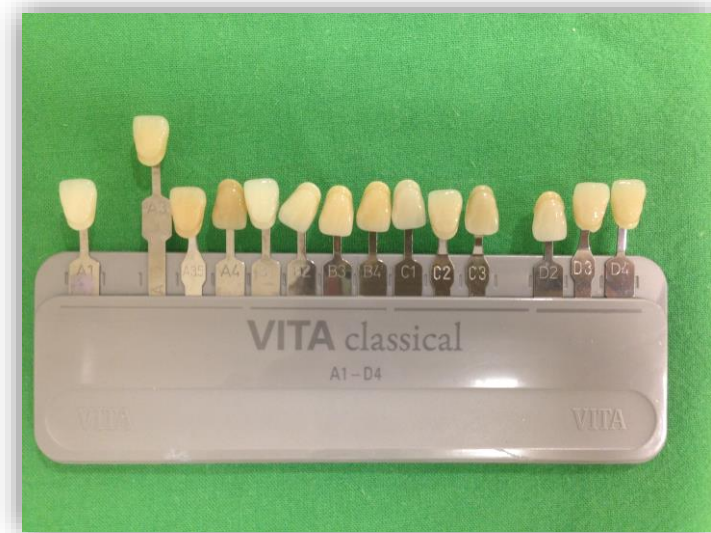
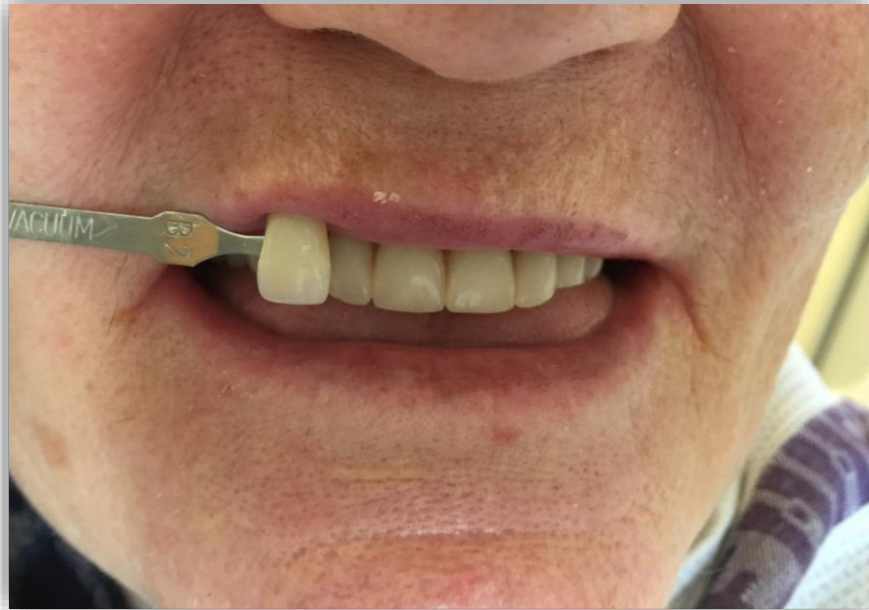
Lenyomatanyag: SS White (cink-oxid eugenol)

Centrális occlusio meghatározása harapási sablonokkal

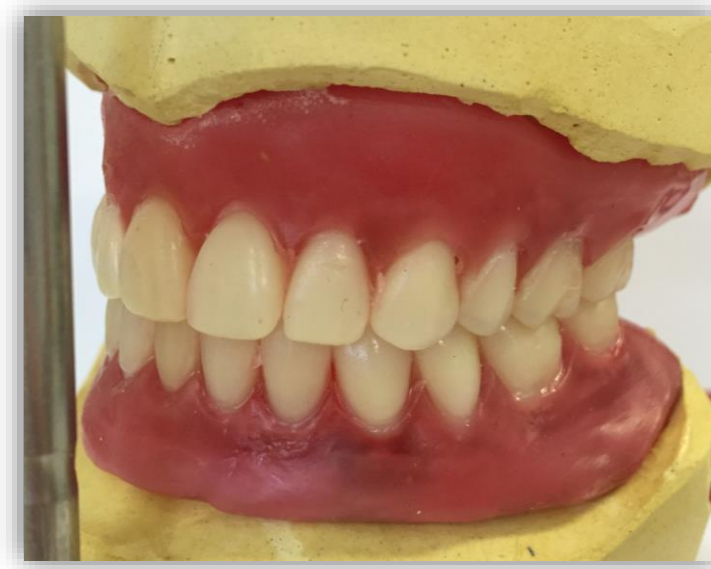
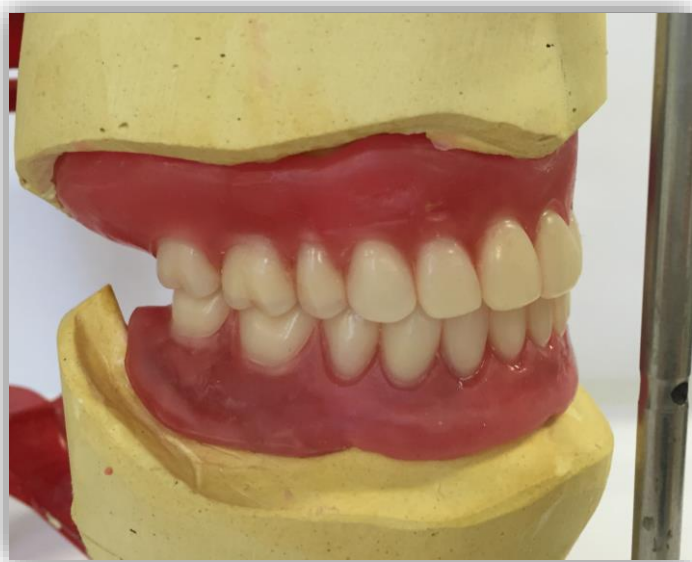
Fogszínmeghatározás

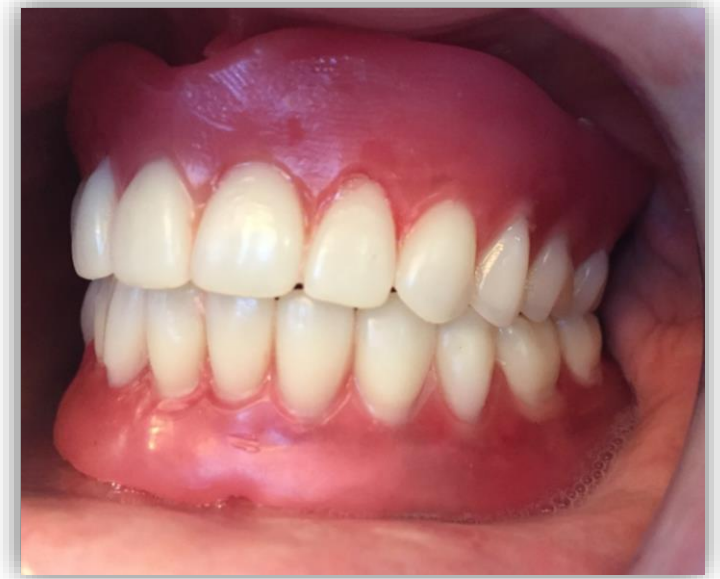
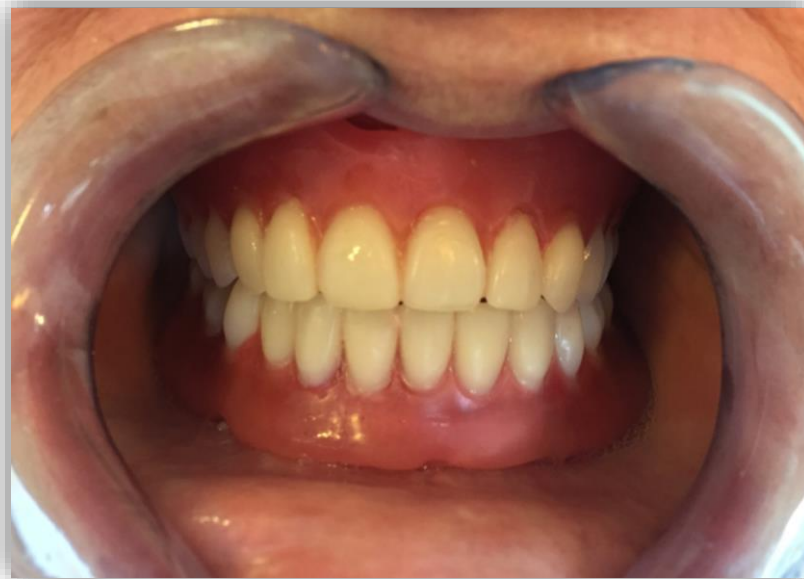
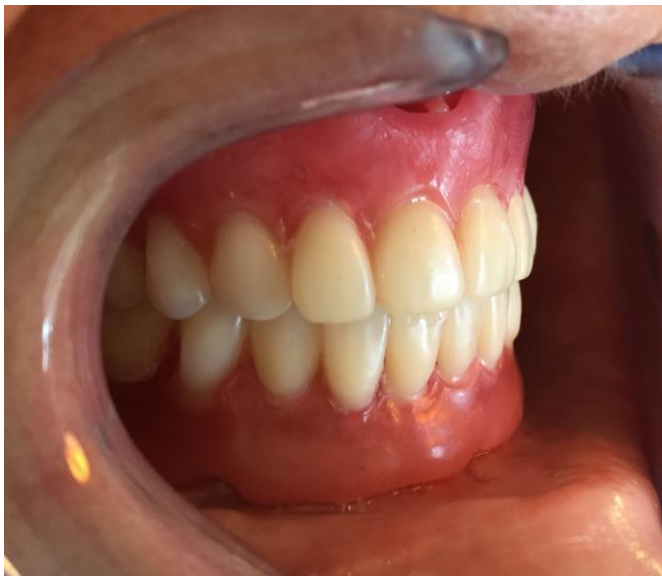- **Választott fogszín: B2**

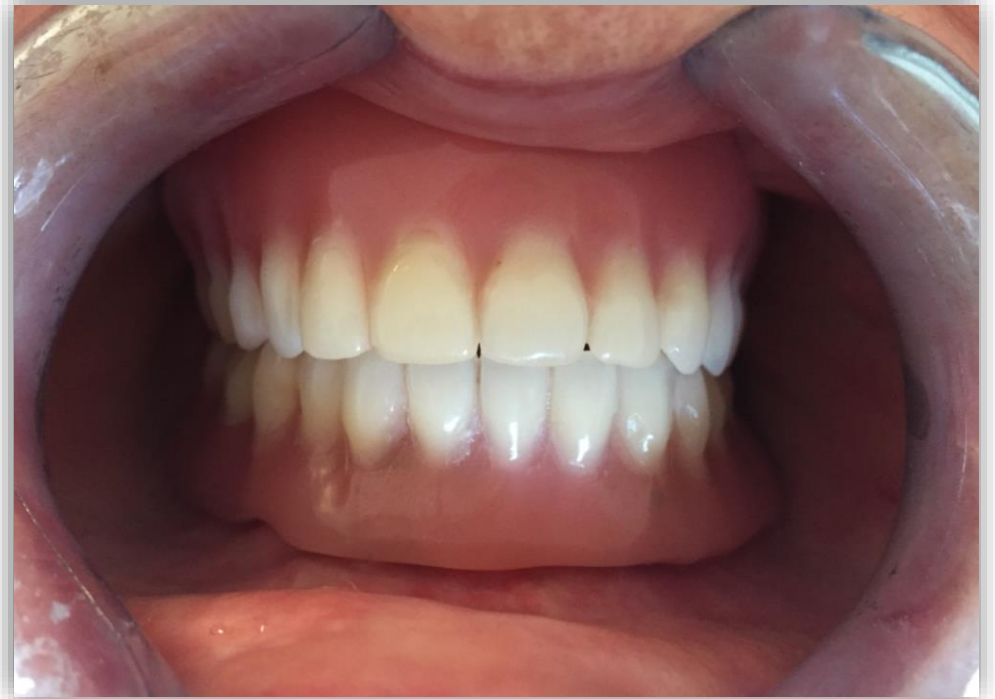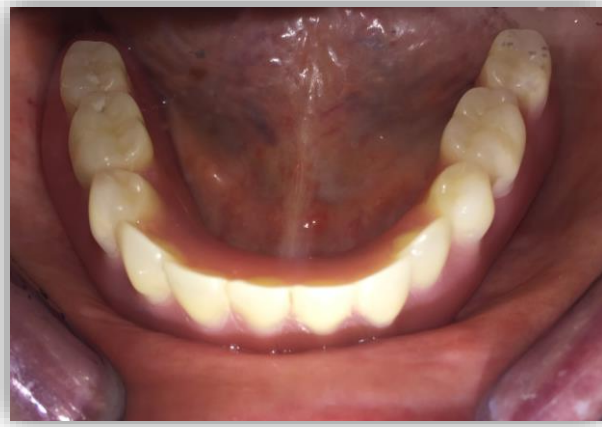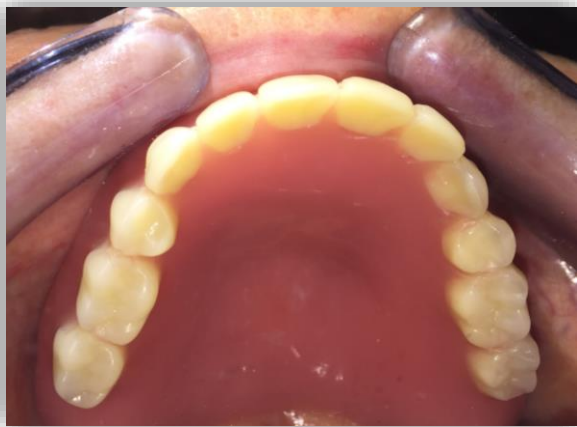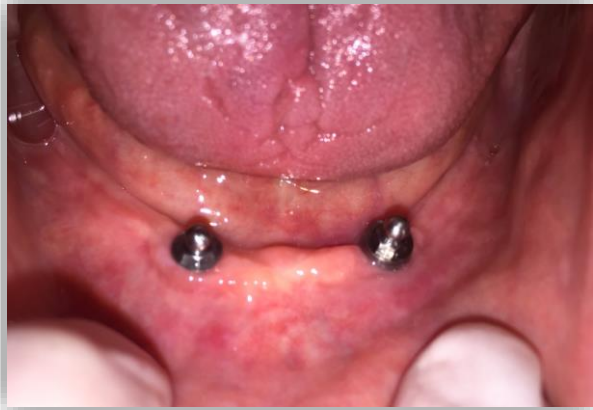Próba fogsorok artikulátorban



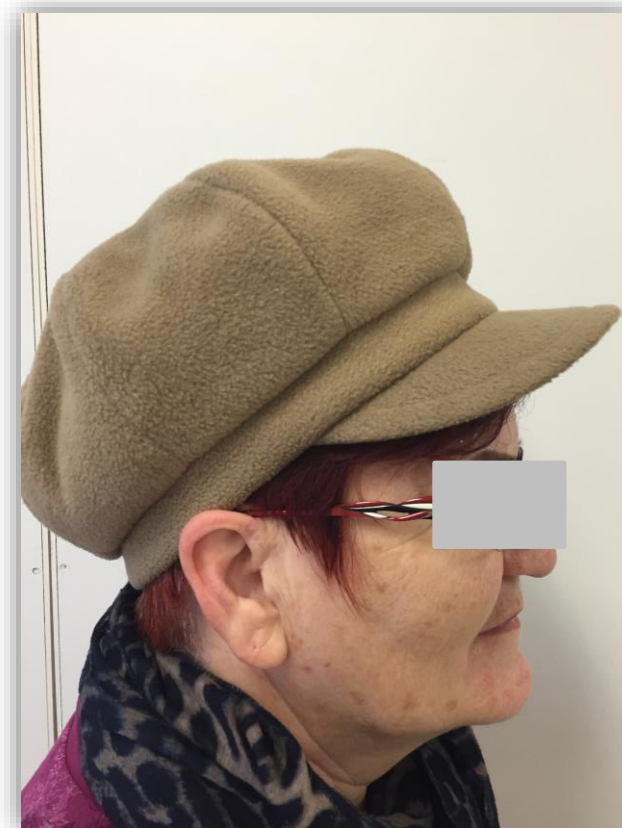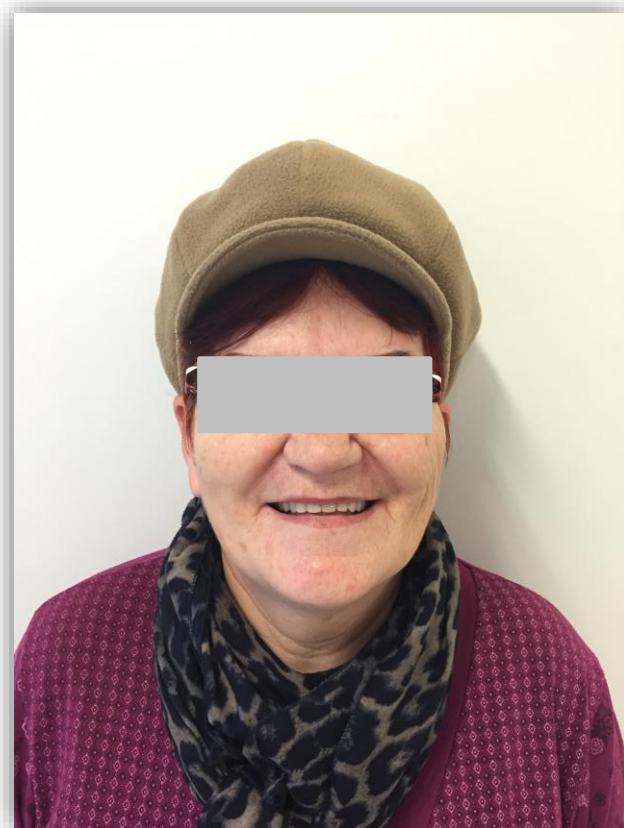Fogpróba



Gömbretenciós elemek behelyezése, átadás



Rövid távú kontroll





Köszönöm a figyelmet!