



# Semmelweis Egyetem Fogorvostudományi Kar Fogászati és Szájsebészeti Oktató Intézet


igazgató: Dr. Kivovics Péter egyetemi docens

<http://semmelweis-egyetem.hu/fszoi/>

<https://www.facebook.com/fszoi>



## TEJFOGAK SZUVASODÁSÁNAK ELLÁTÁSA



**dr. Szekér Julianna**

gyermekfogászat rezidens,  
Tutor: dr. Kiss Rita Mónika



# Fogorvosi vizsgálatra érkezés indoka

- Gyermek panaszmentes
  - Szuvas tejfogak kezelését kérték a szülők
- 

# Általános anamnézis

- 5 éves kisfiú
- Az egészséges állapottól jellemzően eltérő, és adott esetben más fogászati beavatkozás szempontjából számottevő kórtani anomáliákat nem észleltünk
- Egészségre káros szokásról nem számolt be

# Fogászati anamnézis

- trauma nem érte
- orális parafunkciói nincsenek
- étkezési szokásai nem megfelelő, cukros ételek/italok túlsúlya

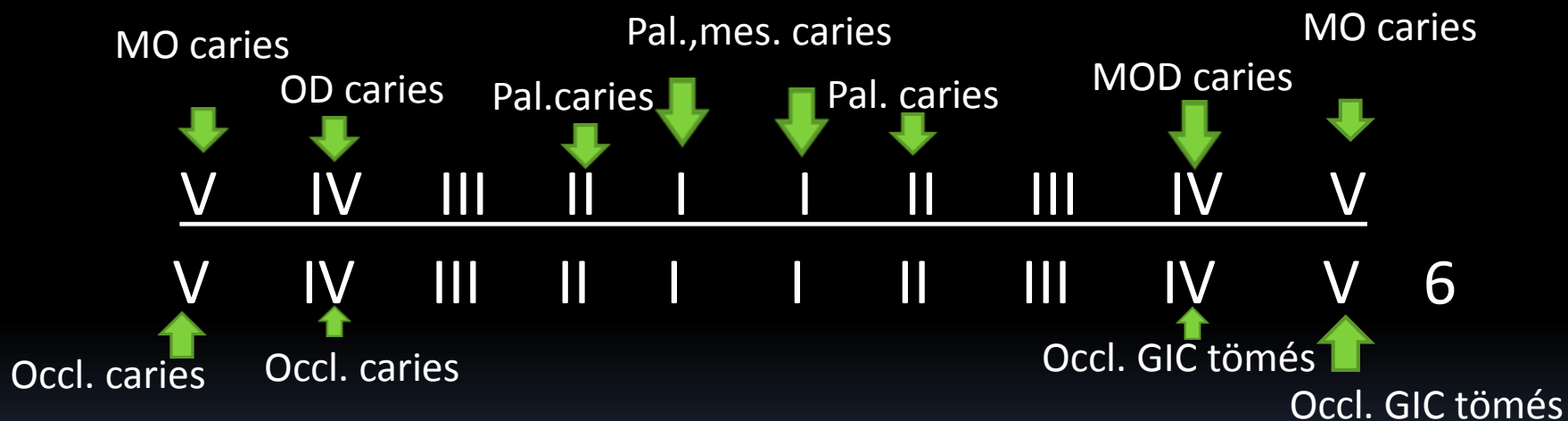
## Fej-nyak régió vizsgálata:

- sztomato-onkológiai szűrés során rendellenesség nem található
- TMI vizsgálat során rendellenesség,
- panasz nincs
- asszimmetria nincs

# Intraorális vizsgálat

- szájhygiéne jó

fogazati státusz: vegyes fogazat, korának megfelelő

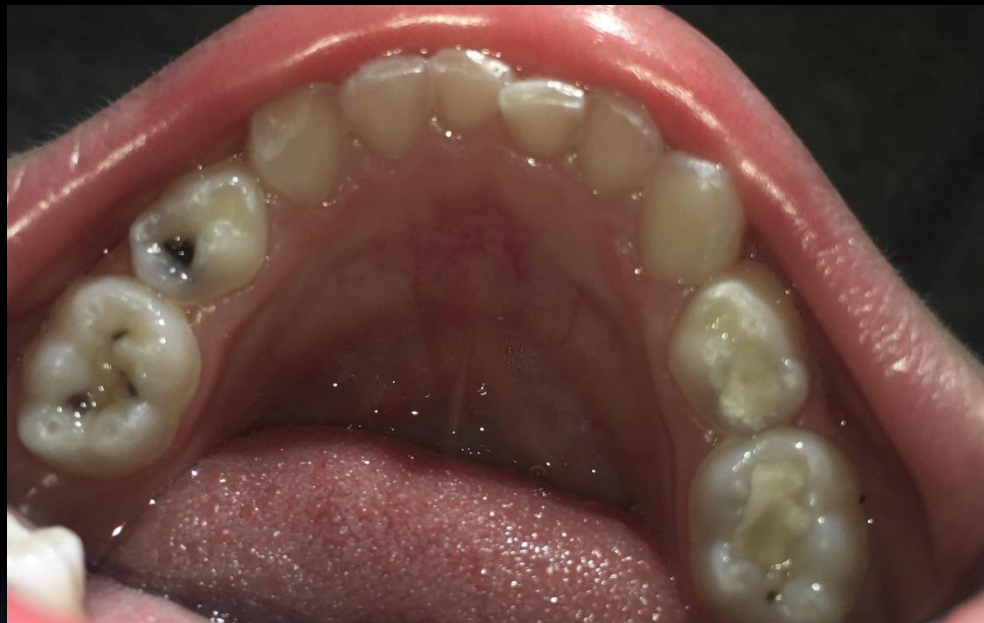

- parodontális státusz: ép
- Angle diagnosztikai besorolás: Angle I.

# Intraorális vizsgálat

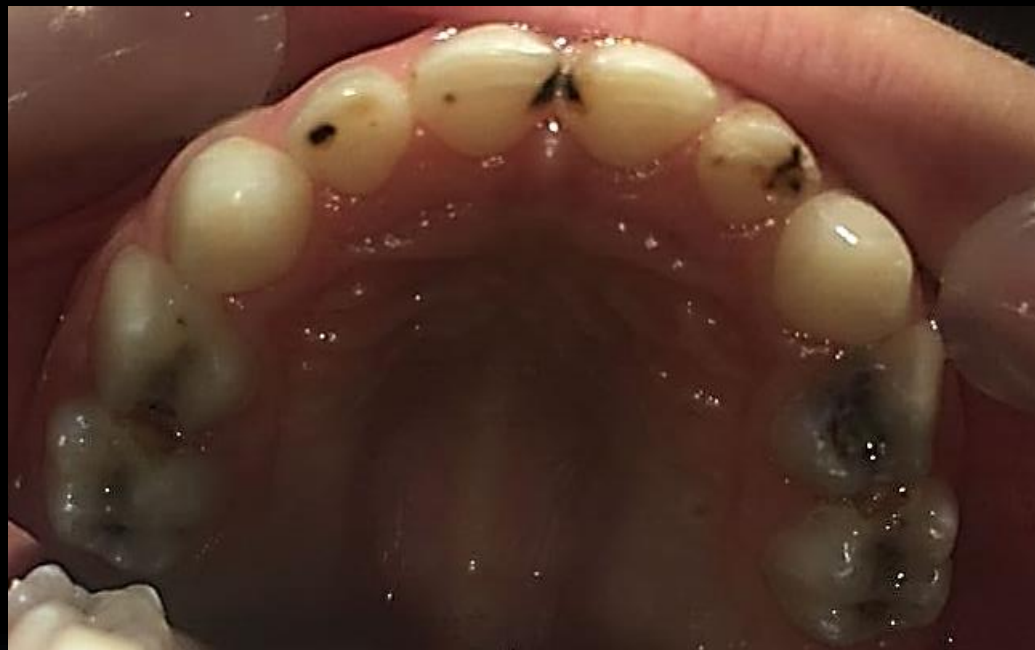## Alsó állcsont

- 84,85-ös fog  
occlusalis caries  
media
- 74,75 occl.  
GIC tömés




# Intraorális vizsgálat

- 55,54-es fog caries profunda
- 52,51,61,62-es fog caries superficialis
- 64,65-ös fog caries media



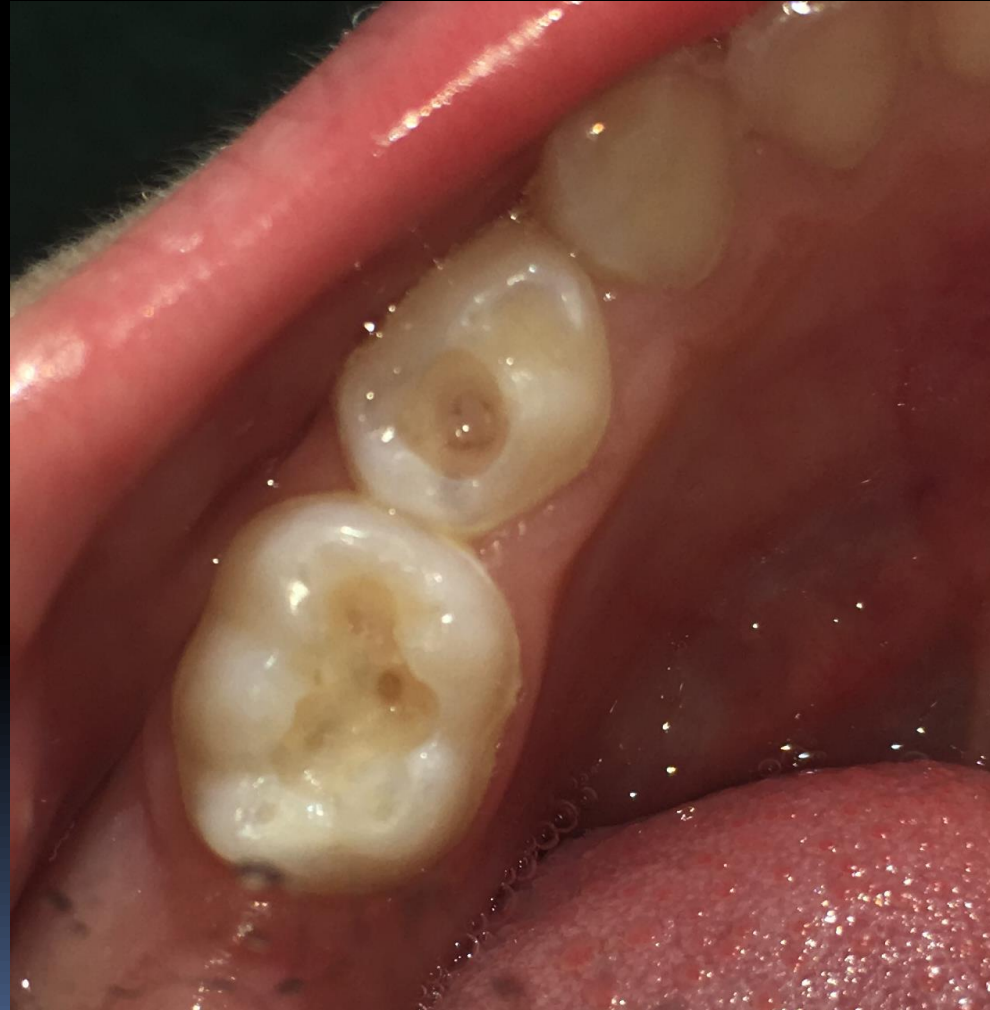

# Terápia

- 84, 85-ös fogakba cavitas kialakítása, üregek tisztítása,
  - Fogak relatív izolálása
  - Kialakított üregek üveginomer cement tömőanyaggal való feltöltése
  - Occlusio ellenőrzése
- 



# Cavitas készítése



# Üvegeionomer cement tömés

