



Semmelweis Egyetem Fogorvostudományi Kar Fogászati és Szájsebészeti Oktató Intézet

igazgató: Dr. Kivovics Péter egyetemi docens

<http://semmelweis-egyetem.hu/fszoi/>

<https://www.facebook.com/fszoi>



DENS IN DENTE ENDODONTIAI ELLÁTÁSA



dr. Szekér Julianna

gyermekfogászat rezidens,
Tutor: dr. Kiss Rita Mónika

Fogorvosi vizsgálatra érkezés indoka

- Előzetes fogorvosi kezelés során gyermek 22-es fogának gyökérkezelését megkezdték, további kezelésekre klinikánkra utalták
- Gyökérkezelés megkezdése óta, a gyermek továbbra is állandó fogfájdalomra panaszkodott

Általános anamnézis

- 11 éves fiú
- Az egészséges állapottól jellemzően eltérő, és adott esetben más fogászati beavatkozás szempontjából számottevő kórtani anomáliákat nem észleltünk
- Egészségre káros szokásról nem számolt be

Fogászati anamnézis

- trauma nem érte
- orális parafunkciói nincsenek
- étkezési szokásai megfelelőek/elfogadhatóak

Fej-nyak régió vizsgálata:

- sztomato-onkológiai szűrés során rendellenesség nem található
- TMI vizsgálat során rendellenesség,
- panasz nincs
- asszimmetria nincs

Intraorális vizsgálat

- szájhigiéne jó

fogazati státusz: vegyes fogazat, korának megfelelő

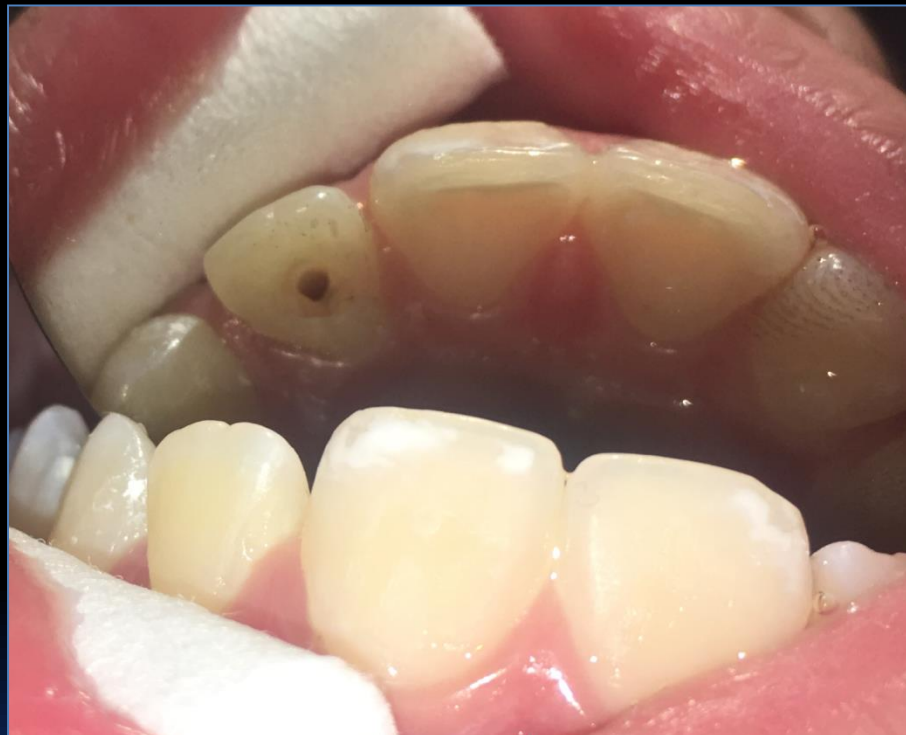6 V 4 3 2 1 1 2 3 4 V 6

6 V 4 3 2 1 1 2 3 4 V 6

- parodontális státusz: ép
- Angle diagnosztikai besorolás: Angle I.

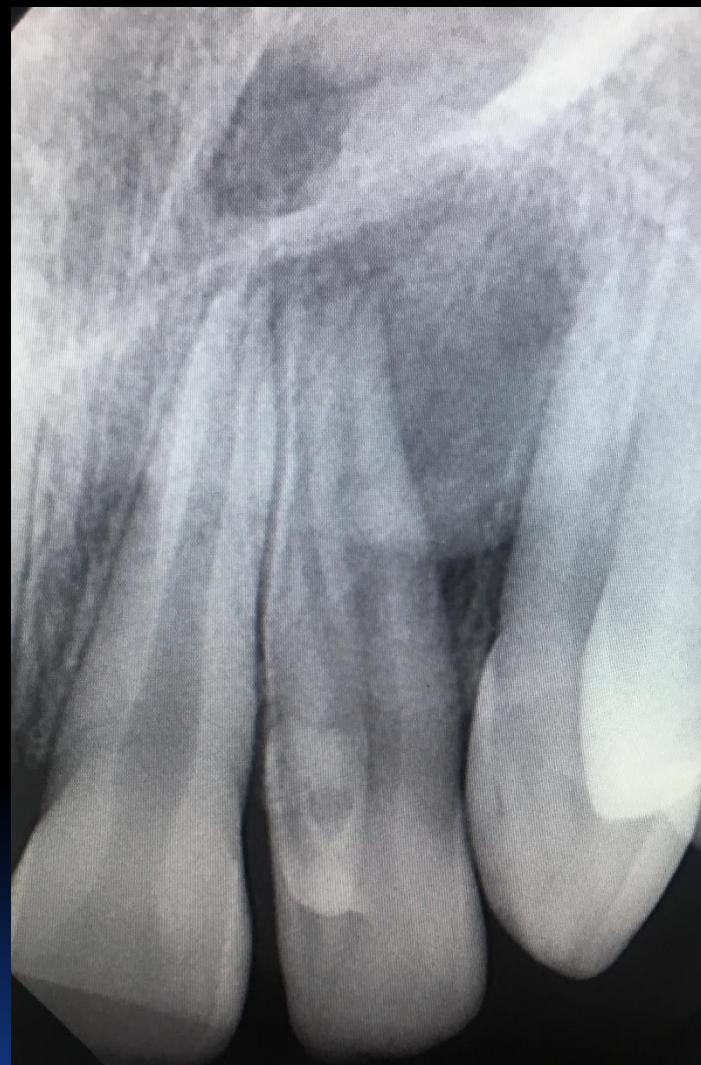Intraorális vizsgálat

- 22-es fog st. post. trep.
- Percussióra érzékeny
- Mobilitás II.

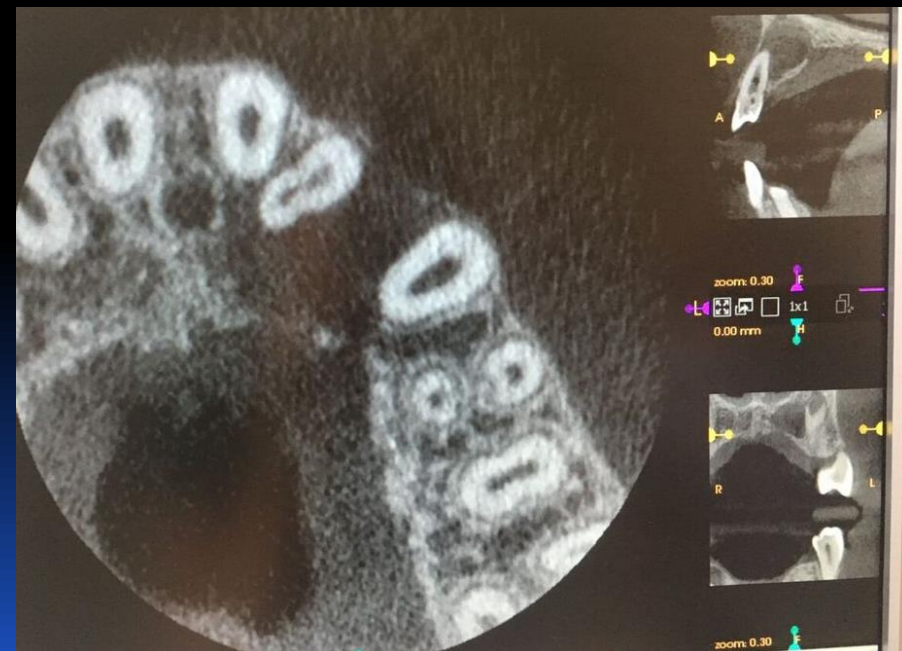
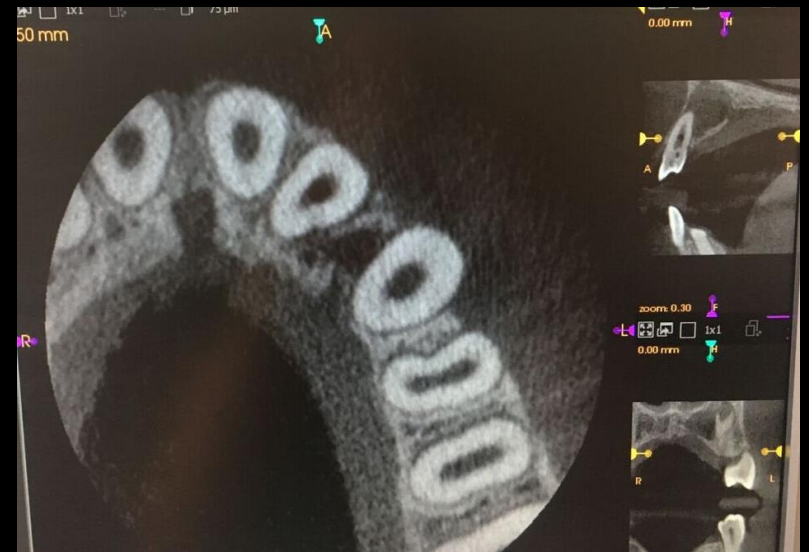
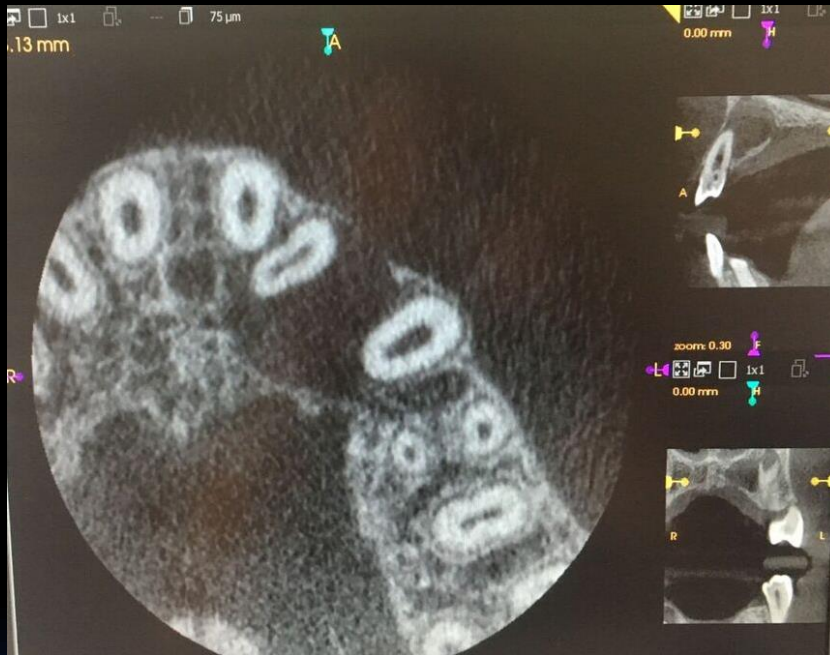Kiindulási röntgen

- Diagnózis: 22-es fog „dens in dente”, periodontitis apicalis chronica




CBCT

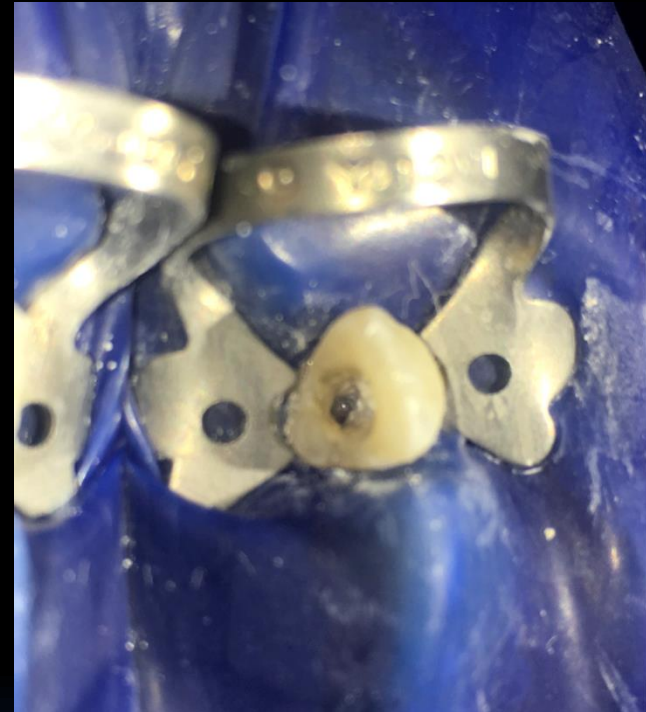
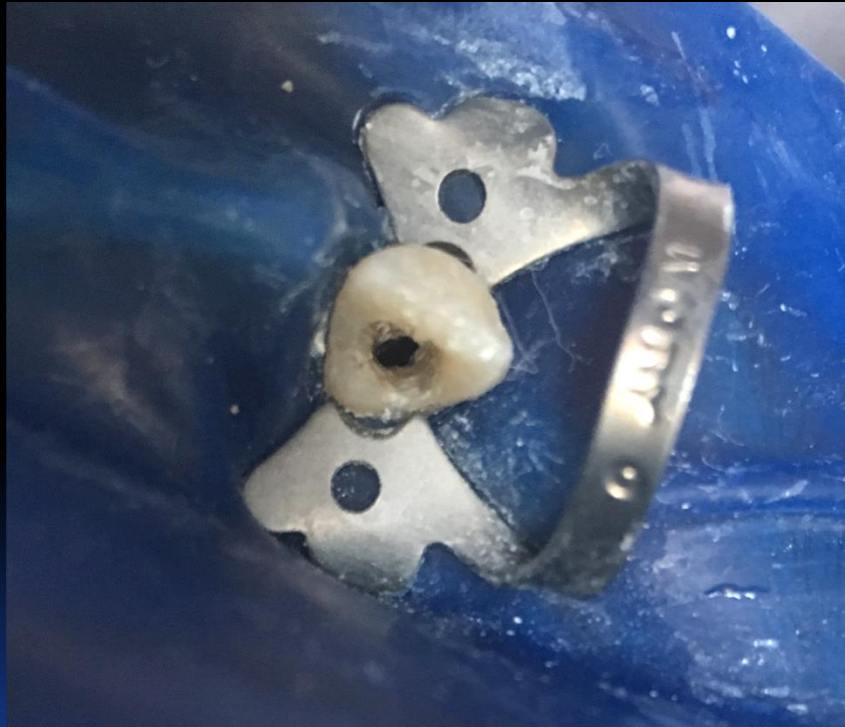


Terápia

- 22-es fog gyökérkezelésének folytatása,
 - Trepanációs cavitas tágítása, gyökércsatornák feltárása, mechanikus és kémiai tisztítása
 - Gyökértömés készítése
 - Fedőtömés készítése
- 

Trepanációs nyílás



Csatornák hosszának bemérése apex lokátorral

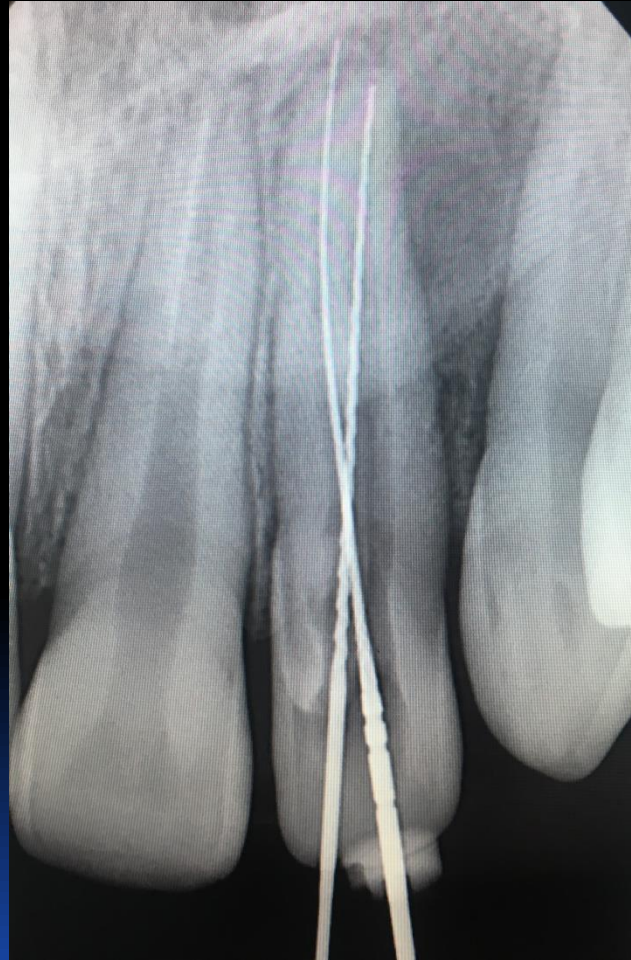


főcsatorna: 23,5 mm



Járulékos csatorna: 22mm

Tűs kontroll



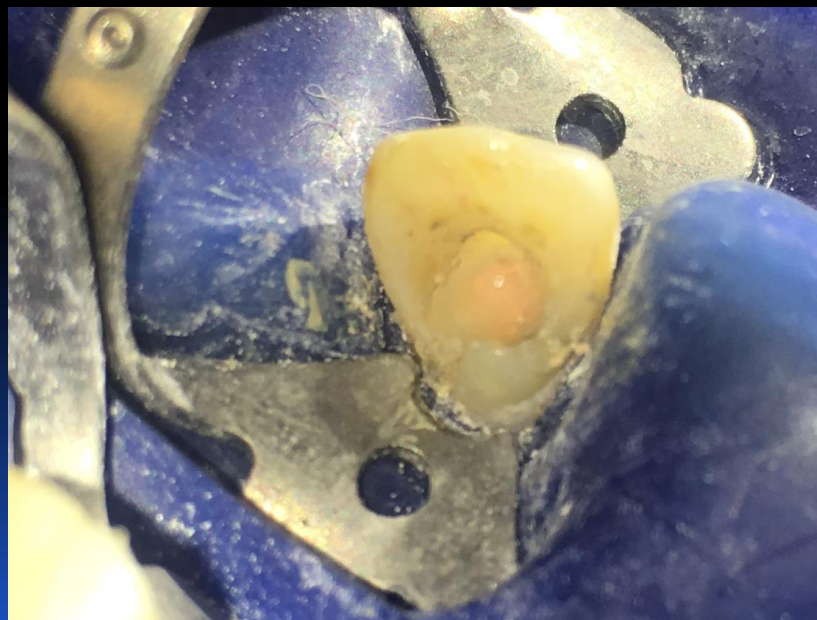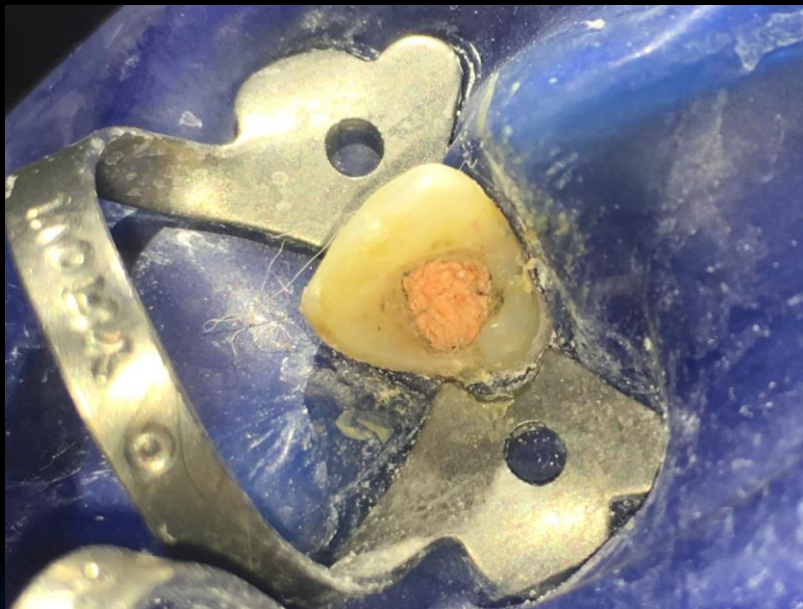Mesterfile meghatározása

főcsatorna: #40

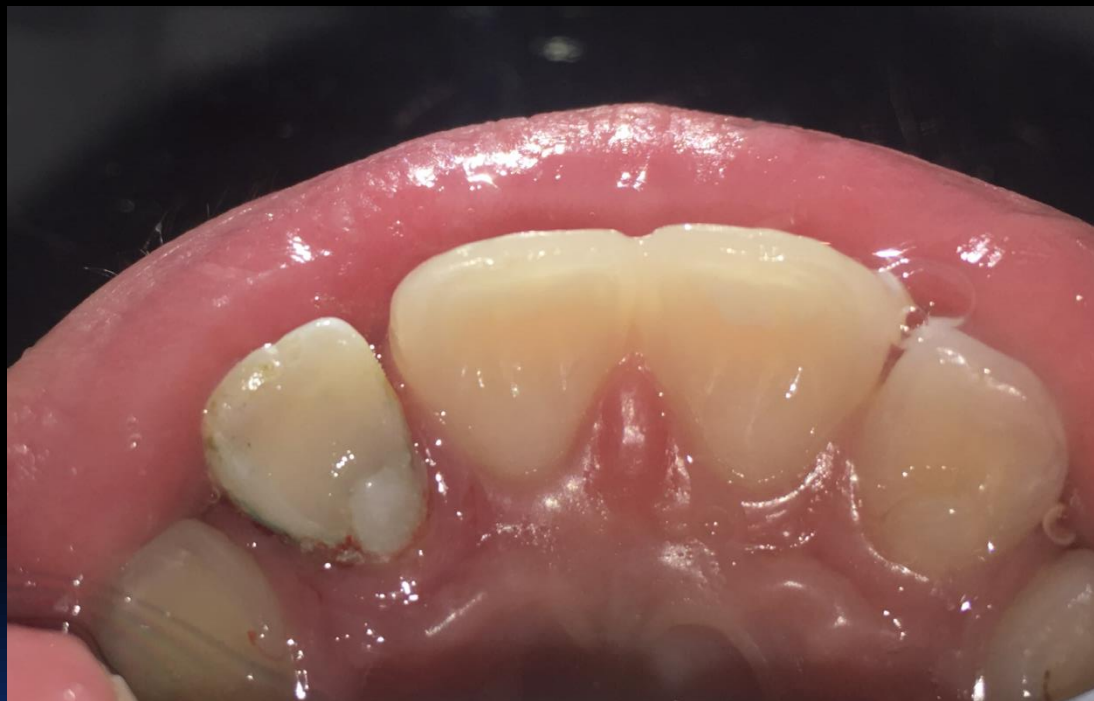

Járulékos csatorna: #40

Gyökértömés



Fedőtömés



Kontroll röntgen

