



**Semmelweis Egyetem Fogorvostudományi Kar
Fogászati és Szájsebészeti Oktató Intézet**

igazgató: Dr. Kivovics Péter egyetemi docens

<http://semmelweis-egyetem.hu/fszoi/>

<https://www.facebook.com/fszoi>

HELYFENNTARTÓ KÉSZÜLÉK



dr. Szekér Julianna

Gyermekfogászat rezidens

Tutor: dr. Kiss Rita Mónika

FOGORVOSI VIZSGÁLATRA ÉRKEZÉS INDOKA

- Szülő elmondása szerint a gyermek jobb felső 6-os fogát kb. fél éve kihúzták, bal felső 6-os fogat 3 hete távolították el
- A fogak későbbi pótlása miatt helyfenntartó készüléket javasoltak a gyermekfogászaton

ÁLTALÁNOS ANAMNÉZIS

- 14 éves fiú
- Az egészséges állapottól jellemzően eltérő, és adott esetben más fogászati beavatkozás szempontjából számottevő kórtani anomáliákat nem észleltünk
- Egészségre káros szokásról nem számolt be

FOGÁSZATI ANAMNÉZIS

- trauma nem érte
- orális parafunkciói nincsenek
- étkezési szokásai megfelelőek/elfogadhatóak

Fej-nyak régió vizsgálata:

- sztomato-onkológiai szűrés során rendellenesség nem található
- TMI vizsgálat során rendellenesség,
- panasz nincs
- aszimmetria nincs

INTRAORÁLIS VIZSGÁLAT

- szájhigiéne jó

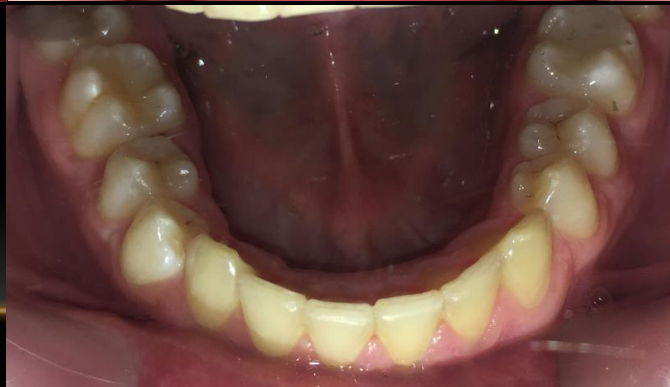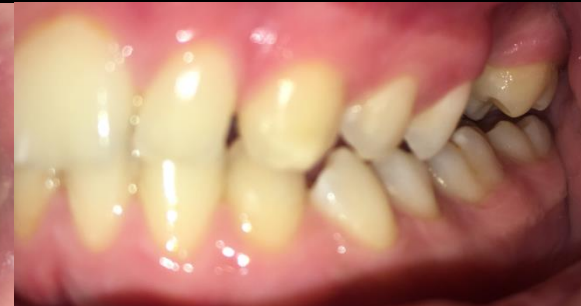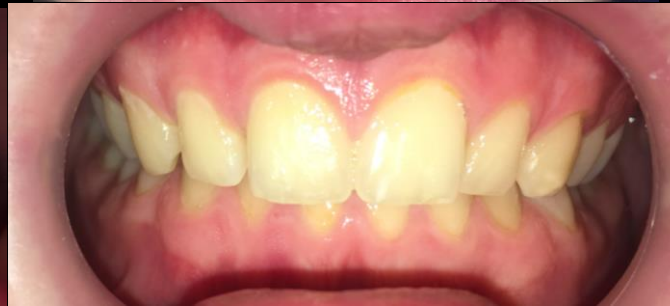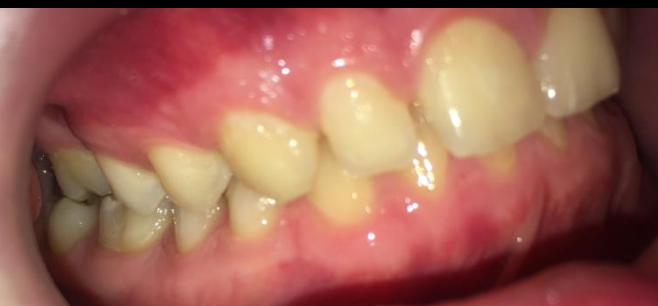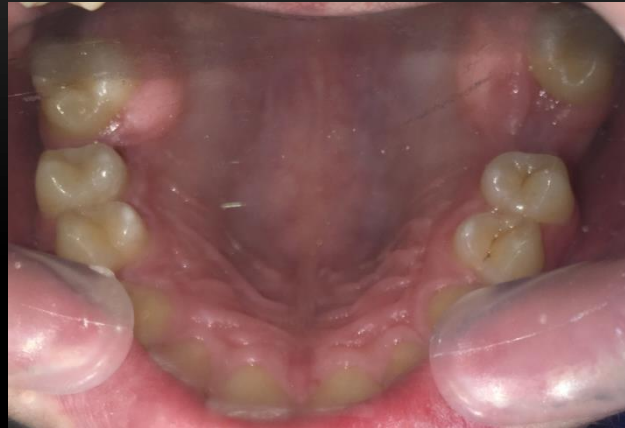fogazati státusz: korának megfelelő, szanált fogazat

7 6 5 4 3 2 1 1 2 3 4 5 6 7

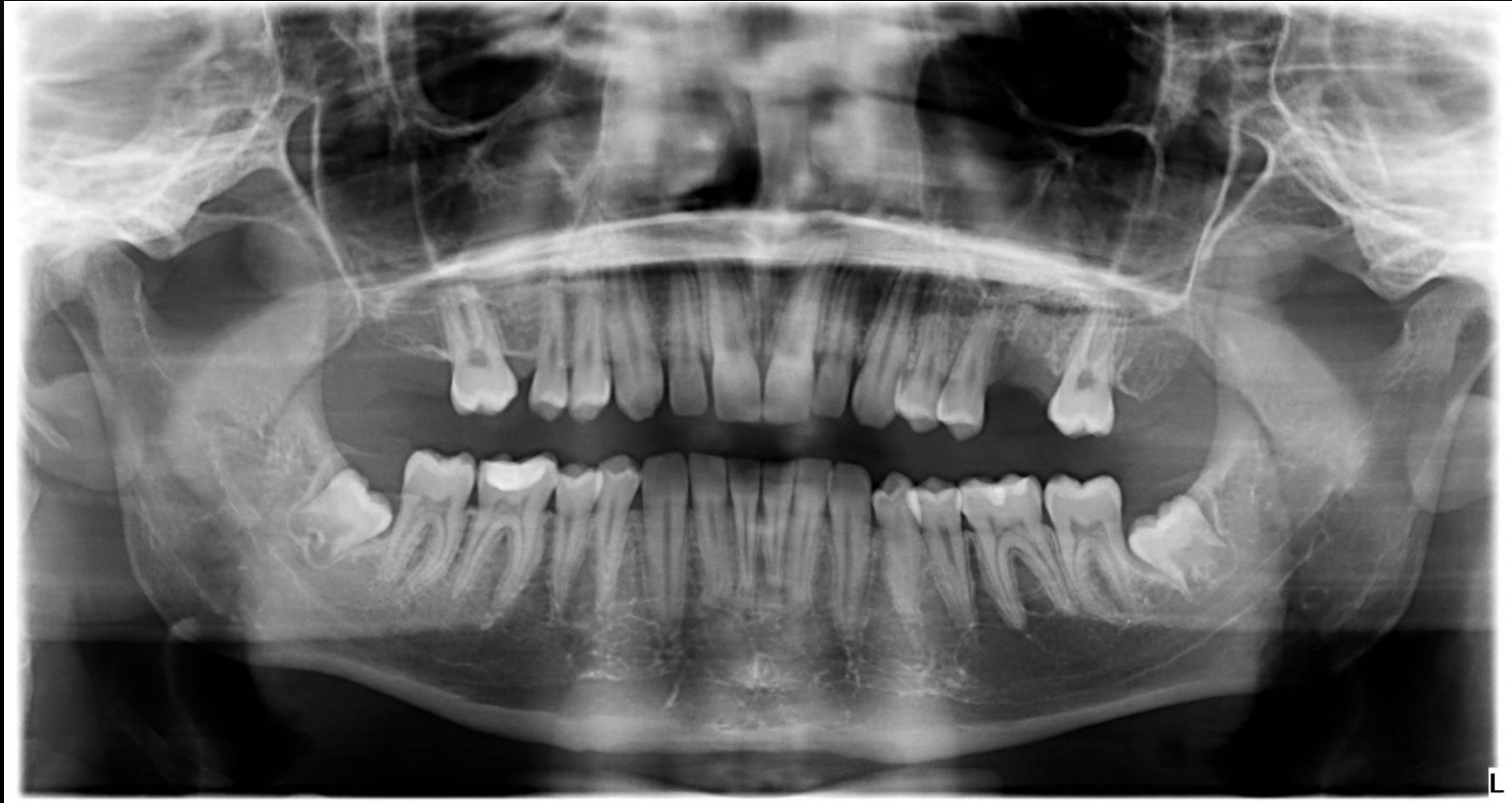7 6 5 4 3 2 1 1 2 3 4 5 6 7

- parodontális státusz: ép
- Angle diagnosztikai besorolás: Angle I.

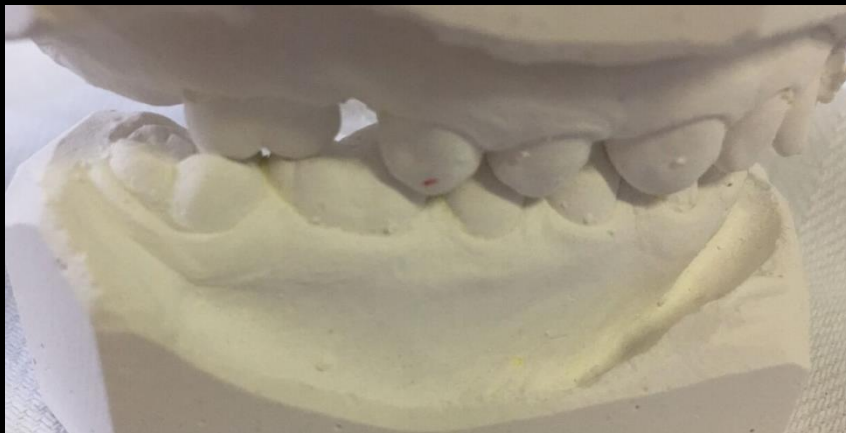INTRAORÁLIS VIZSGÁLAT



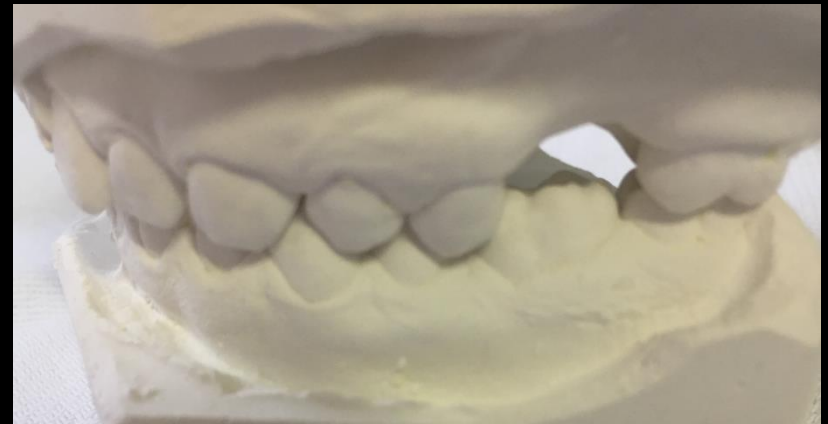PANORÁMA RÖNTGEN



GIPSZMODELL



Jobb oldal: Angle I., 17-es fog mesialis angulációja

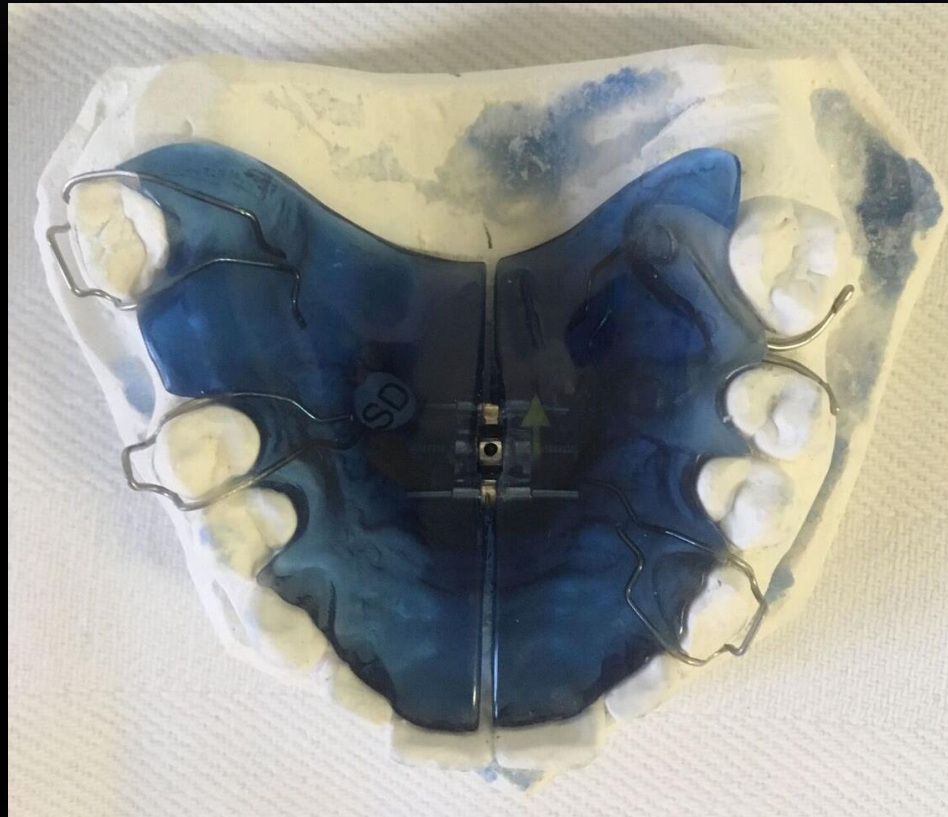

Bal oldal: Angle I.

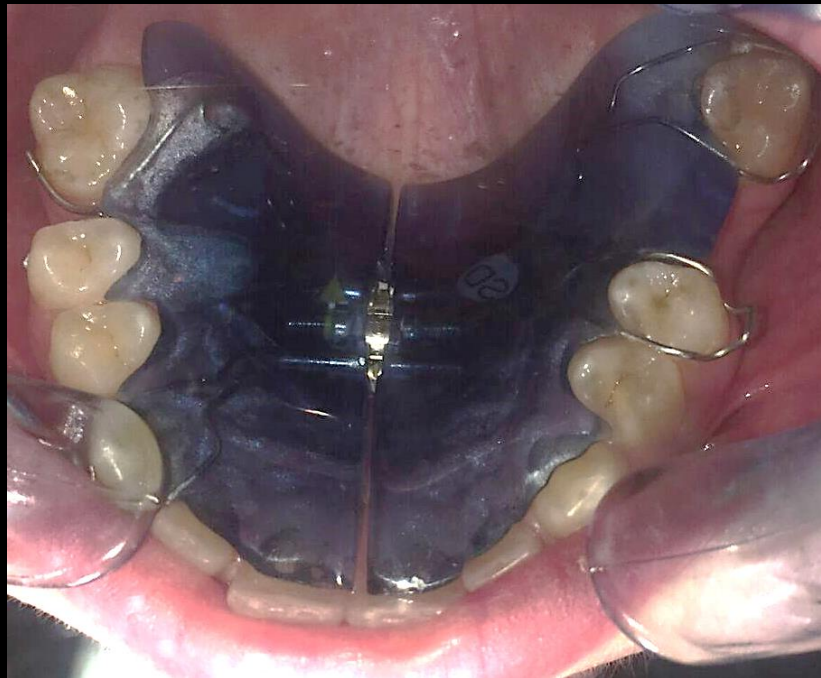KEZELÉSI TERV

- Aktív tágítócsavaros lemez, mely a bal oldalon megtartja a 26-os fog helyén keletkezett rést, jobb oldalon segédrugóval visszadönti az 17-es fogat, a rés tágítása céljából, helyet teremtve a tervezett fogpótlásoknak

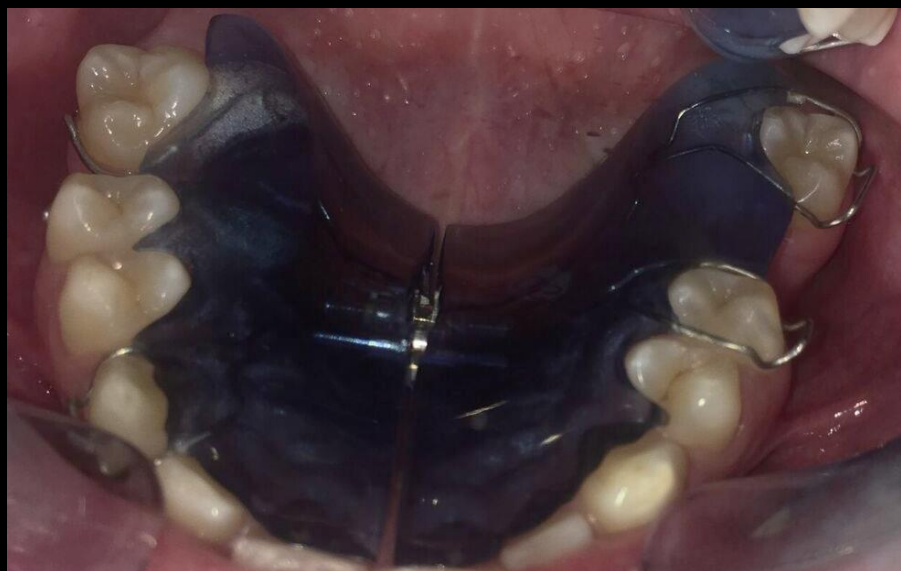
HELYFENNTARTÓ KÉSZÜLÉK A GIPSZMINTÁN



HELYFENNTARTÓ KÉSZÜLÉK A SZÁJBAN



EGY HÓNAPOS KONTROLL



KÉT HÓNAPOS KONTROLL

