



Semmelweis Egyetem Fogorvostudományi Kar Fogászati és Szájsebészeti Oktató Intézet

igazgató: Dr. Kivovics Péter egyetemi docens

<http://semmelweis-egyetem.hu/fszoi/>

<https://www.facebook.com/fszoi>



Gyökétrömés revízió utáni ellátás hosszútávú ideiglenes koronával



Rezidens: Dr. Derdák Dóra, parodontológus szakorvosjelölt

Tutor: Dr. Büchler János, osztályvezető főorvos

Mentor: Dr. Nagy Gábor, egyetemi tanár



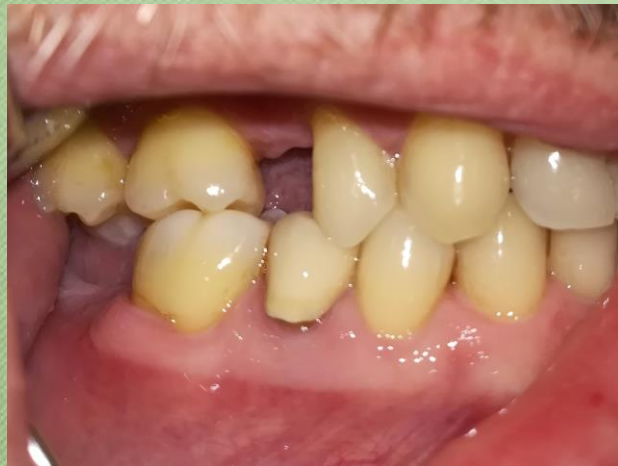Általános anamnézis

- 52 éves férfi
- Általános betegsége vagy gyógyszerérzékenysége nem ismert
- Kezelést befolyásoló tényező nem áll fent



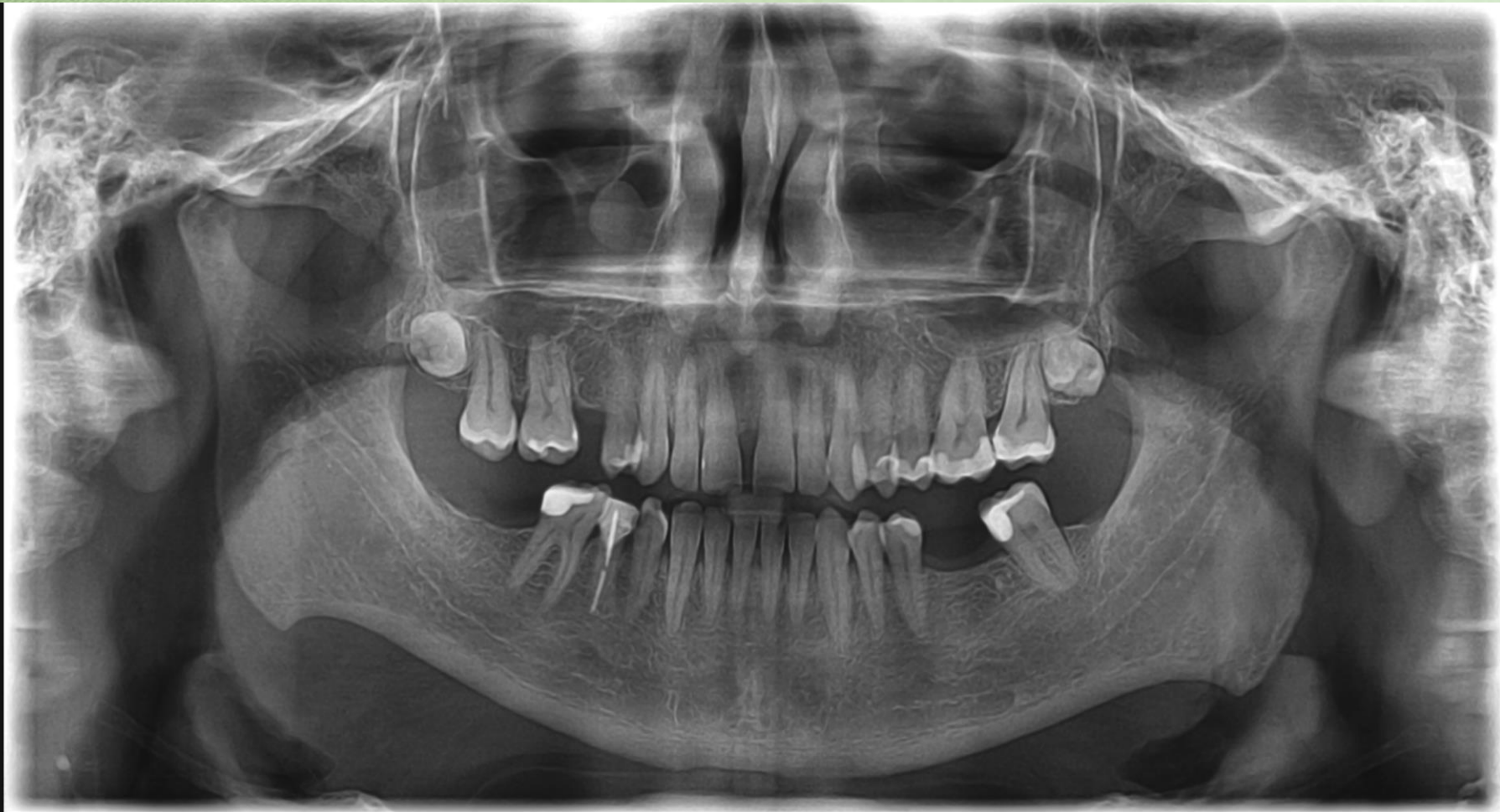Fogorvosi vizsgálatra érkezésének oka, Fej-,nyak régió vizsgálata, intraorális vizsgálat

- Sztomato-onkológiai vizsgálat negatív.
- Temporomandibularis ízület vizsgálatának eredménye negatív.
- Szájhygiéné foka megfelelő
- Jelen panasz: 45-ös fog ráharapásra érzékeny

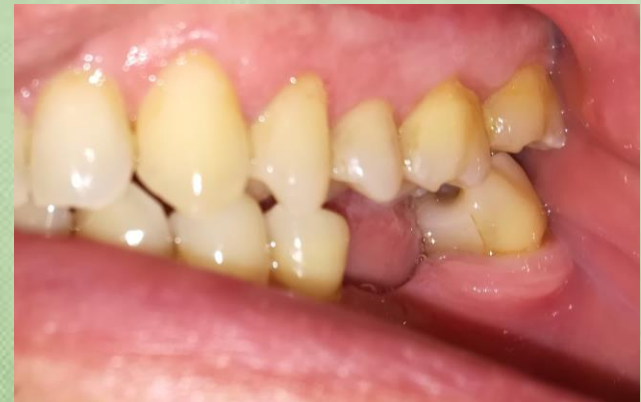
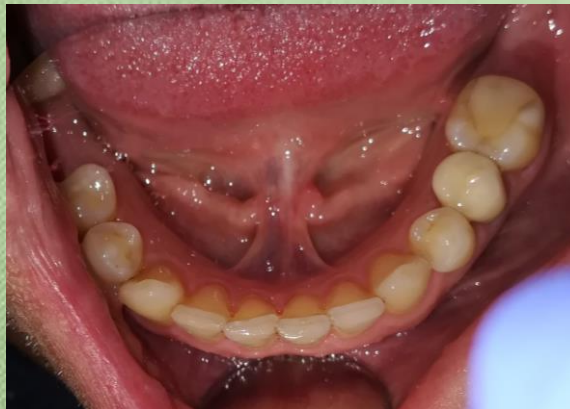
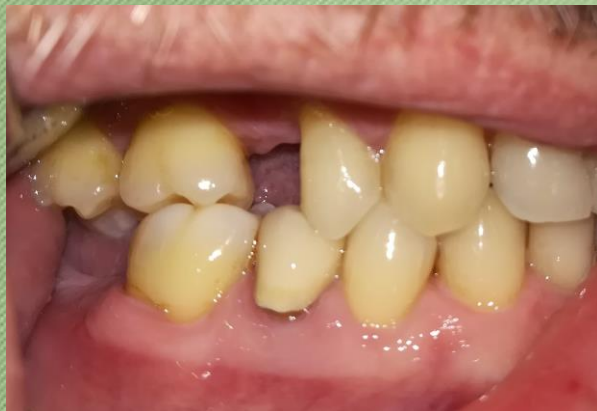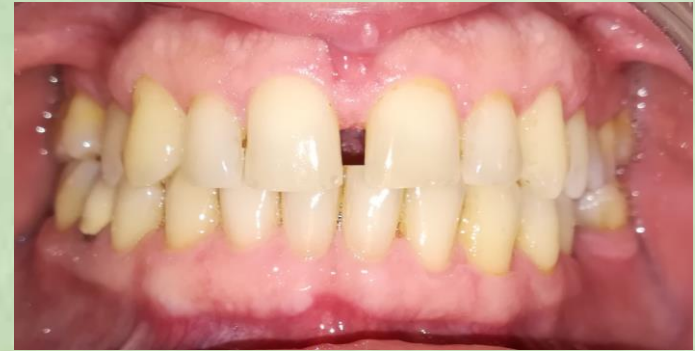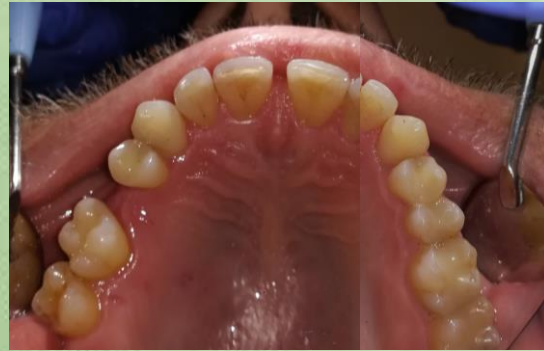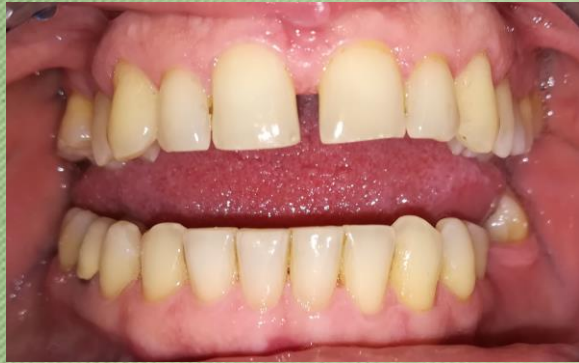Kiindulási orthopantomogram

R Radio Dental Extra - Buda

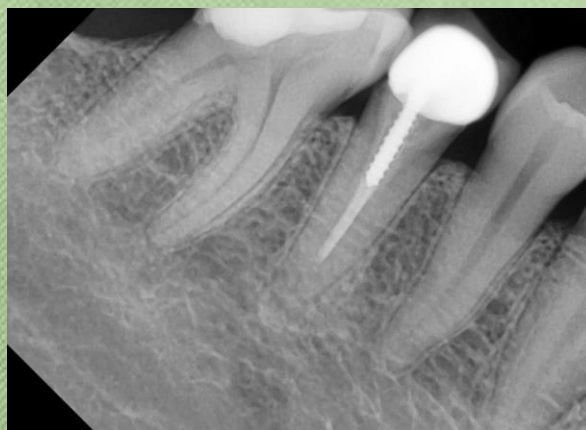


Kiindulási fotók

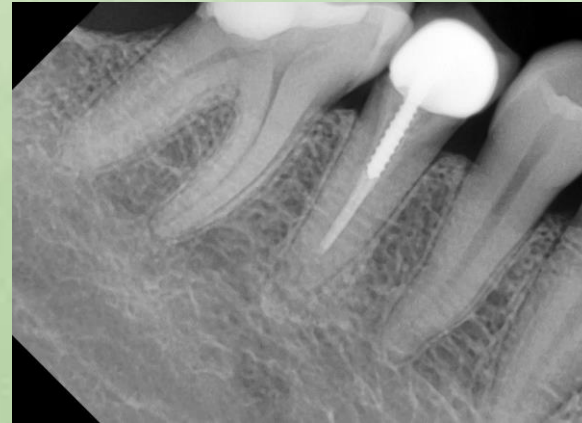
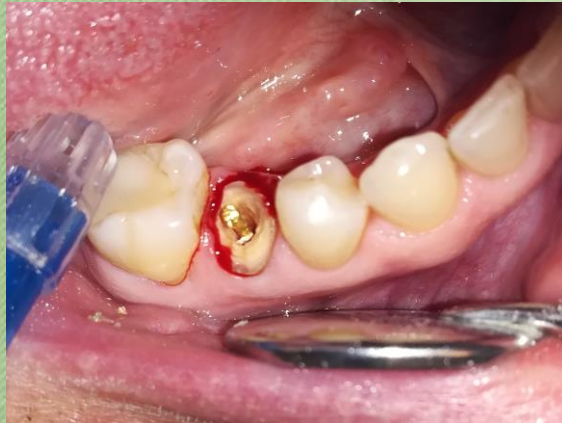
Kezelési terv

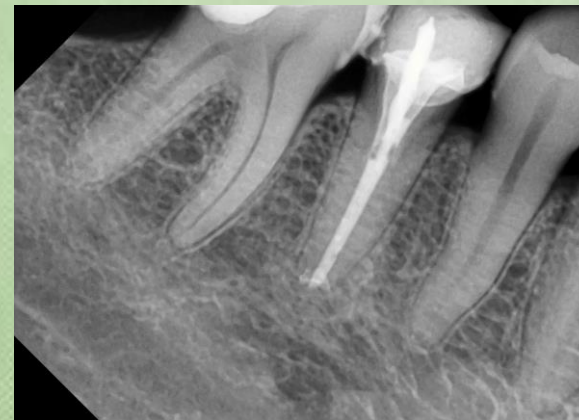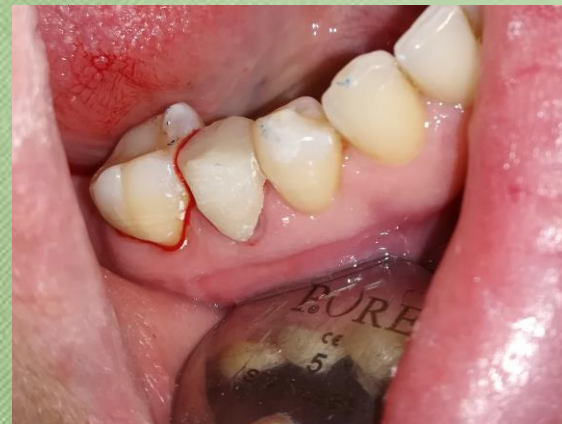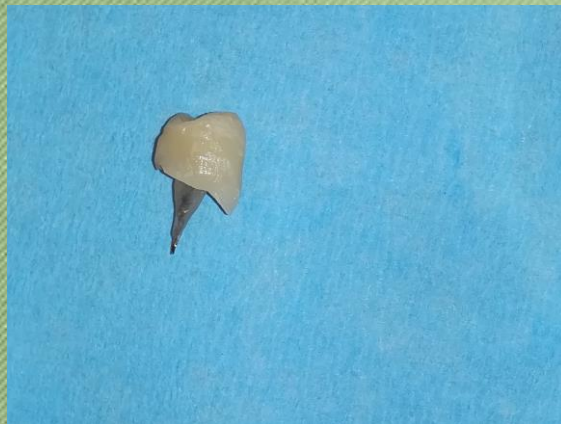- 45-ös fog endodonciai revíziója
- Öntött fém csonkkiegészítő csapos műcsonk készítése
- Teljes gyógyulásig hosszútávú ideiglenes akrilát korona készítése 45-ös fogba
- Definitív ellátás: fémkerámia korona készítése 45-ös fogba



Endodonciai revízió

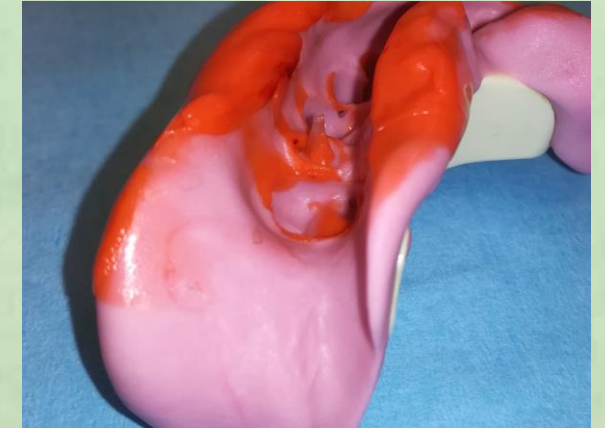
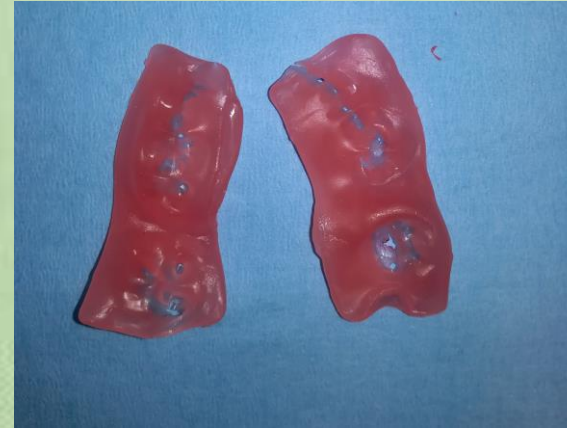
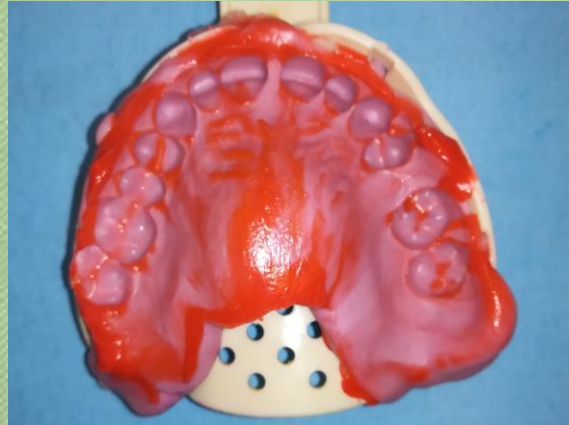
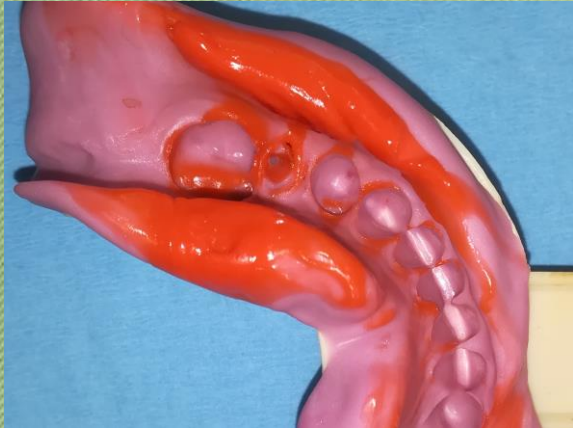Gyári csap eltávolítása az
endodonciai revízióhoz



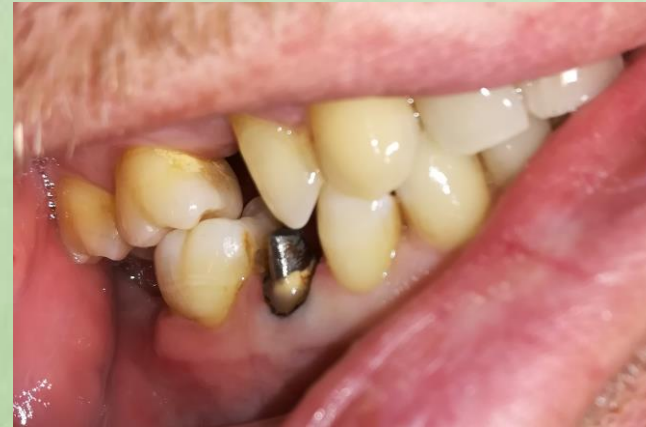Ideiglenes ellátás

Lenyomatvéétel csonkkiegészítő csapos műcsonkhoz



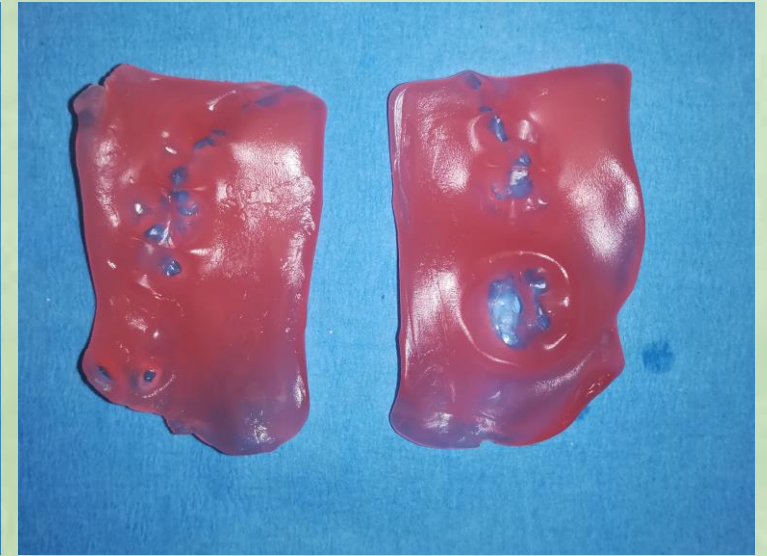
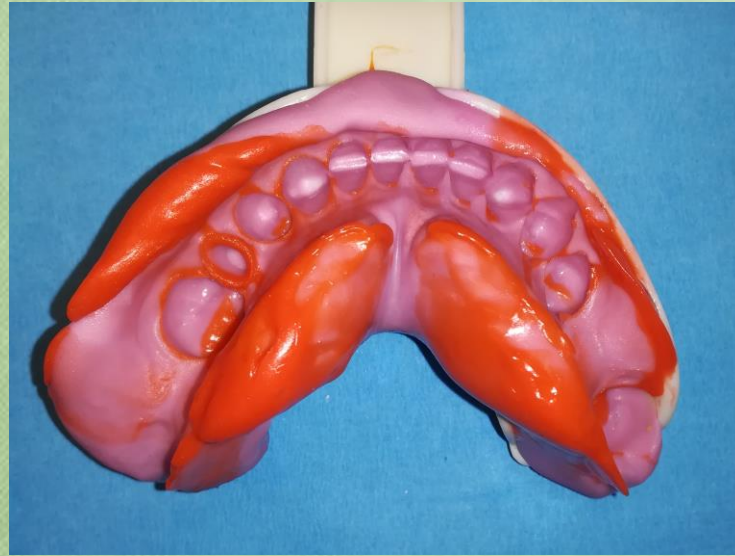
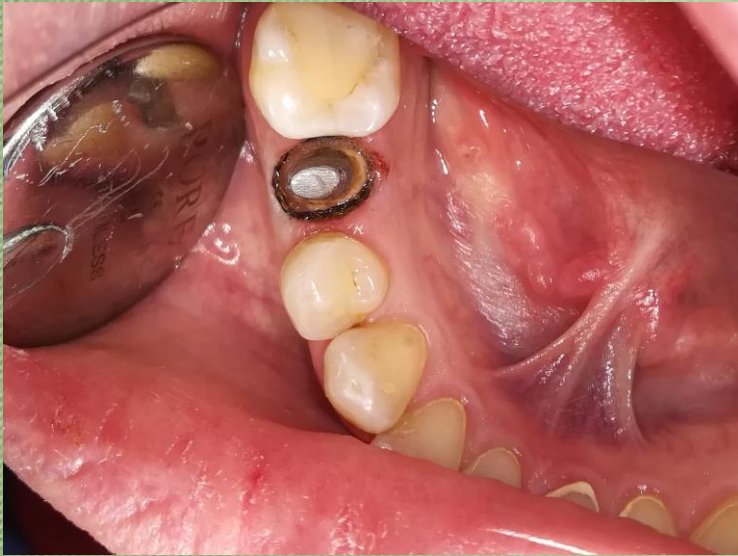- Kétfázisú, egyidejű C-szilikon precíziós-szituációs lenyomat
- Kétfázisú, egyidejű C-szilikon antagonista lenyomat
- Viaszharapás vétele

Csonkkiegészítő csapos műcsonk beragasztása



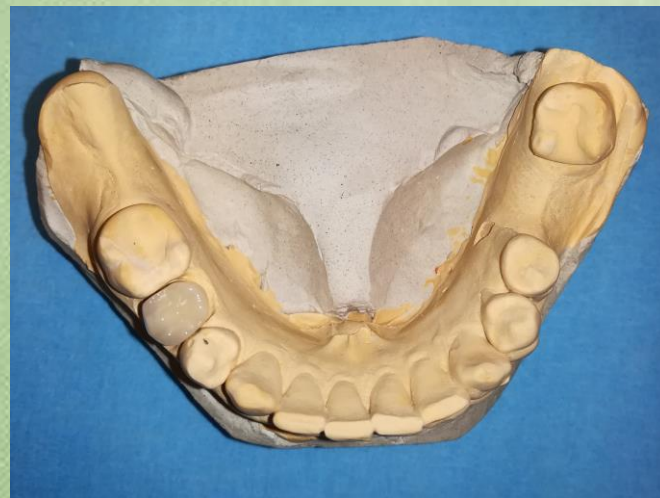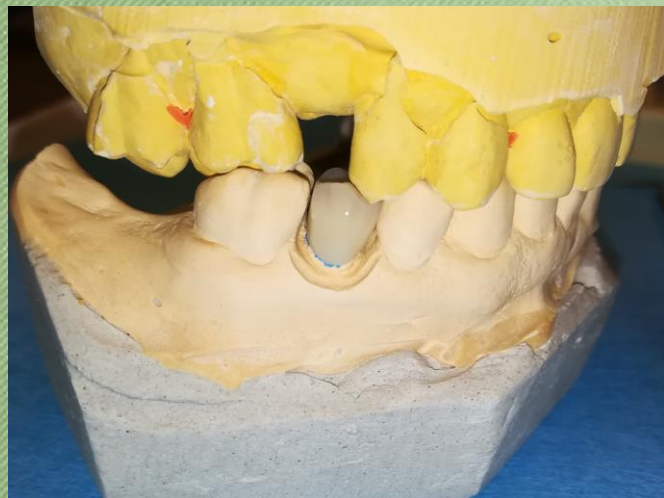- Öntött csap beragasztása KETAC Cem radiopaque(3M ESPE) cementtel történt
- Occlusiós viszonyok ellenőrzése

Lenyomatvéétel hosszútávú ideiglenes akrilát koronához

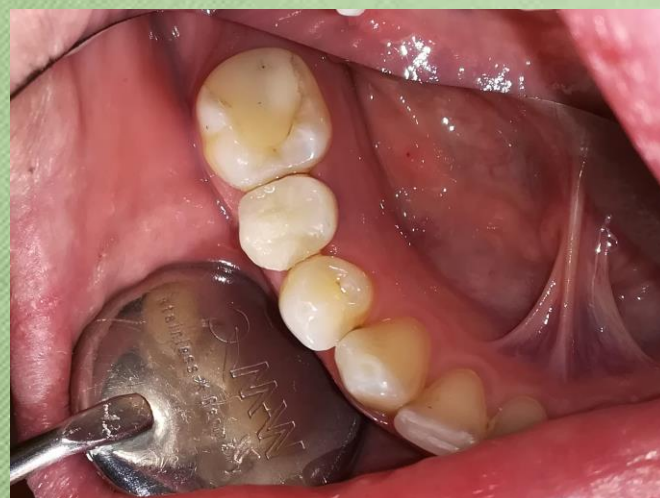
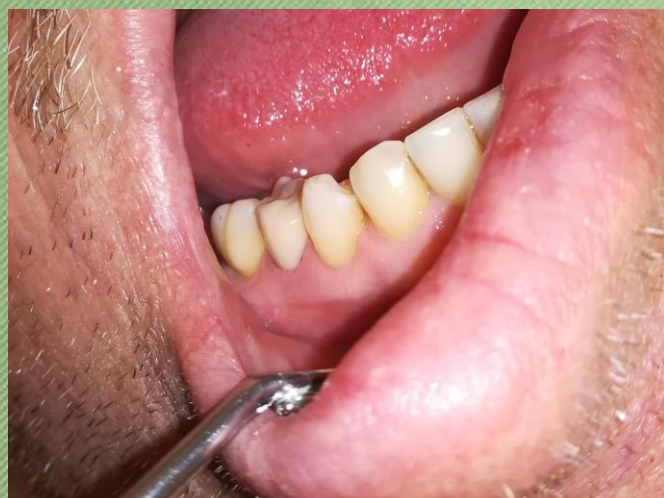
- Sulcustágító fonal behelyezése: 2/0-ás fonal, egyfonalas technika
- Precíziós-szituációs kétfázisú, egyidejű lenyomat készítése hosszútávú ideiglenes koronához
- Új viaszharapás vétele
- Fogsín-meghatározás VITA fogszínkulcs segítségével: A3

Hosszútávú ideiglenes korona átadása



- Ellenőrzés mintán és artikulátorban
- Ellenőrzés szájban
- Ideiglenes korona beragasztása Temp Bond NE, eugenolmentes cementtel történt.



Köszönöm a figyelmet!