



Semmelweis Egyetem Fogorvostudományi Kar Fogászati és Szájsebészeti Oktató Intézet

igazgató: Dr. Kivovics Péter egyetemi docens

<http://semmelweis-egyetem.hu/fszoi/>

<https://www.facebook.com/fszoi>




Fábián és Fejérdy féle protetikai osztályozás szerinti 1B osztályú foghiány ellátása

Rezidens: Dr. Derdák Dóra, parodontológus szakorvosjelölt

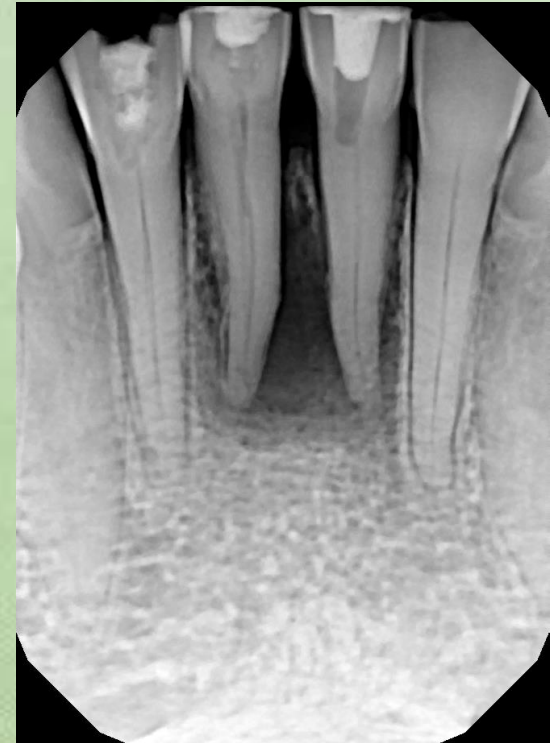
Tutor: Dr. Büchler János, osztályvezető főorvos

Mentor: Dr. Nagy Gábor, egyetemi tanár



Fogorvosi vizsgálatra érkezés indoka

- A páciens ambulanciánkra azzal a panasszal érkezett, hogy alsó elülső fogait gyökérkezelní kezdték, de a fájdalom továbbra se szűnik, illetve a fogai mozognak.
- Fia fogorvos, de távolság miatt fogászati ellátásban nem tudja részesíteni. Intézetünkbe irányította édesanyját.



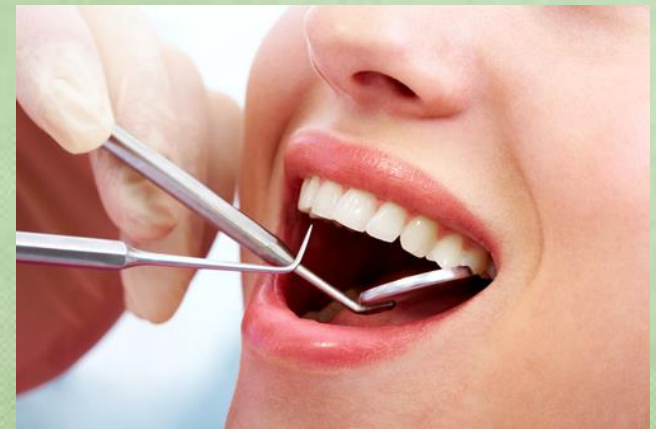Általános anamnézis

- 62 éves nő beteg
- Általános anamnézisében magas vérnyomás szerepel, amely gyógyszeresen kezelt
- Gyógyszerérzékenység, allergia nem ismert

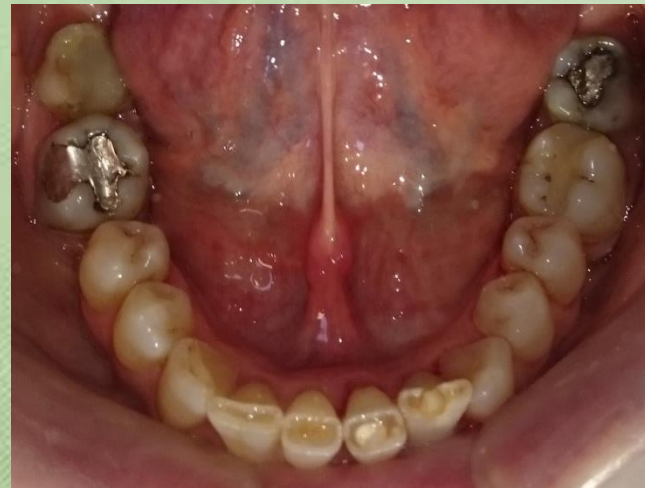
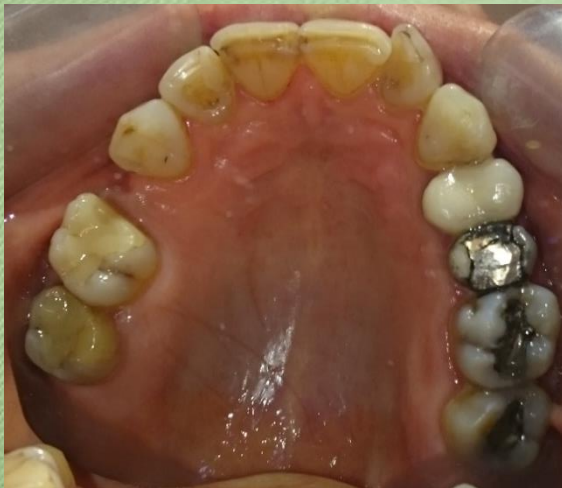
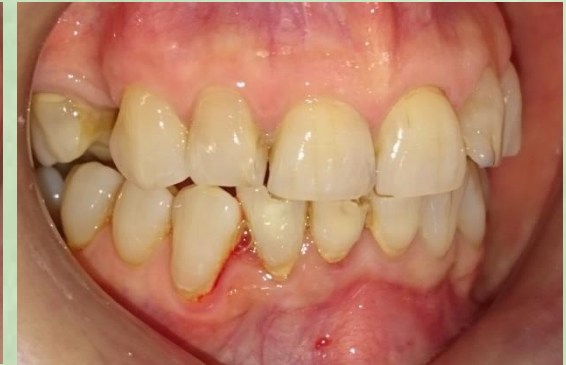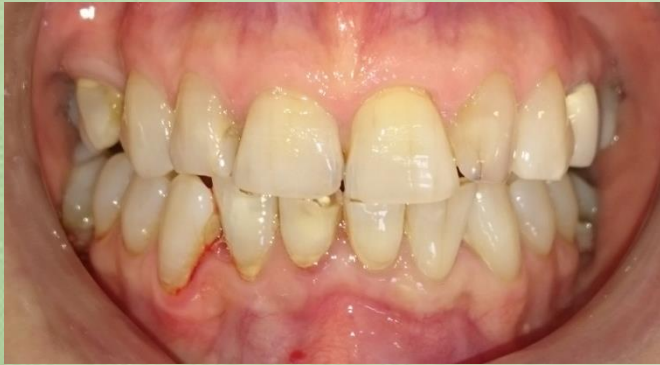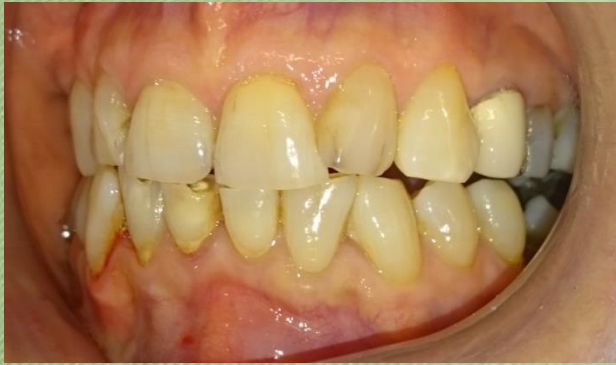Fej-,nyak régió vizsgálata, intraorális vizsgálat

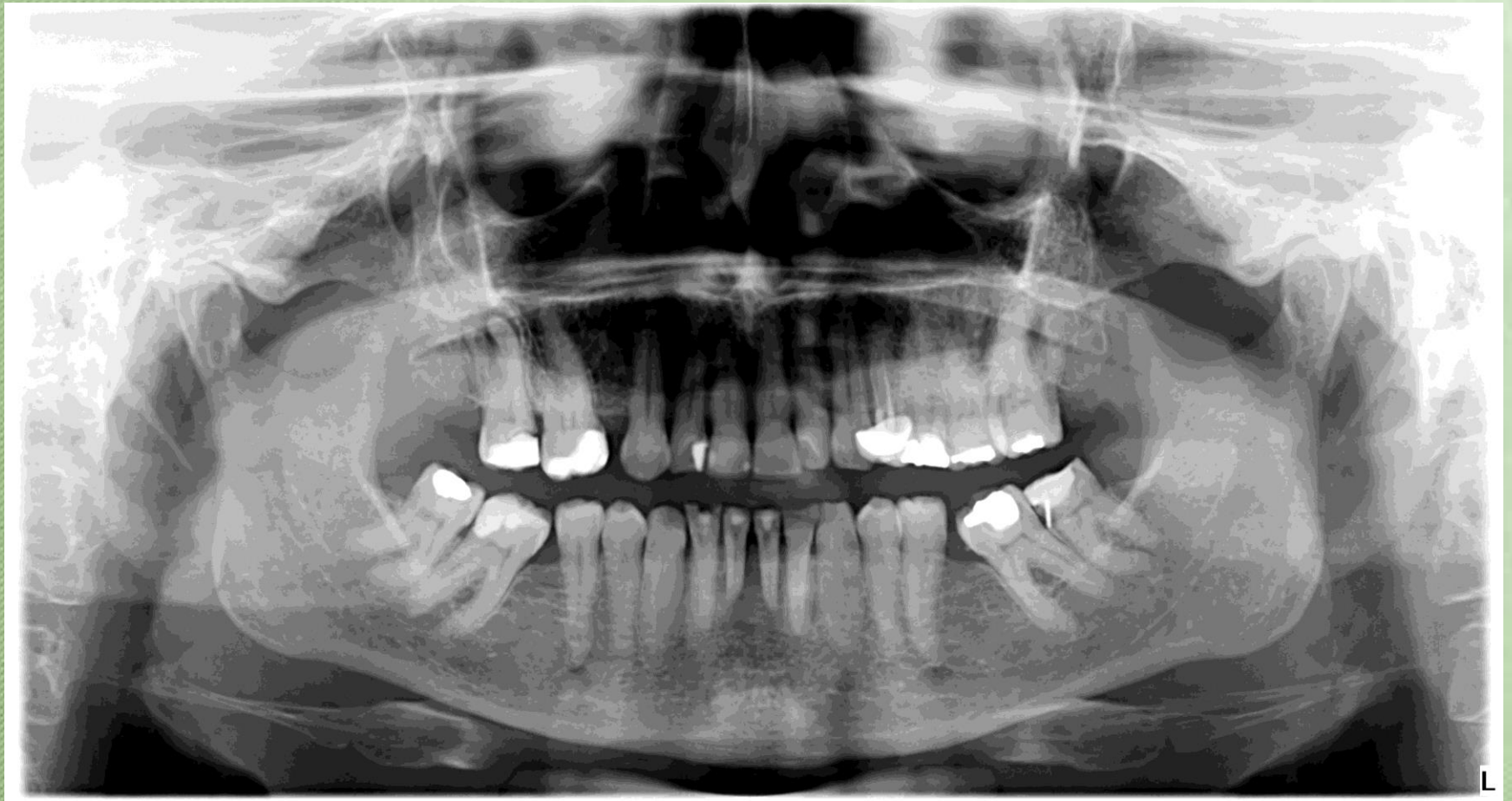
- Sztomato-onkológiai vizsgálat negatív.
- Temporomandibularis ízület vizsgálatának eredménye negatív.
- Fábián és Fejérdy-féle protetika osztályozás szerint:
 - Felső állcsont: 1A
 - Alsó állcsont: 1A
- Szájhygiéné kielégítő



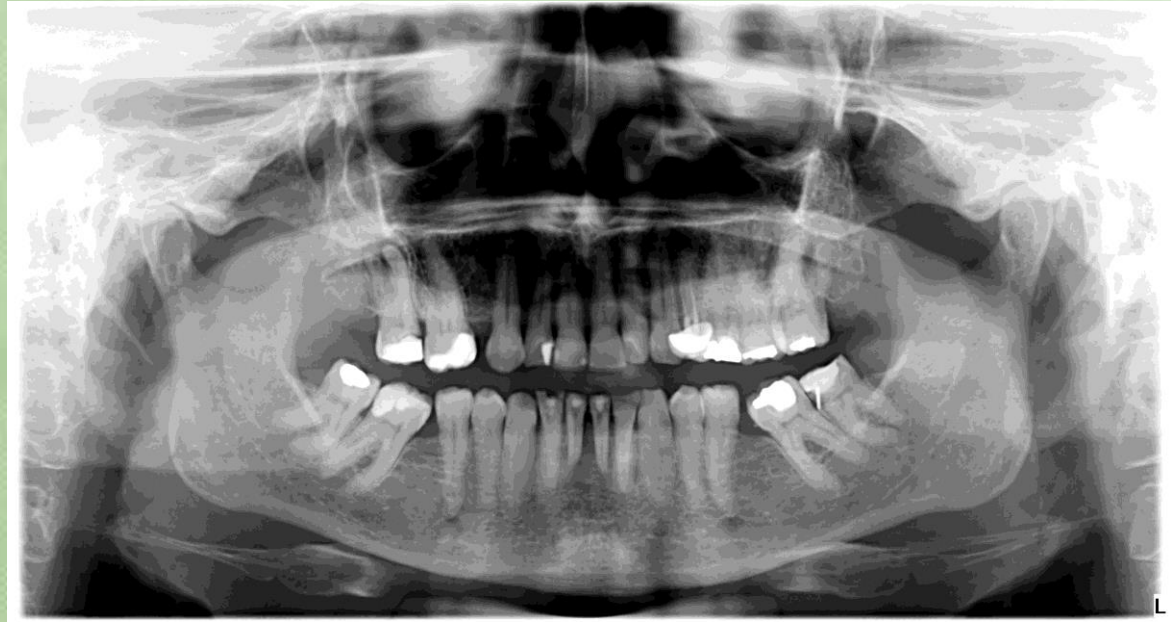
Kiindulási fotók



Kiindulási orthopantomogram felvétel



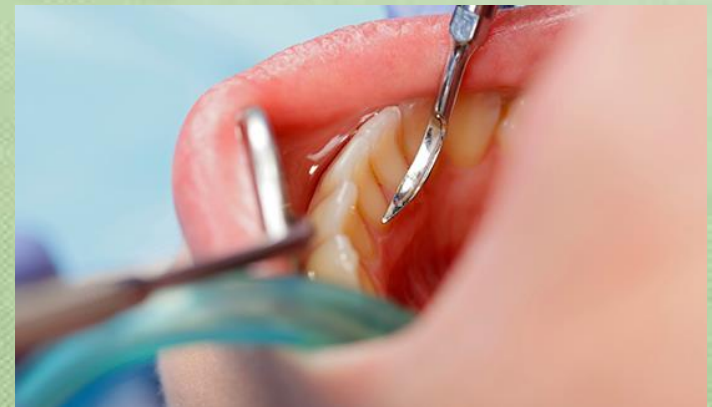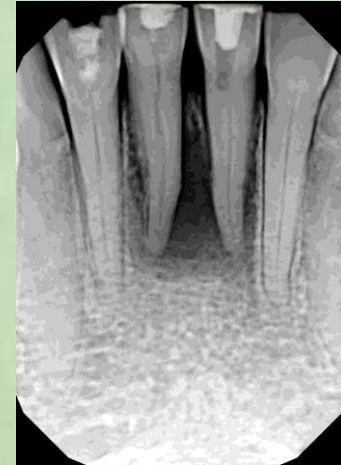
Fogazati státusz



8	7	6	5	4	3	2	1	1	2	3	4	5	6	7	8
X	MO tömés Sc.	MO tömés	X	X		M tömés	D tömés				Gyökér kezelt fog Korona	MOD tömés	O tömés	O tömés	X
8 O tömés	7 OD tömés	6 X	5	4	3	2	1	1	2	3	4	5	6 X	7 O tömés	8 O tömés

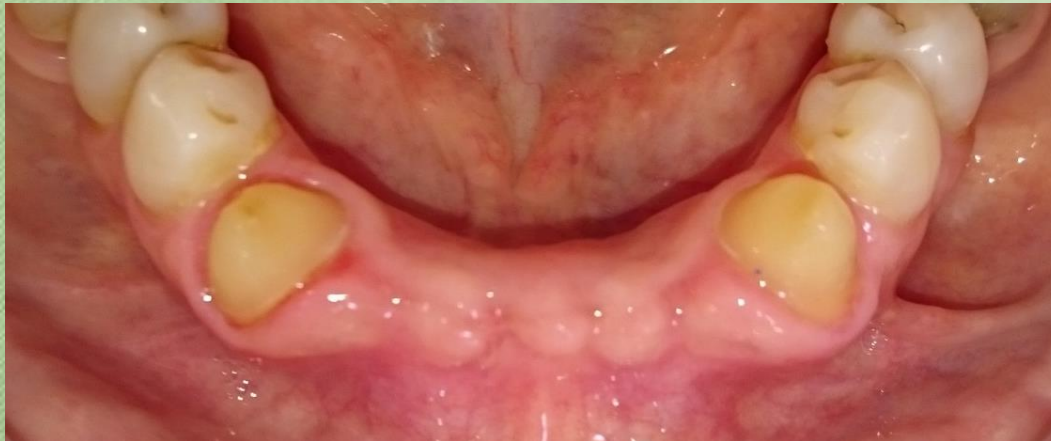Kezelési terv

- Supra-és subgingivalis depurálás, instruálás, motiválás
- 31,32,41,42 fogak eltávolítása
 - Fogak eltávolítása után Fábián és Fejérdy-féle protetikai osztály 1B- re módosul
- 33, 43 pilléreken elhorgonyzott ideiglenes fogpótlás
- Konzerváló fogászati ellátás:
 - 17-es fog gyökérkezelése
 - 36 tömécscsere
- 33,43 pilléreken elhorgonyzott, Co-Cr-Mo ötvözetből készített, egybeöntött technológiával készülő fémkerámia hídpótlás

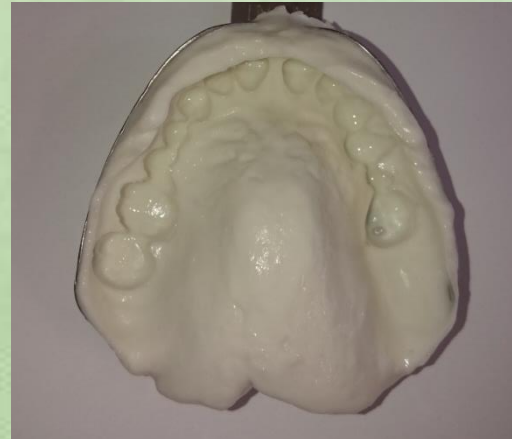
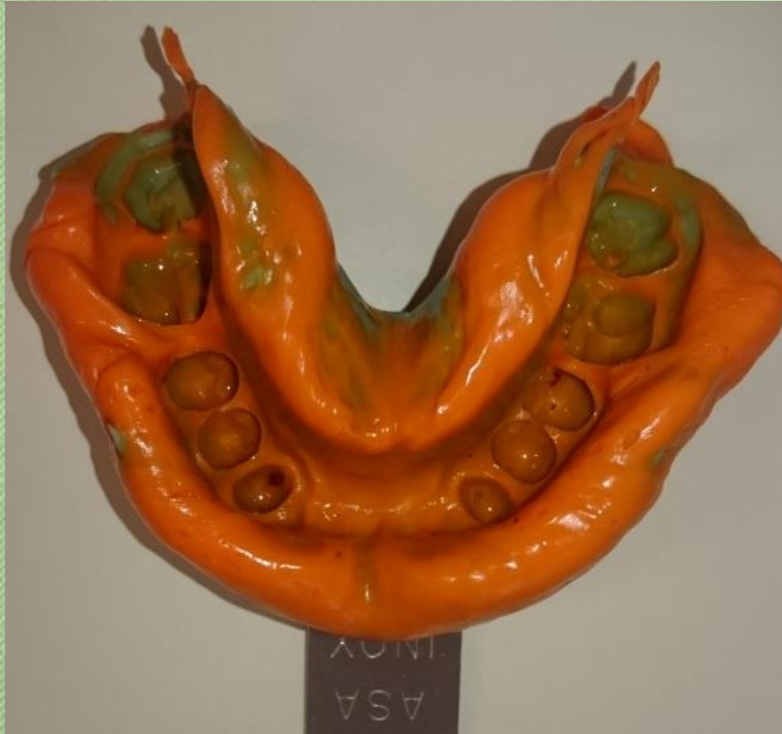
Fogak preparálás

- 33, 43-as fogak előkészítése Chamfer (ferde) vállas preparálással

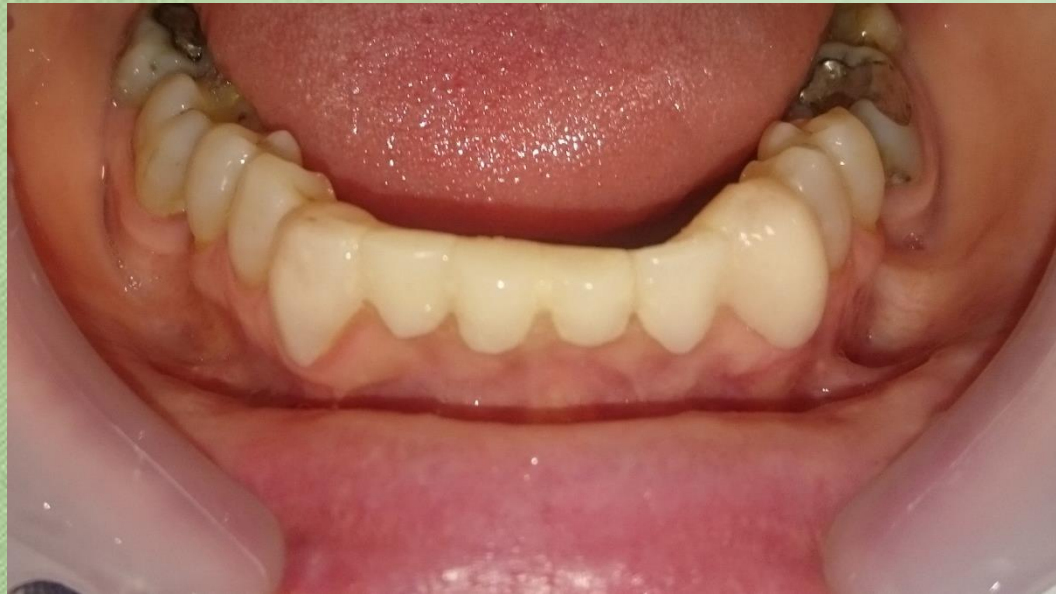

Lenyomatvéétel



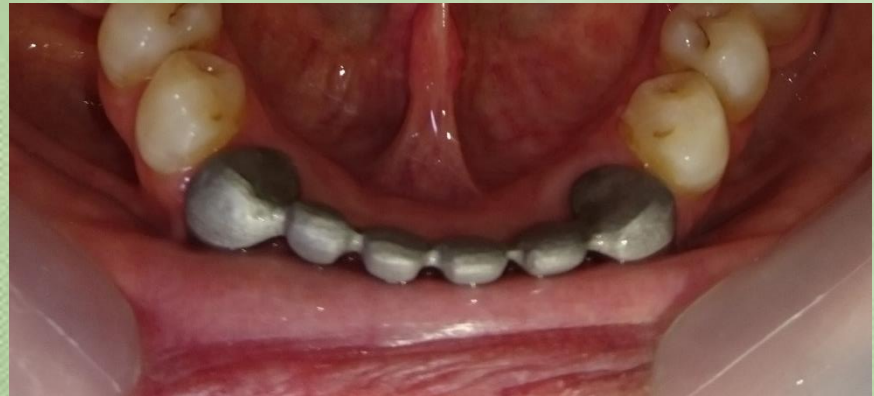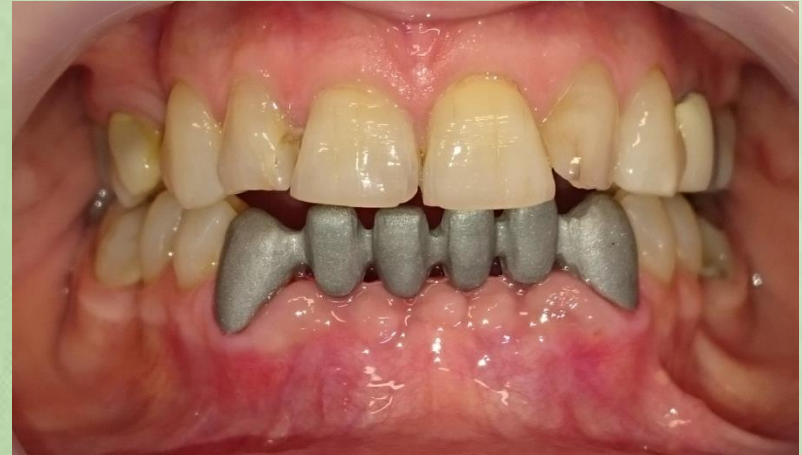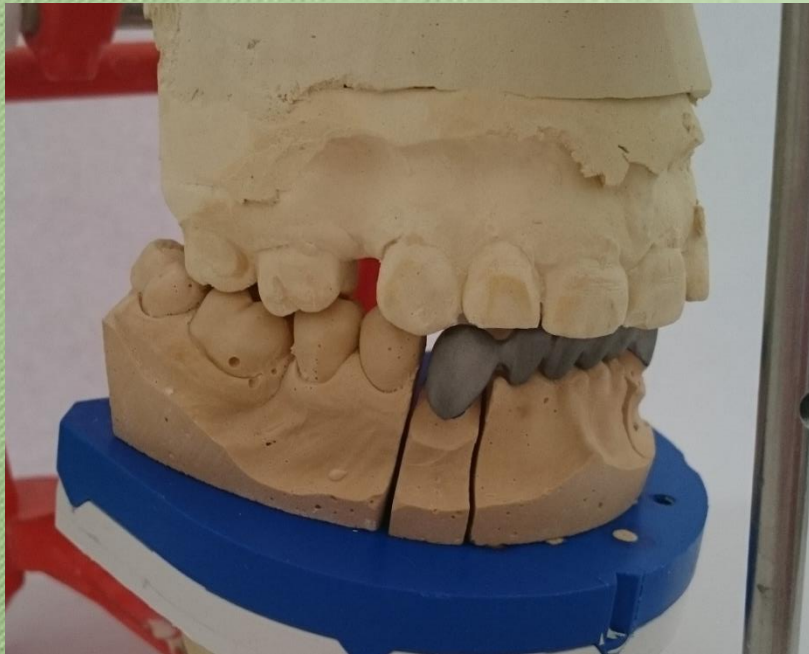
- Alginátlenyomat felső állcsonttól antagonista mintához
- Precíziós-szituációs kétfázisú, egyidejű lenyomat ideiglenes hídhoz és fémvázhoz
 - Alaplenyomat: Zetaplus
 - Korrekciós fázis: Oranwash L
- Harapási regisztrátum

Ideiglenes híd átadása



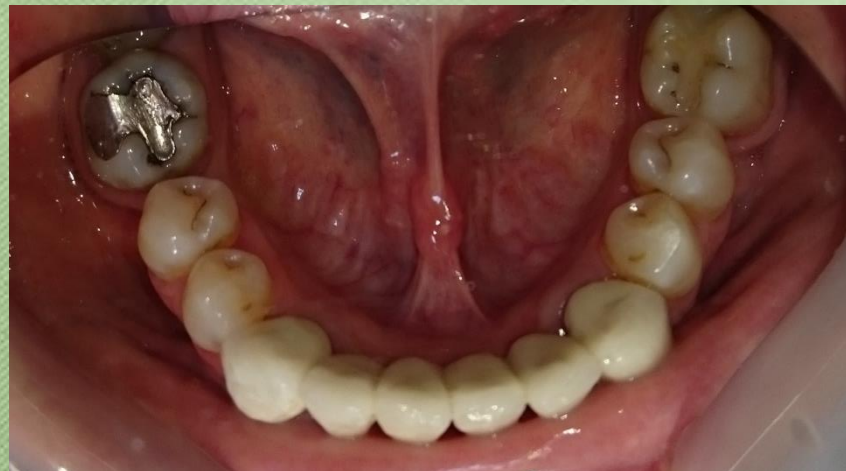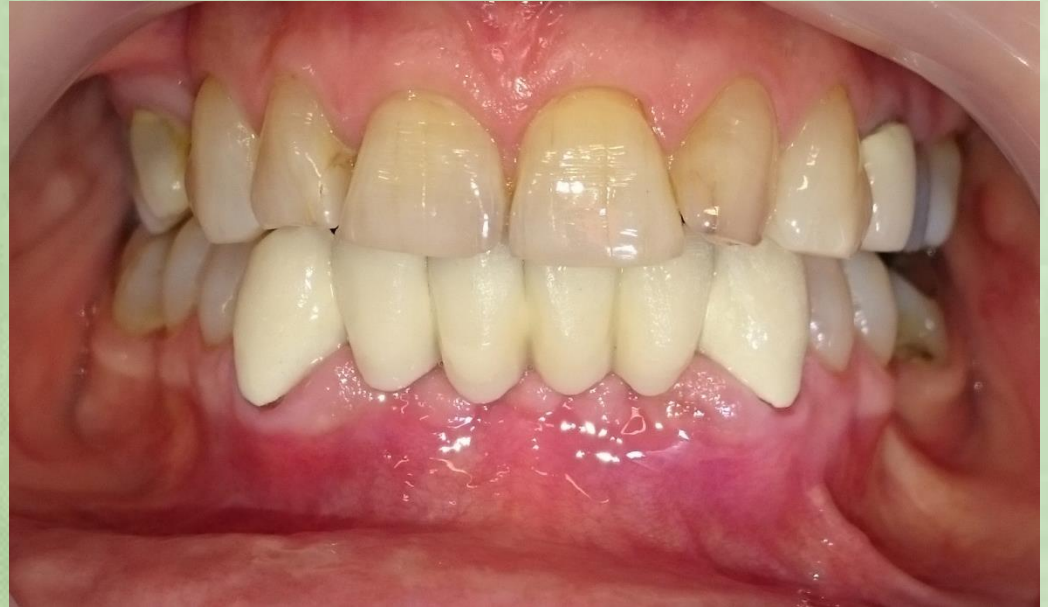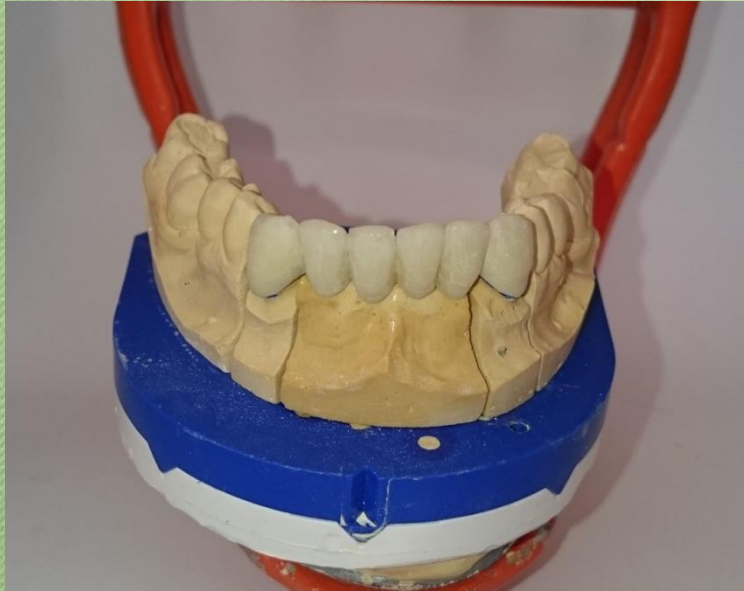Ideiglenes híd beragasztása Temp Bond NE, eugenolmentes cementtel történt.

Fémváz szekciós mintán, fémváz próbája szájbán, fogszín meghatározása



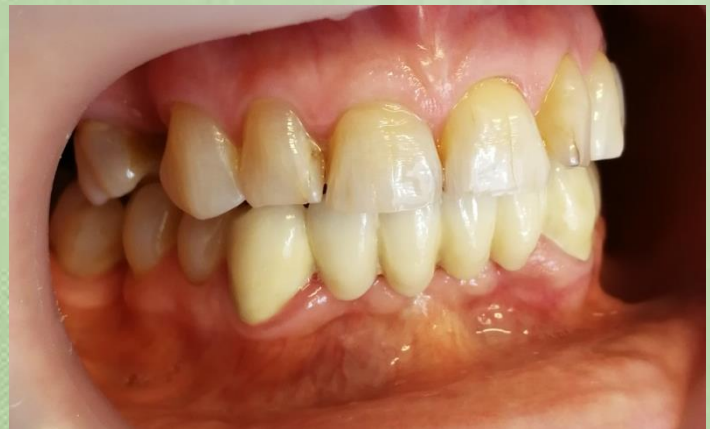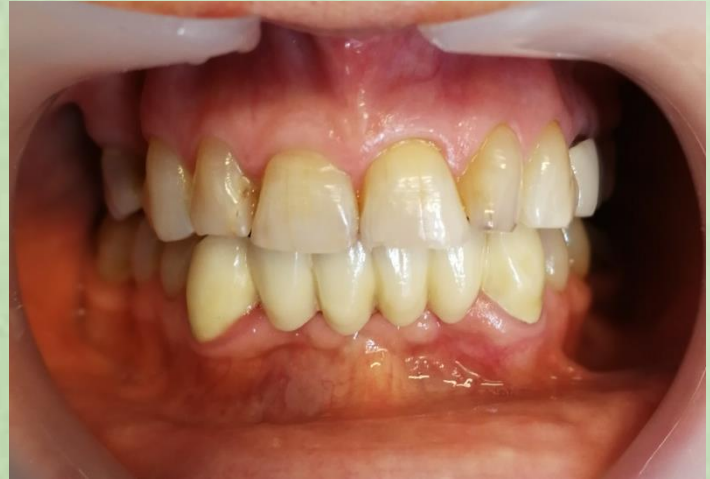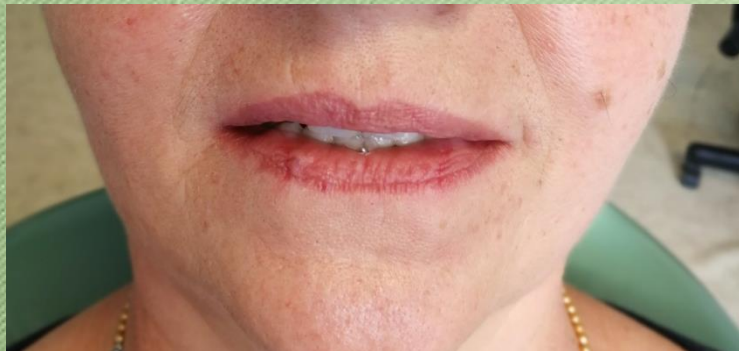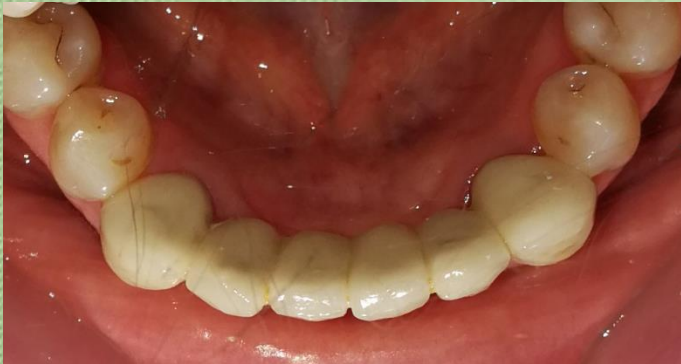- Fogszín meghatározása VITA fogszínkulcs segítségével történt.
- Választott fogszín: A3

Matt próba



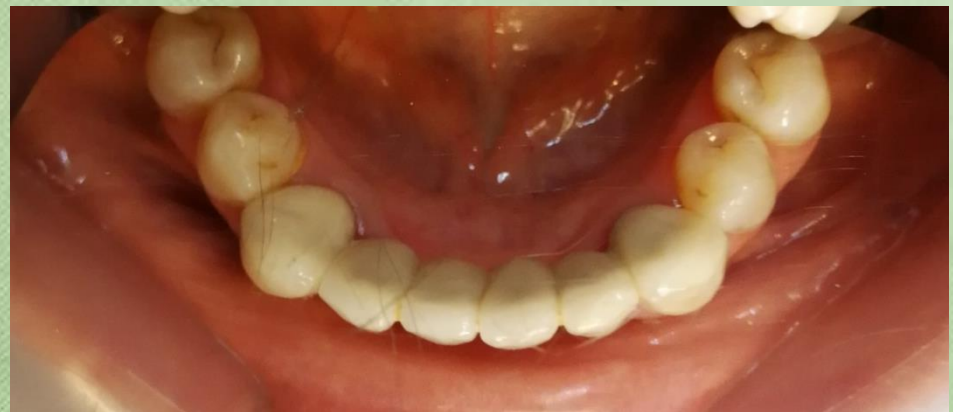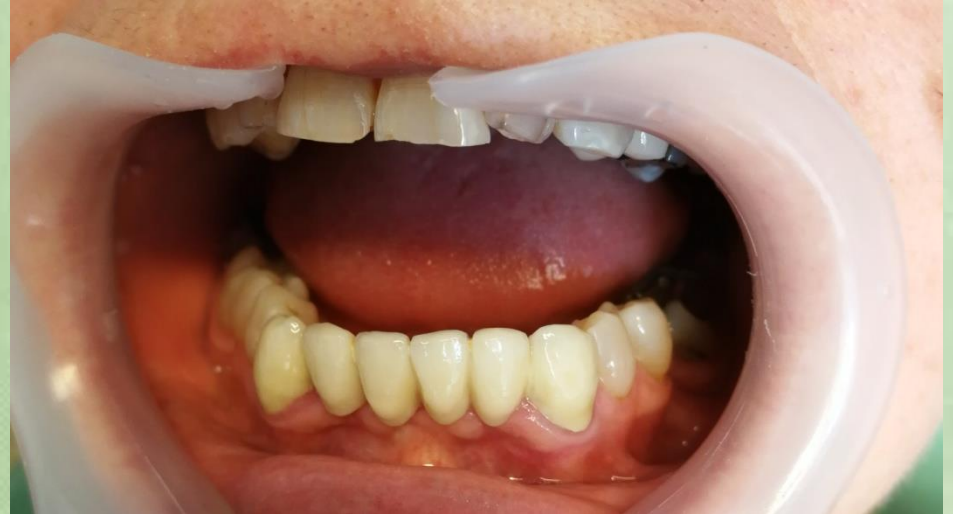Átadás

- Páciens elégedett mind a formát, mind a színt illetően
- Híd ragasztása: KETAC Cem radiopaque (3M ESPE) cementtel történt



Féléves kontroll

- A páciens panaszmentes
- Gingiva nyugodt, gyulladásmentes
- Szájhygiéné megfelelő



Köszönöm a figyelmet!