



Semmelweis Egyetem Fogorvostudományi Kar  
Fogászati és Szájsebészeti Oktató Intézet  
igazgató: Dr. Kivovics Péter egyetemi docens  
<http://semmelweis-egyetem.hu/fszoi/>  
<https://www.facebook.com/fszoi>



# Parodontológia részvizsga

## Chronicus parodontitis, ulcus decubitus kezelése

*Rezidens:* Dr. Békési Kitti

*Tutor:* Dr. Kivovics Márton mb osztályvezető főorvos, egyetemi  
tanársegéd

*Konzulens:* Dr. Czinkóczy Béla osztályvezető főorvos



# Anamnézis

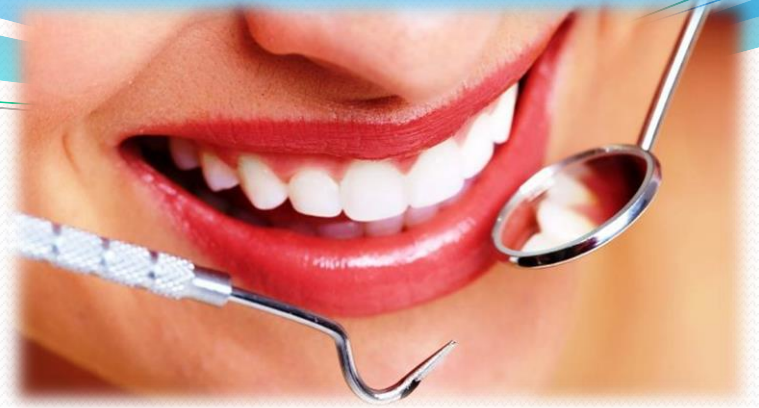

- 74 éves férfi beteg
- Általános anamnézis: Hypertonia, GERD
- Gyógyszerei:

Tenox tabl. 5 mg, Clodidogrel tabl. 75 mg, Ramipril tabl. 2,5 mg (vérnyomáscsökkentő), Noclaud tabl. 100 mg (thr. aggr. gátló), Pantoprazol 20 mg (p<sup>+</sup> pumpa gátló), Vitamin D3, Frontin tabl. 0,25 mg

- Műtétei: Sérvműtét (1983), Csukló műtét (2001)
- Dohányzik 40 éve napi 10 szál

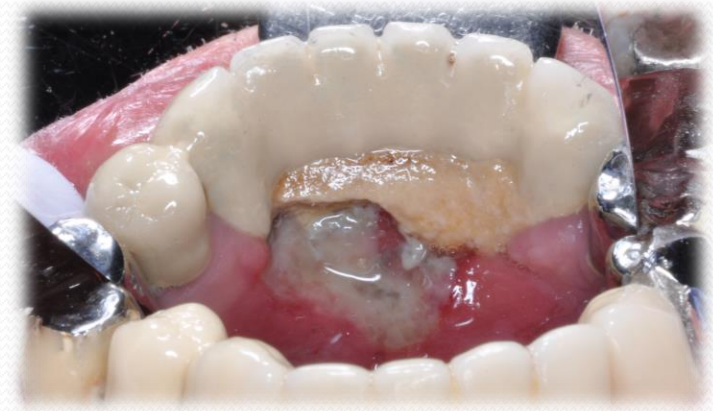# Klinikai vizsgálat



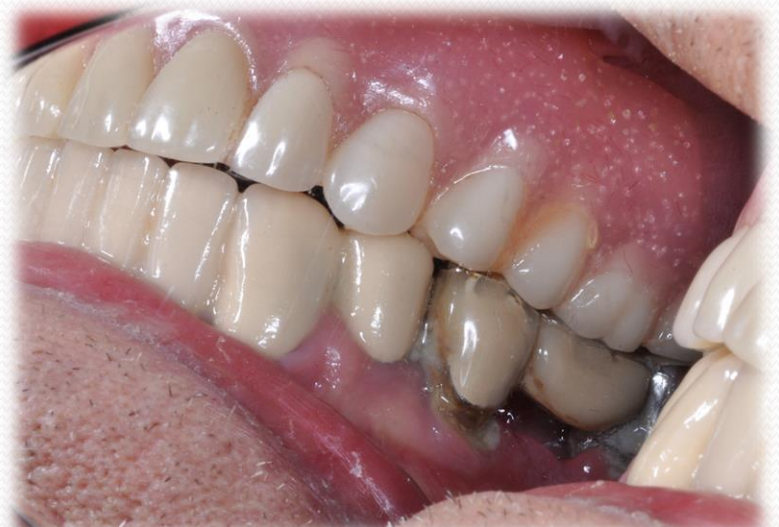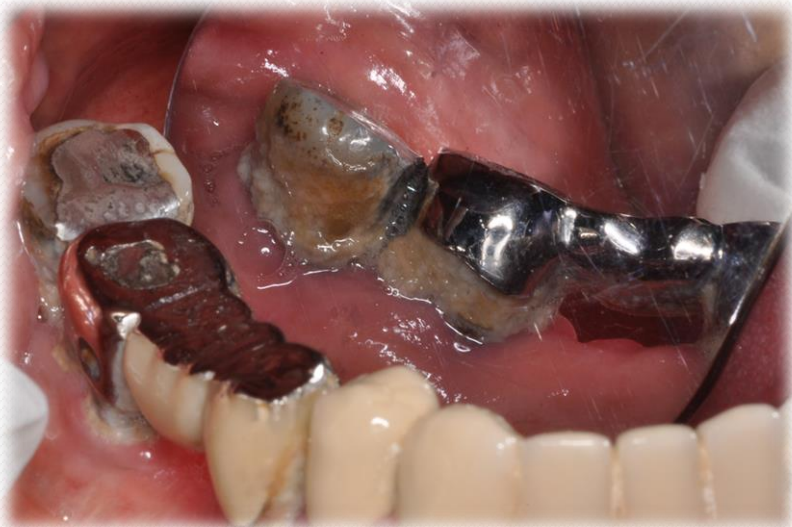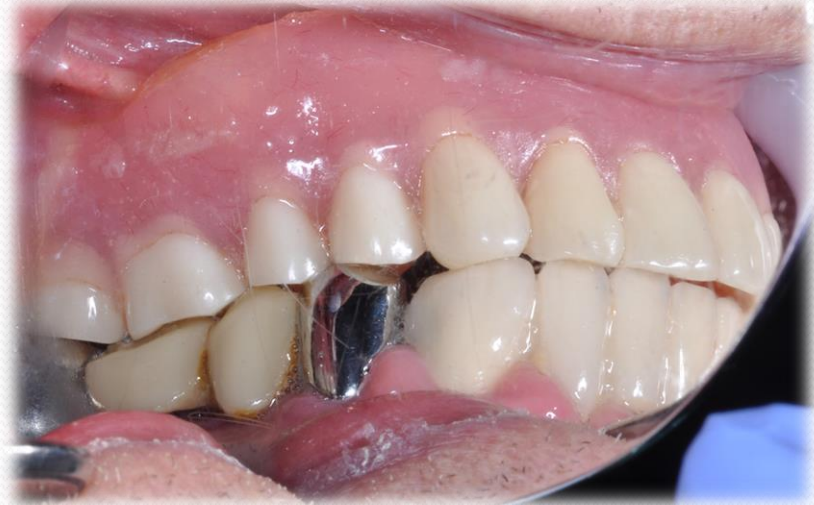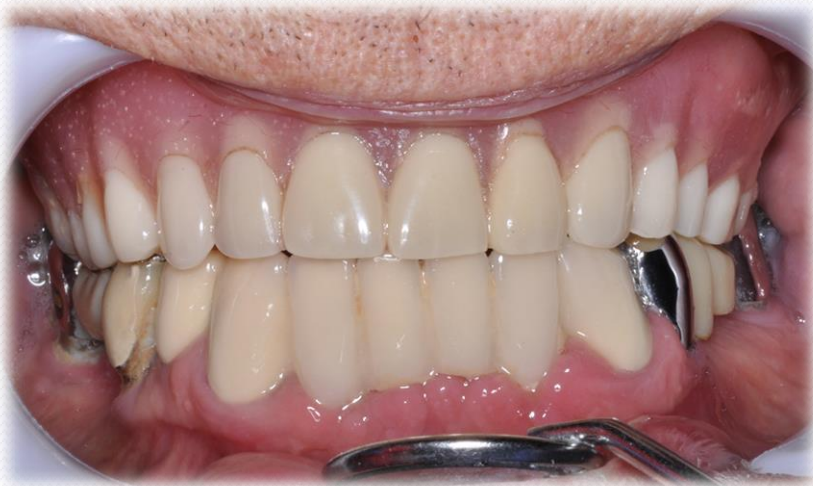- Korának megfelelő általános állapot
- Szimmetrikus arc
- Hiányos fogazat, Felső teljes kivehető pótlás
- Szájhygiéne rossz
- Stomato-onkológiai szűrés negatív
- TMI diszfunkcióra utaló jel nem azonosítható

# Panasz

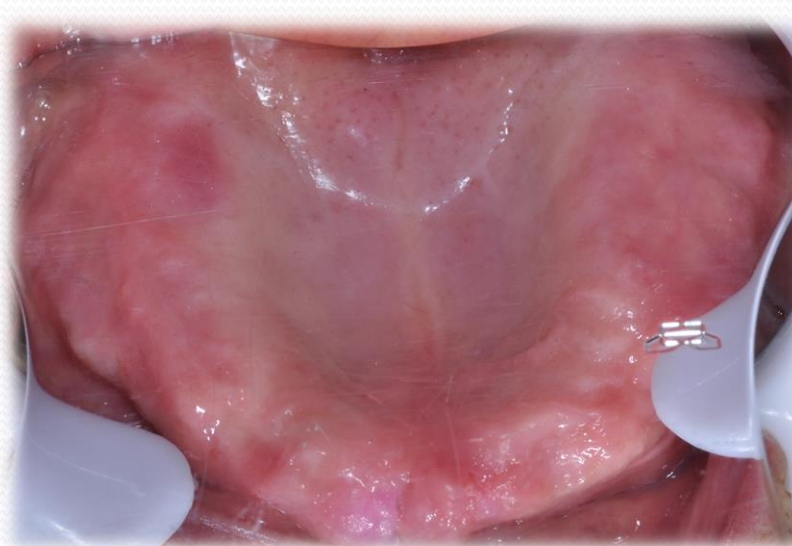
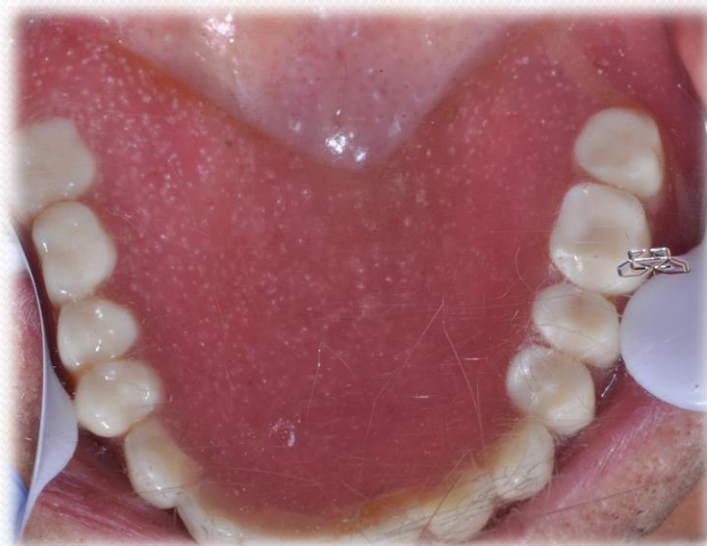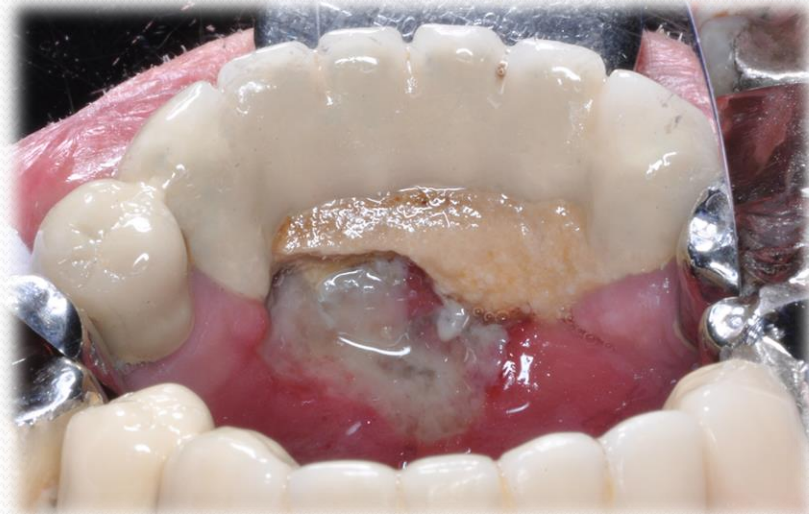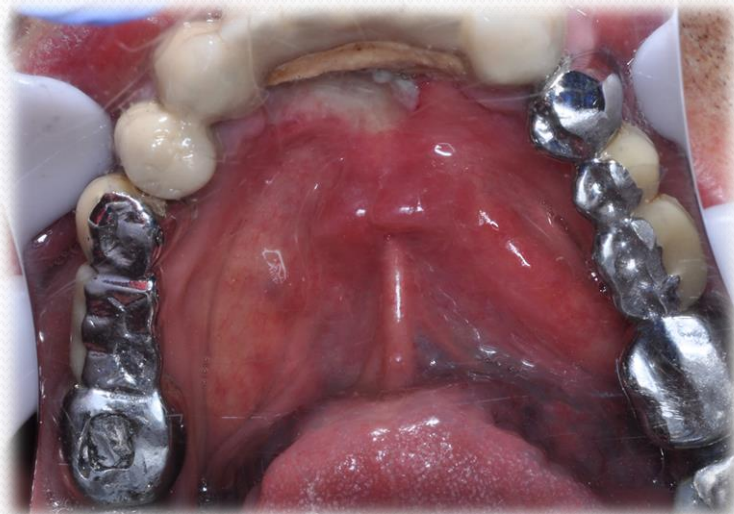- A páciens a sublingualis területen jelentkező fájdalom miatt jelentkezett ambulanciánkon
- Fogmosáskor ínyvérzést tapasztal
- Évek óta nem járt fogorvosnál
- Elmondása alapján két napja jelentkezett az említett elváltozás



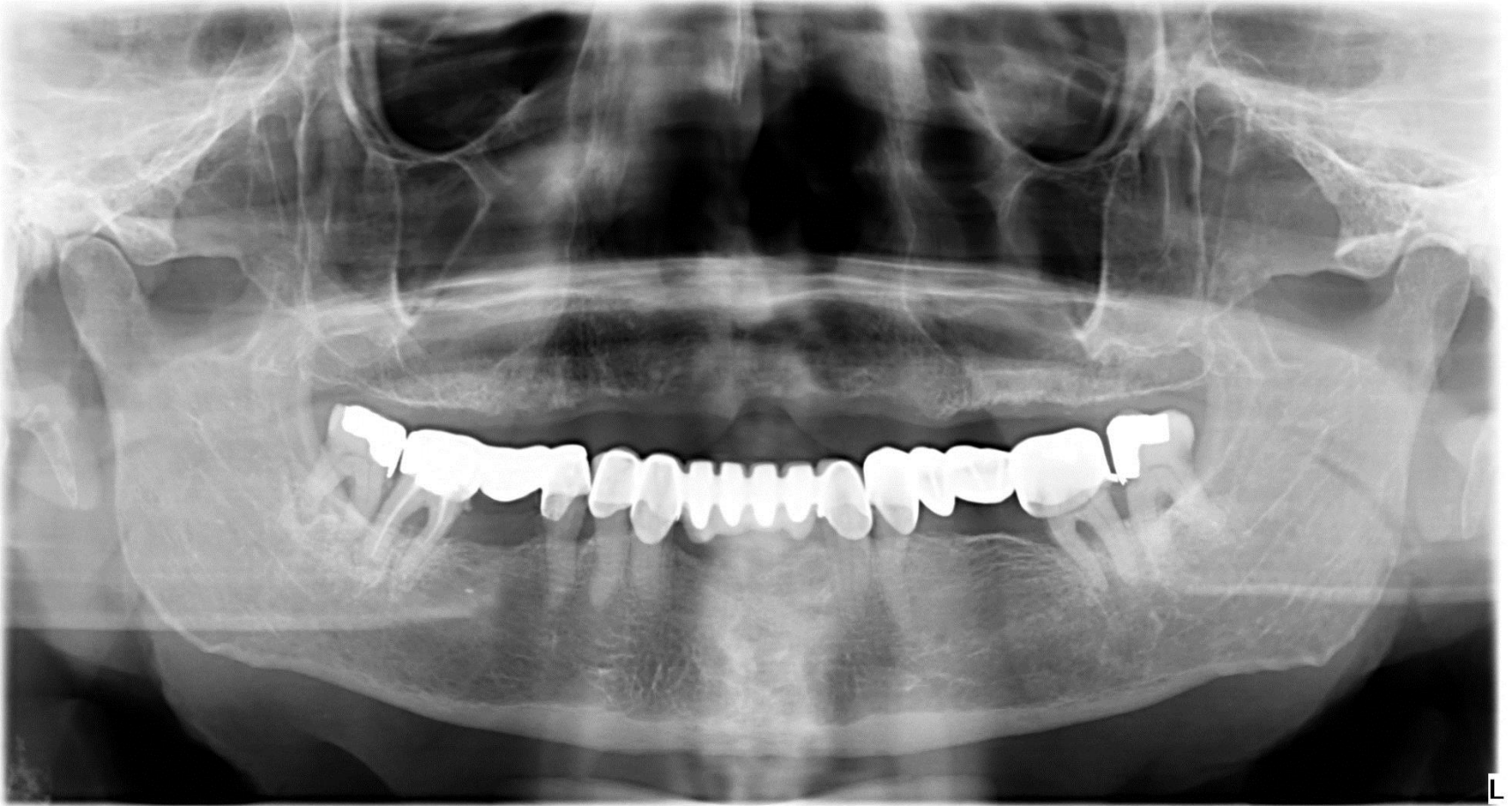# Klinikai státusz



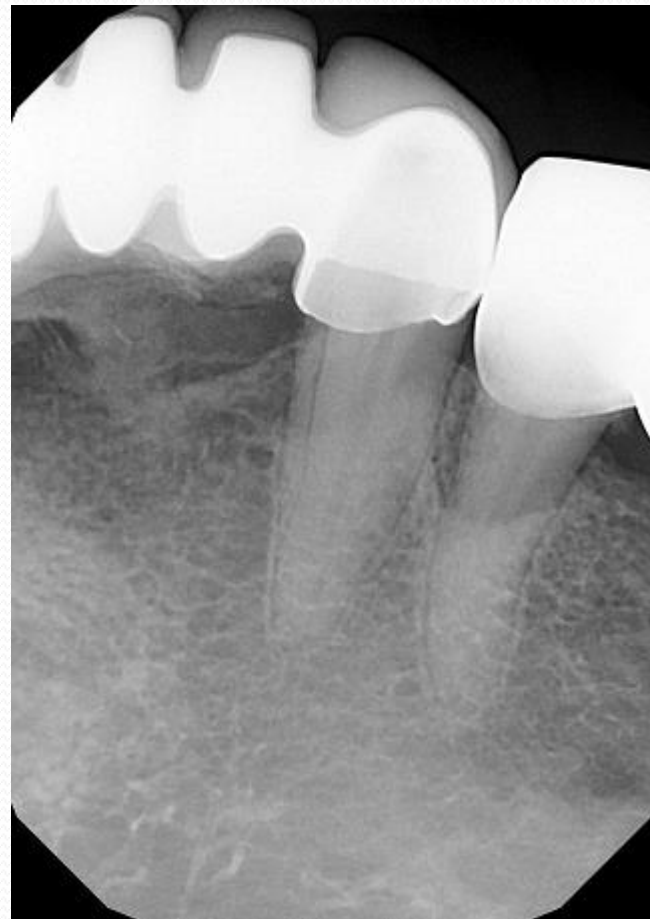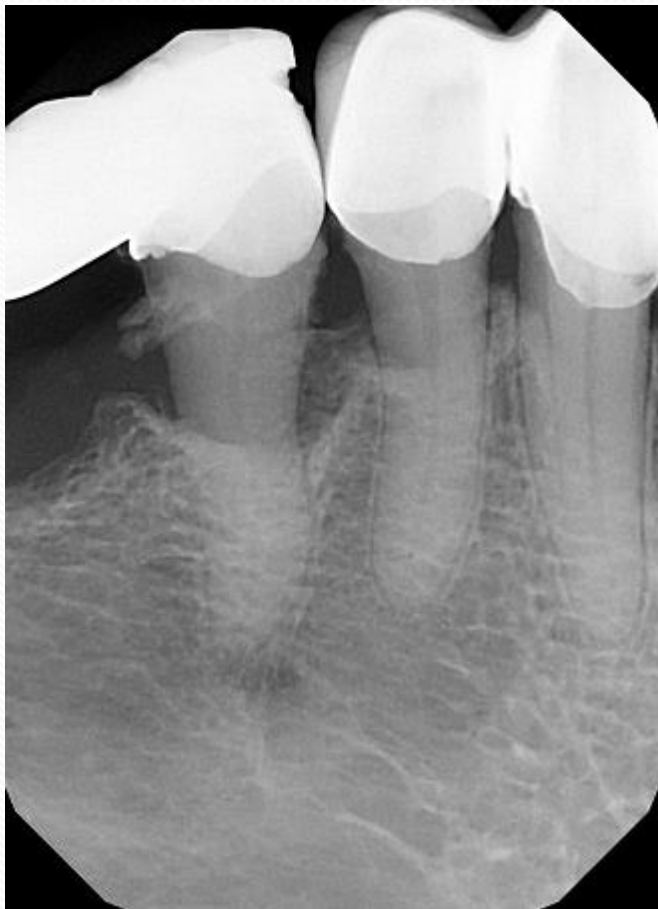
# Klinikai státusz



# Panoráma felvétel



# Periapicalis felvételek





# Parodontális státuszfelvétel

	18	17	16	15	14	13	12	11	21	22	23	24	25	26	27	28	
mozgathatóság																	
implantátum																	
furkáció-érintettség																	
Bleeding on Probing																	
Plaque																	
marginális gingiva																	
szondázási mélység																	
<b>bukkális</b>																	
<b>palatinális</b>																	
marginális gingiva																	
szondázási mélység																	
Plaque																	
Bleeding on Probing																	
furkáció-érintettség																	
Note																	

Mean Probing Depth = 3.2 mm
Mean Attachment Level = -5.5 mm
100 % Plaque
100 % Bleeding on Probing



# Diagnózis

- **Calculus dentalis okozta ulcus decubitus**
- **Parodontitis chronica**

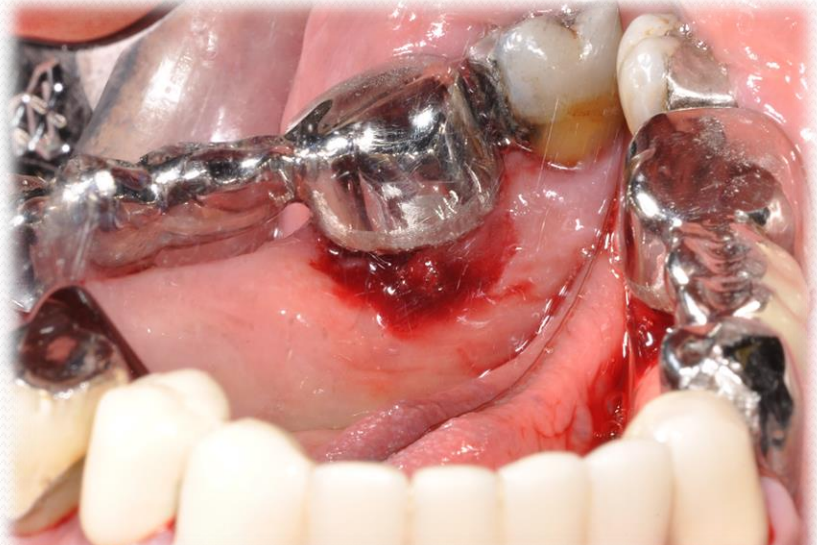
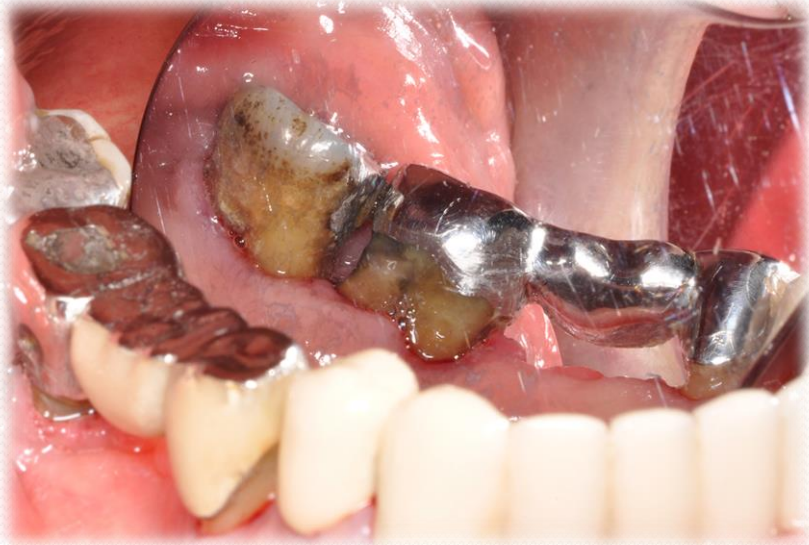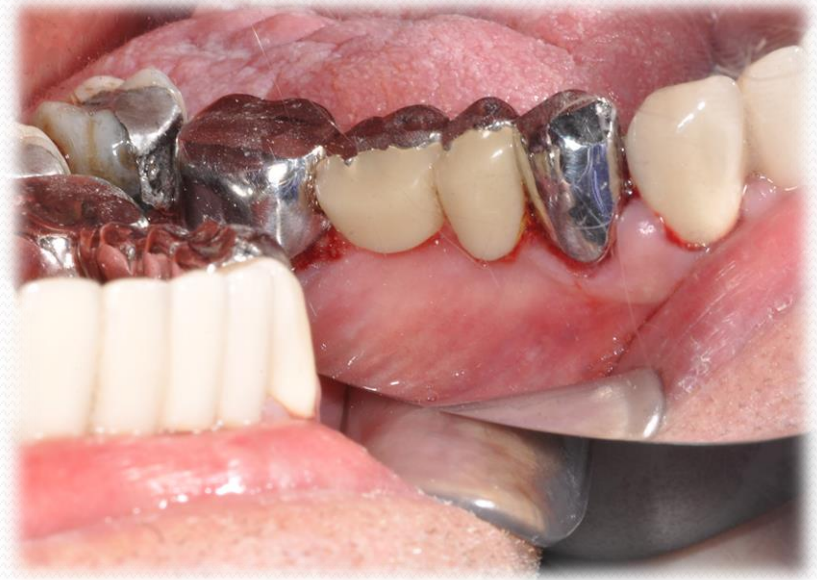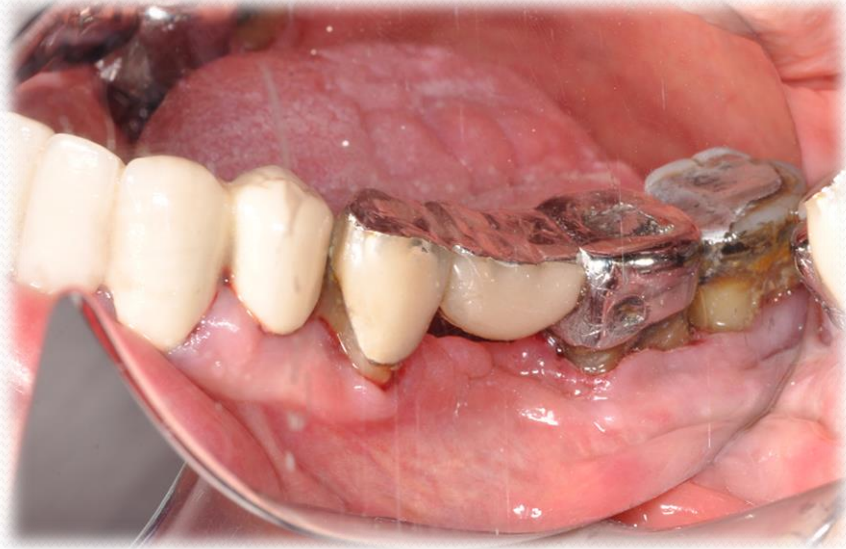# Előzetes kezelési terv

- Oki parodontális terápia
- Sebészi terápia (szájhigiéniá miatt nem megoldható)
- Protetikai rehabilitáció
- Fenntartó kezelés

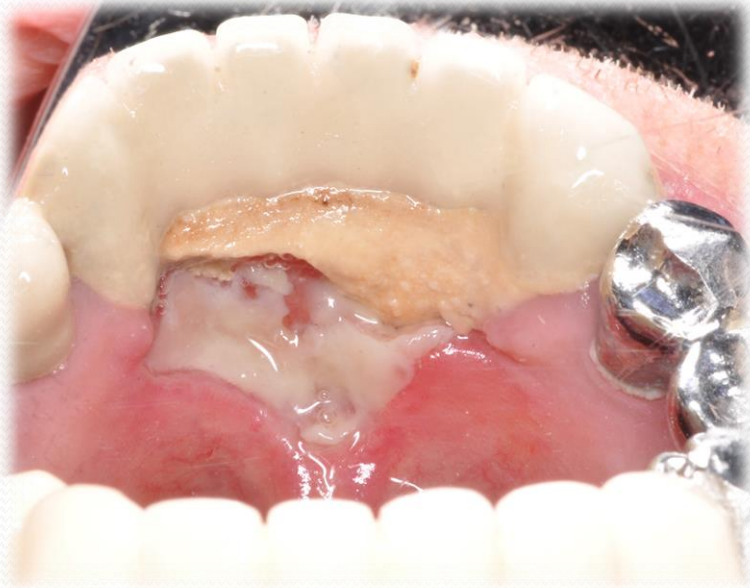# Óki parodontális terápia

- Supra- és subgingivalis depurálás
- Szájhygiénias instruálás és motiválás
- Fogpótlás korrekciója (tisztíthatóság)
- Reménytelen fogak eltávolítása (38, 37, 48; 47-es fog a páciens kérésére a későbbiekben kerül eltávolításra)
- Jobb és bal alsó állcsont (34, 33, 43, 44, 45, 47) subgingivalis depurálás és kürettálás

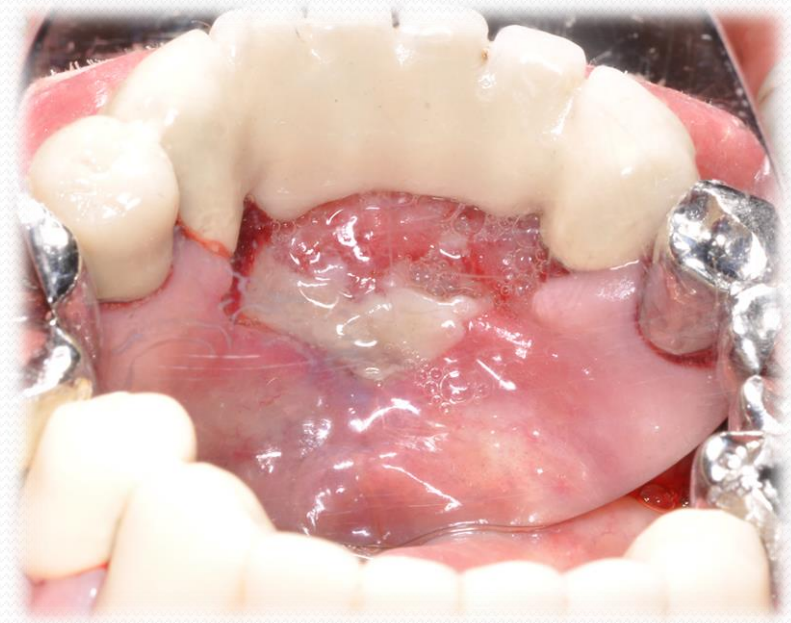# Supra- és subgingivális depurálást követően



# Supra- és subgingivális depurálást követően

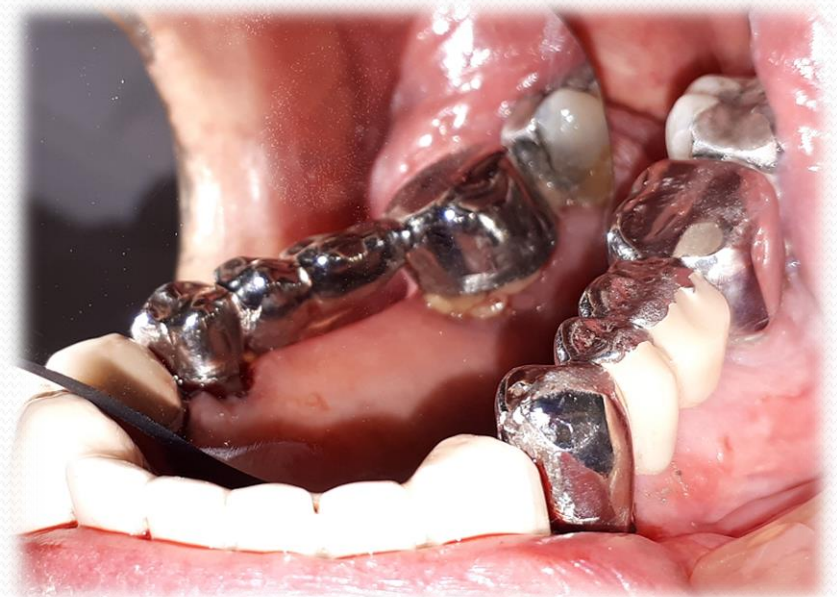
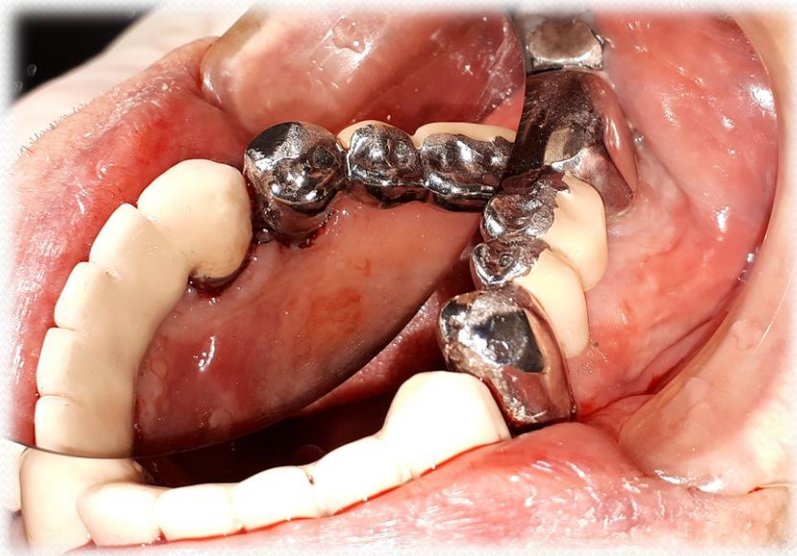
Depurálás előtt



Depurálás után

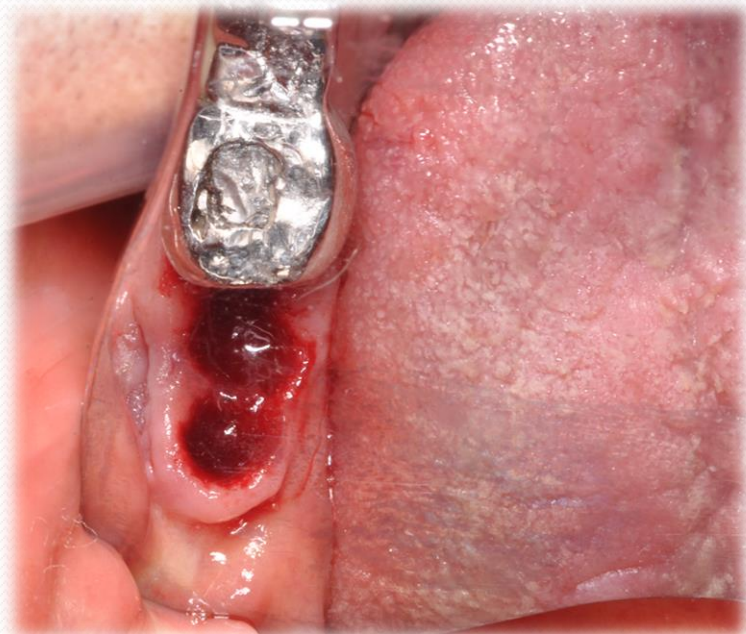
# 1 hetes kontroll



Szájhygiéne sokat javult

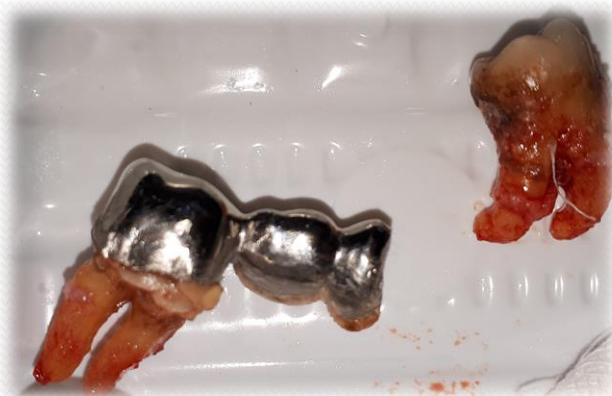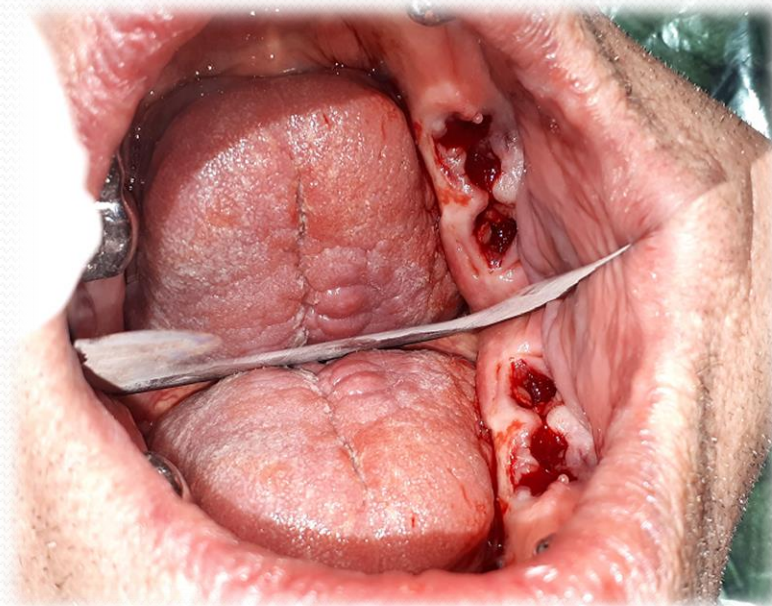


# Reménytelen fogak eltávolítása

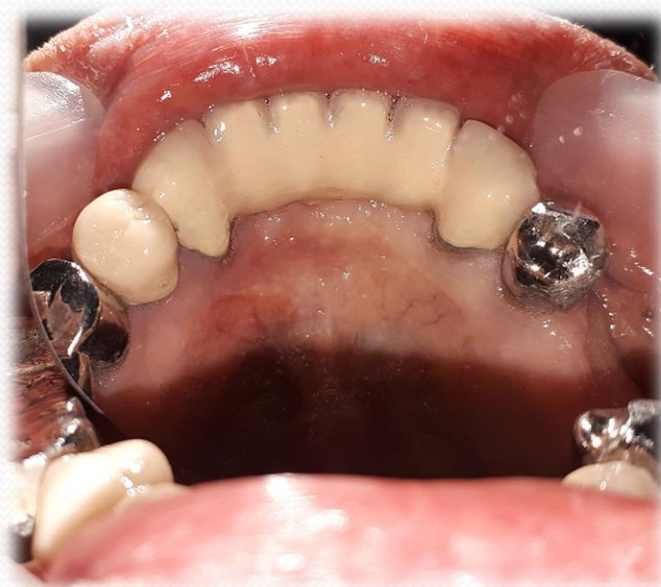
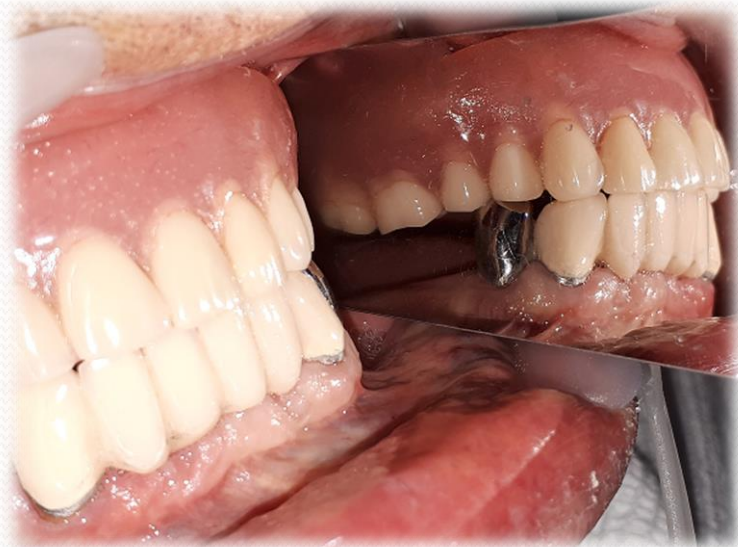
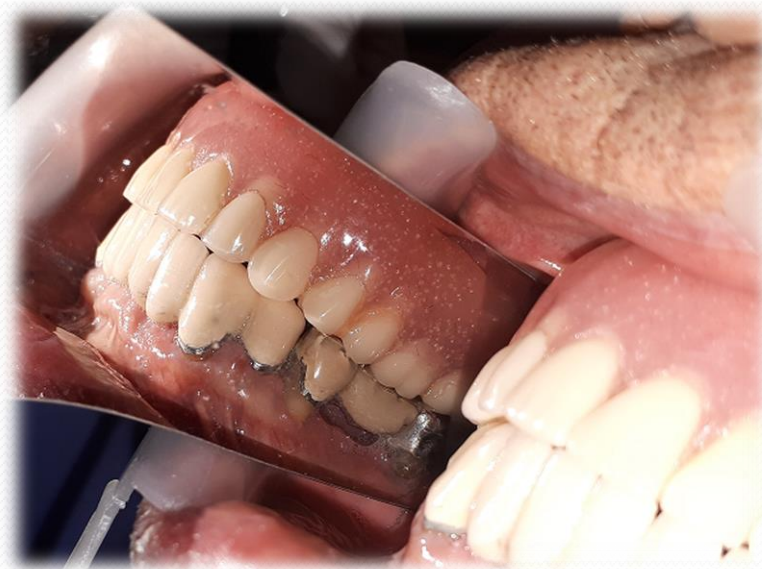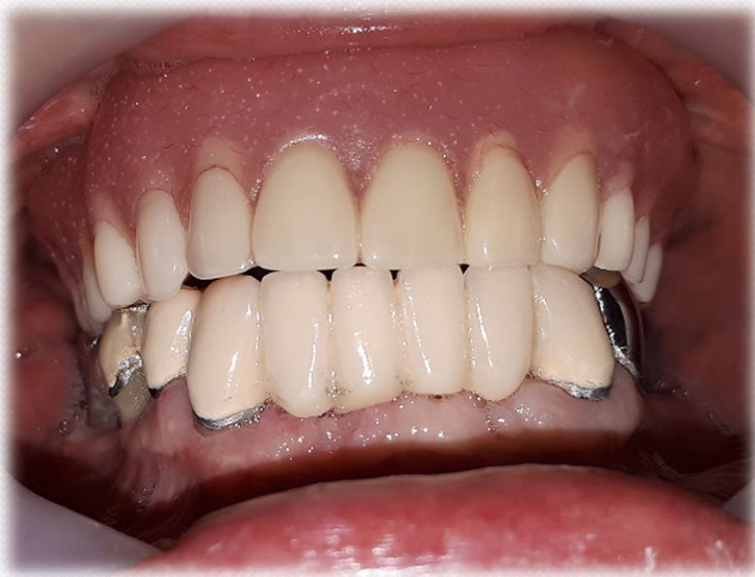47 extractio

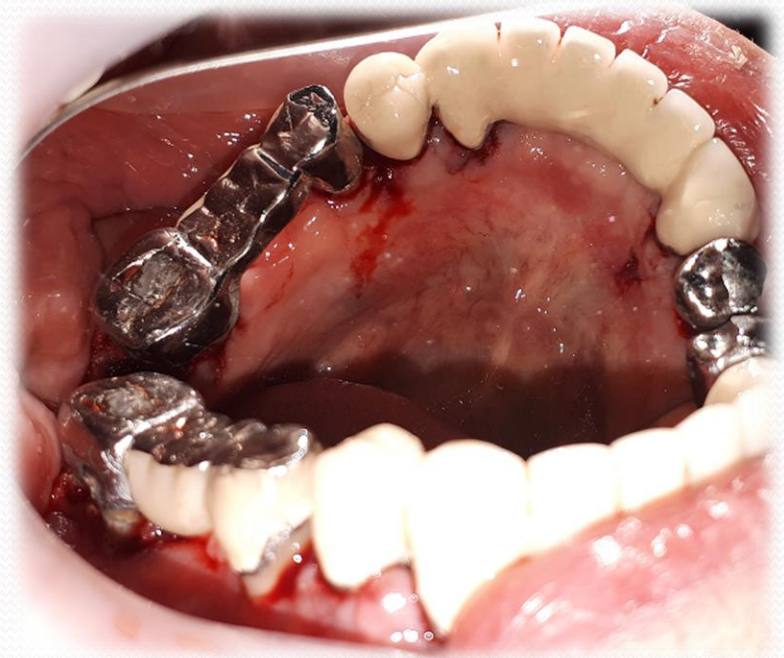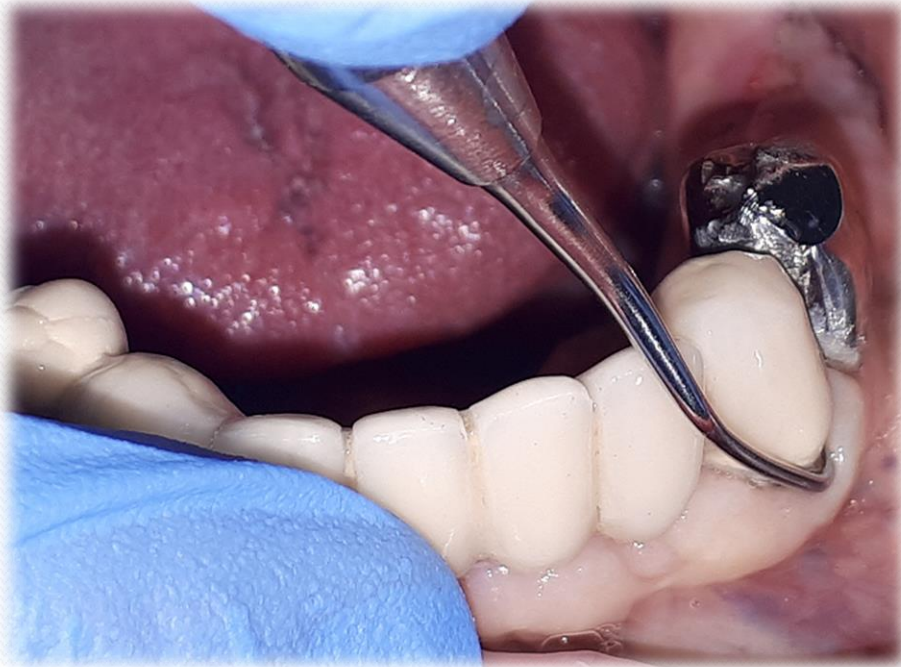
Hídatvágás  
37, 38 extractio



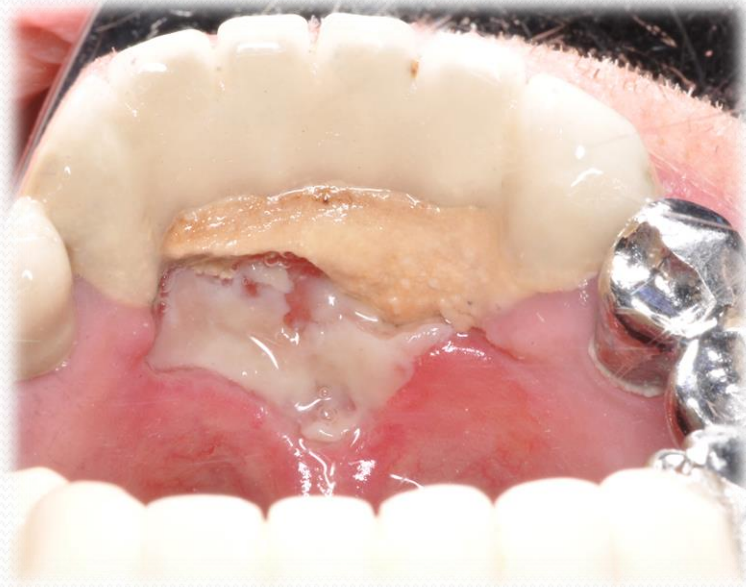# Fogpótlás korrekciója



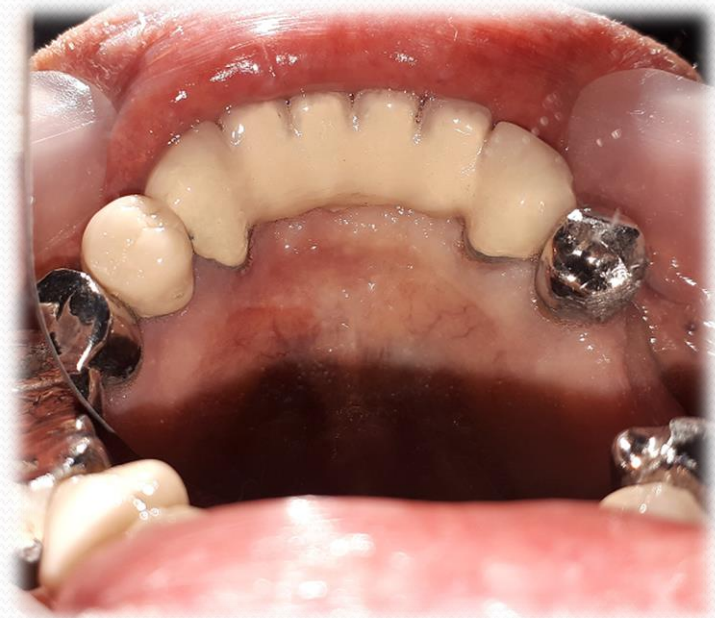# Subgingivalis depurálás és zárt kürettálás



# Eredmény

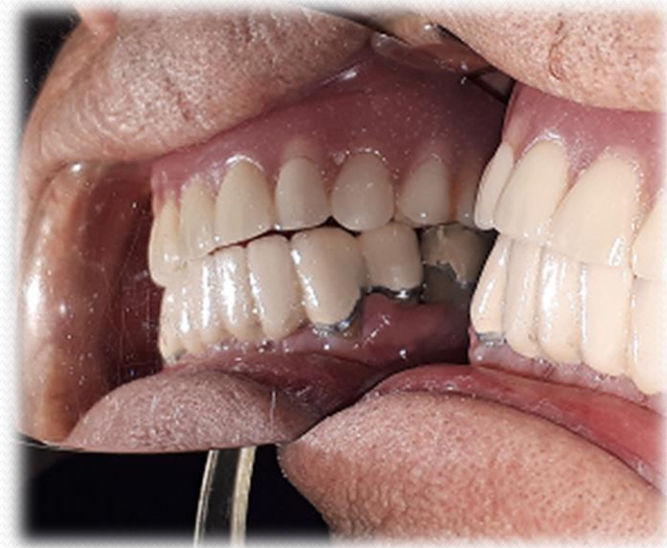
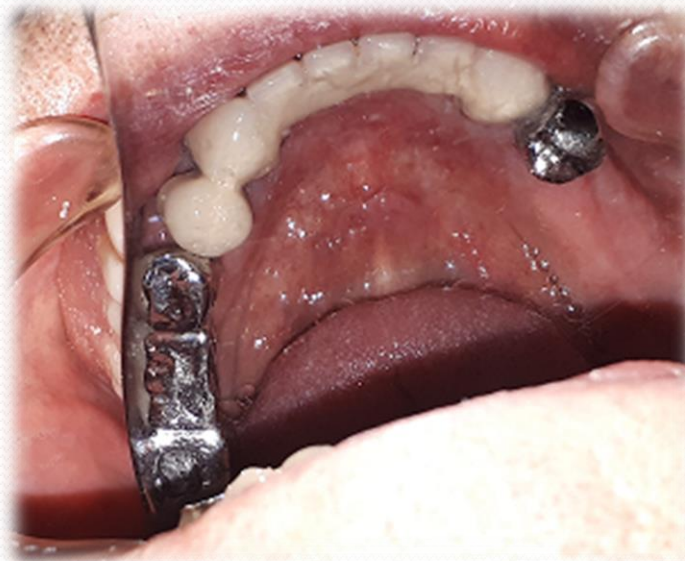
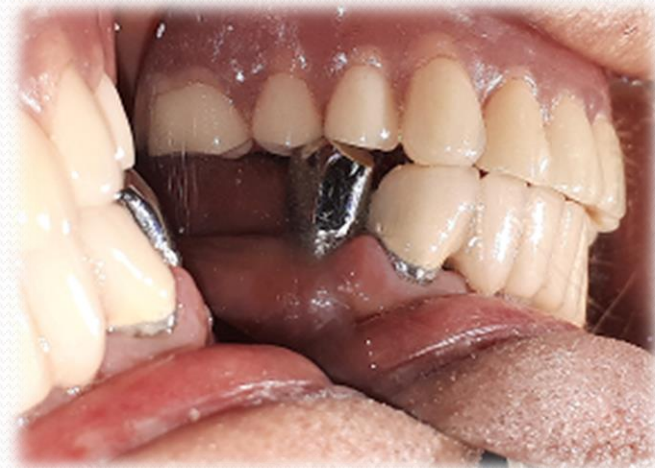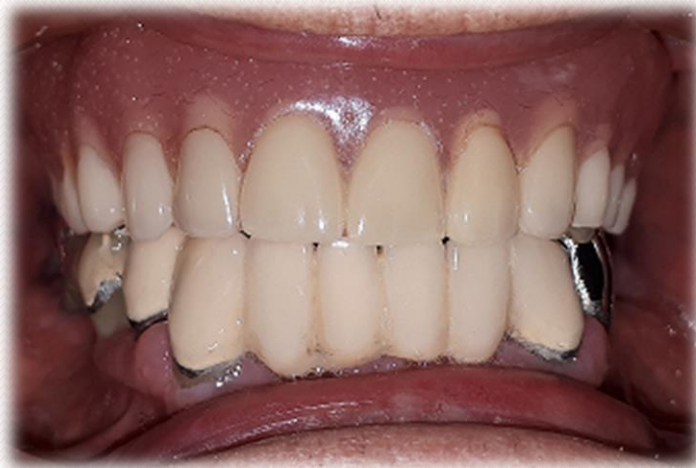Előtte

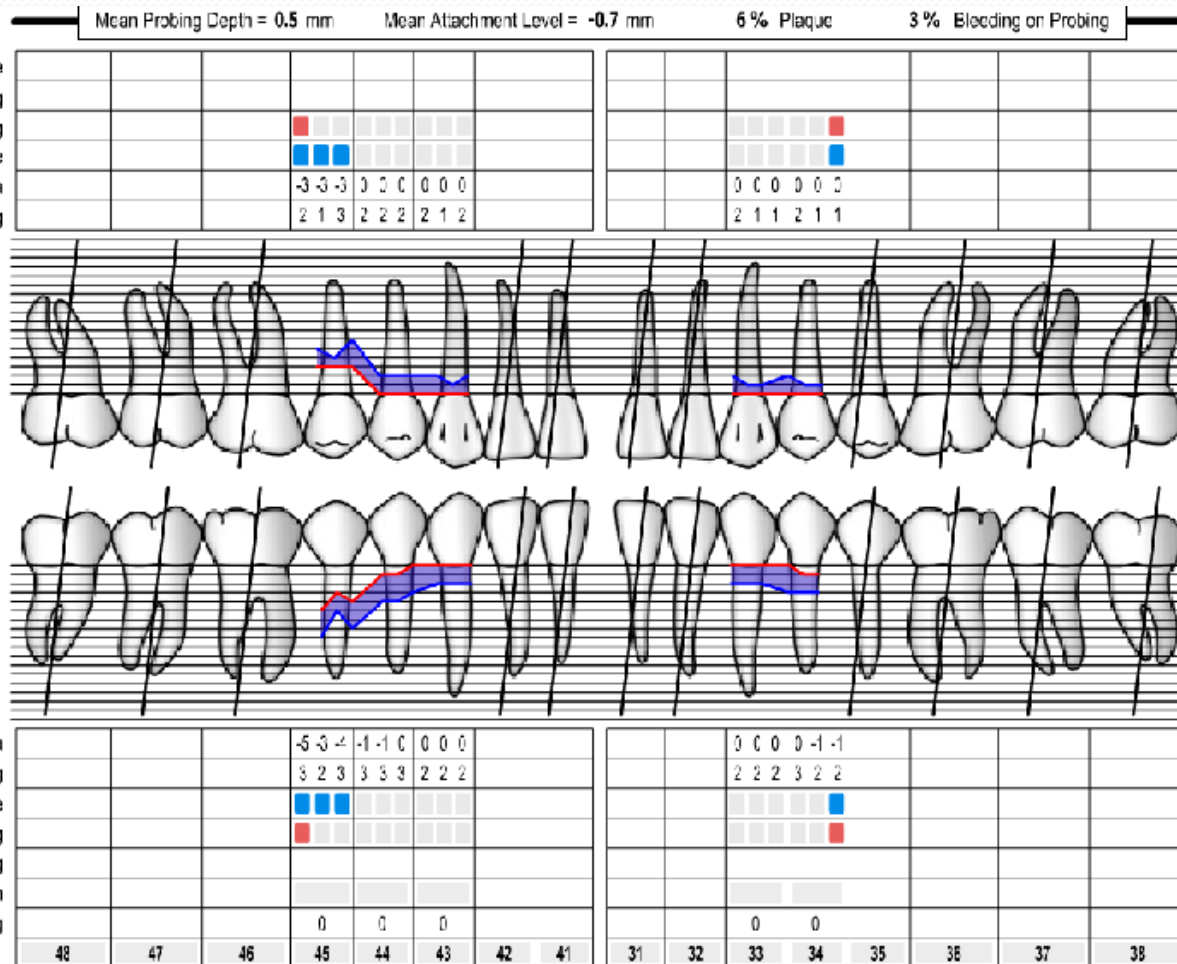


Utána, 2 hetes kontroll

# Zárt kürett utáni egy hetes kontroll



# Újraértékelés



# További tervezet

- További intruálás és motiválás
- 47-es fog extractioja
- Régi fogpótlás eltávolítása
- Szükség esetén zárt kürett
- Új részleges kivehető fogpótlás elkészítése