



Semmelweis Egyetem Fogorvostudományi Kar
Fogászati és Szájsebészeti Oktató Intézet
igazgató: Dr. Kivovics Péter egyetemi docens
<http://semmelweis-egyetem.hu/fszoi/>
<https://www.facebook.com/fszoi>




Parodontológia részvizsga Abscessus parodontalis kezelése

Rezidens: Dr. Békési Kitti

Tutor: Dr. Kivovics Márton mb osztályvezető főorvos, egyetemi tanársegéd

Konzulens: Dr. Czinkóczy Béla osztályvezető főorvos

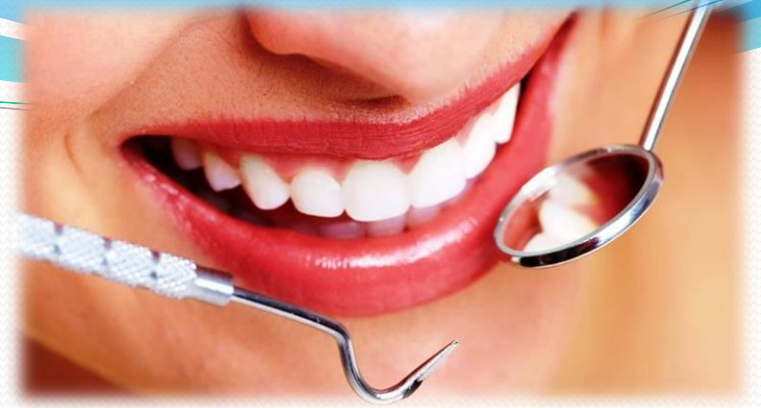

Anamnézis



- 17 éves fiatal nő beteg
- Anamnézisében általános fogászati- és szájsebészeti beavatkozást befolyásoló tényező nem szerepel
- Gyógyszereket nem szed
- Műtétei nem voltak
- Nem dohányzik

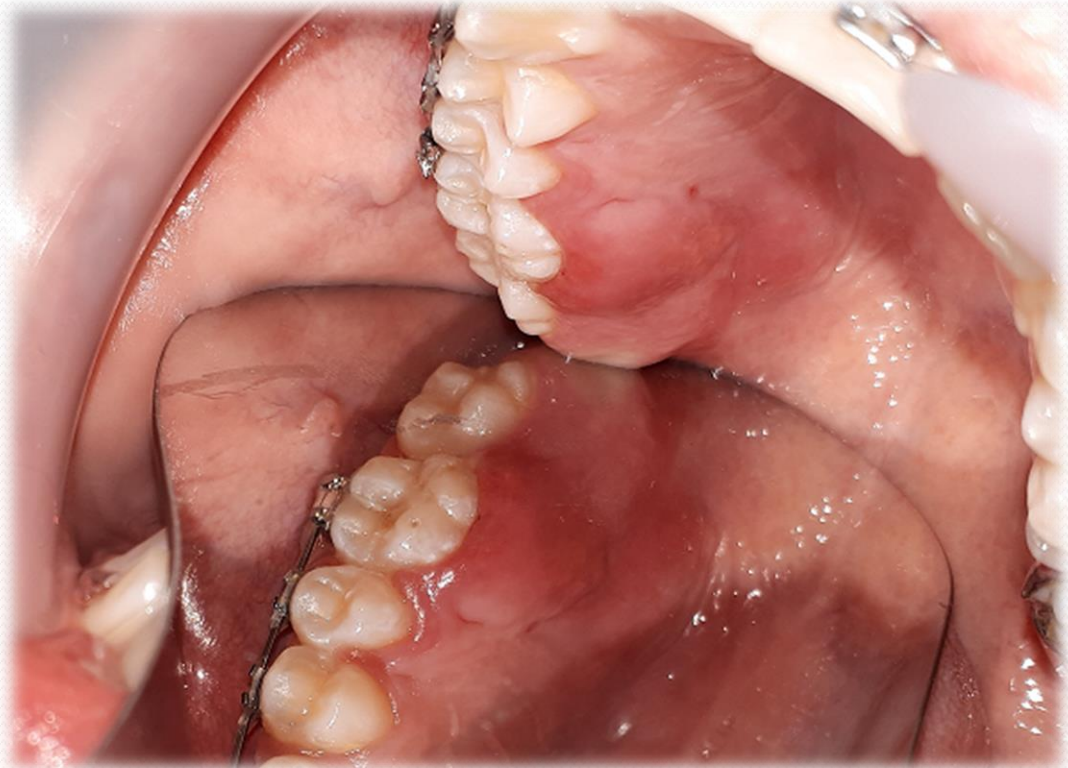Klinikai vizsgálat



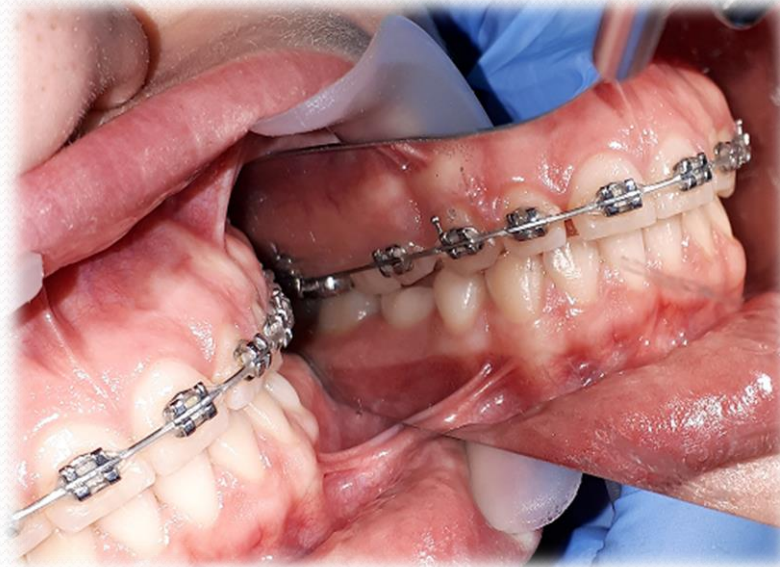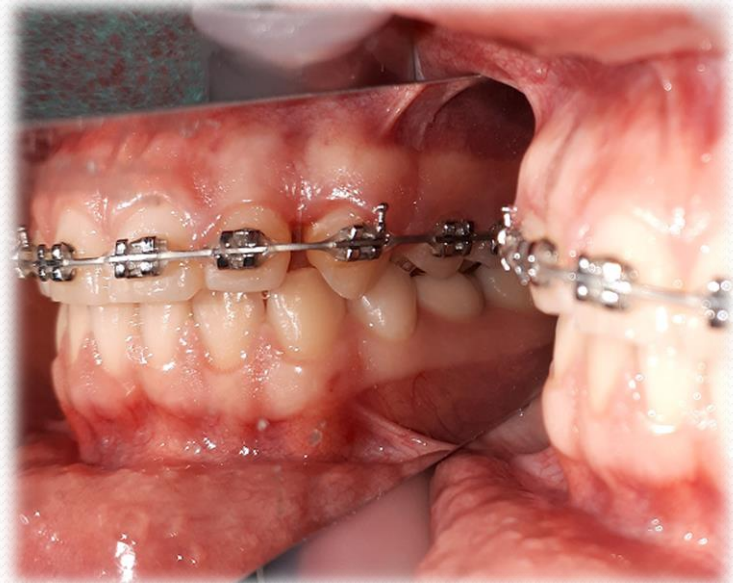
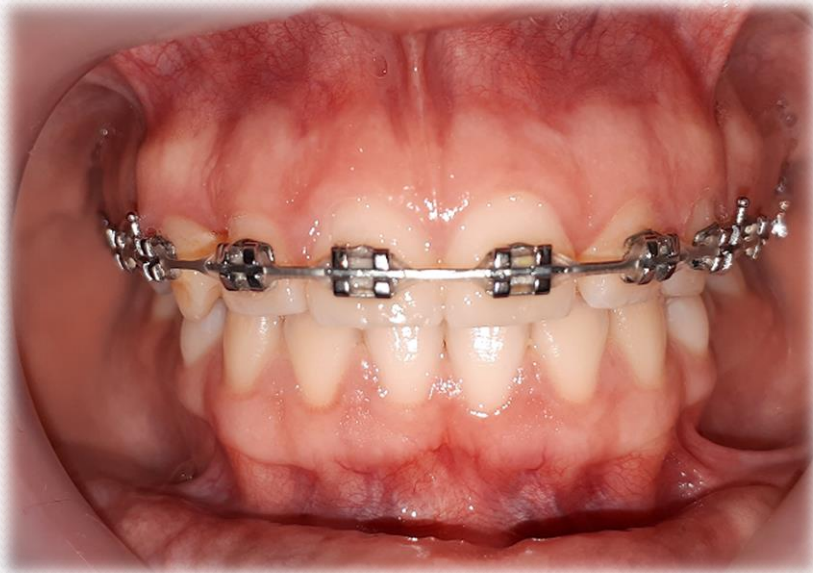- Korának megfelelő általános állapot
- Szimmetrikus arc
- Megtartott fogazat
- Szájhygiéne közepes
- Stomato-onkológiai szűrés: negatív
- TMI diszfunkcióra utaló jel nem azonosítható

Panasz

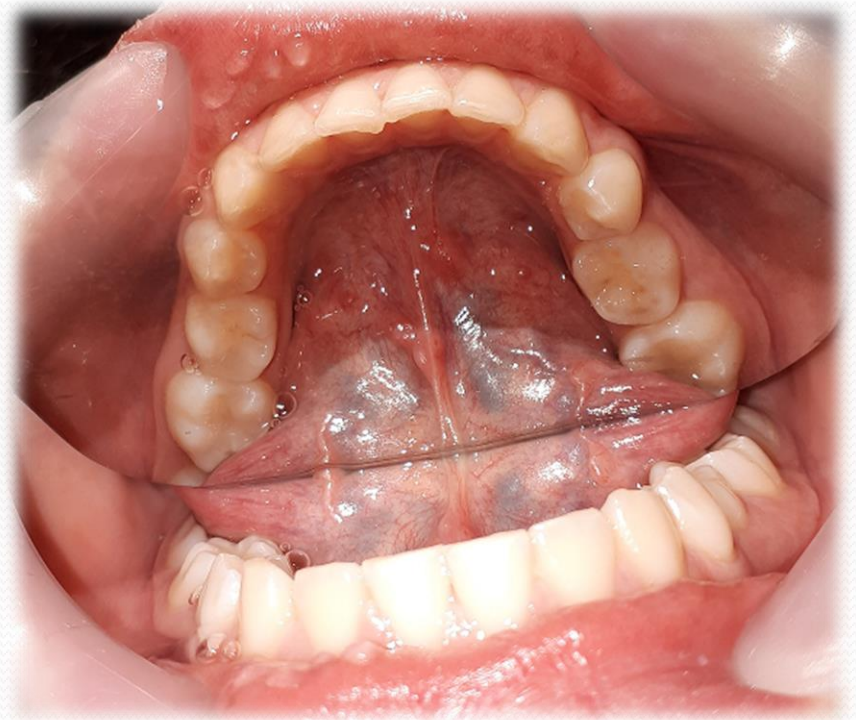
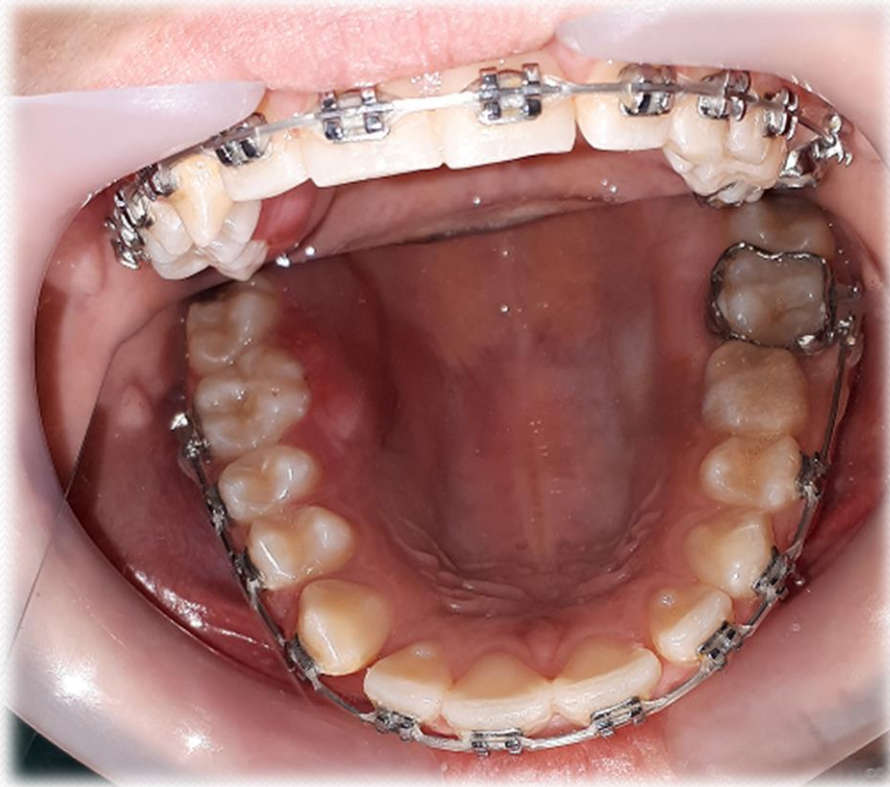- A páciens a szájpadlása jobb oldalán (16) két napja jelentkező duzzanat miatt érkezett Intézetünkben



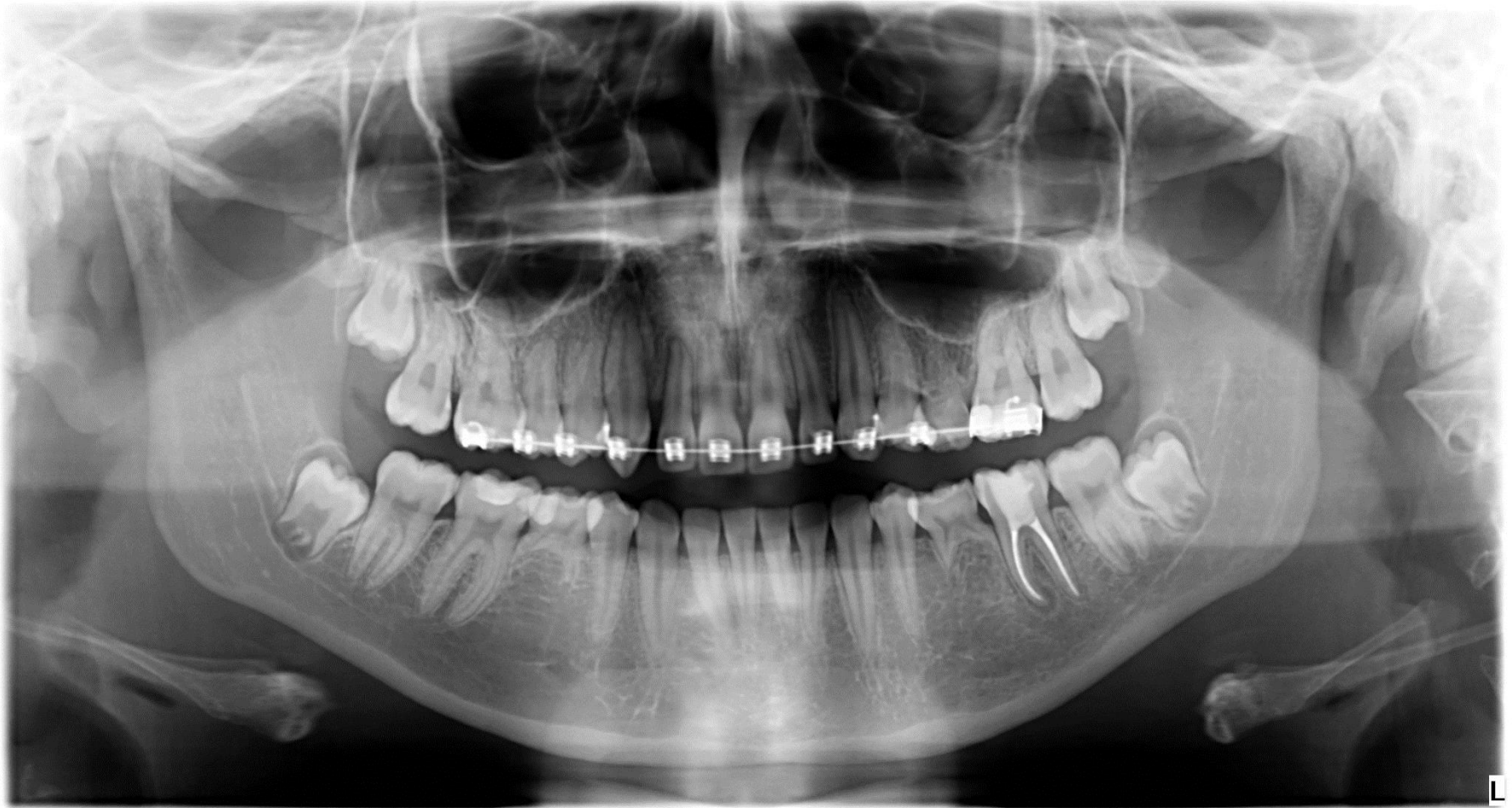Klinikai státusz



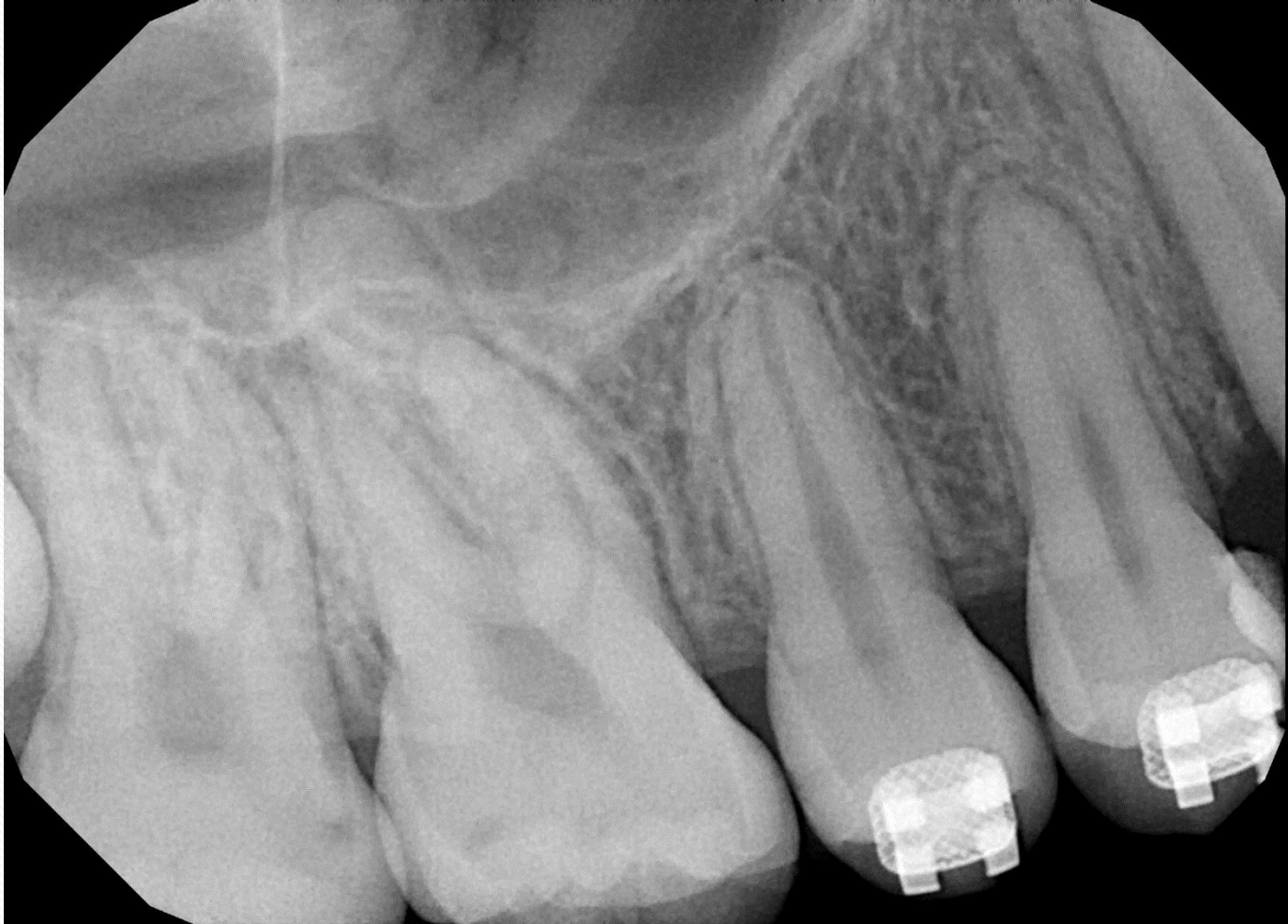Klinikai státusz



Panoráma felvétel

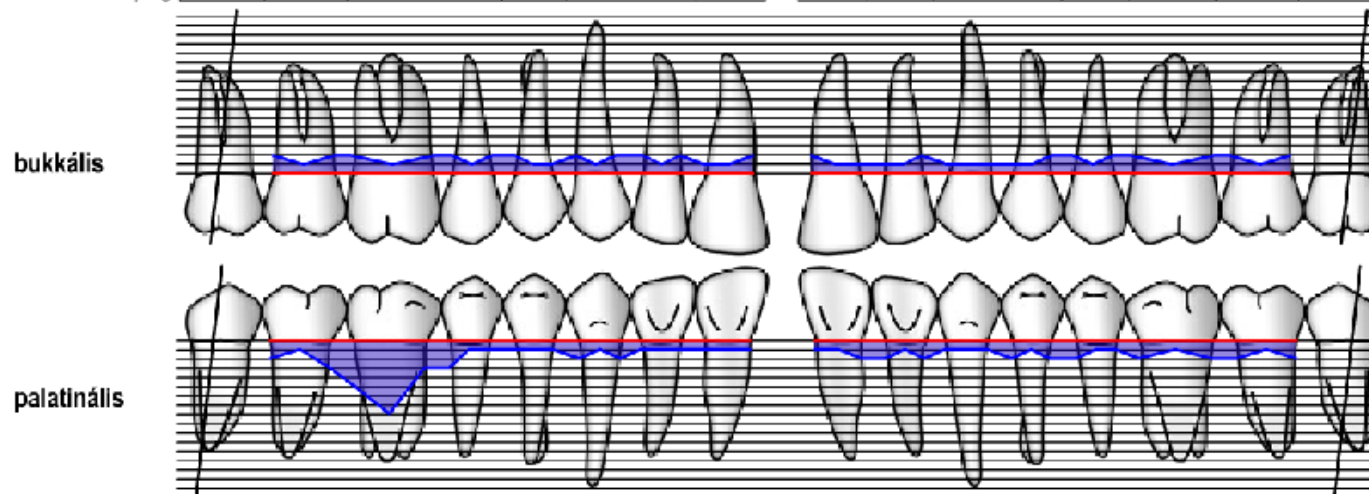


Periapicalis felvétel



Parodontális státuszfelvétel

	18	17	16	15	14	13	12	11	21	22	23	24	25	26	27	28
mozgathatóság		0	0	0	0	0	0	0	0	0	0	0	0	0	0	0
implantátum																
furkáció-érintettség																
Bleeding on Probing																
Plaque		■	■			■	■	■	■		■	■	■			■
marginális gingiva	0	0	0	0	0	0	0	0	0	0	0	0	0	0	0	0
szondázási mélység	2	1	2	2	1	2	2	1	2	1	1	1	2	2	1	2

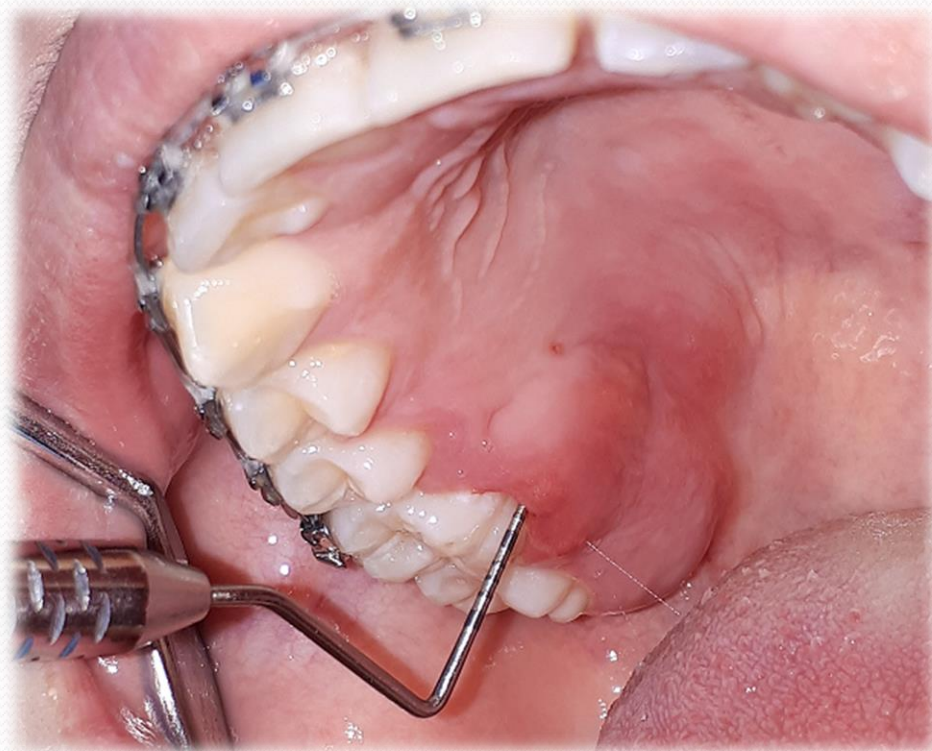


marginális gingiva	0	0	0	0	0	0	0	0	0	0	0	0	0	0	0	0
szondázási mélység	2	1	3	5	8	3	3	1	1	1	2	1	1	1	1	1
Plaque	■	■	■	■	■	■	■								■	■
Bleeding on Probing			■	■	■	■	■									
furkáció-érintettség																
Note																

Mean Probing Depth = 0.8 mm Mean Attachment Level = -0.7 mm 17% Plaque 3% Bleeding on Probing

Diagnózis

- Abscessus parodontalis acuta
- Oka: trauma (multiband készülék aktiválása)



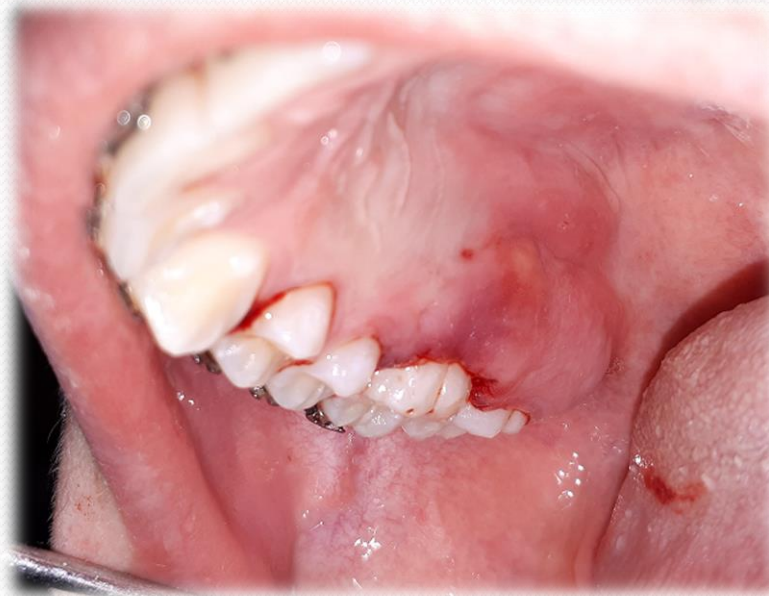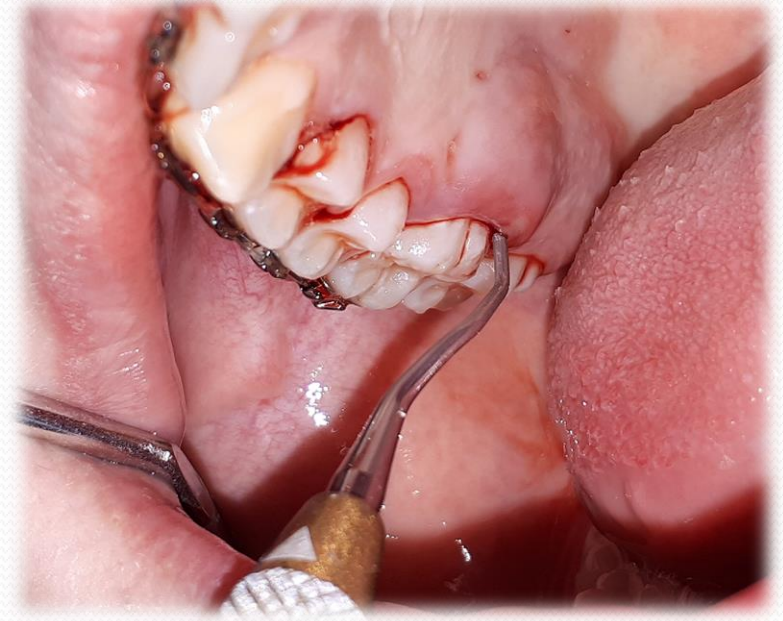
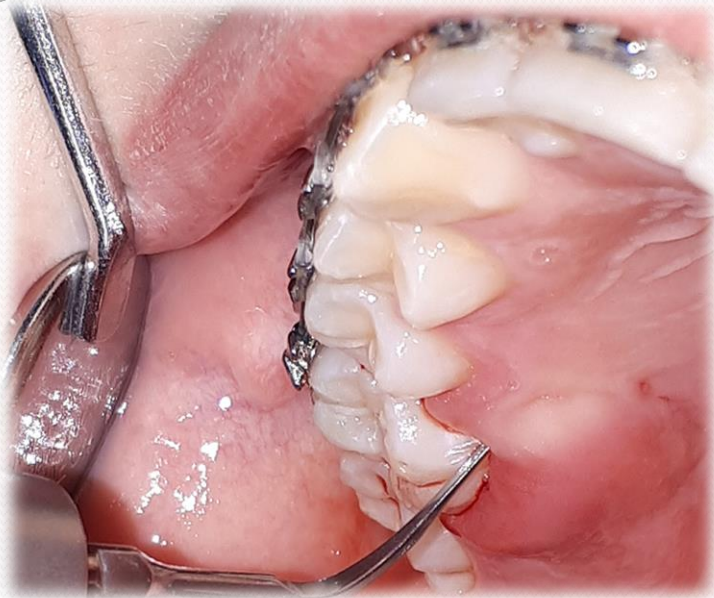Előzetes kezelési terv

- Oki parodontális terápia, konzervatív kezelés
- Fenntartó kezelés

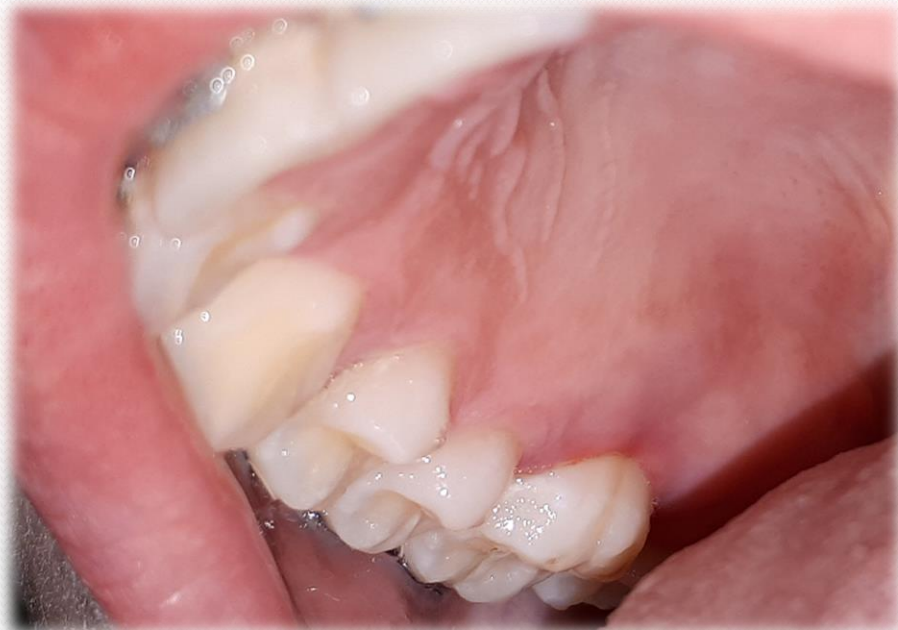Kezelési terv

- Oki parodontális terápia:
- Szájhygiénés instruálás, motiválás, supra- és subgingivális depurálás, polírozás
- Subgingivális depurálás, gyökérsimítás, zárt kürett (16)
- Egyéni szájhygiénés tanácsadás, instruálás, motiválás, kontrollra visszahívás 1 és 6 hét múlva
- Fenntartó kezelés

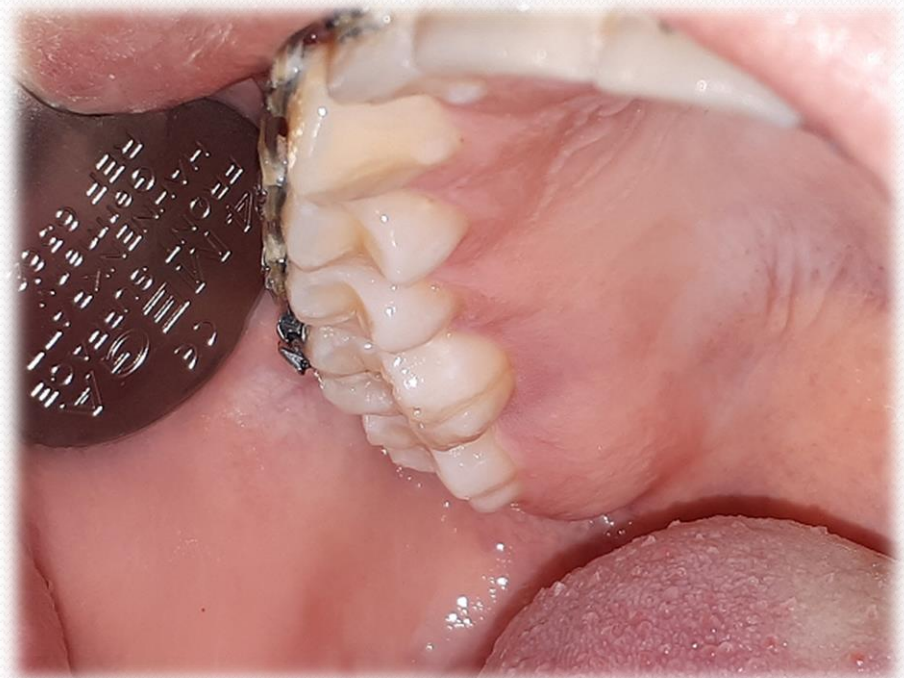Depurálás és zárt kürett



Recall



1 hetes kontroll




6 hetes kontroll

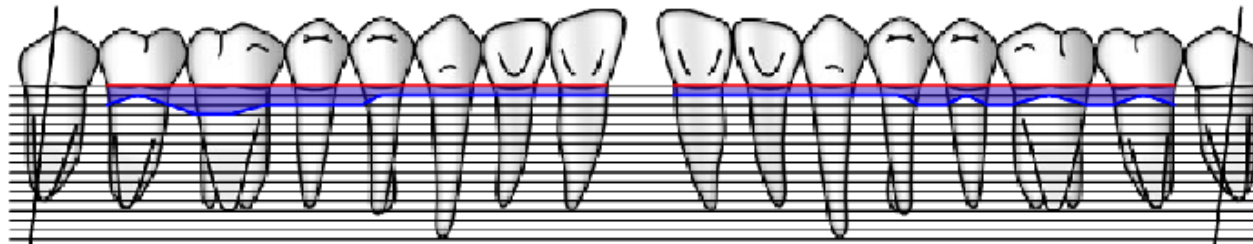
Újraértékelés

	18	17	16	15	14	13	12	11	21	22	23	24	25	26	27	28
mozgathatóság		0	0	0	0	0	0	0	0	0	0	0	0	0	0	
implantátum																
furkáció-érintettség																
Bleeding on Probing																
Plaque																
marginális gingiva		0 0 0	0 0 0 0 0 0	0 0 0 0 0 0 0	0 0 0 0 0 0 0 0 0 0	0 0 0 0 0 0 0 0 0 0	0 0 0 0 0 0 0 0 0 0	0 0 0 0 0 0 0 0 0 0								
szondázási mélység		2 1 2	2 1 1 2 1 1	1 1 2 1 2 1 1 1 1 1	1 1 1 1 1 1 1 1 1 1	1 1 1 1 1 1 1 1 1 1	2 1 2 2 1 1 1 2 2 1 2									

bukkális



palatinális



marginális gingiva		0 0 0	0 0 0 0 0 0	0 0 0 0 0 0 0 0 0 0	0 0 0 0 0 0 0 0 0 0	0 0 0 0 0 0 0 0 0 0	0 0 0 0 0 0 0 0 0 0	0 0 0 0 0 0 0 0 0 0	
szondázási mélység		2 1 2	3 3 2 2 2 2	2 1 1 1 1 1 1 1 1 1	1 1 1 1 1 1 1 1 1 1	1 1 1 1 1 2	2 1 2	2 1 2	2 1 2
Plaque									
Bleeding on Probing									
furkáció-érintettség									
Note									

Mean Probing Depth = 0.6 mm Mean Attachment Level = -0.6 mm 0% Plaque 0% Bleeding on Probing