



Semmelweis Egyetem Fogorvostudományi Kar
Fogászati és Szájsebészeti Oktató Intézet
igazgató: Dr. Kivovics Péter egyetemi docens
<http://semmelweis-egyetem.hu/fszoi/>
<https://www.facebook.com/fszoi>




Dentoalveolaris sebészet részvizsga Impaktált bölcsességfog eltávolítása

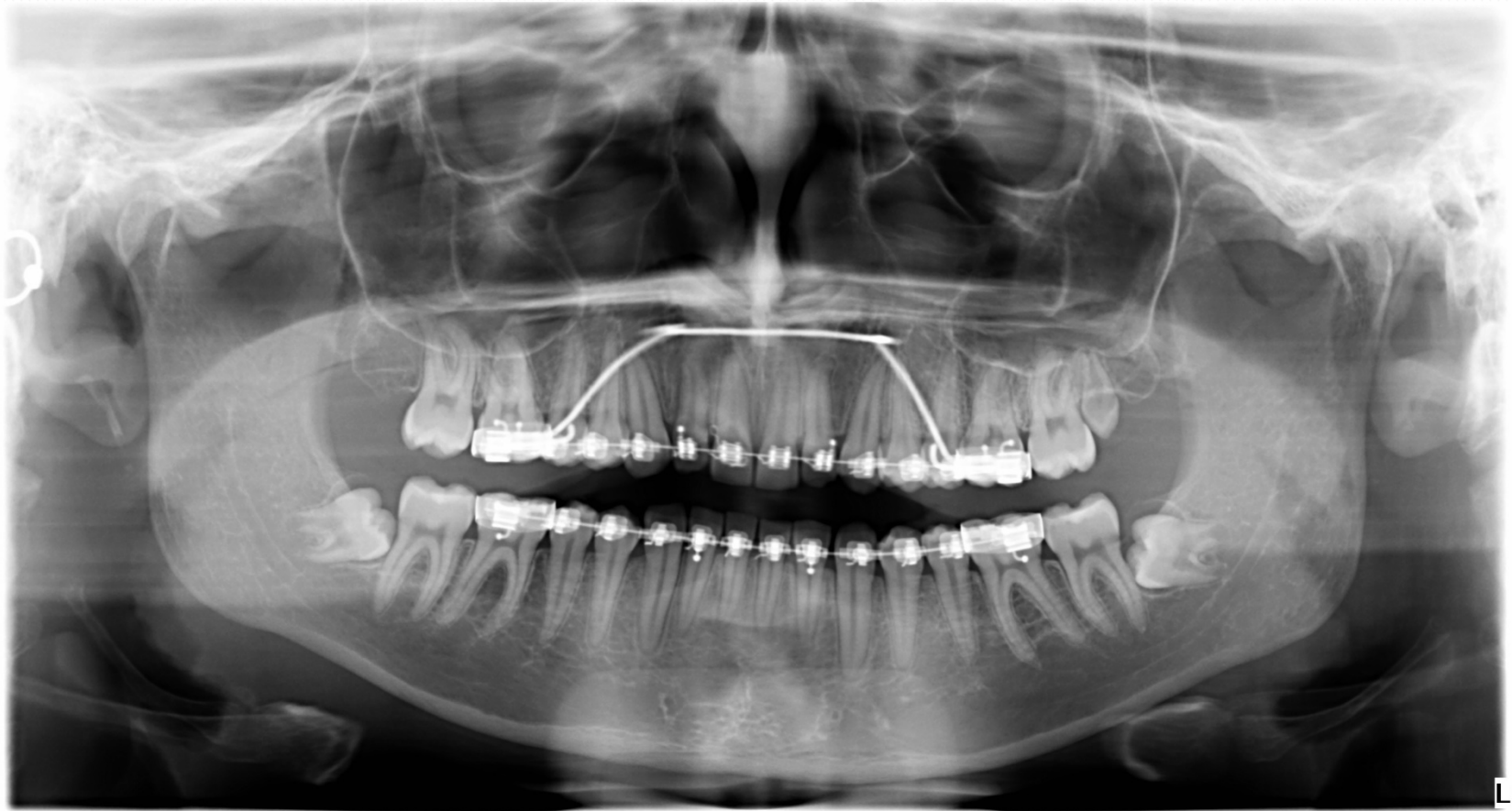Rezidens: Dr. Békési Kitti

Tutor: Dr. Kivovics Márton mb osztályvezető főorvos, egyetemi tanársegéd

Konzulens: Dr. Czinkóczy Béla osztályvezető főorvos




Impaktált bölcsességfog eltávolítása



Anamnézis

- 18 éves nő beteg
- Általános anamnézisében fogászati-, szájsebészeti kezelést befolyásoló tényező nincs
- Gyógyszereket nem szed rendszeresen, gyógyszerérzékenysége nincs
- Műtétei nem voltak
- Nem dohányzik



Klinikai vizsgálat

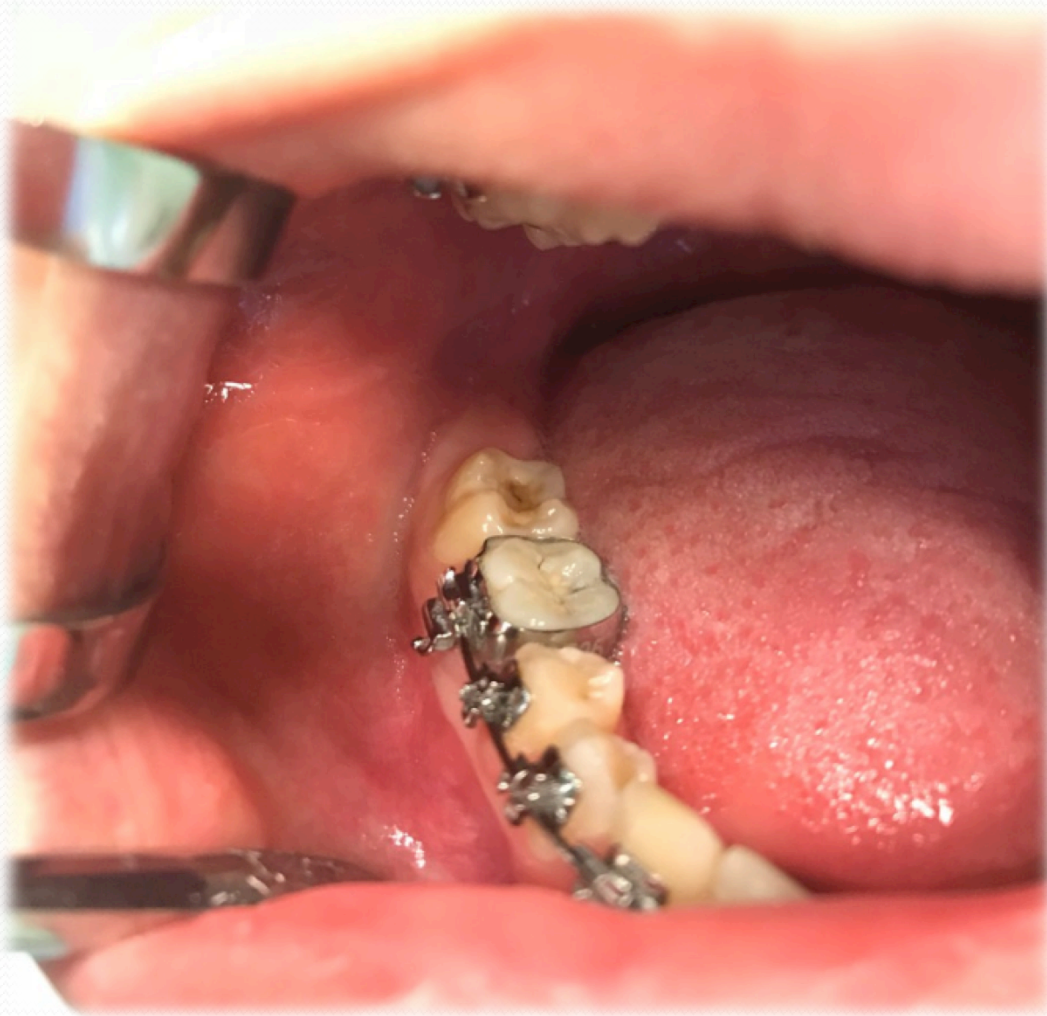- Jó általános állapot
- Szimmetrikus arc
- Megtartott fogazat
- Jó szájhigiéne
- Stomato-onkológiai szűrés negatív
- TMI diszfunkcióra utaló jel nem azonosítható
- Radiológiai vizsgálat alapján dg.: 28-as, 38-as, **48-as fog impakció**



Panasz

- A beteg panaszmentes, fogszabályozó kolléga kéri az impaktált bölcsességfogak eltávolítását

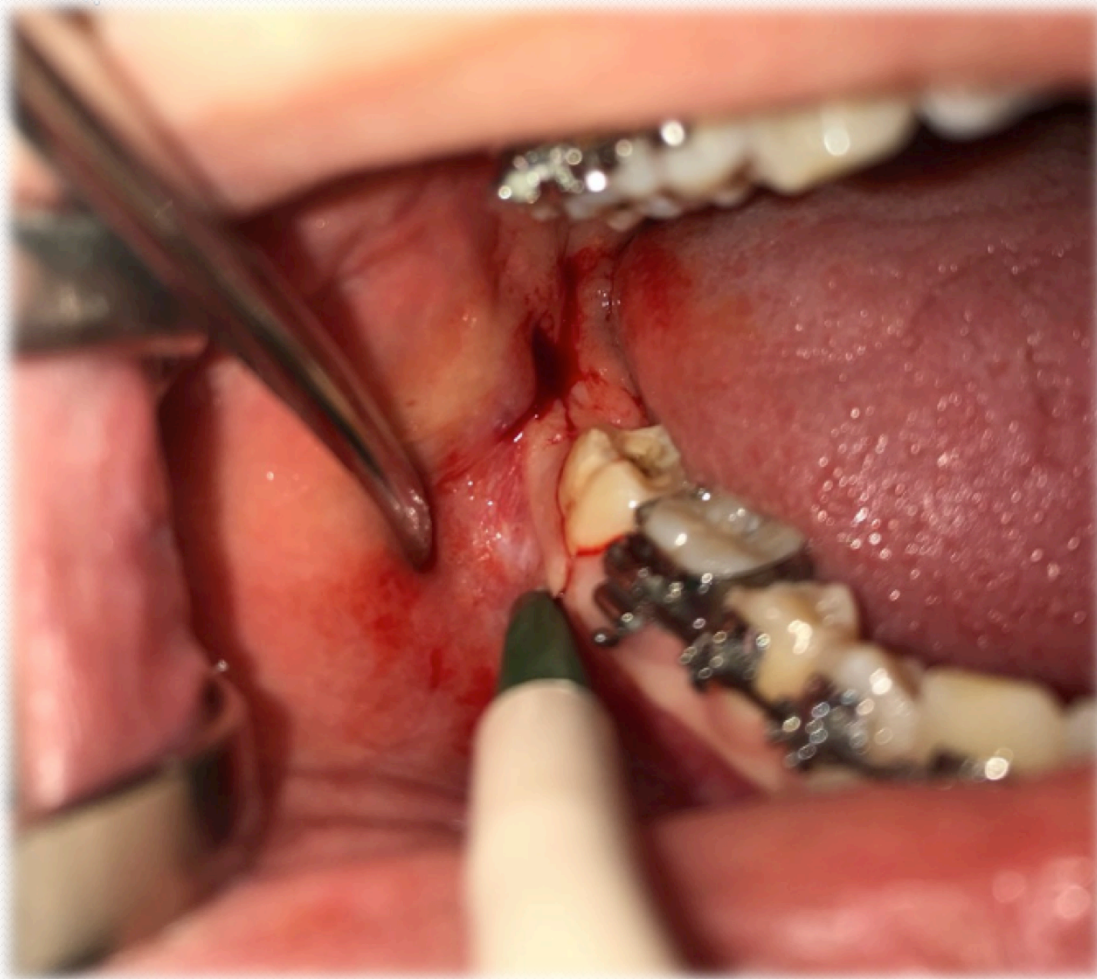Sebészeti beavatkozás lépései



Intraoralis kiindulási állapot

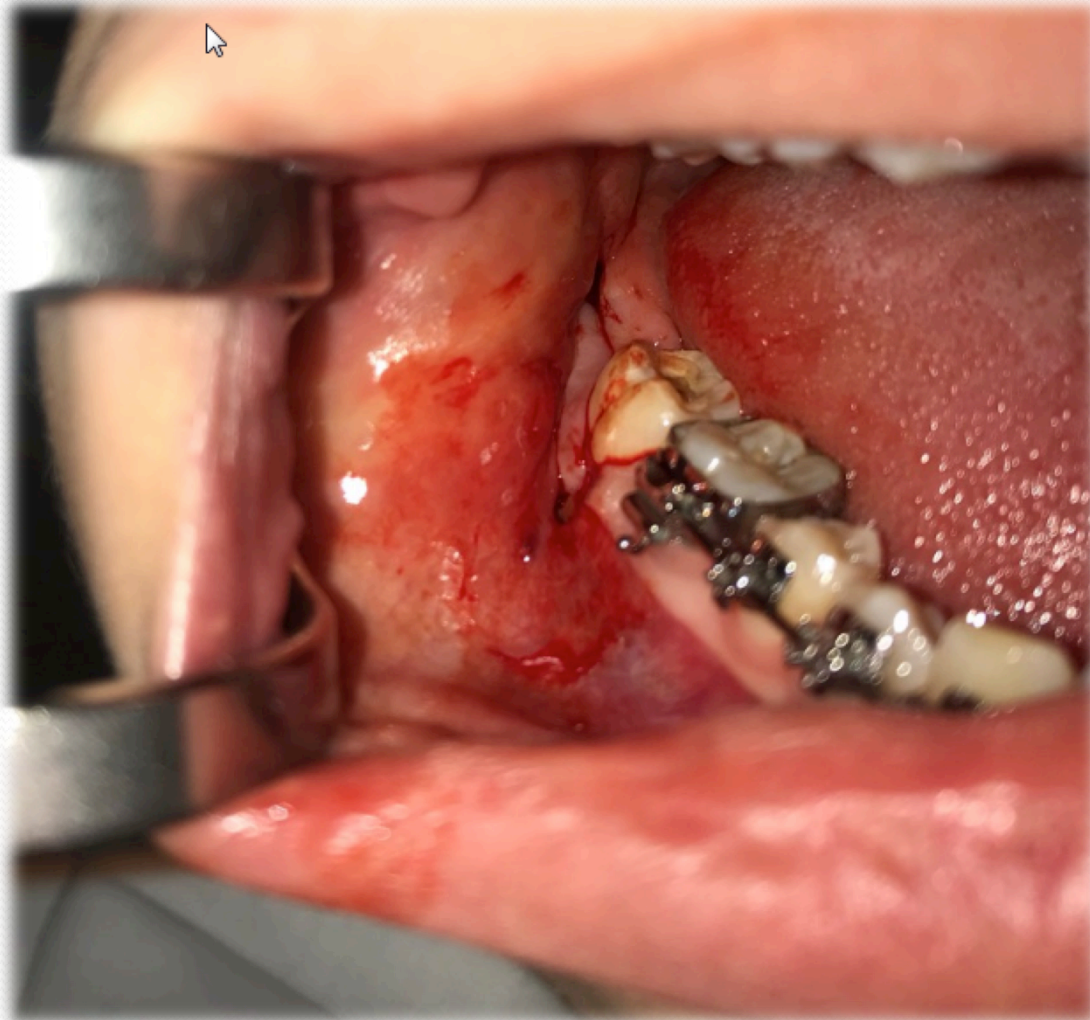N. alveolaris inferior, n. buccalis
vezetéses érzéstelenítése

Lebennyképzés

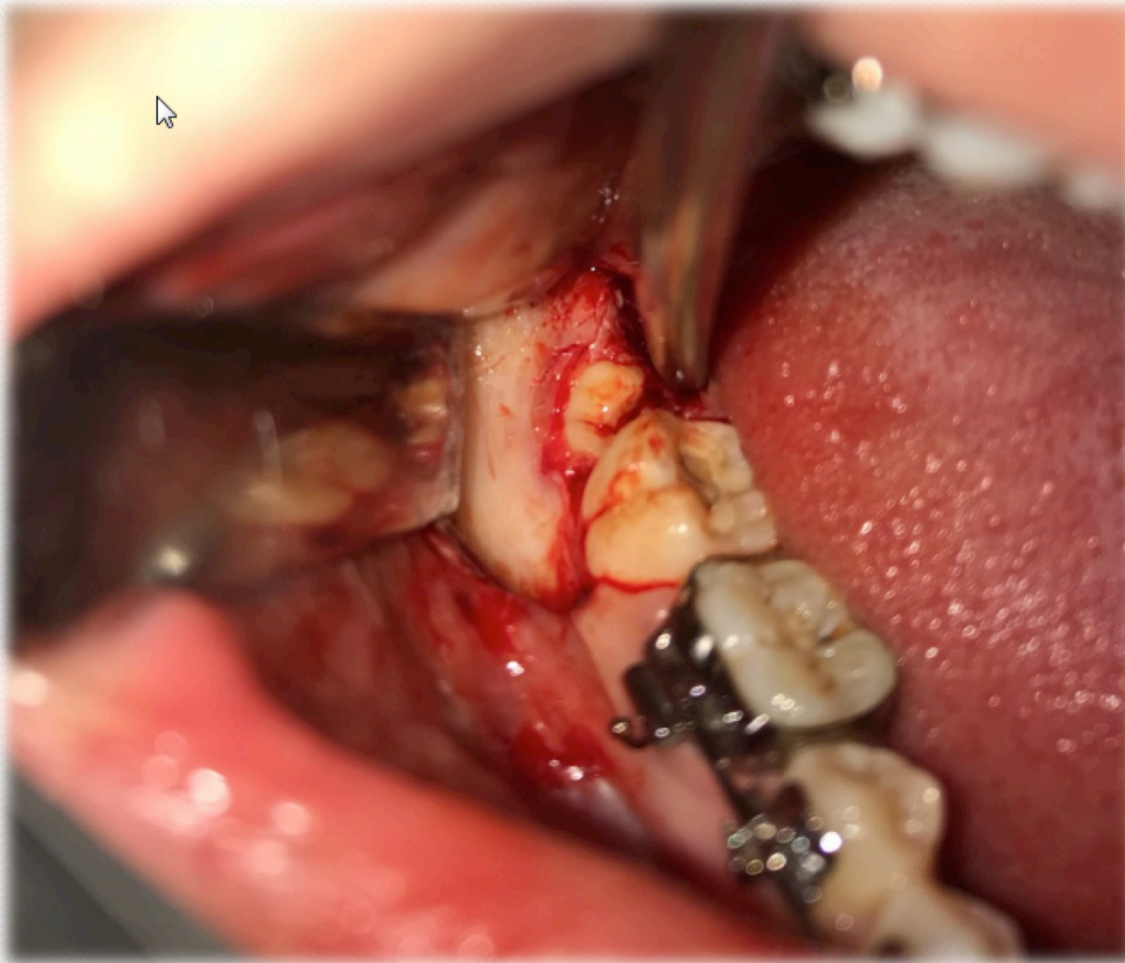


Ínyszéli, intrasulcularis metszés, egy verticalis segédmetszés a második moláris mesialis részén, valamint egy verticalis segédmetszés a ramuson (L-alakú metszés)

Mucoperiostealis lebeny képzése 1.

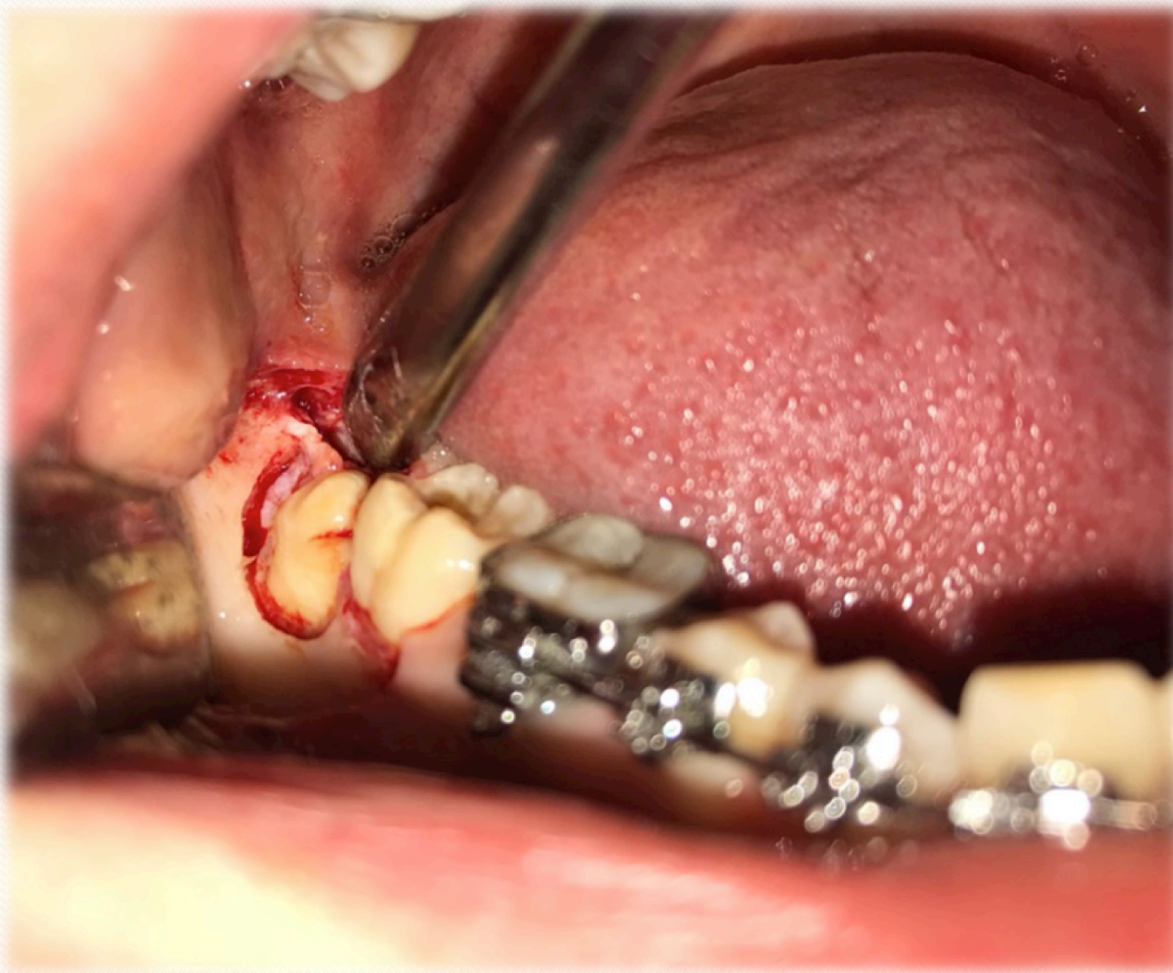


Mucoperiostealis lebeny képzése 2.



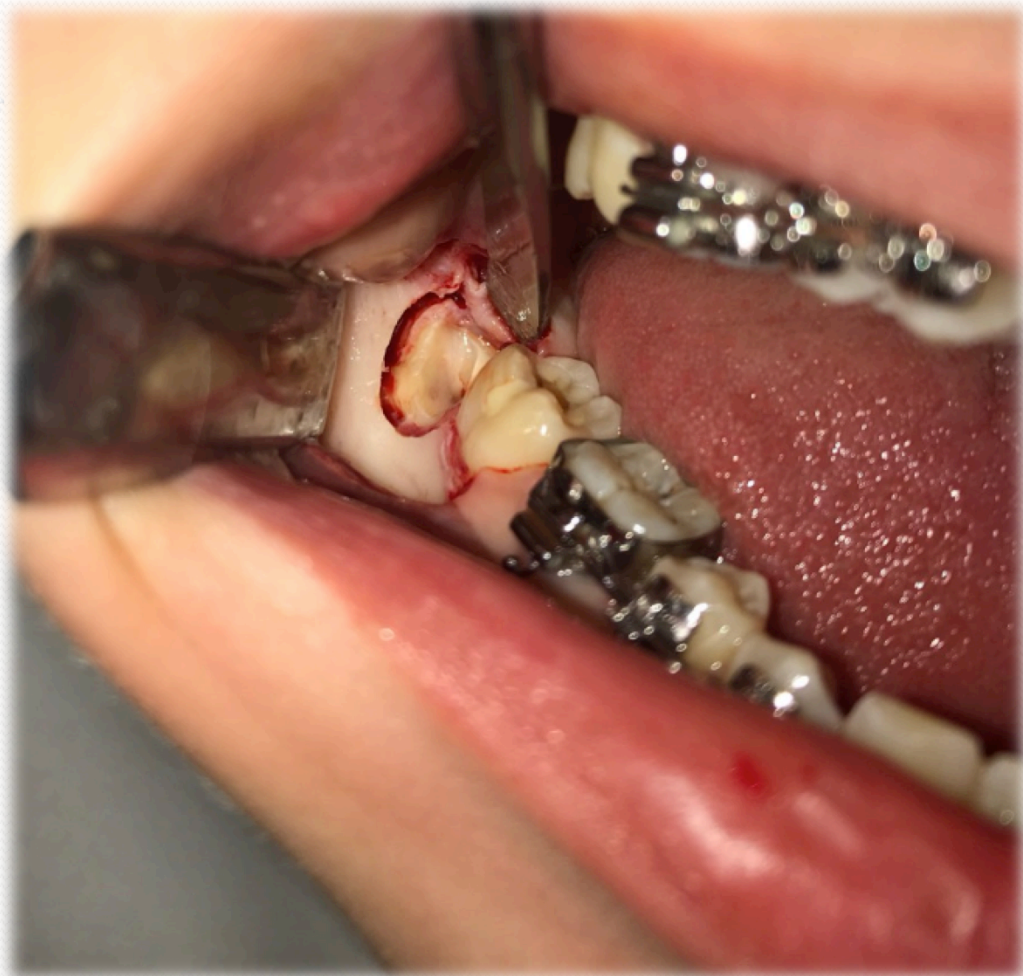Láthatóvá válik az
impaktált fog

Csont eltávolítása



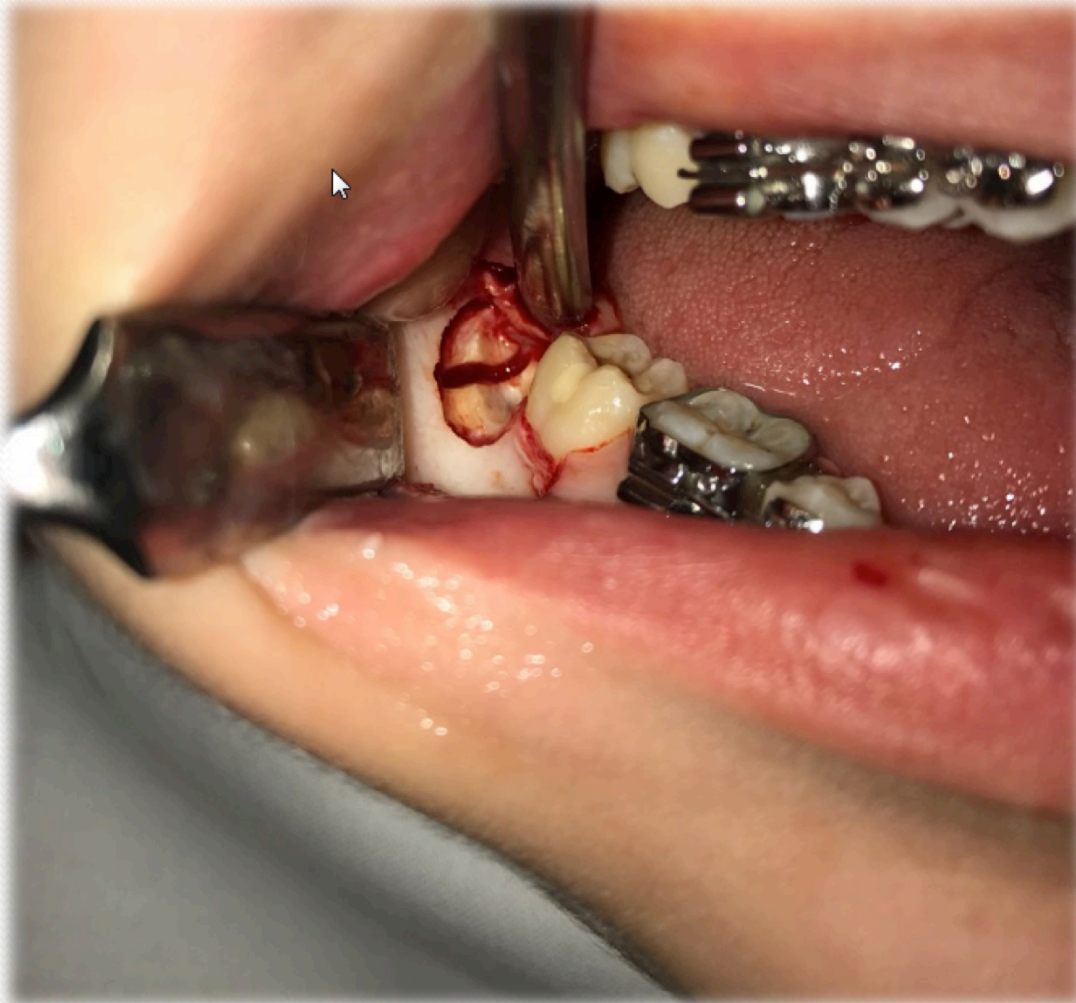A bölcsességfog felszabadítása a csontból a zománc-cement határig sebészi gömbfrézerrel

A fog dekoronálása



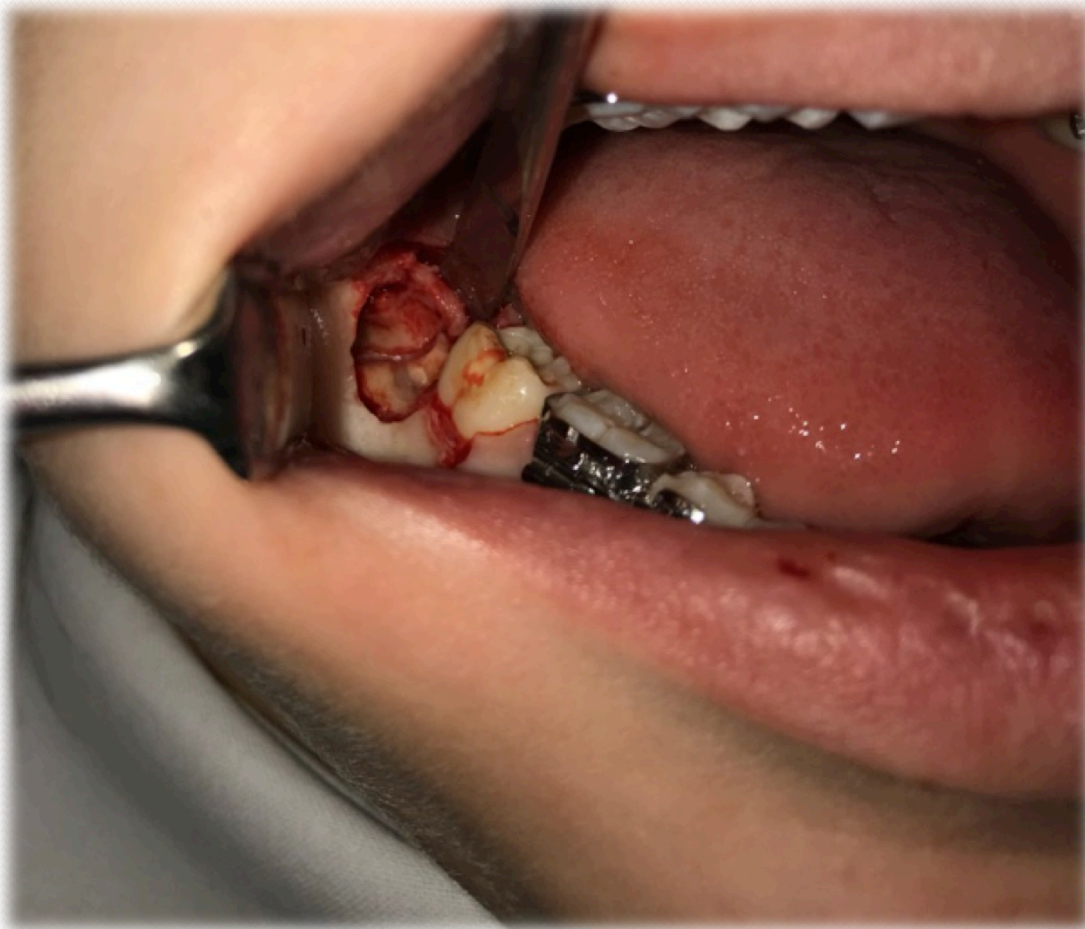A fog dekoronálása
Lindemann frézer segítségével
és a koronai rész eltávolítása
raspatóriummal

A gyökerek disszekálása



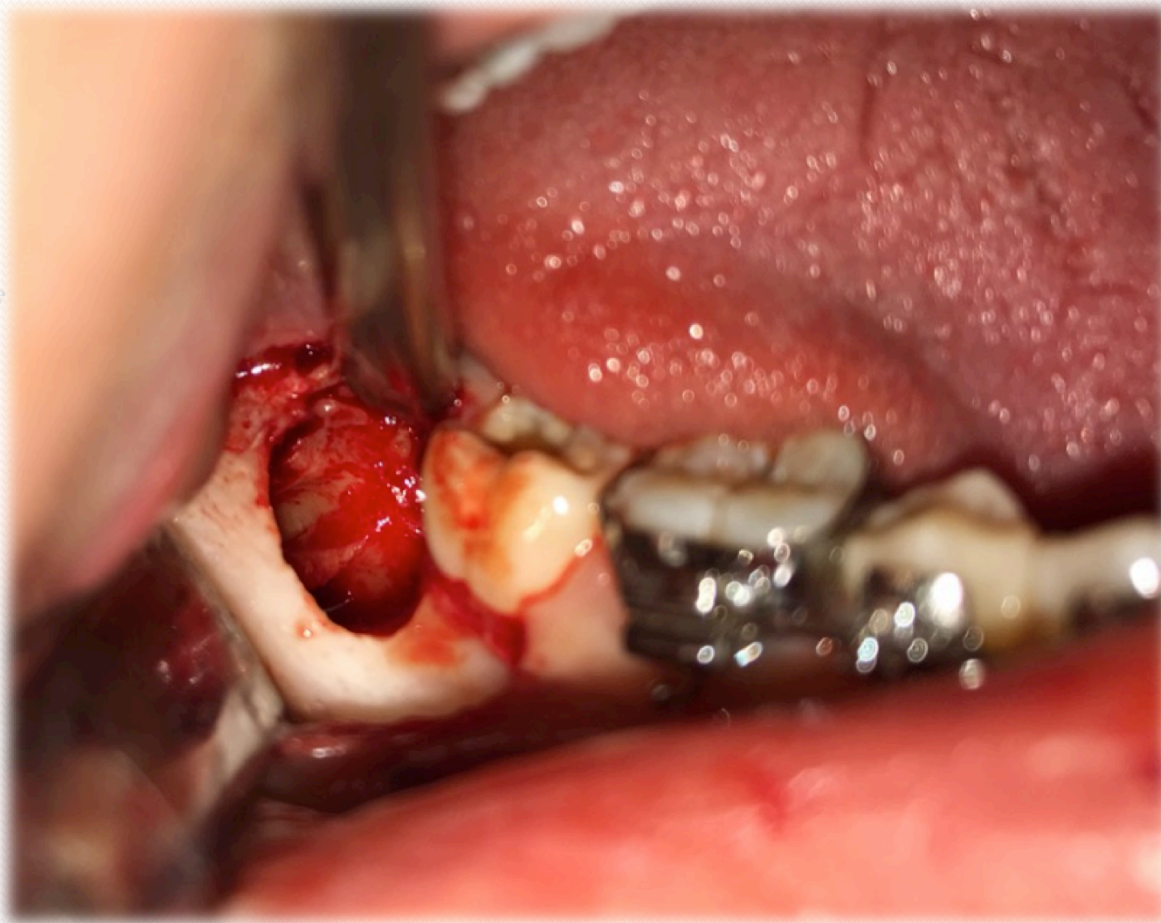Lindemann frézer, valamint
raspatórium segítségével

A distalis gyökér eltávolítása



Barry emelő segítségével

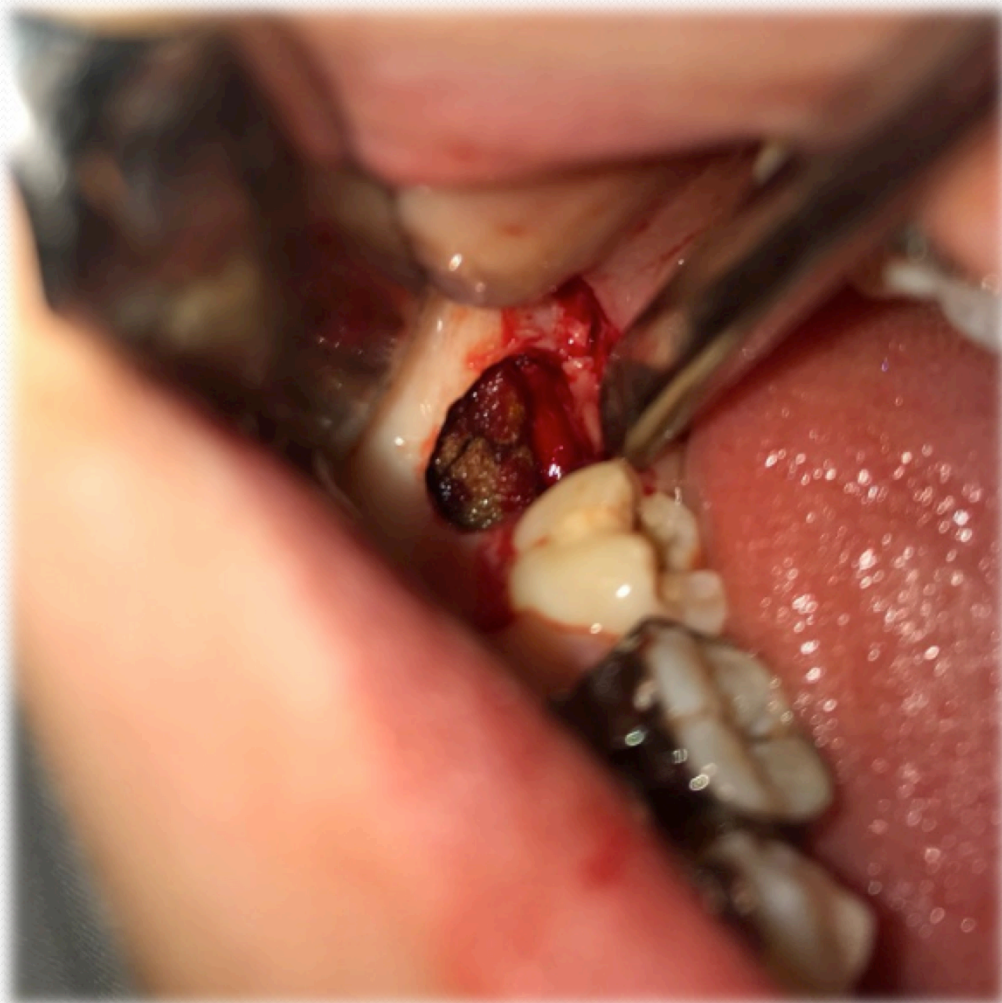Mesialis gyökér eltávolítása



Barry emelő segítségével

Az extractiós seb

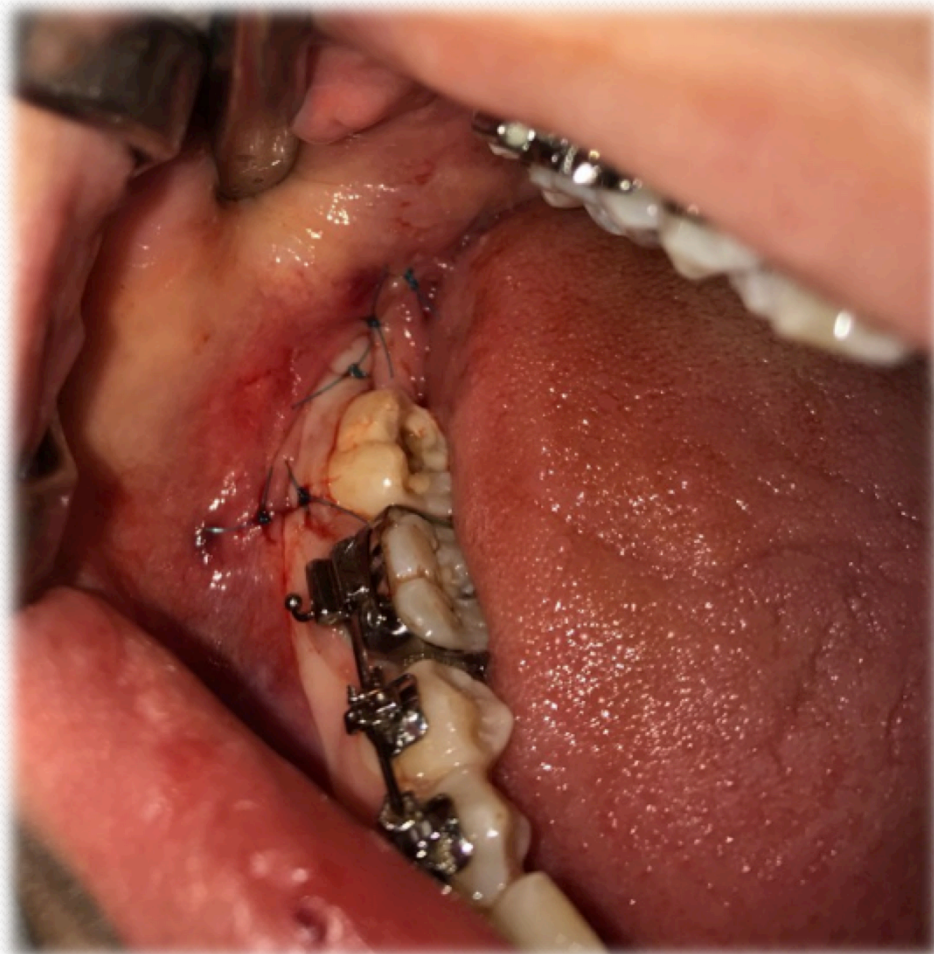Sebellátás



Sebtoilette, vérzéscsillapítás

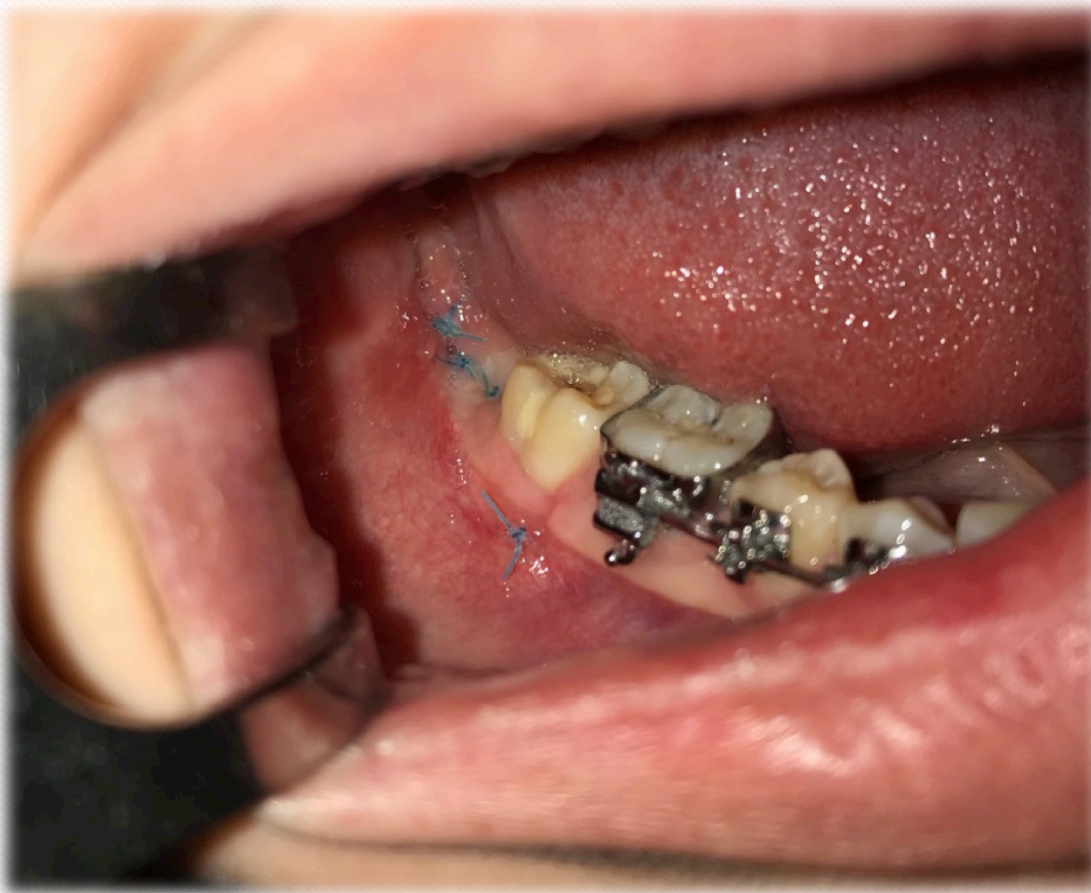A seb feltöltése Gelatamp szivaccsal

Sebzárás



Sebszélek egyesítése egyszerű
csomós öltésekkel

Sebgyógyulás



1 héttel a fogeltávolítás után

Sutura eltávolítása

