



# Semmelweis Egyetem Fogorvostudományi Kar Fogászati és Szájsebészeti Oktató Intézet

Igazgató: Dr. Kivovics Péter egyetemi docens

<http://semmelweis-egyetem.hu/fszoi/>

<https://www.facebook.com/fszoi>

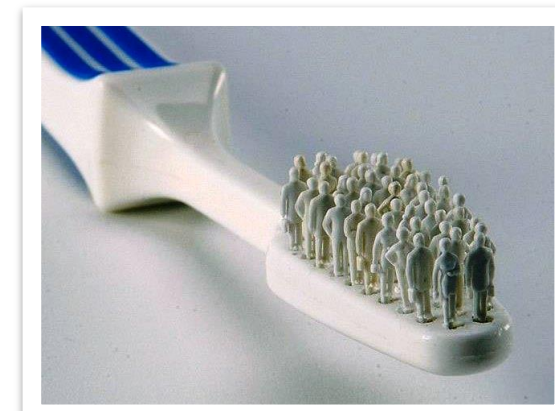


## Immediát teljes lemezes pótlás készítése illetve Fábián- és Fejérdy-féle 2A osztályú foghiány ellátása

Szerző: dr. Hulmány Eszter

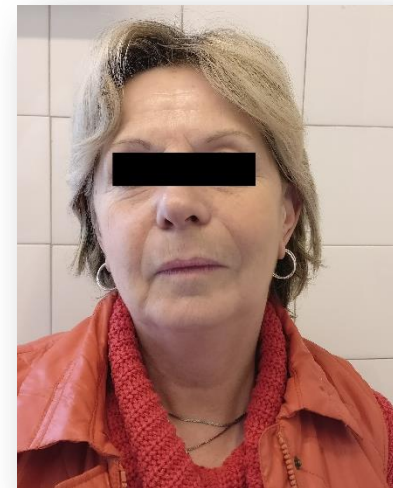Tutor: Dr. Katona István  
osztályvezető főorvos

Mentor: Dr. Kivovics Péter  
egyetemi docens



# Anamnézis

- A páciens 63 éves nő, nyugdíjas nyomdai asszisztens
- Az általános anamnézisben gyógyszeresen kezelt hyperthyreosis szerepel (Propycil 50 mg).
- Káros szenvedély: dohányzás
- A klinikára érkezés indoka:
  - A páciens a felső fogívben enyhe fájdalomra panaszkodott és szeretne volna „rendbe tetetni” a fogait.



Semmelweis Egyetem  
Fogászati és Szájsebészeti Oktató Intézet

Kérőlevél az általános egészségügyi állapot felmérésére

A kiválasztott orvostechnikai és egészségügyi szakmákban dolgozó, illetve a kiválasztott egészségügyi szakmákban dolgozó munkavégzését végző személyek részére az általános egészségügyi állapot felmérésére szolgáló kérdőív kitöltésére kerül a kiválasztott orvostechnikai és egészségügyi szakmákban dolgozó személyek részére felkérve.

Páciens neve: ██████████  
Számosítási helye és időpontja: ██████████

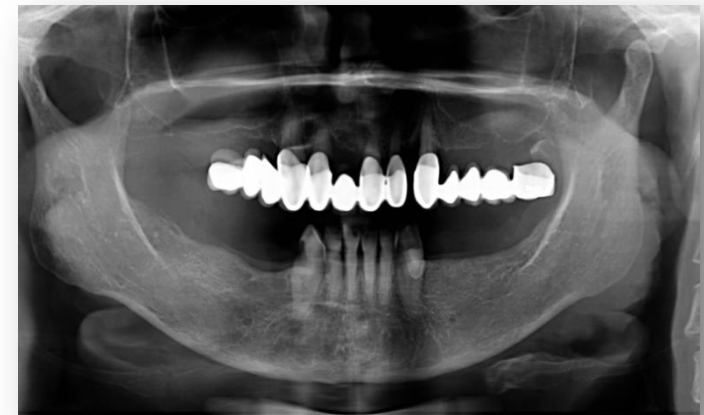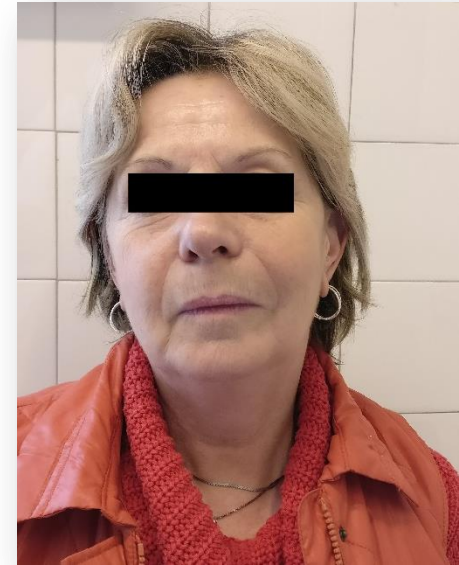Kérdés	Igen	Nem
Van-e Önnek szívbetegsége (pl. koszorúér betegség, szívroham)?	<input type="checkbox"/>	<input checked="" type="checkbox"/>
Van-e Önnek magas vérnyomása?	<input type="checkbox"/>	<input checked="" type="checkbox"/>
Van-e Önnek cukorbetegsége?	<input type="checkbox"/>	<input checked="" type="checkbox"/>
Van-e Önnek vesebetegsége?	<input type="checkbox"/>	<input checked="" type="checkbox"/>
Van-e Önnek légzőszervi betegsége (pl. COPD, asztma)?	<input type="checkbox"/>	<input checked="" type="checkbox"/>
Van-e Önnek rheuma vagy más ízületi betegség?	<input type="checkbox"/>	<input checked="" type="checkbox"/>
Van-e Önnek Parkinson-kór?	<input type="checkbox"/>	<input checked="" type="checkbox"/>
Van-e Önnek Alzheimer-kór?	<input type="checkbox"/>	<input checked="" type="checkbox"/>
Van-e Önnek más krónikus betegség?	<input type="checkbox"/>	<input checked="" type="checkbox"/>
Van-e Önnek vérbetegsége (pl. vérszegénység)?	<input type="checkbox"/>	<input checked="" type="checkbox"/>
Van-e Önnek fertőző betegség (pl. HIV, hepatitisz)?	<input type="checkbox"/>	<input checked="" type="checkbox"/>
Van-e Önnek más betegsége?	<input type="checkbox"/>	<input checked="" type="checkbox"/>

Orvosi igazolás: 2024. január 15. 12:00

*(Handwritten notes: Propycil 50 mg)*

# Szájvizsgálat

- Sztomato-onkológiai szűrés: negatív
- TMI vizsgálat: eltérést nem tapasztaltam
- Szájhygiéné: közepes
- Protetikai osztályozás (szanálás után)\*:
  - Felső állcsont: teljes foghiány
  - Alsó állcsont: Fábián- és Fejérdy-féle 2A osztály
- Harapási forma: eugnath,  
alsó középvonal eltolódás

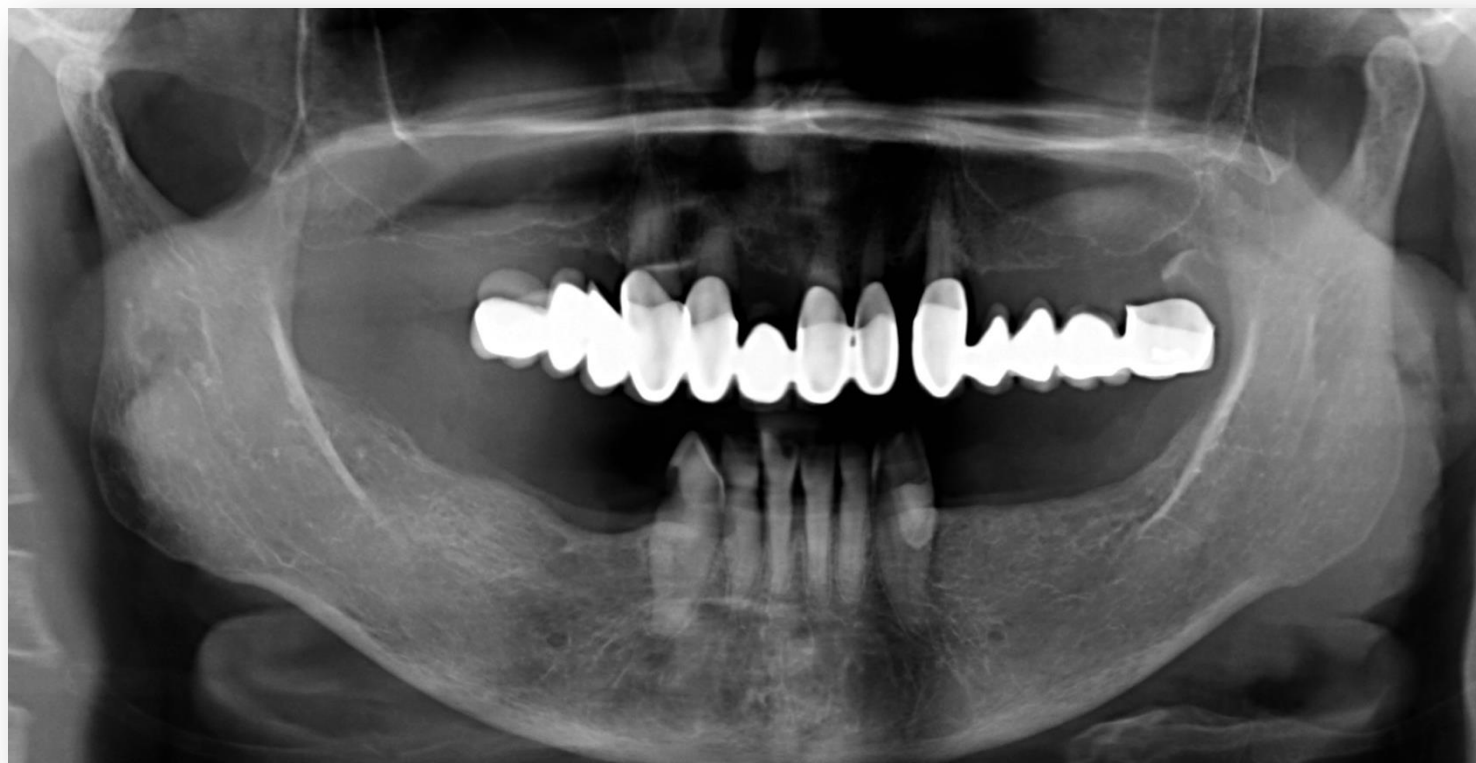

\*Szanálás előtt:

- Felső állcsont: Fábián- és Fejérdy-féle 2B osztály
- Alsó állcsont: Fábián- és Fejérdy-féle 2A osztály

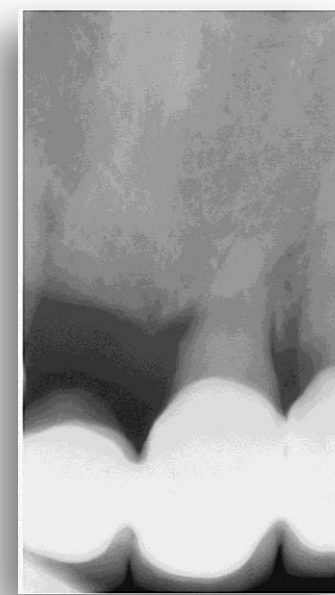
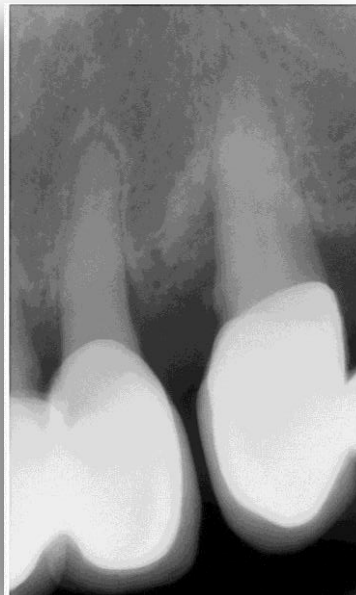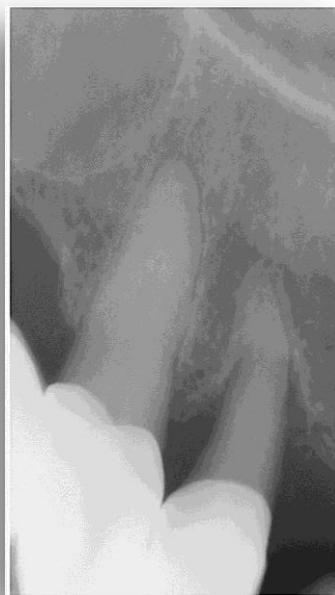
# RTG Status

– előkészítő műveletek előtt



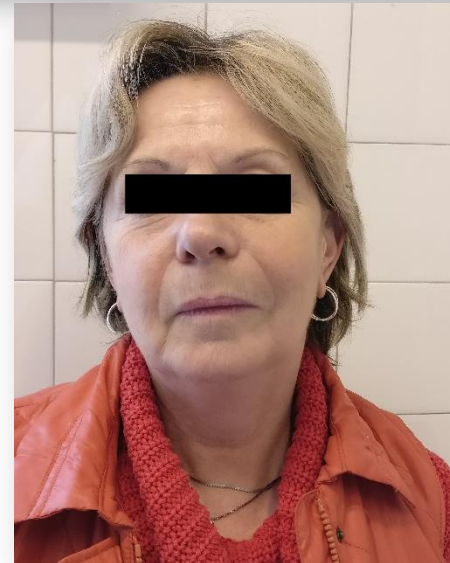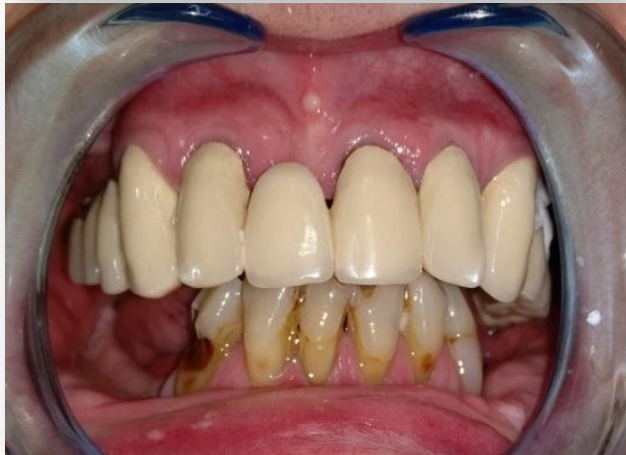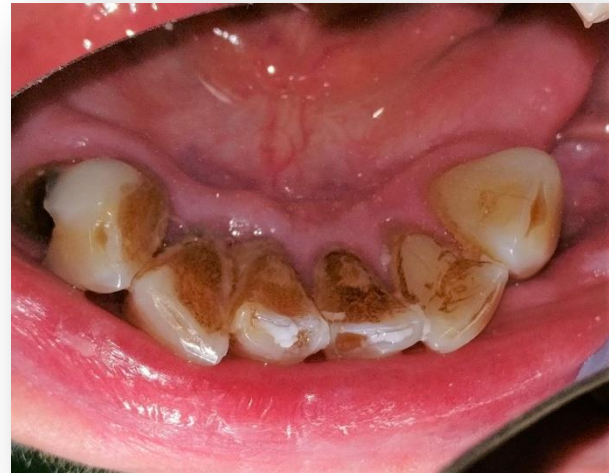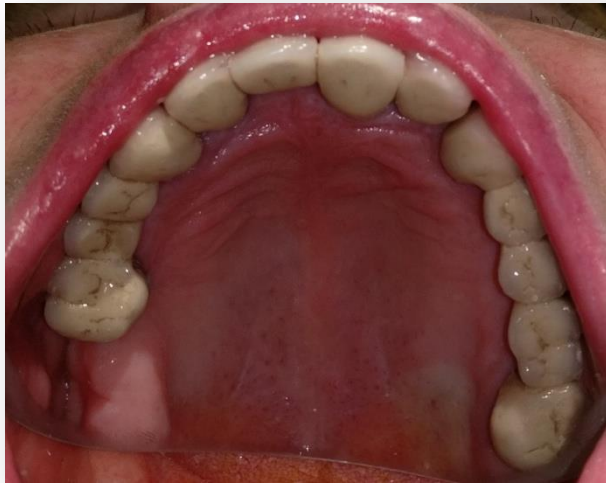# RTG Status

– előkészítő műveletek előtt





# Fotódokumentáció – kiindulás

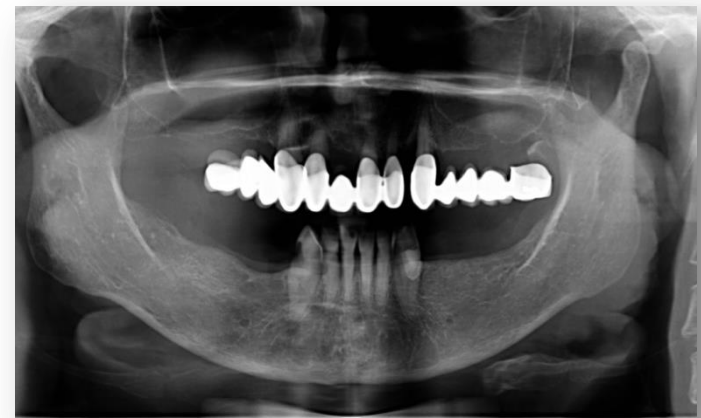
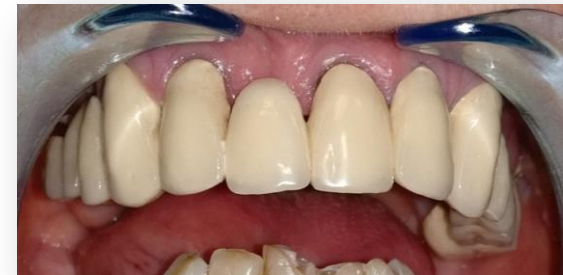
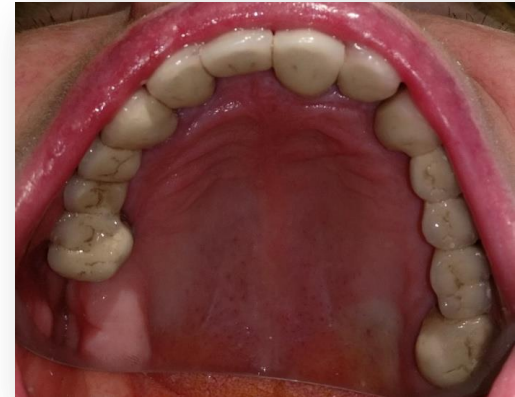Alsó közép vonal eltolódás figyelhető meg

# Status - Felső állcsont

## Felső fogív:

x x x 3 2 x | 1 2 3 x x x 7



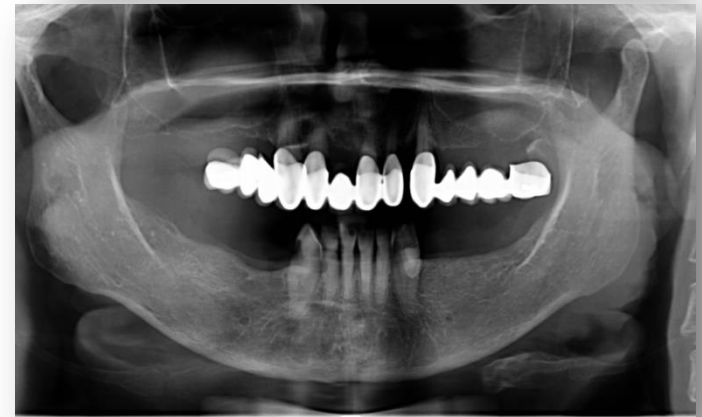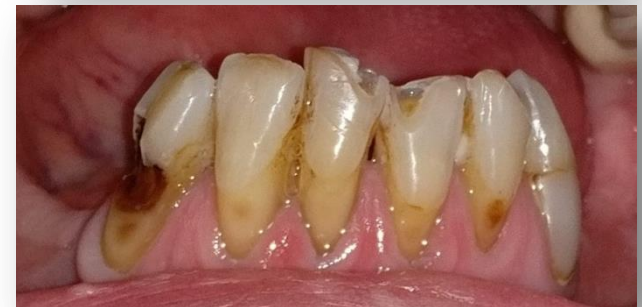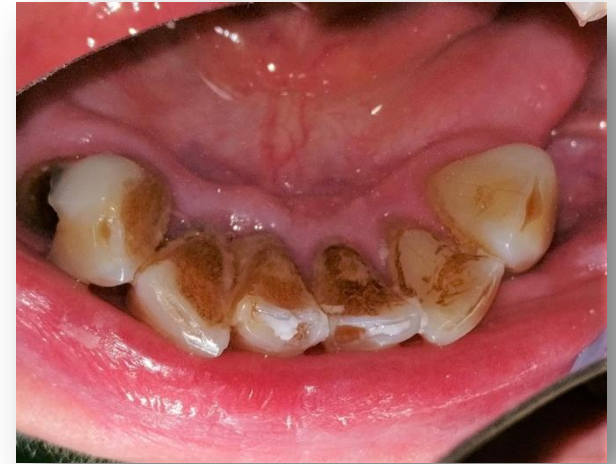- Viselt pótlások
  - 8 tagú fémkerámia híd
    - Horgonykoronák: 13, 12, 21, 22
    - Hézagfogak :15, 14, 11
    - Üvegpillér:16
  - 5 tagú fémkerámia híd
    - Horgonykoronák: 23, 27
    - Hézagfogak: 24, 25, 26
- 27 fractura radice
- Krónikus parodontitis
- Fábián- és Fejérdy-féle 2B osztály

# Status - Alsó álcsont

## Alsó fogív:

3 2 1 | 1 2 3

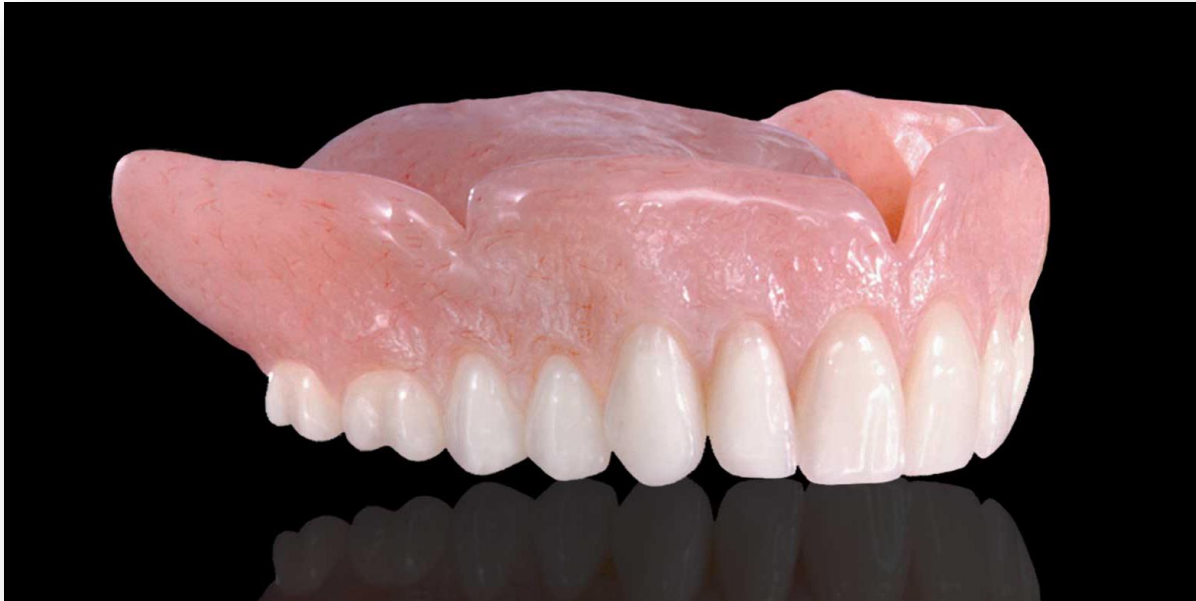- 43 buccalisan caries media  
vitalitásvizsgálat: normális hidegérzékenység
- 33 nyaki tömés secunder caries  
vitalitásvizsgálat: normális hidegérzékenység
- ínycsökkentés
- calculus
- incisalis élek abradáltak
- Fábrián- és Fejérdy-féle 2A osztály





# Kezelési terv - Felső állcsont

- Immediát teljes lemezes pótlás, 12 fogas



Illusztráció

Forrás: <http://www.dentalartslab.com/products-services/er-restorations/er-full-dentures/>

# Kezelési terv - Alsó állcsont

- **Kombinált pótlás**

- **Fix rész:**

6 tagú fémkerámia sín

horgonykoronák: 33, 32, 31, 41, 42, 43;

Bredent Vario kugel (1,7 sagittalis): 33, 43,

frézelt váll befekvő karhoz

- **Kivehető rész:**

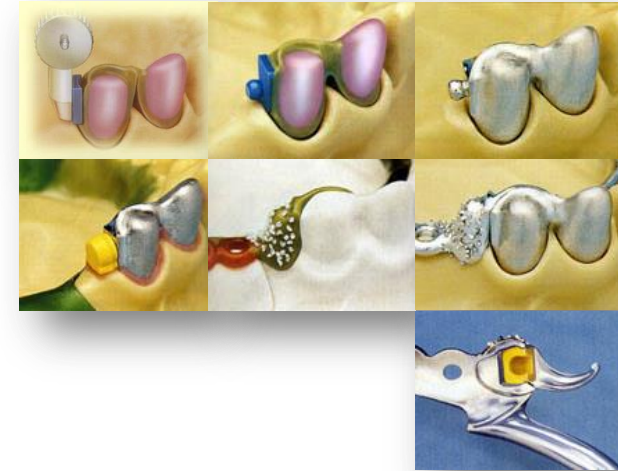Dentomucosalis megtámasztású, merev elhorgonyzású részleges lemezes pótlás, lingualis ív alakban redukált fém alaplemezzel.

Elhorgonyzás eszköze:

gömbretenciós elhorgonyzás (Bredent Vario kugel)

Billenésgátlás: befekvő karok 33, 43 koronákhoz

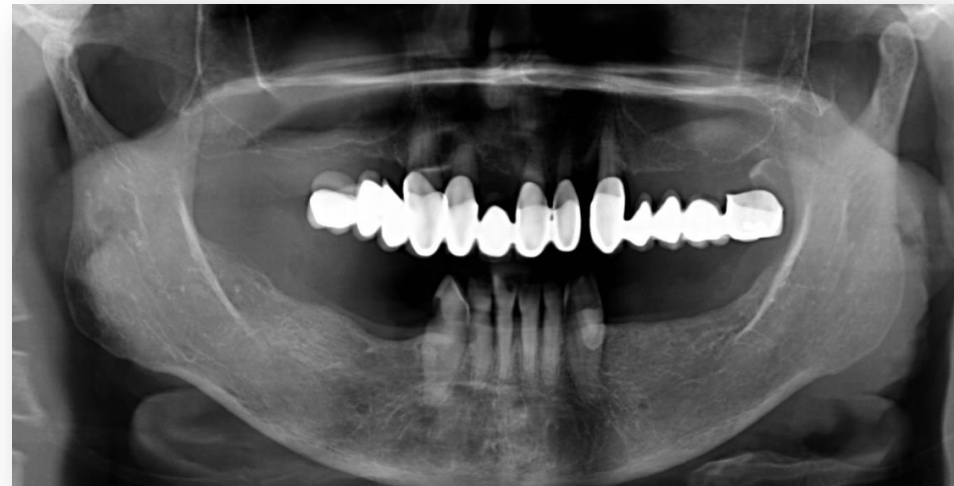6 fogat pótol műfogakkal: 36, 35, 34, 44, 45, 46



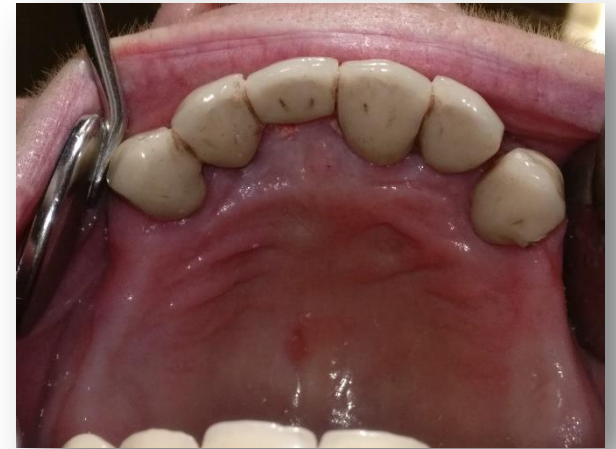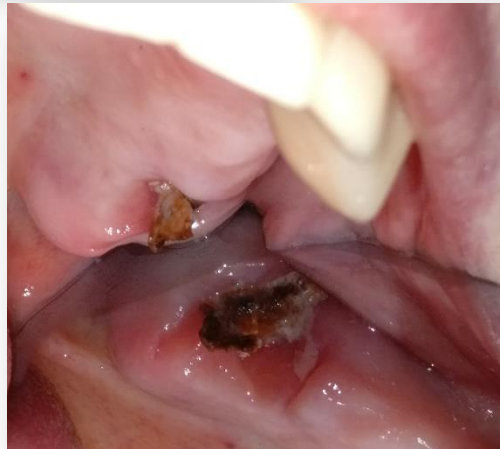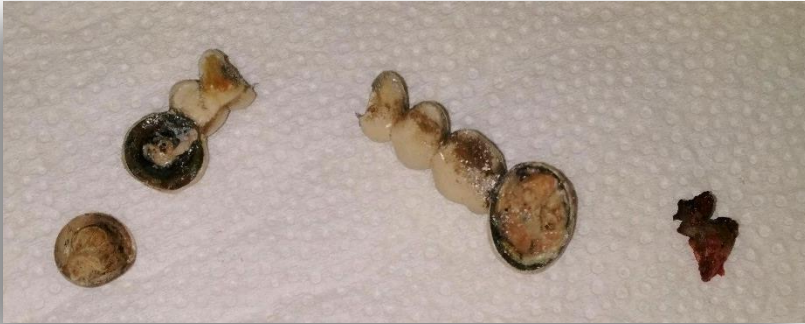# Előkészítő műveletek - összefoglalva

- Parodontológiai:
  - Professzionális szájhigiénés kezelés
- Protetikai:
  - 8 tagú fémkerámia híd eltávolítása
  - 5 tagú fémkerámia híd eltávolítása
- Szájsebészeti:
  - Extractio: 13, 12, 21, 22, 23
- Konzerváló fogászati:
  - 33, 43 üvegeionomer nyaki tömések

xxx32x	12
	3xxx7



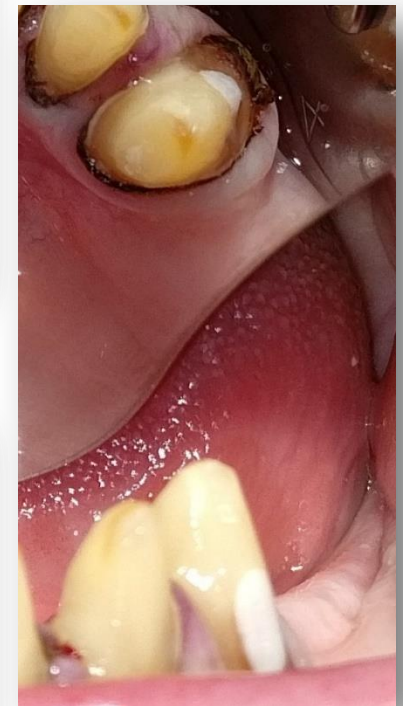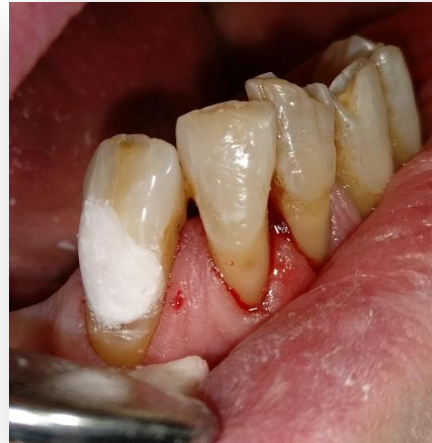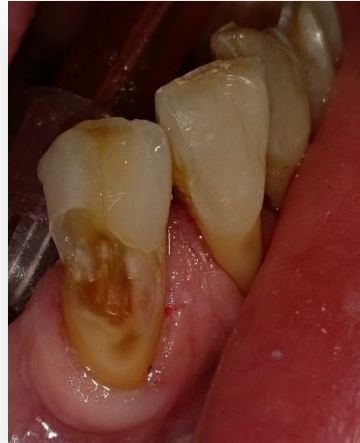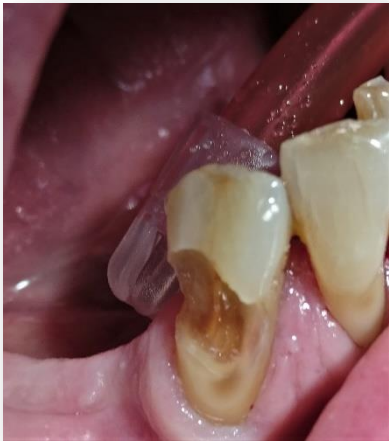# Előkészítő műveletek 1.



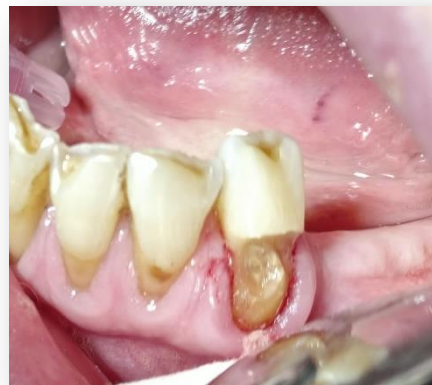- Professzionális szájhygiénés kezelés
- Felső fémkerámia hidak distalis pilléreinek eltávolítása
- 27 fog extractioja



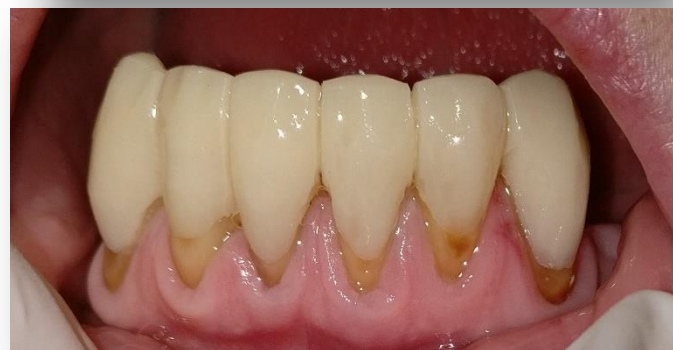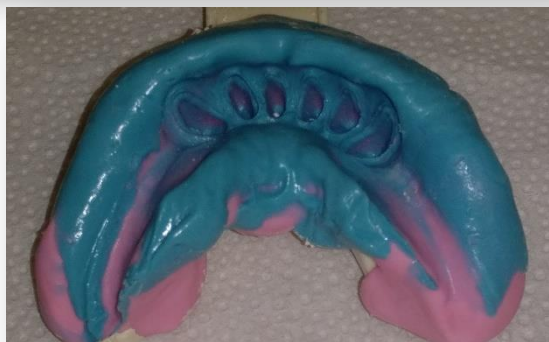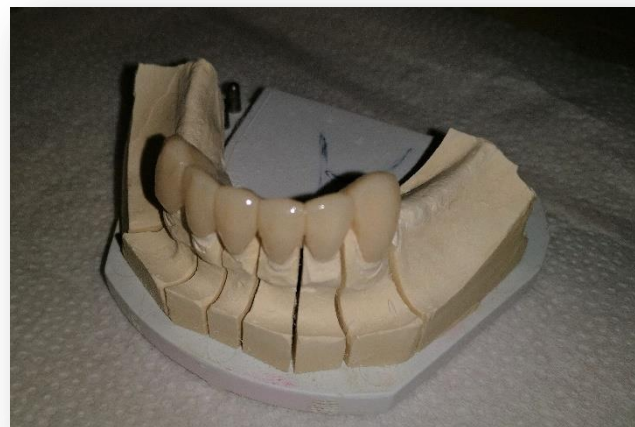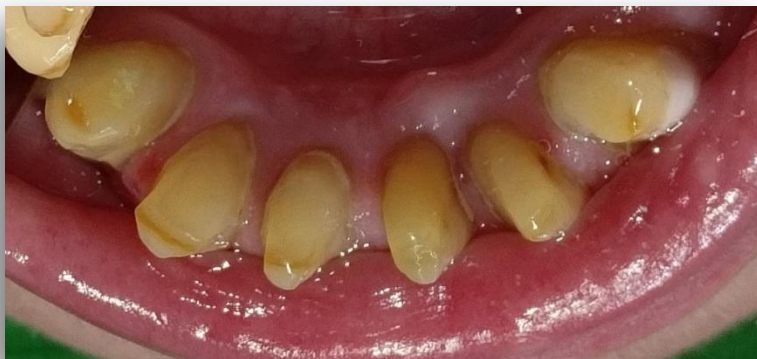# Előkészítő műveletek 2.



- 33, 43 fogak vitalitásvizsgálatra normális hidegérzékenységgel reagáltak
- 33, 43 fogak nyaki tömése üvegeionomer cementtel (KetacMolar)

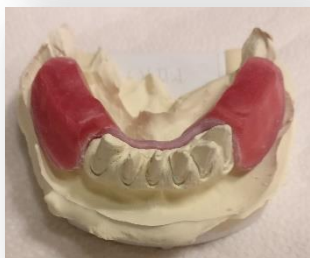
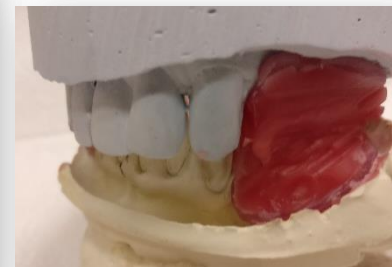
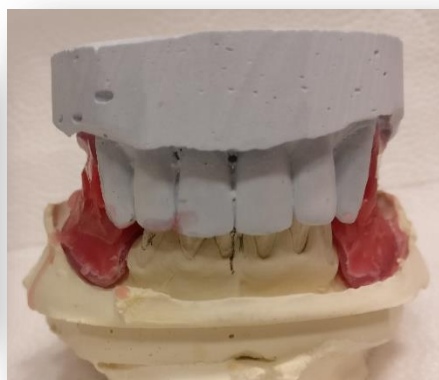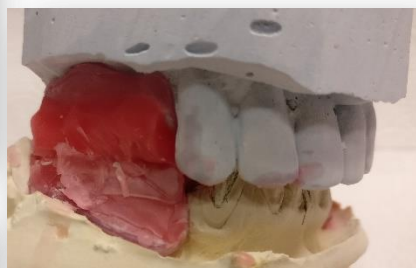# Pillérfogak előkészítése

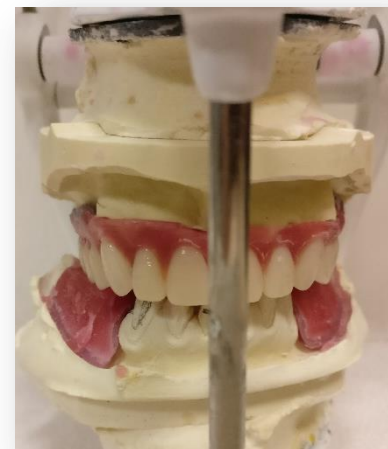
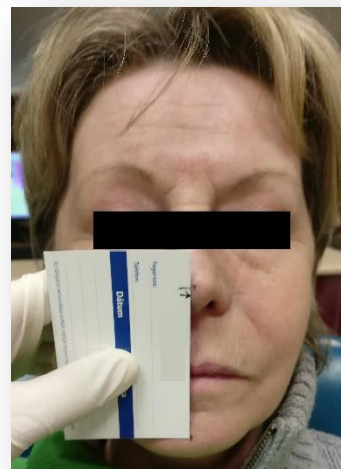
- Pillérfogak előkészítése supragingivalis lekerekített vállas preparálással
- Precíziós-szituációs lenyomat (kétfázisú, kétidejű, A-szilikon, Prestige)
- Laborban készült 6 tagú (PMMA;CAD/CAM) ideiglenes sín (horgonykoronák: 33, 32, 21, 41, 42, 43)
- Szabad fognyakak kémiai csonkvédelme (Ultradent Universal Dentin Sealant)
- Instruálás: súroló fogmosás tiltása, módosított Stillmann-technika betanítása

# A centrális okklúziós helyzet meghatározása harapási sablonnal

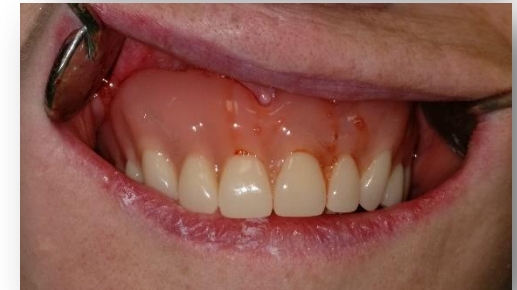
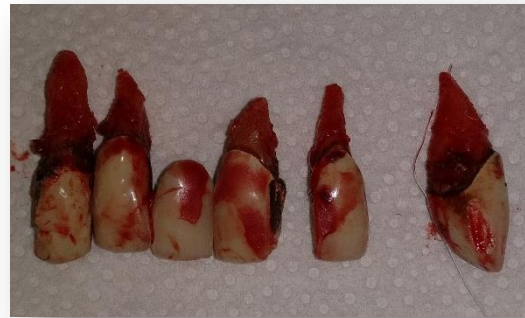
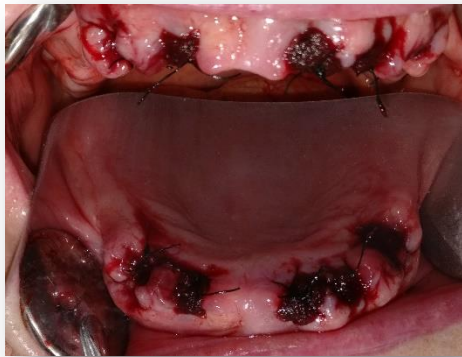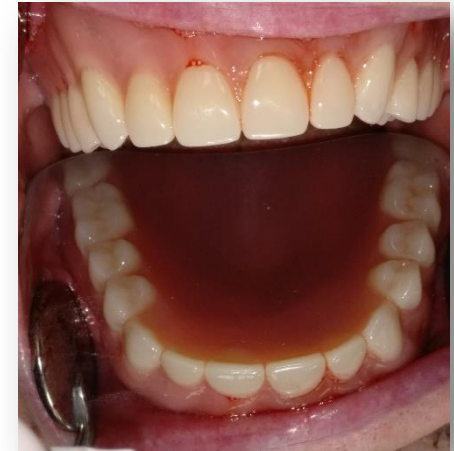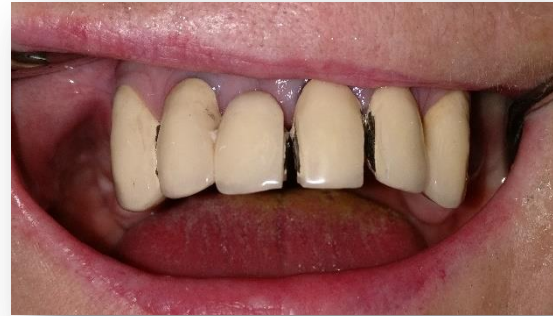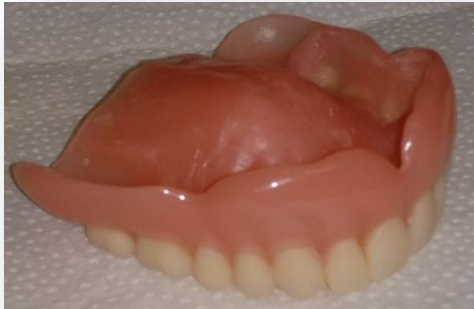- Felső és alsó harapási sablon
- A harapási sáncok befaragva
- Választott fogszín Vita A2
- A fogfelállítás ellenőrzése mintán

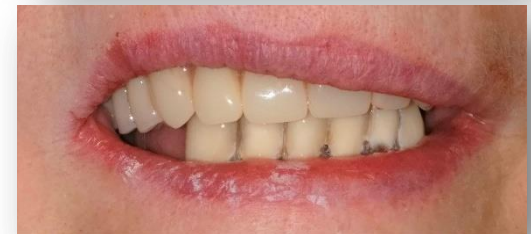



# Az elkészült immediát pótlás

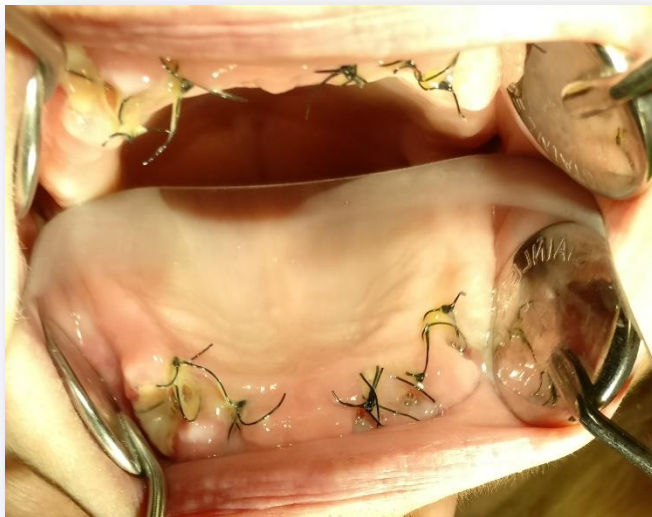

- Az elkészült immediát felső pótlás
- A felső fogakat eltávolítottam, Gelatampot és sebszűkítő varratot - z-öltés - helyeztem be az extractios sebekbe
- A kész pótlás extractio után azonnal szájba helyeztem





# Ostitis alveolaris



- A páciens nem tartotta be a fogeltávolítást követő tilalmakat, dohányzott, illetve élő flórás joghurtot fogyasztott
- Panaszok: láz, erős fájdalom, arcduzzanat



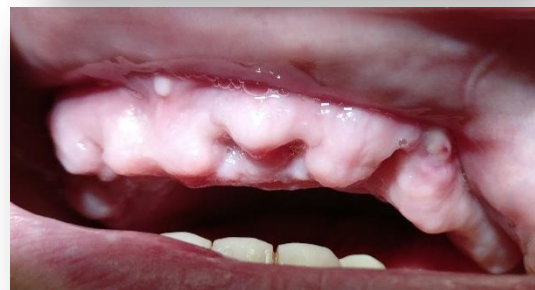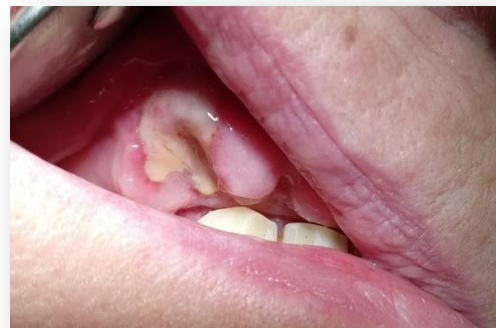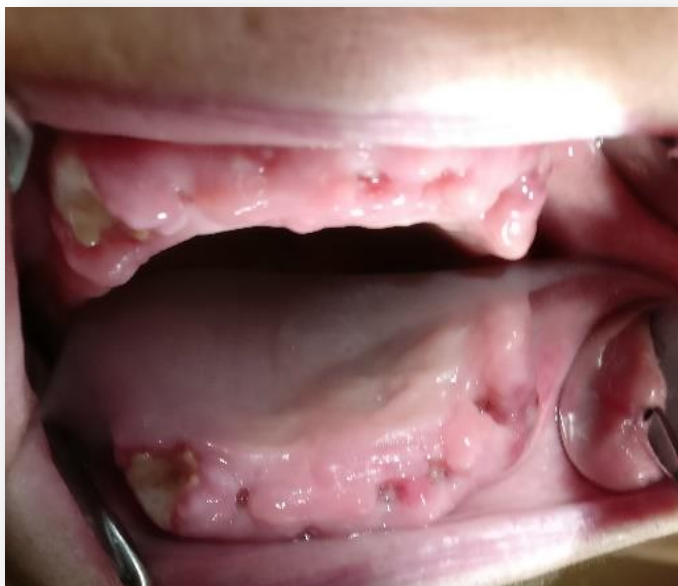#### FOGHÚZÁS UTÁNI TEENDŐK

- a tamponra 15 percig szorosan rá kell harapni, 15 perc elteltével a tampont ki kell venni a szájból
- a tampon szorítása közben a szájból termelődő nyálát le kell nyelni, nem szabad gyűjtögetni vagy köpködni
- a tampon kivétele után inni lehet [tejterméket csak 2 nap múlva] enni csak a zsidbadás teljes megszűnése (kb. 2 órával a fogeltávolítás után) szabad
- a fogeltávolítás napján tilos öblögetni, a második, harmadik nap is csak óvatosan szabad a fogmosás után
- a fogmosás kötelező a húzás környezetében is, fontos, hogy a seb körül a fogakon ne maradjon lepedék (a sebet nem szabad fogkefével dörzsölni), ez a gyógyulás elengedhetetlen feltétele
- a fog helyén keletkező vérrögöt sem a nyelvvel, sem öblögetéssel, sem szivogatással eltávolítani nem szabad
- a felső rágófogak eltávolítása után kerülni kell 4-5 napig az erőteljes orrfújást, az erős tüsszentést
- fogeltávolítás napján ne fogyasszon alkoholt és ne dohányozzon
- jegelni kizárólag csak orvosi utasításra kell, a megbeszélés szerint.

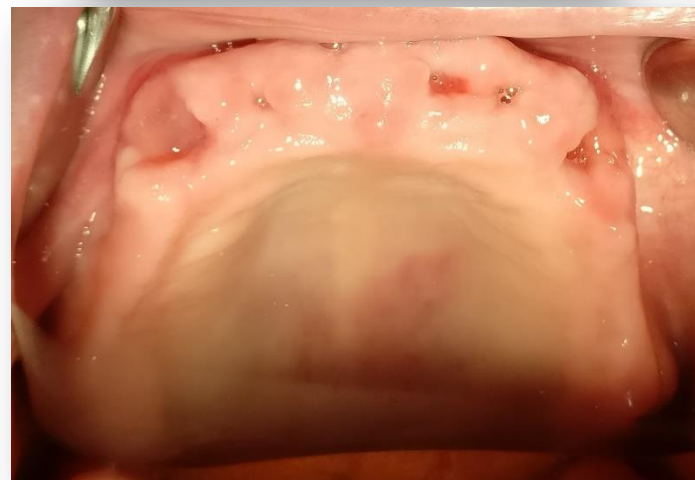Ha a fogeltávolítást követően fájdalom duzzanat jelentkezik a fog helyén vagy az arcon, haladéktalanul keresse fel rendelőnket!

Jobbulást kívánunk!

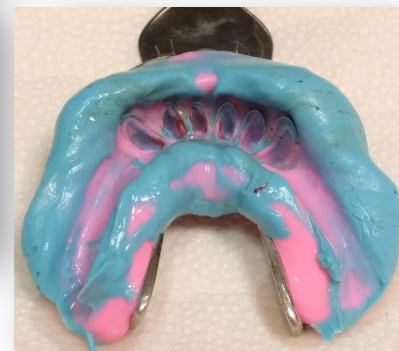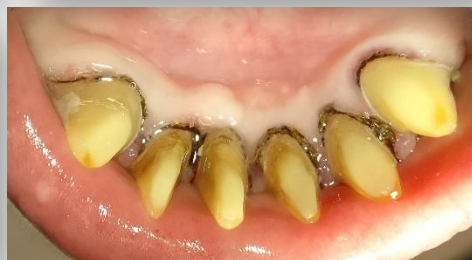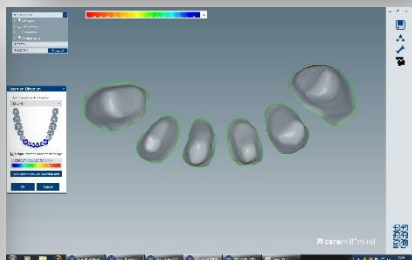
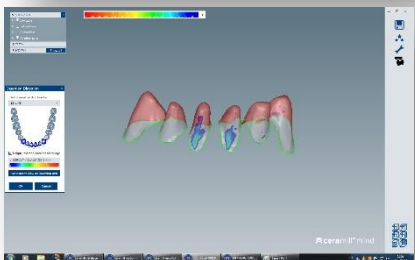
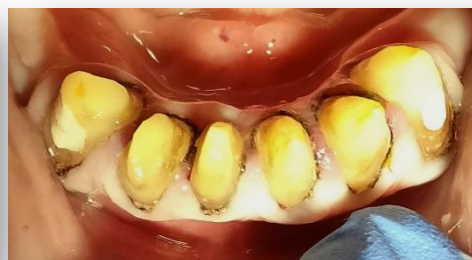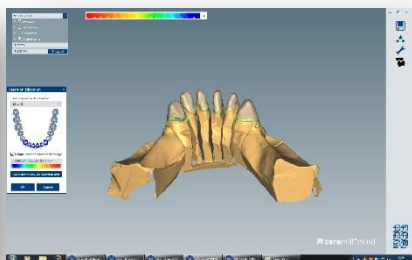
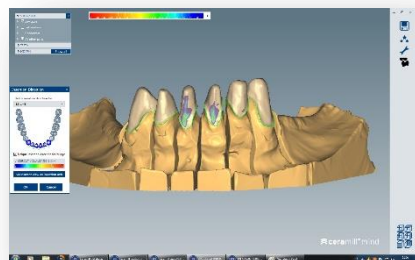
# Ostitis alveolaris



- Terápia
  - antibiotikum (clindamicyn 4x300mg),
  - klórhexidines szájöblítő használata,
  - fokozott szájhygiéna
  - tejtermékek fogyasztásának szigorú tiltása
- A sebek a kéthetes kontrollon teljesen gyógyultak.



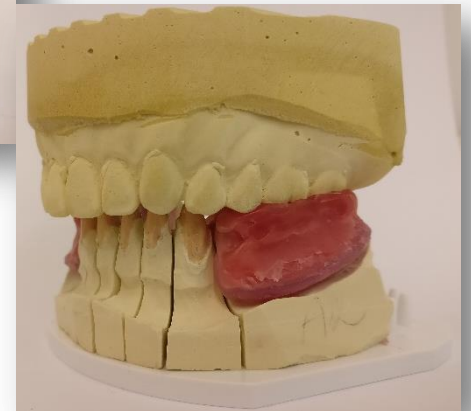
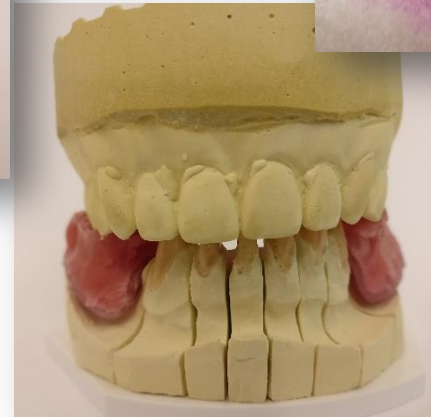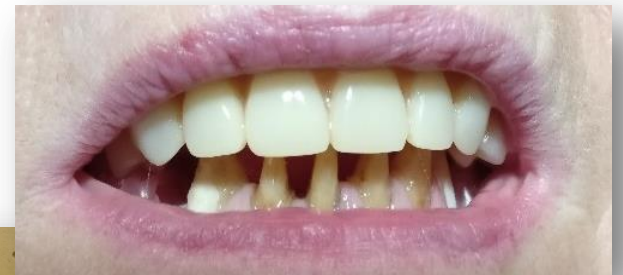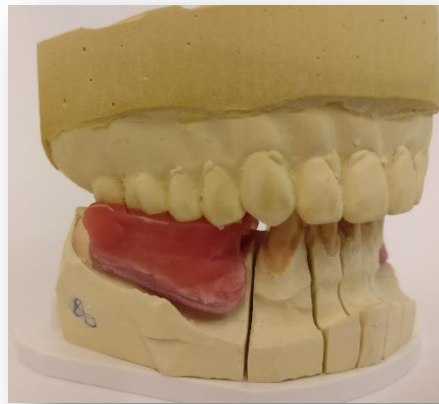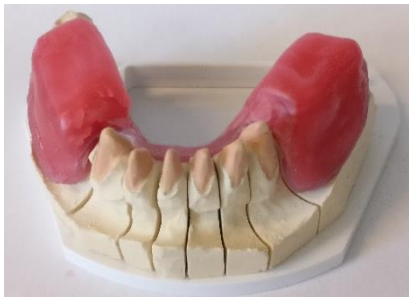# Pillérfogak előkészítése 2.



- A supragingivalis lekerekített vállas csonkelőkészítés módosítása számítógépes scannelés és tervezés alapján
- Dupla fonalas sulcustágítás (Ultrapak #00 és #000)
- Precíziós-szituációs lenyomat addíciós szilikonnal, kétfázisú, kétidejű lenyomatvételi technikával (Prestige)
- Antagonista alginát lenyomat



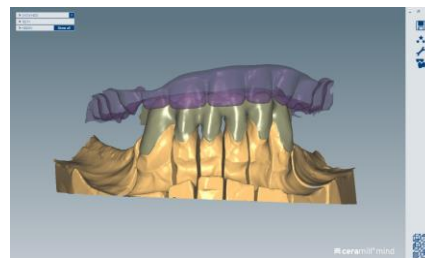
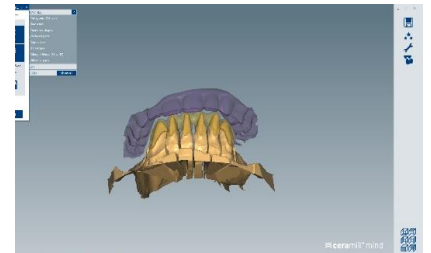
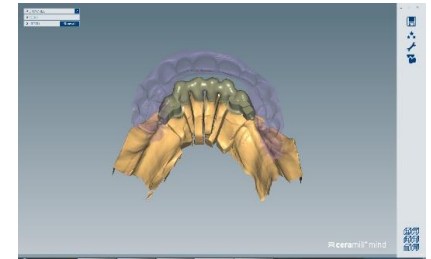
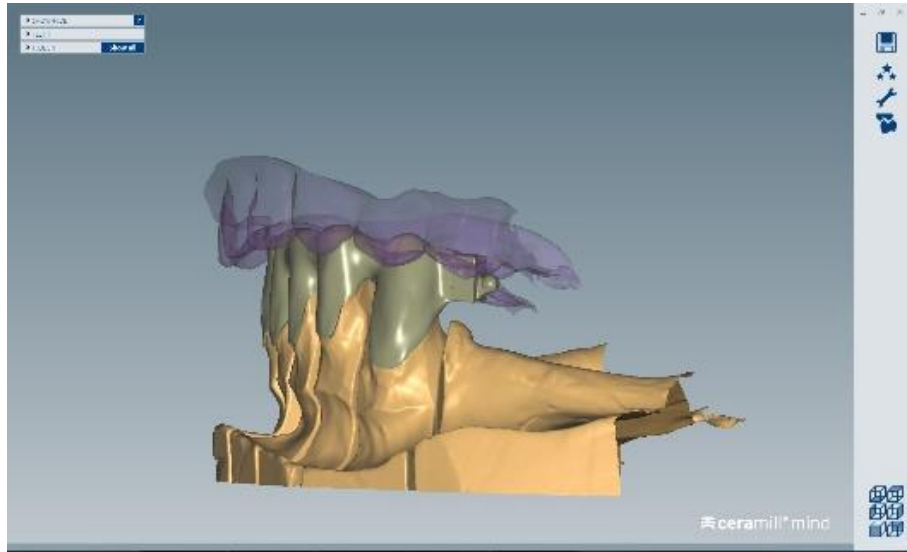
# A centrális okklúziós helyzet meghatározása harapási sablonnal



- Alsó harapási sablon
- A harapási sánc befaragva mintán és szájbán



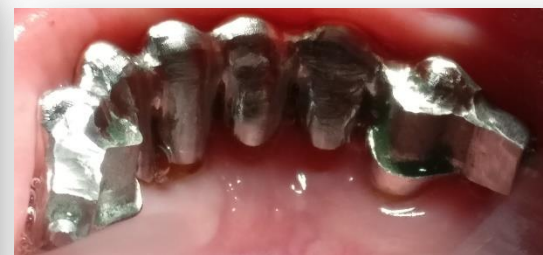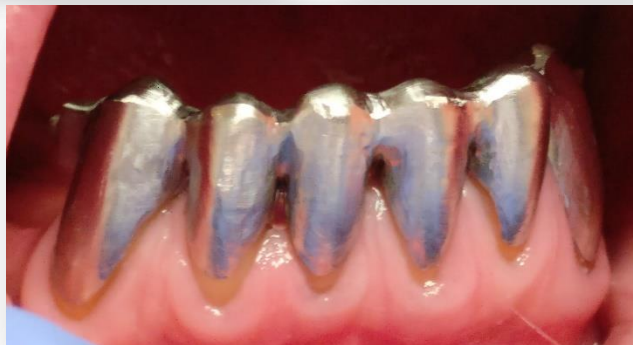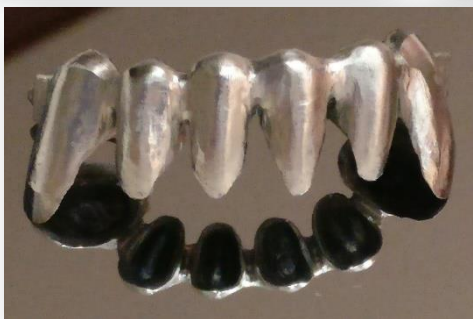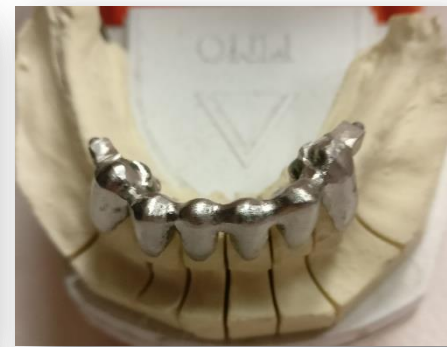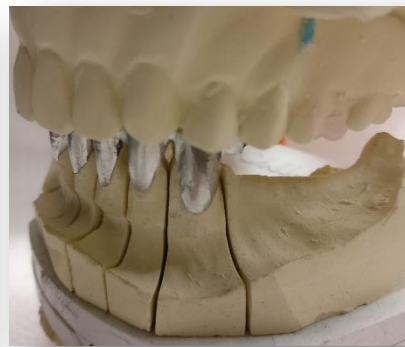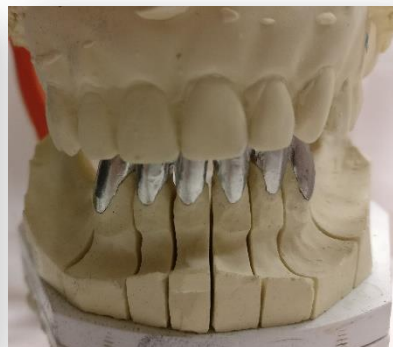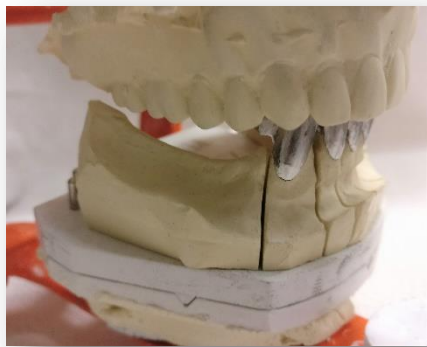
# A fémváz számítógépes tervezése



A fémváz készítésének lépései:

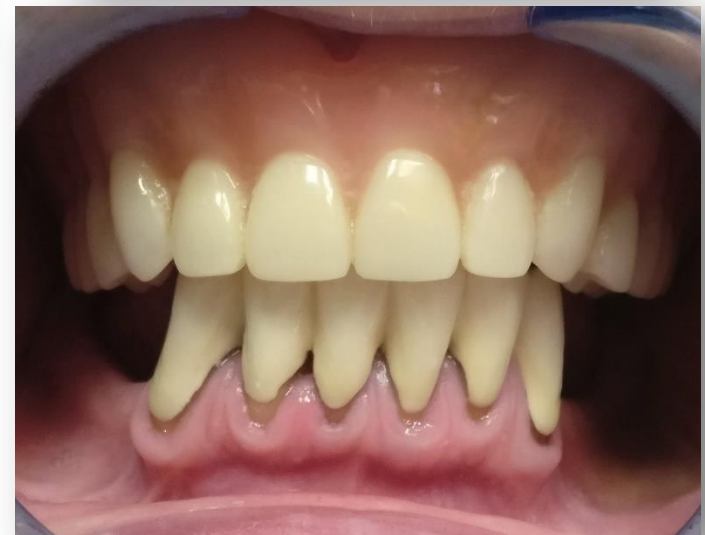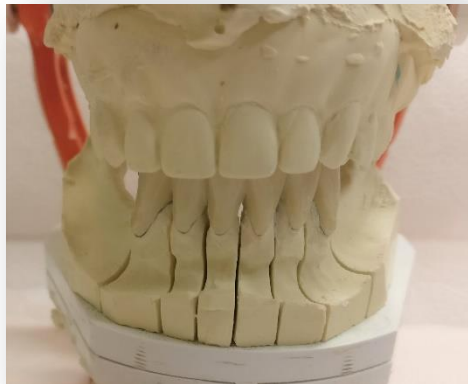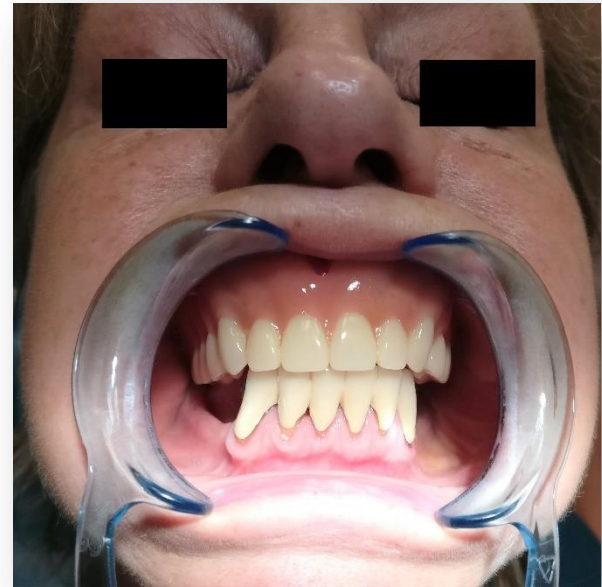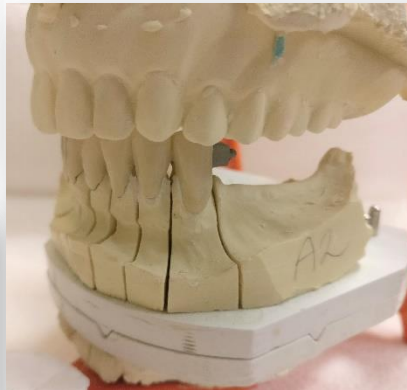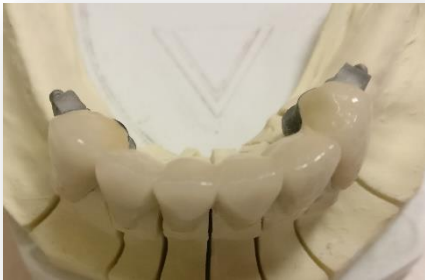- A fémváz tervezése számítógéppel
- Viaszmintázat faragása CAD/CAM technológiával frézeltő viaszból
- Hagyományos öntés és kidolgozás

# A fémváz ellenőrzése mintán és szájban



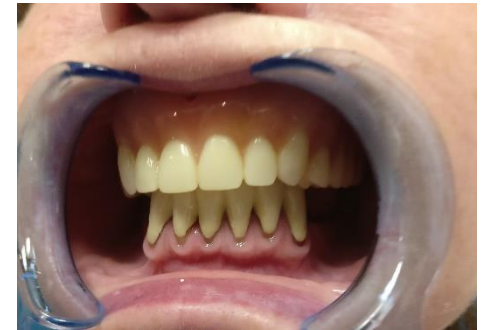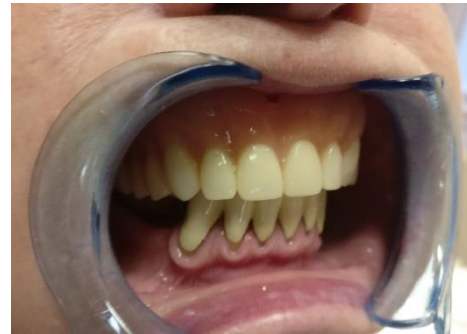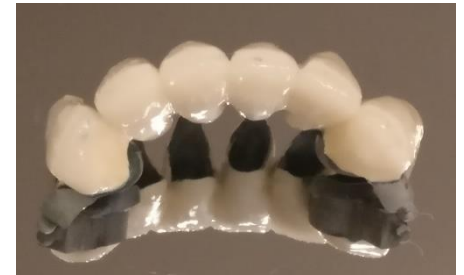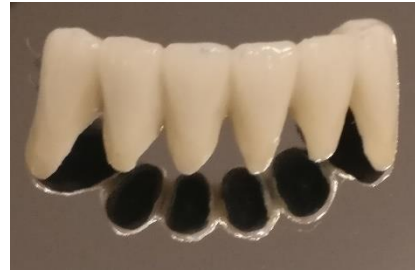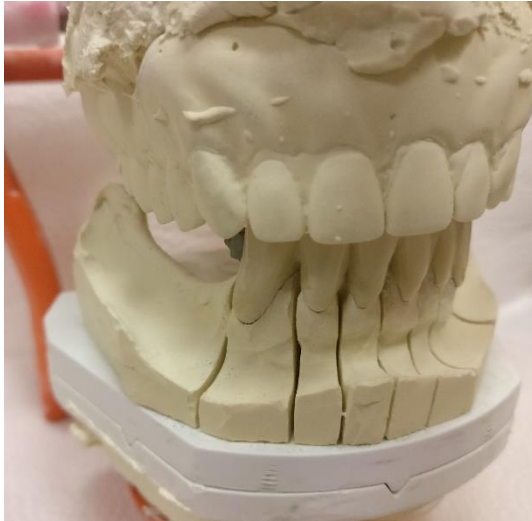- A korrigált, mélyített szupragingivális lekerekített vállas előkészítés ellenőrzése
- A választott fogszín A2 (Vita Classic)

# Mattpróba

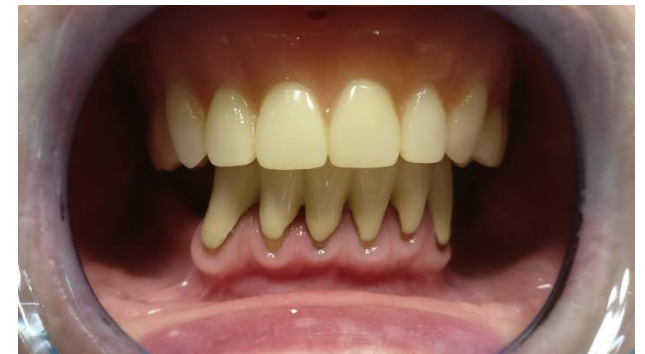

- Ellenőrzés mintán és szájbán
- Az alsó középív eltolódást korrigáltuk lehetőség szerint.

# Az elkészült rögzített rész

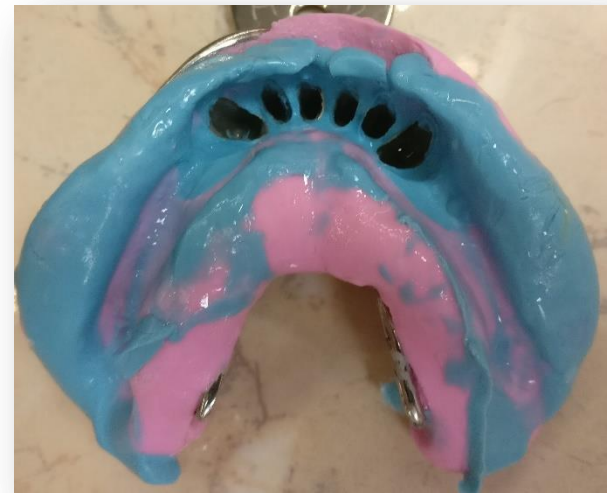
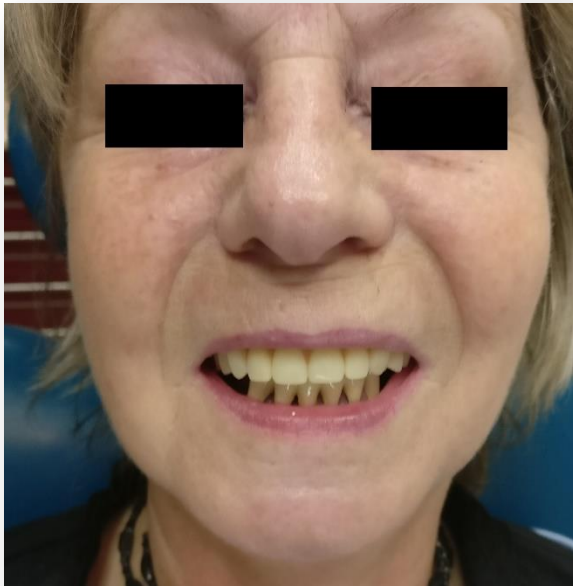
- A kész rögzített rész ellenőrzése a mintán és szájban.



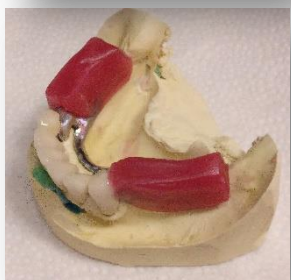
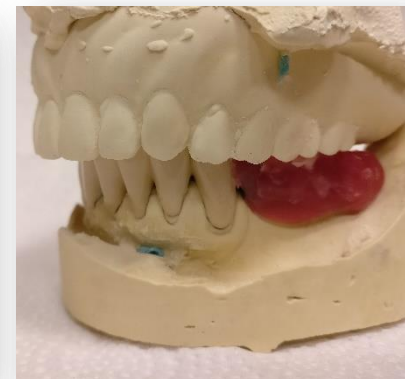
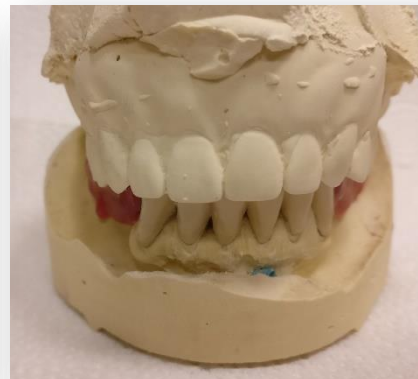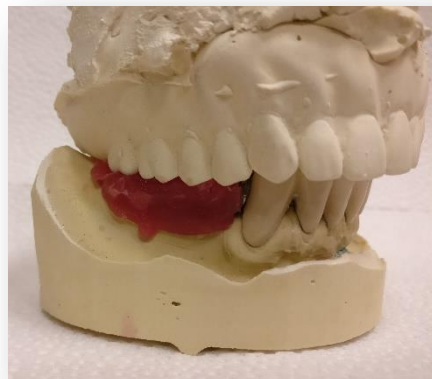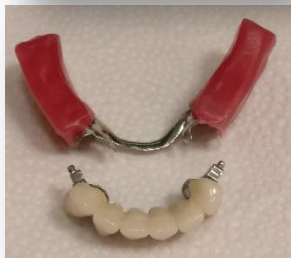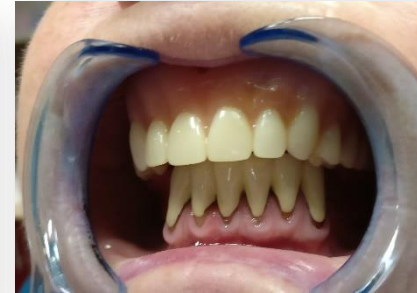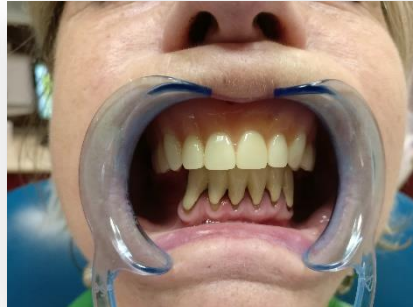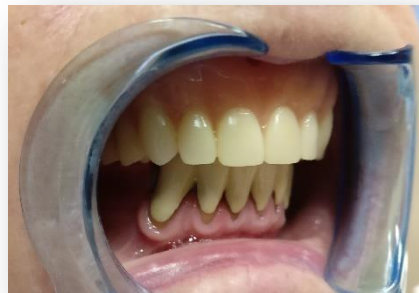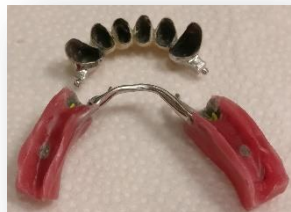# Az elkészült rögzített rész, lenyomat a kivehető részhez



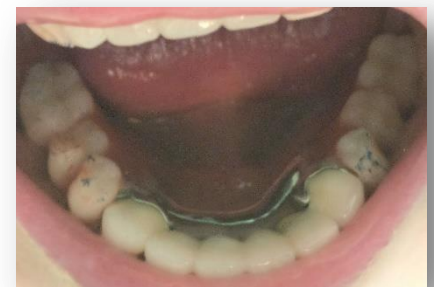
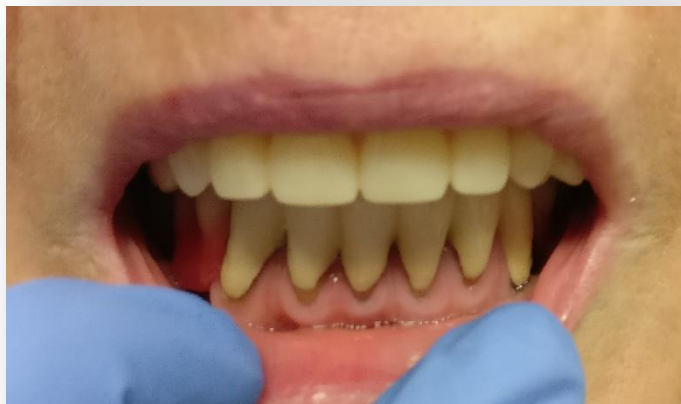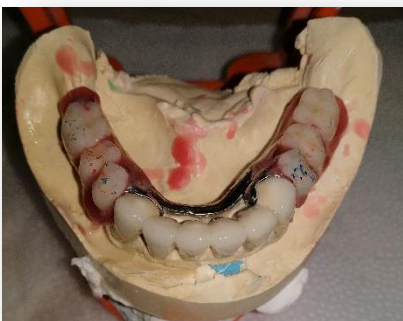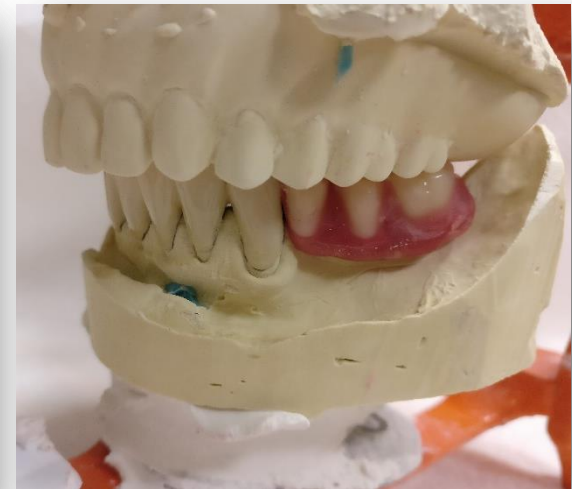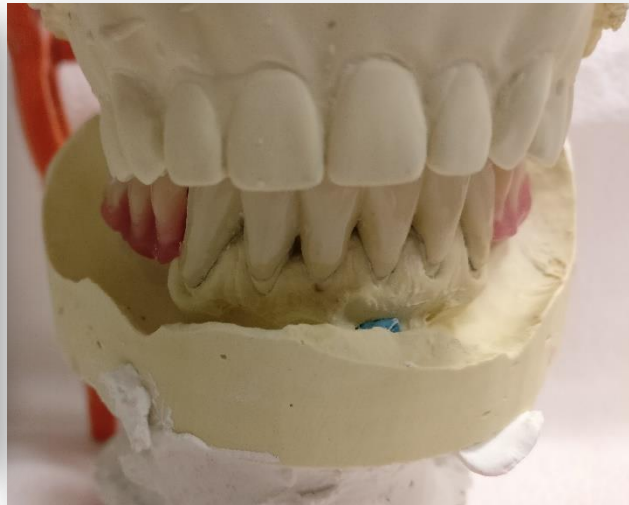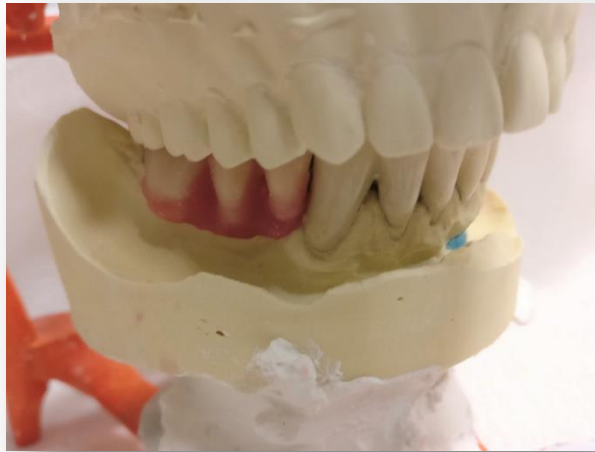- Precíziós szituációs pick-up lenyomat a fémlemez elkészítéséhez addíciós szilikonnal, kétfázisú, kétidejű lenyomatvételi technikával.

# A centrális okklúziós helyzet meghatározása



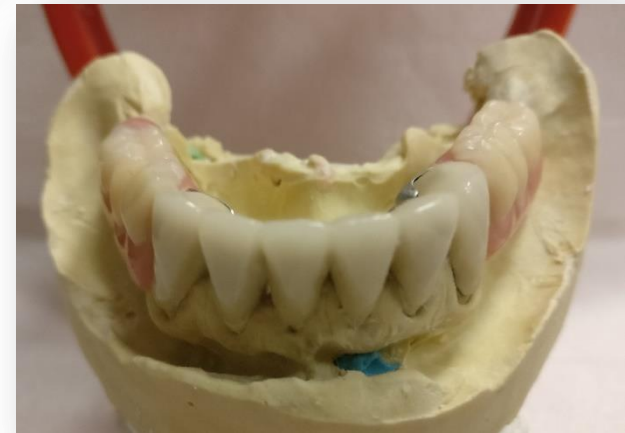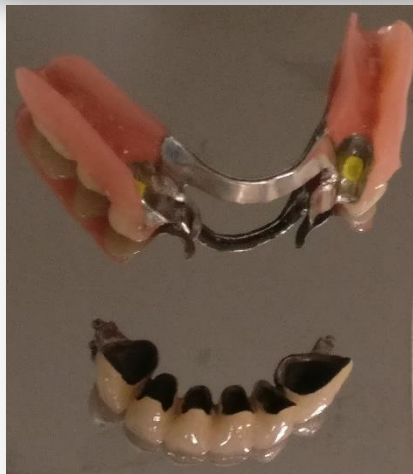
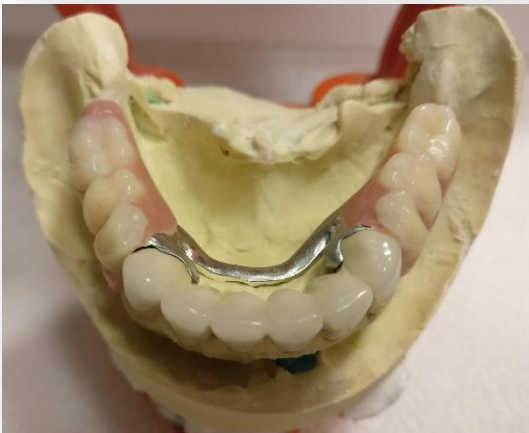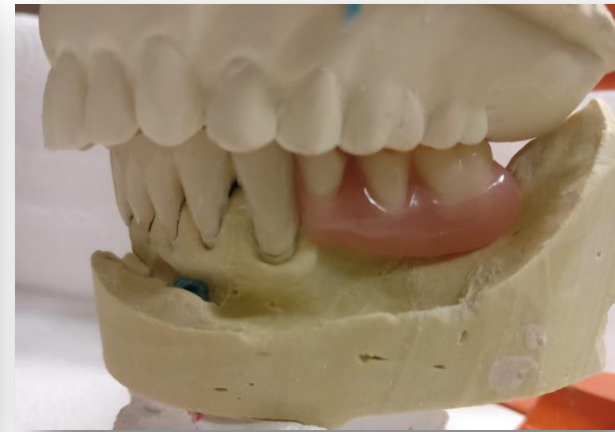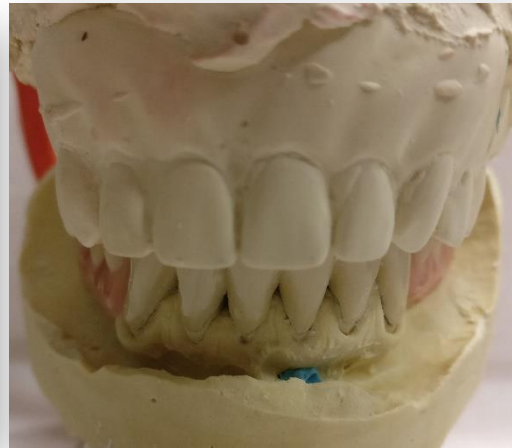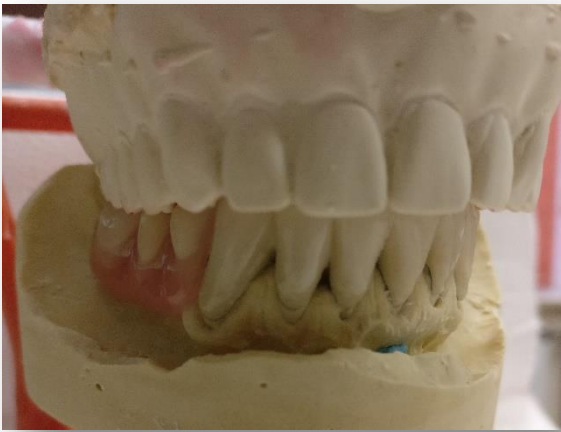- Az alsó fémlemez viaszsánccal a mintán illetve beartikulálva a mintán és szájban.

# A próbafogsor ellenőrzése a mintán és szájban



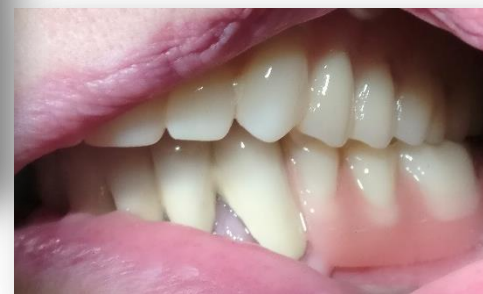
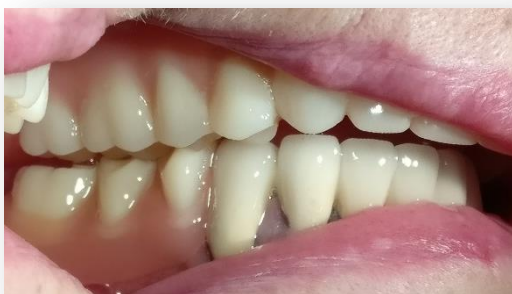
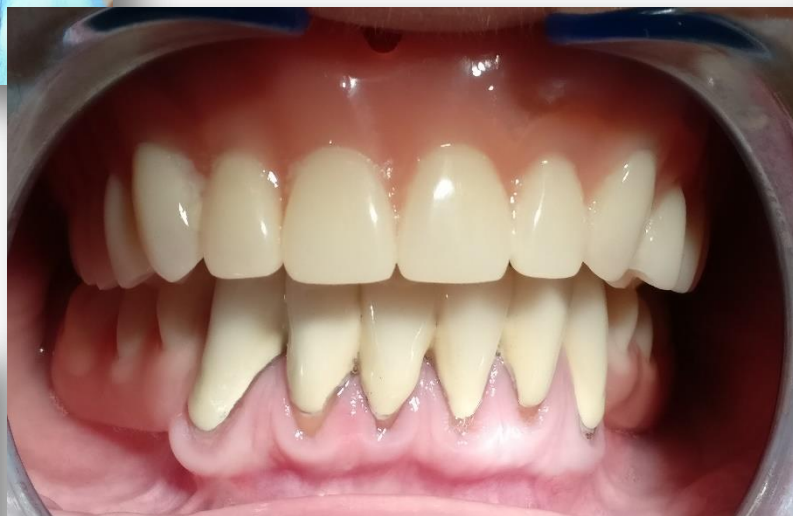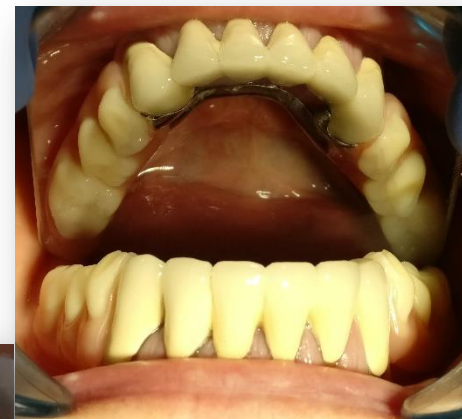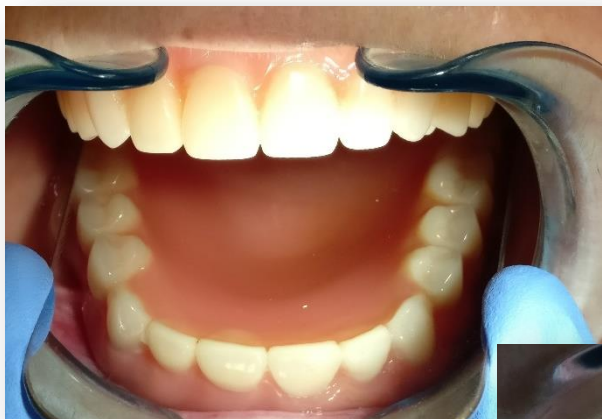# Az elkészült alsó pótlás ellenőrzése mintán



# A kész pótlás átadása

ellenőrzés, becementezés, instruálás, motiválás

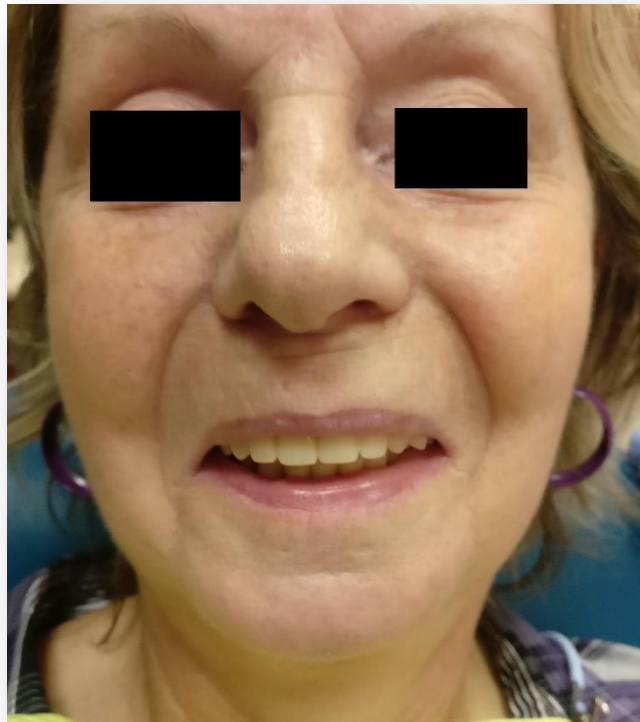

Az oldalsó képeken a páciens a fótós tükör miatt nem tudott rendesen zárni.



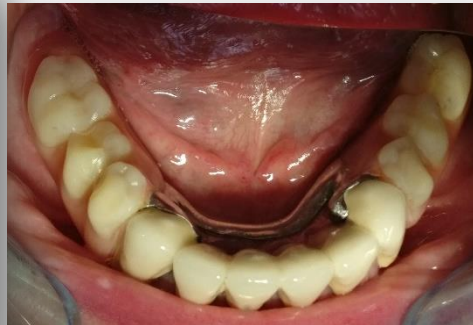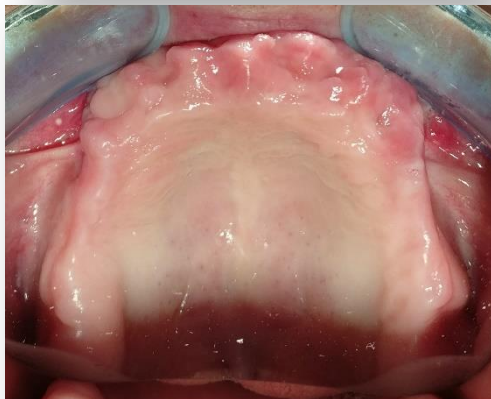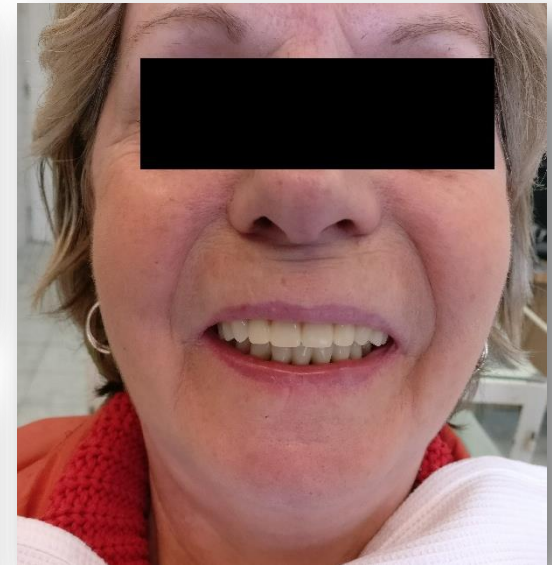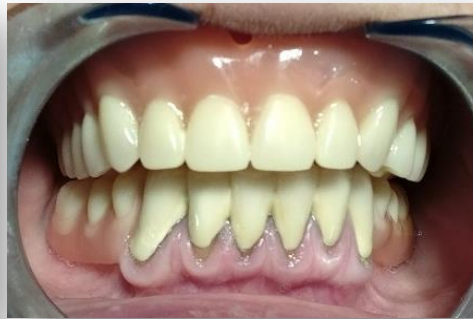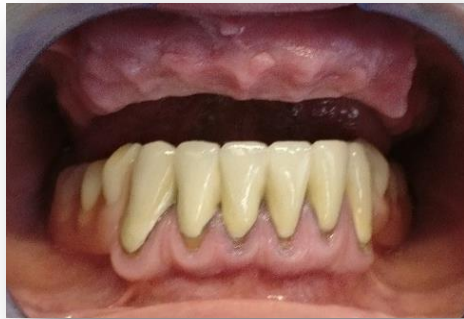# Rövidtávú visszarendelés

- A kéthetes visszarendelésen nem volt panasza.



# Hosszútávú visszarendelés

- A féléves kontrollon panasza nem volt.
- A szájhigiénia kiváló.
- A pótlásokkal gyakran eszikogyorót is.



Köszönöm a figyelmet!

