



Semmelweis Egyetem Fogorvostudományi Kar
Fogászati és Szájsebészeti Oktató Intézet
igazgató: Dr. Kivovics Péter egyetemi docens
<http://semmelweis-egyetem.hu/fszoi/>
<https://www.facebook.com/fszoi>

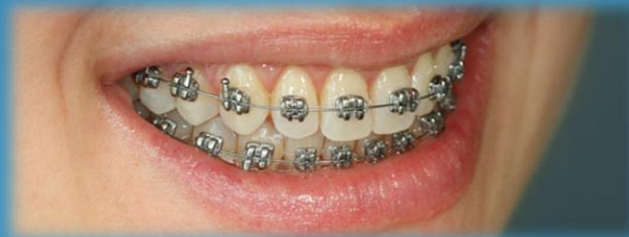


Fogszabályozás részvizsga Esetbemutató

Rezidens: Dr. Békési Kitti

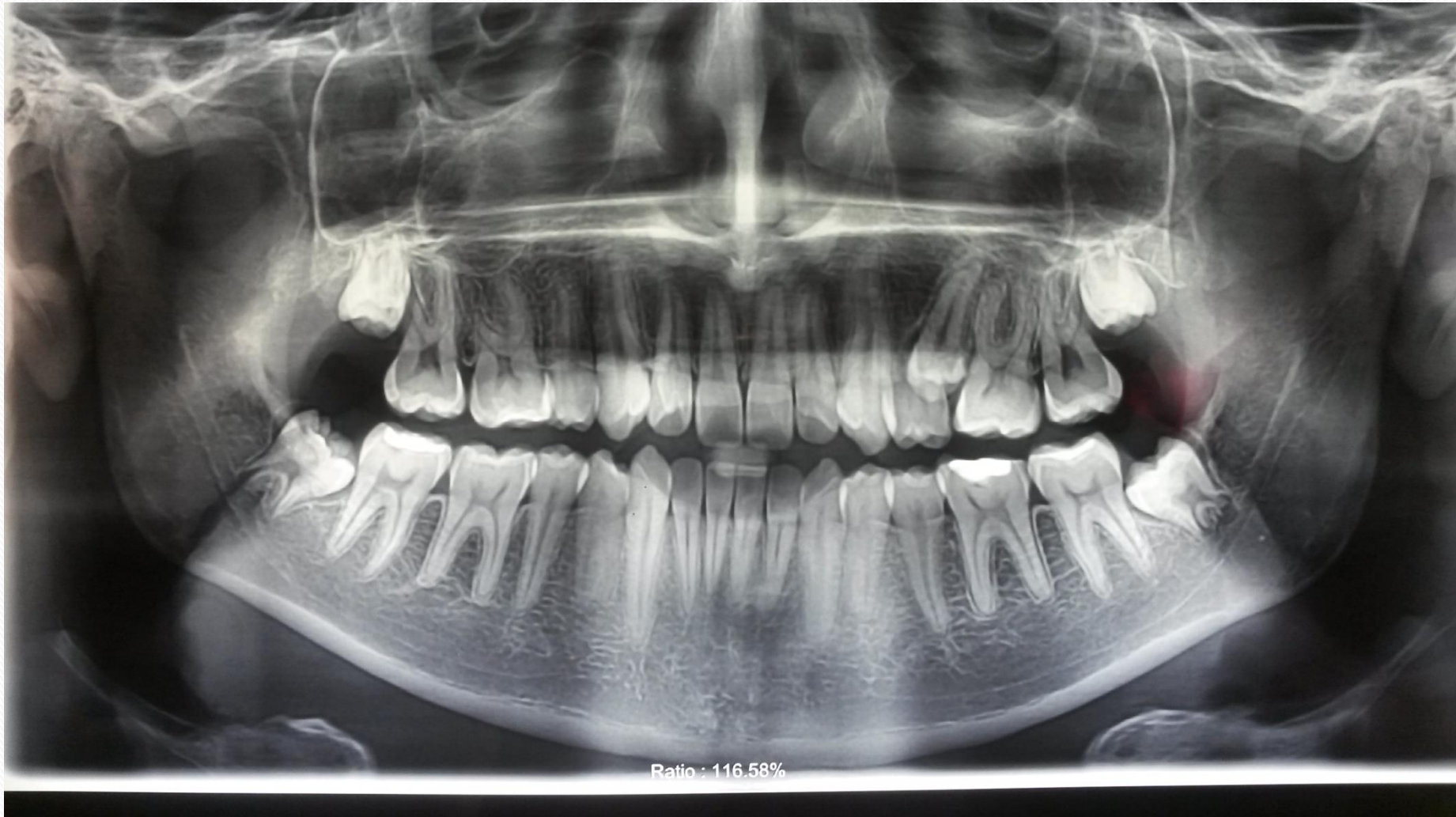Tutor: Dr. Kivovics Márton mb osztályvezető főorvos, egyetemi tanársegéd

Konzulens: Dr. Czinkóczy Béla osztályvezető főorvos



3. eset

- **Ectopias premolaris fog eltávolítása felső állcsontból**



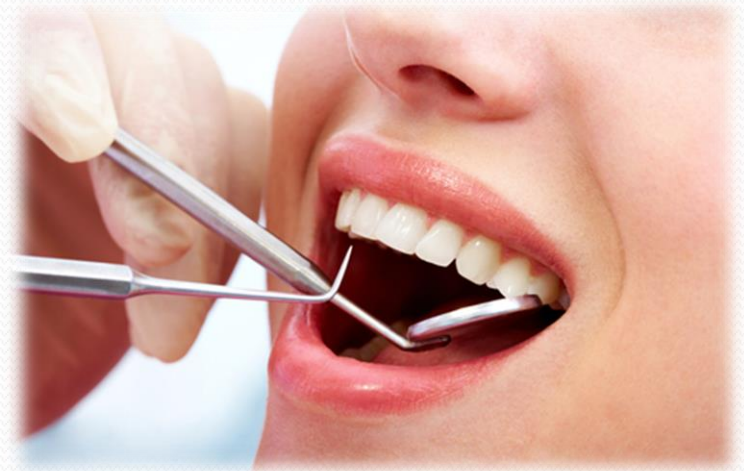Anamnézis

- 17 éves férfi beteg
- Beutalóval érkezett a fogszabályozásról
- Általános anamnézisében fogászati-, szájsebészeti kezelést befolyásoló tényező nincs
- Gyógyszereket nem szed rendszeresen, Penicillin érzékeny
- Műtétei nem voltak
- Nem dohányzik



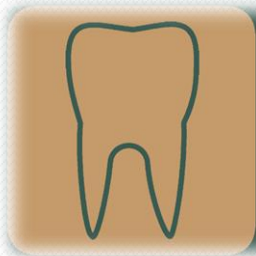Klinikai vizsgálat

- Jó általános állapot
- Szimmetrikus arc
- Megtartott fogazat
- Jó szájhigiéne
- Stomato-onkológiai szűrés negatív
- TMI diszfunkcióra utaló jel nem azonosítható
- Radiológiai vizsgálat alapján dg.: 15-ös fog aplasia, 25-ös fog retenció



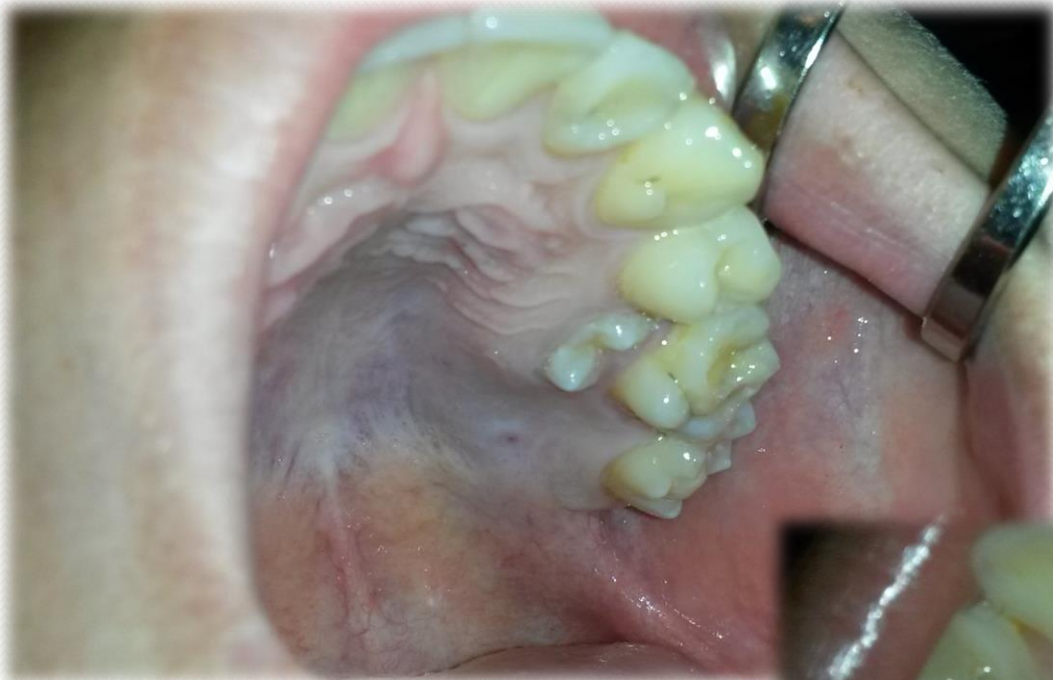Panasz

- 25-ös fognak megfelelően feszítést érzett a páciens
- Fogszabályozó kollégát keresett fel, aki a 15-ös fog aplasiája miatt a palatinalisan ectopias 25-ös fog eltávolítása mellett döntött
- A beteget szájsebészeti beutalóval látta el

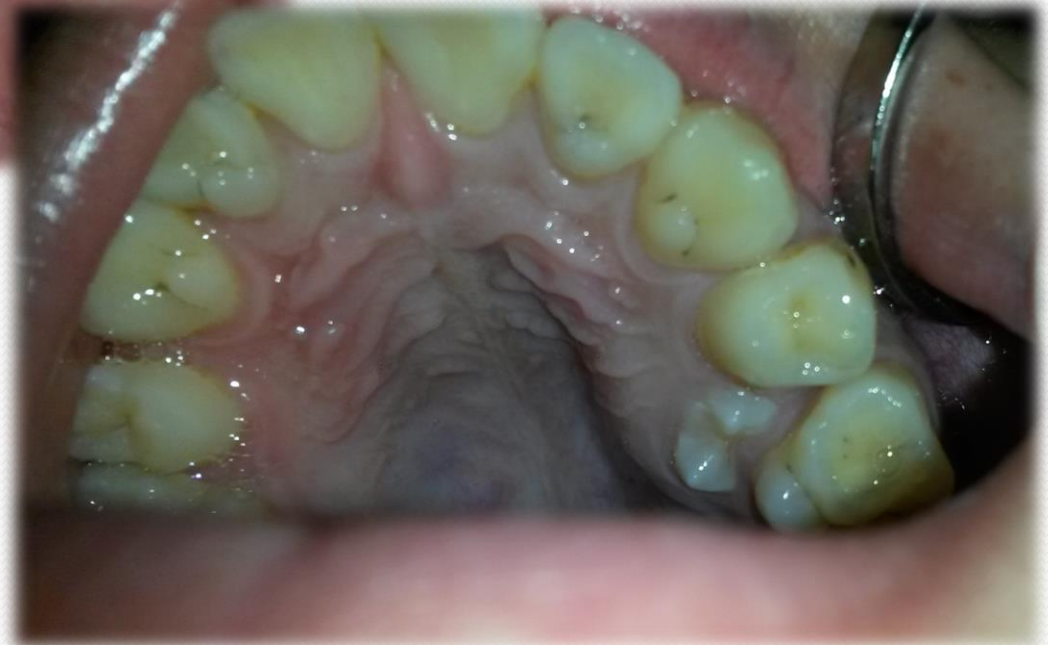

Szájsebészet

Sebészeti beavatkozás lépései

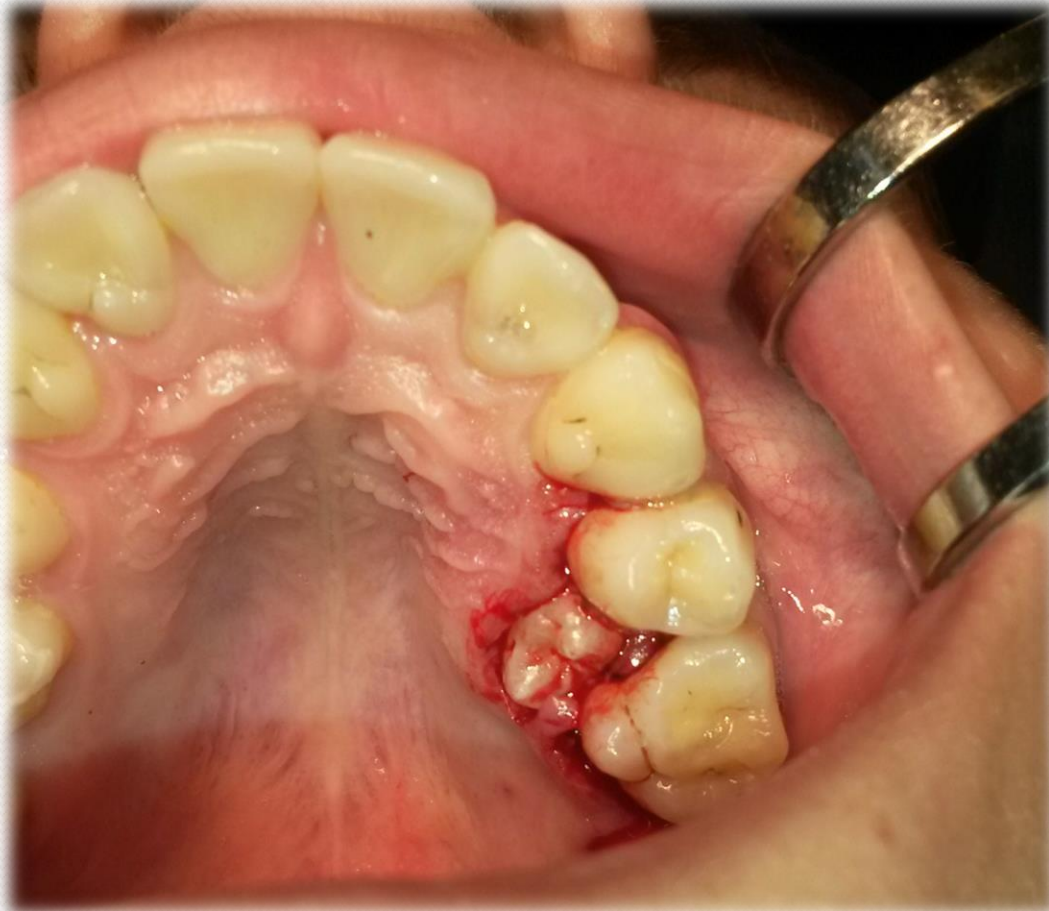

Intraoralis kiindulási kép



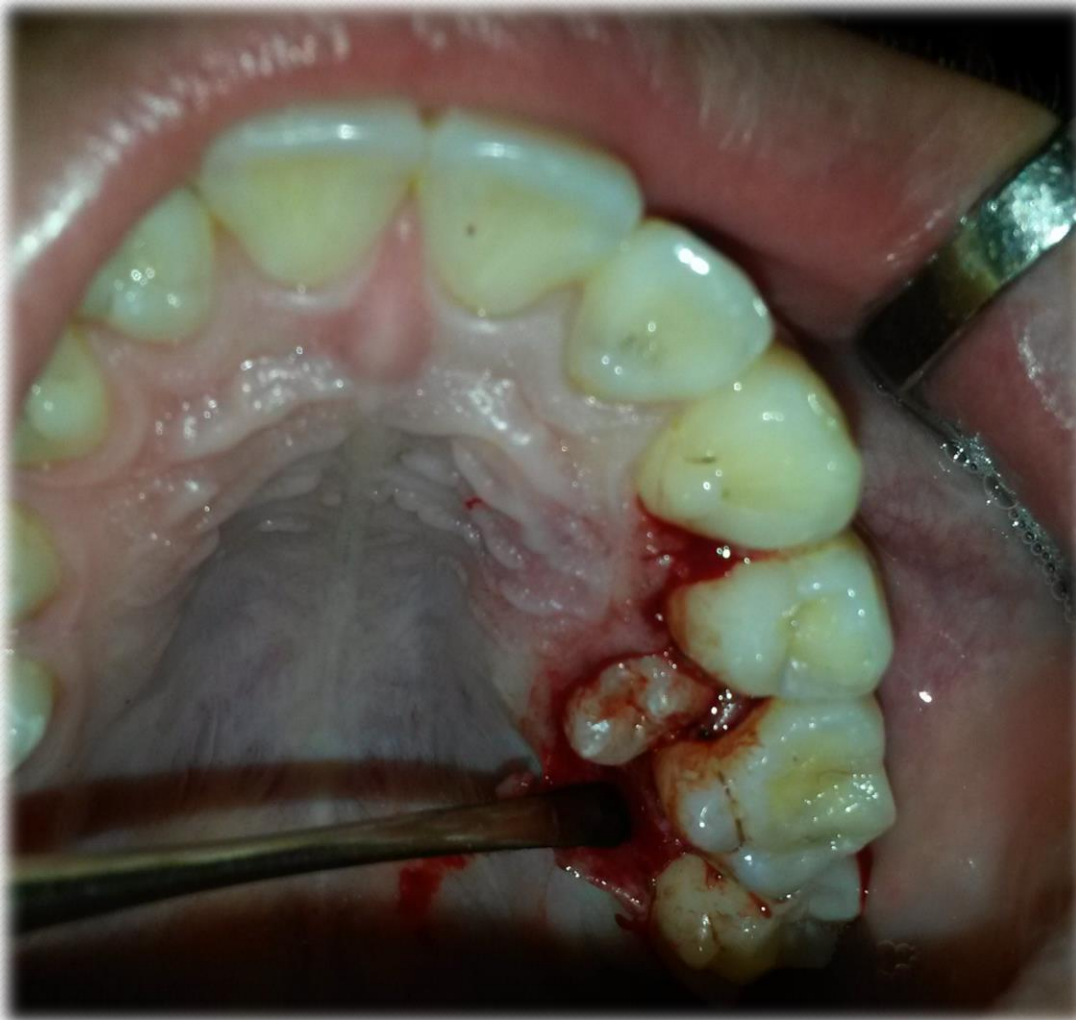Tuberalis vezetées
éztelenítés buccalis, valamint
a n. palatinus major et minor
vezetésés éztelenítésé

Lebennyképzés 1.



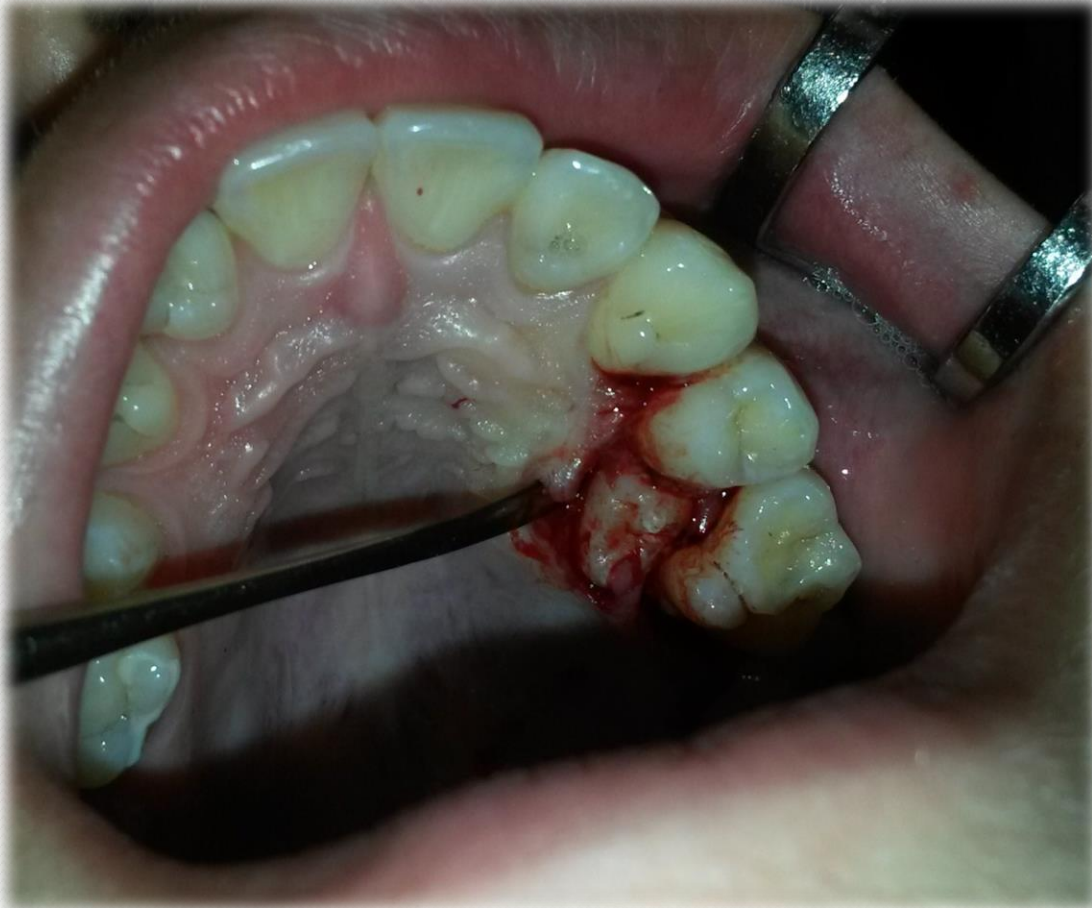Intrasulcularis metszés a 24-es fog mesialis részétől a 26-os fog distalis részéig

Lebennyképzés 2.



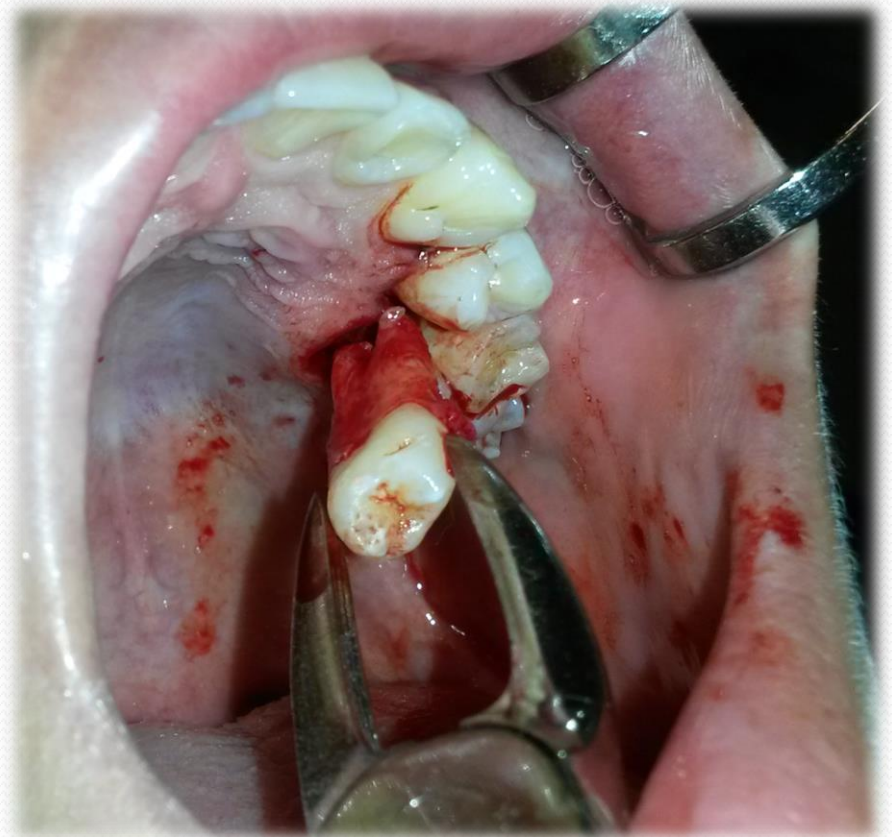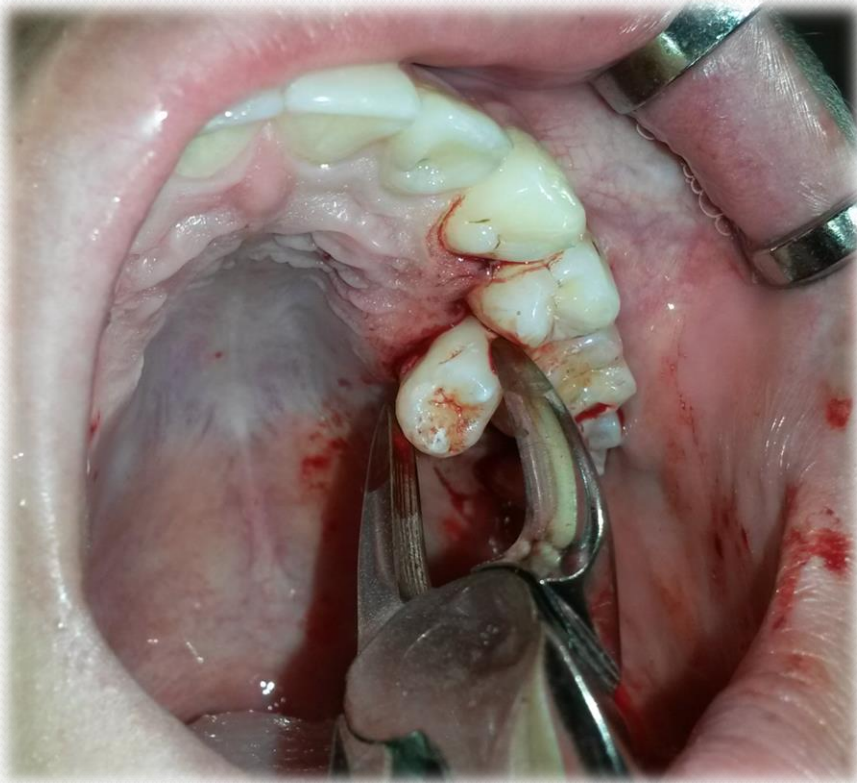Mucoperiostealis lebeny
képzése raspatórium
segítségével

Fogeltávolítás 1.



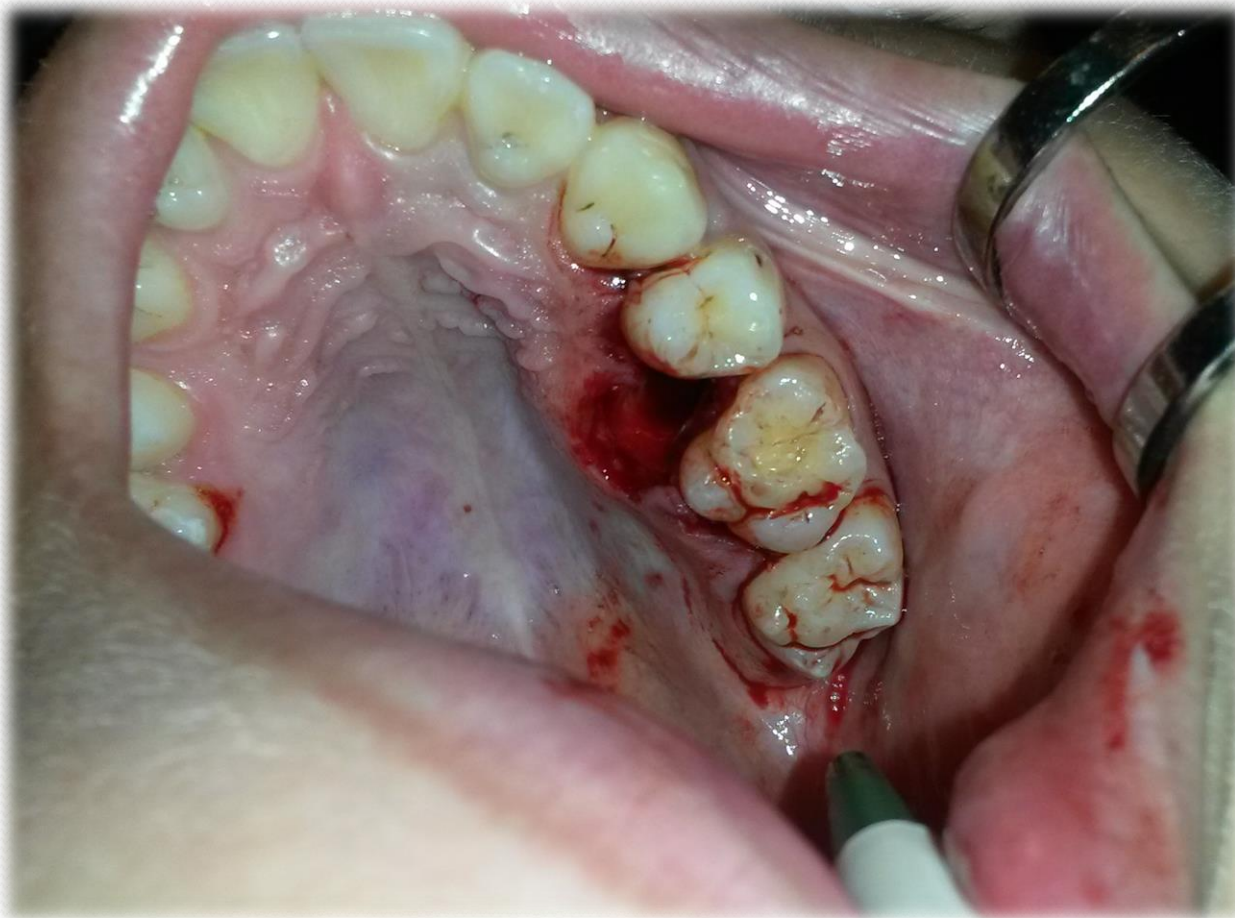A fog luxatioja az alveolusból Bein emelő segítségével

Fogeltávolítás 2.



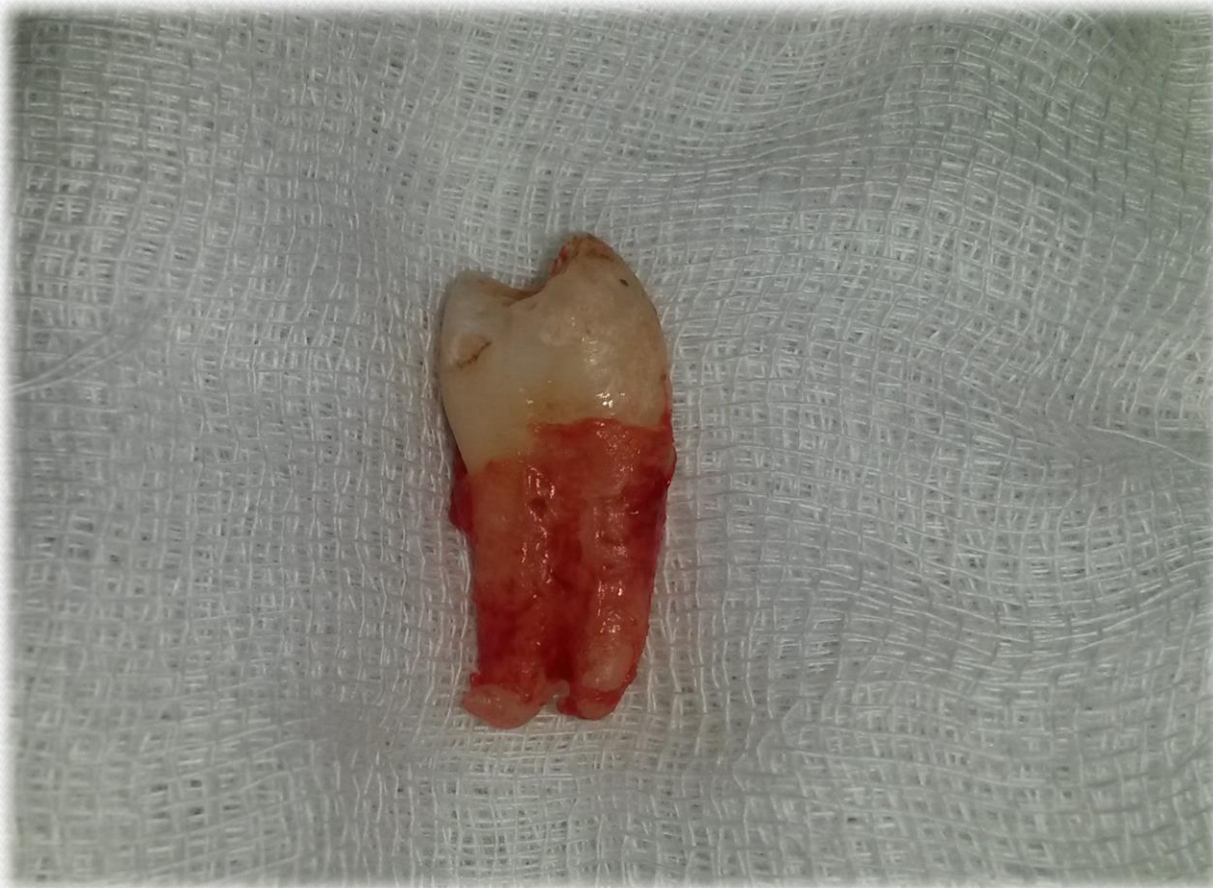A fog eltávolítása a processus alveolarisból
front korona fogó segítségével

Extractiós seb

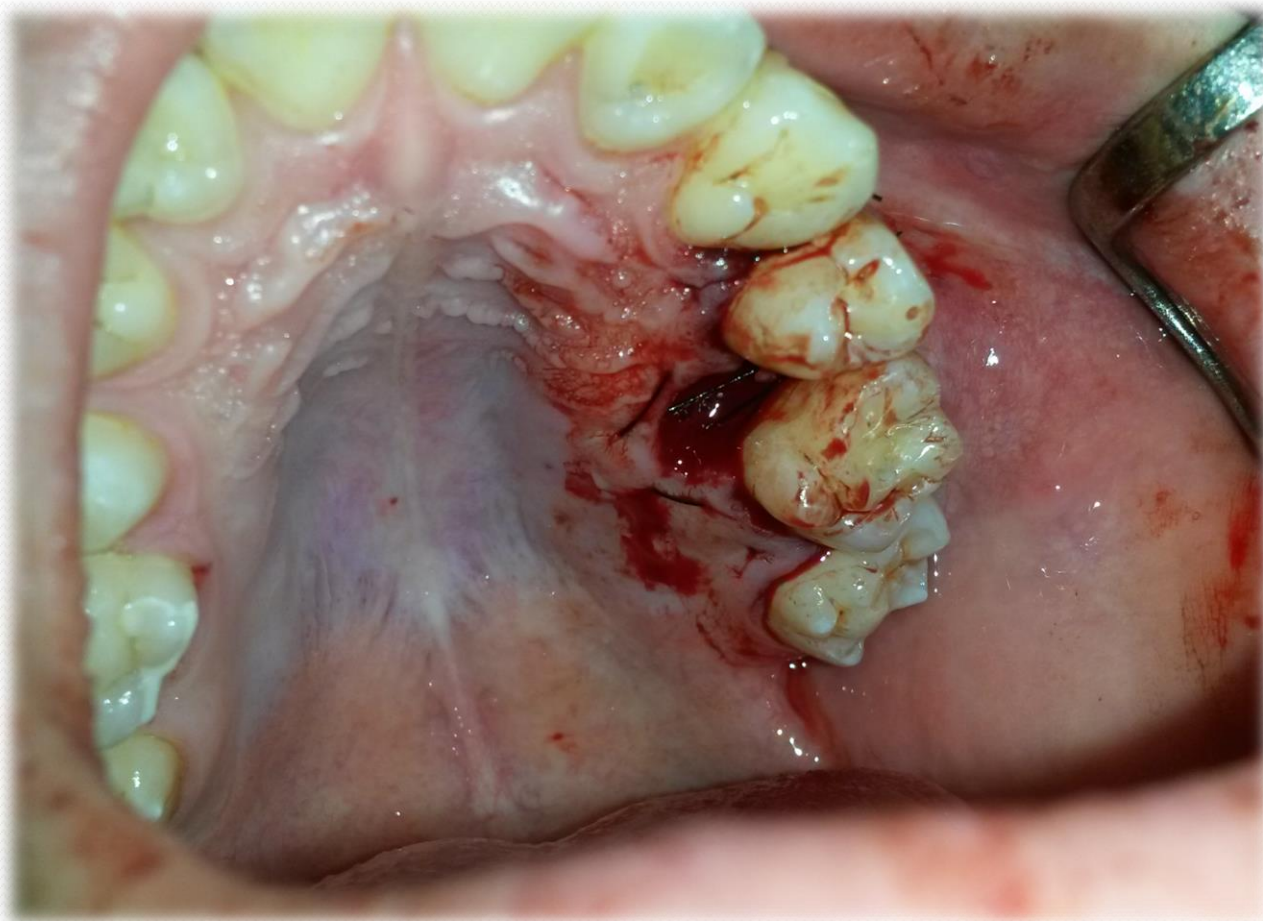

Az alveolus a fogeltávolítást követően, sebtoilette

Az eltávolított fog



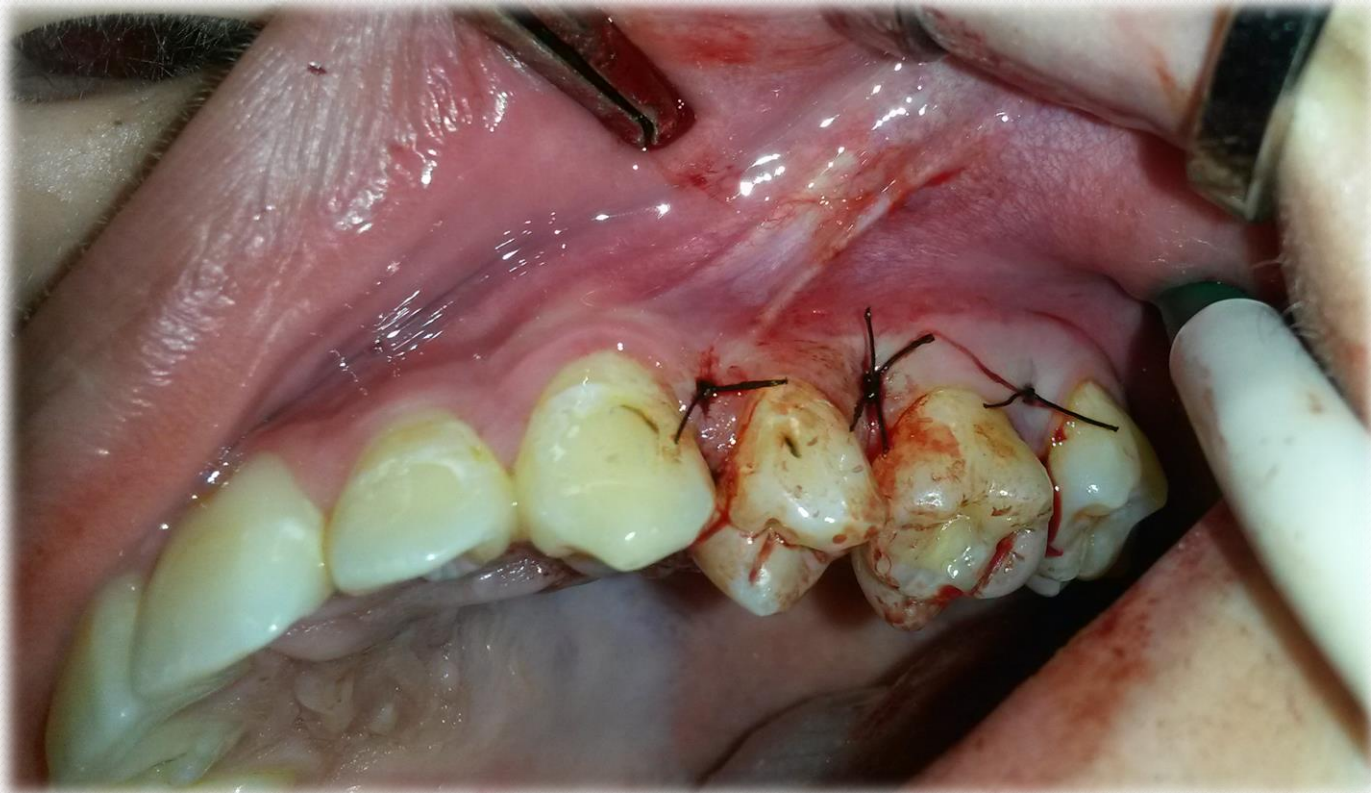Sebellátás 1.



Az extractiós seb feltöltése Gelatamp szivaccsal

Verticalis matracöltések a papillák egyesítése végett az 13-as és az 14-es fog között, valamint az 16-os és az 17-es fog között

Sebellátás 2.



Horizontalis matracöltések az üres alveolus szűkítése végett

