



Semmelweis Egyetem Fogorvostudományi Kar  
Fogászati és Szájsebészeti Oktató Intézet  
igazgató: Dr. Kivovics Péter egyetemi docens  
<http://semmelweis-egyetem.hu/fszoi/>  
<https://www.facebook.com/fszoi>

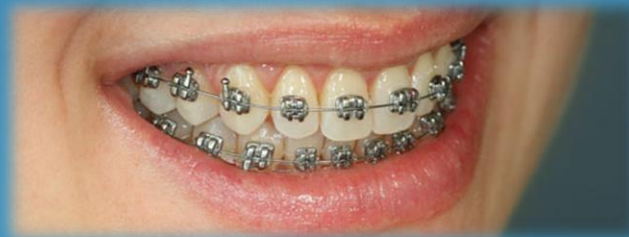


## Fogszabályozás részvizsga Esetbemutató

*Rezidens:* Dr. Békési Kitti

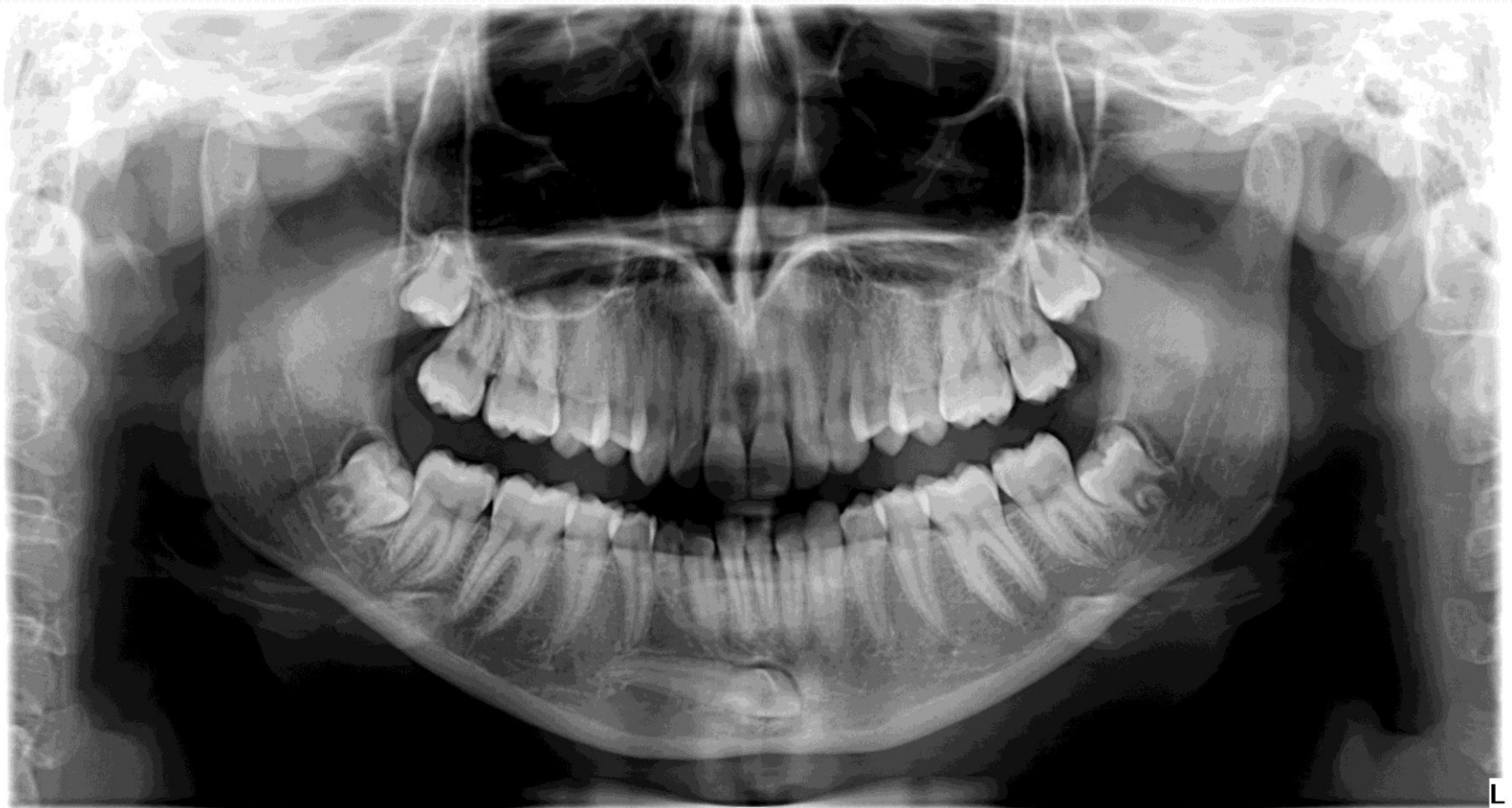*Tutor:* Dr. Kivovics Márton mb osztályvezető főorvos, egyetemi tanársegéd

*Konzulens:* Dr. Czinkóczy Béla osztályvezető főorvos

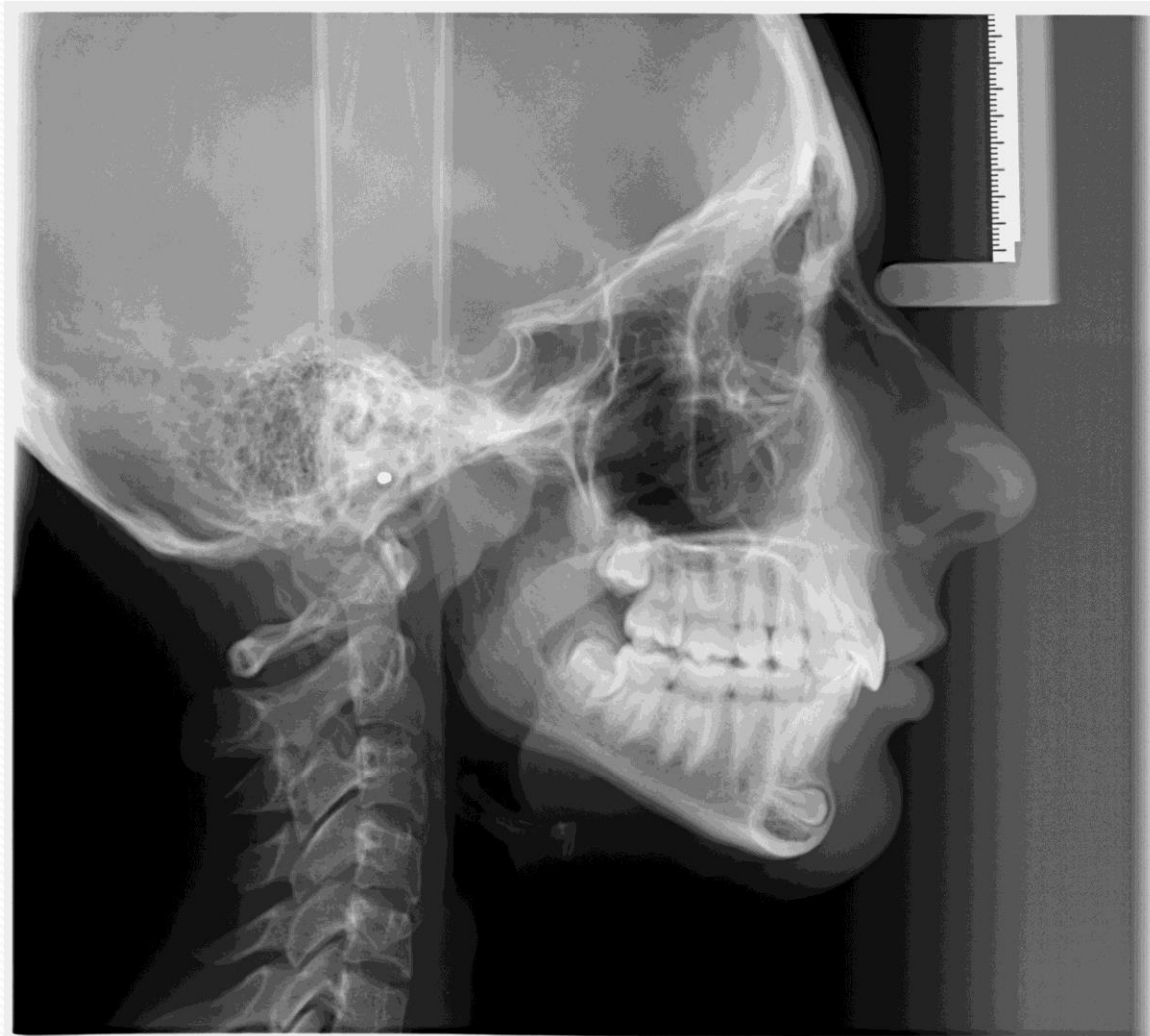

# 1. eset

- **Retineált szemfog eltávolítása alsó állcsontból**



# Teleröntgen



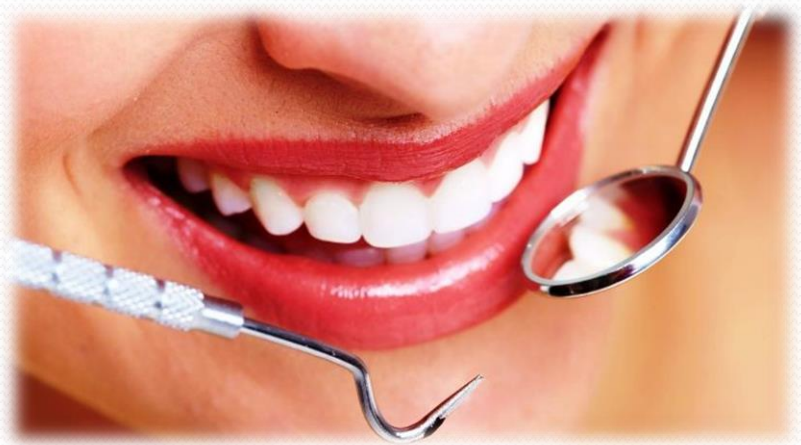# Anamnézis

- 15 éves nő beteg
- Általános anamnézisében fogászati-, szájsebészeti kezelést befolyásoló tényező nincs
- Gyógyszereket nem szed rendszeresen, gyógyszerérzékenysége nincs
- Műtétei nem voltak
- Nem dohányzik



# Klinikai vizsgálat

- Jó általános állapot
- Szimmetrikus arc
- Megtartott fogazat
- Jó szájhigiéne
- Stomato-onkológiai szűrés negatív
- TMI diszfunkcióra utaló jel nem azonosítható
- Radiológiai vizsgálat alapján dg.: 43-as fog retenció



# Panasz

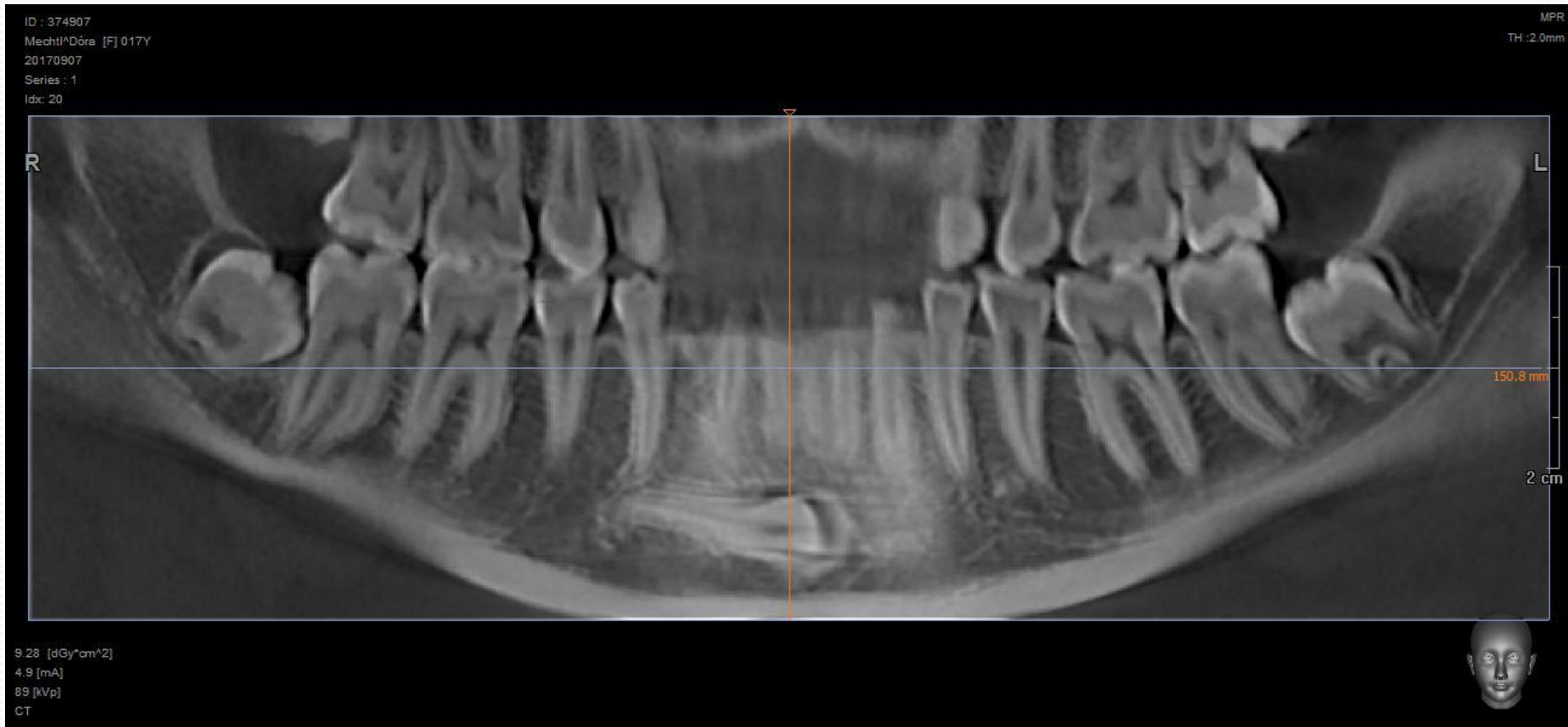
- A beteg panaszmentes, mellékleletként került felismerésre a retineált szemfog, melynek műtéti eltávolítása javasolt a fogszabályozás megkezdése előtt



# Sebészeti előkészületek

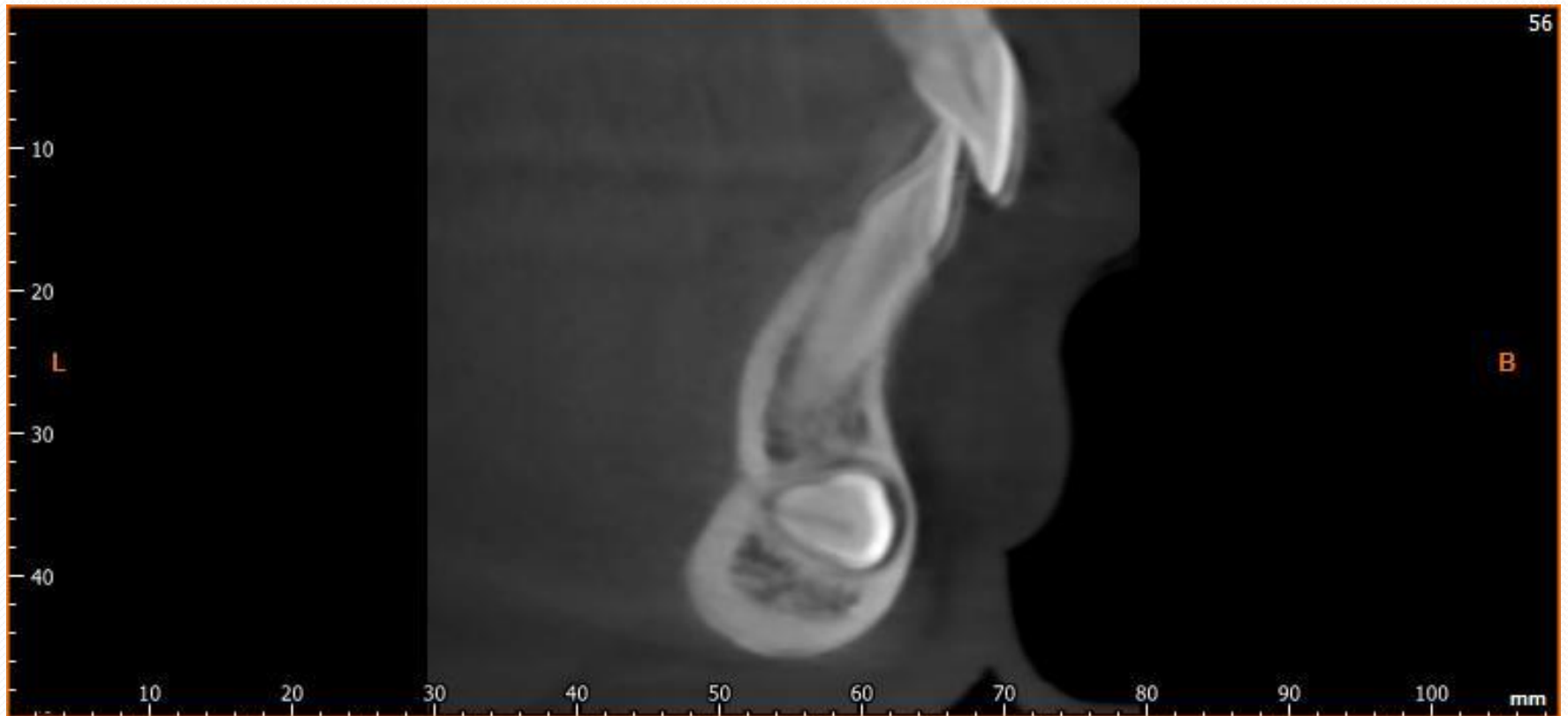## Cone beam computed tomography 1.

- Panoráma nézet



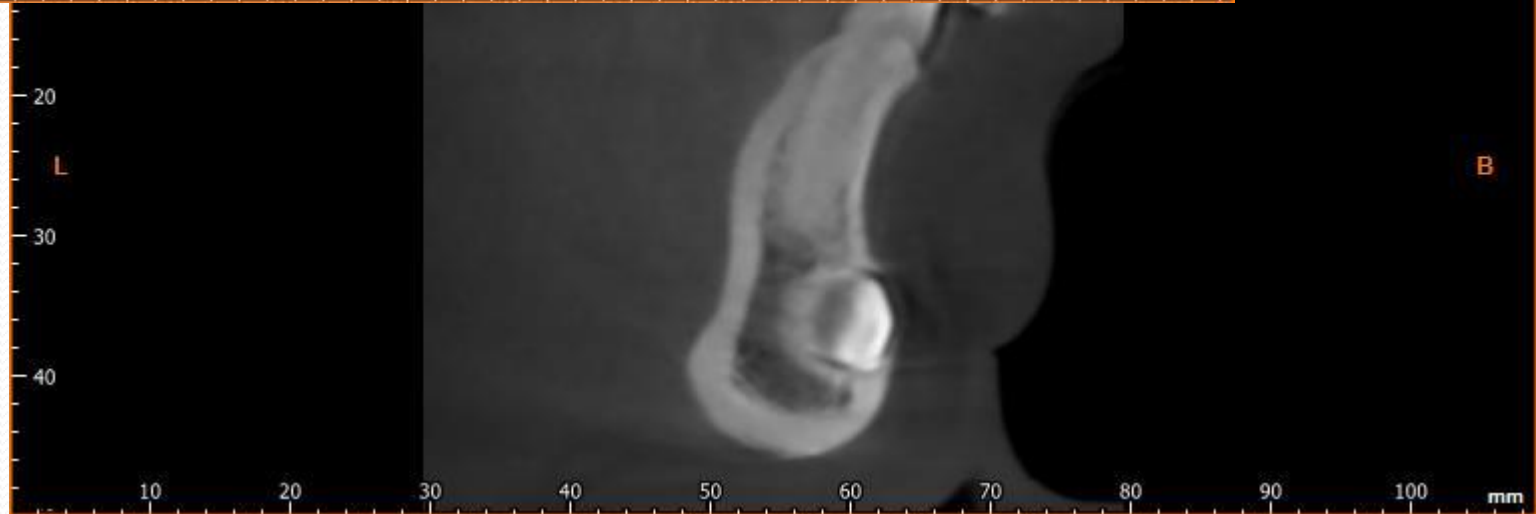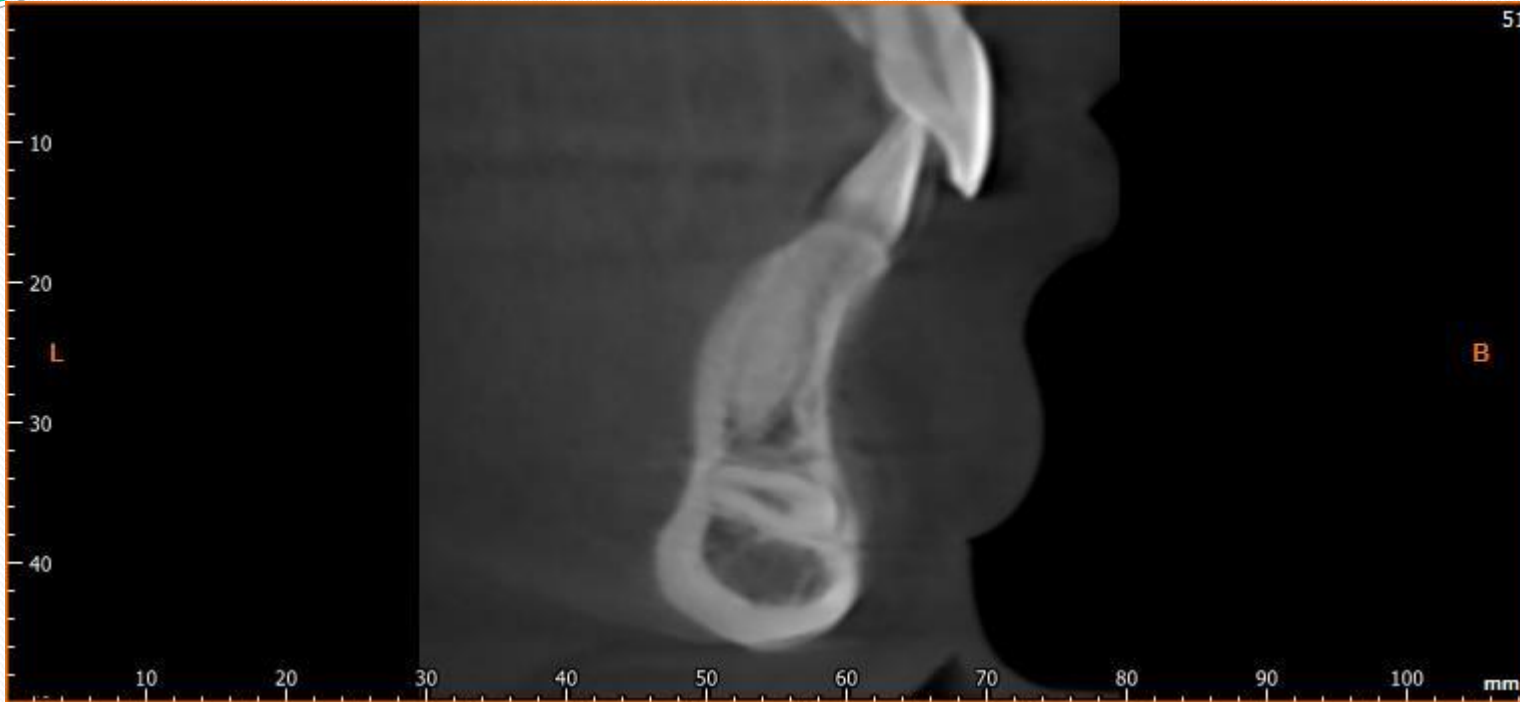# Cone beam computed tomography 2.

- Orthoradialis metszet



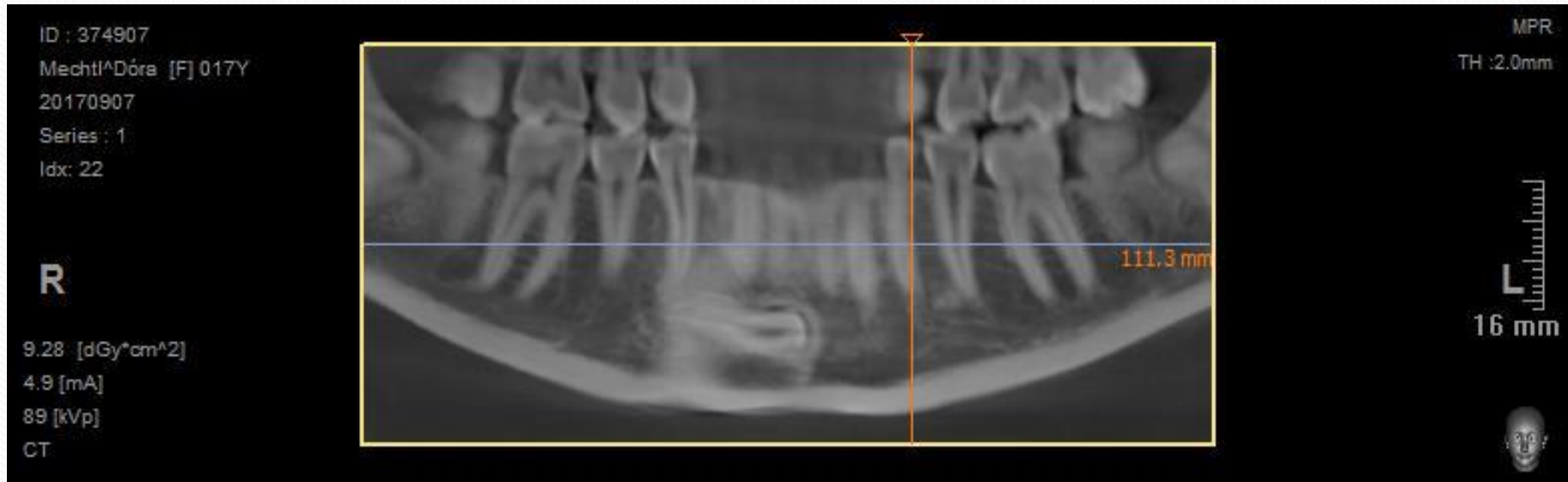


# Cone beam computed tomography 3.



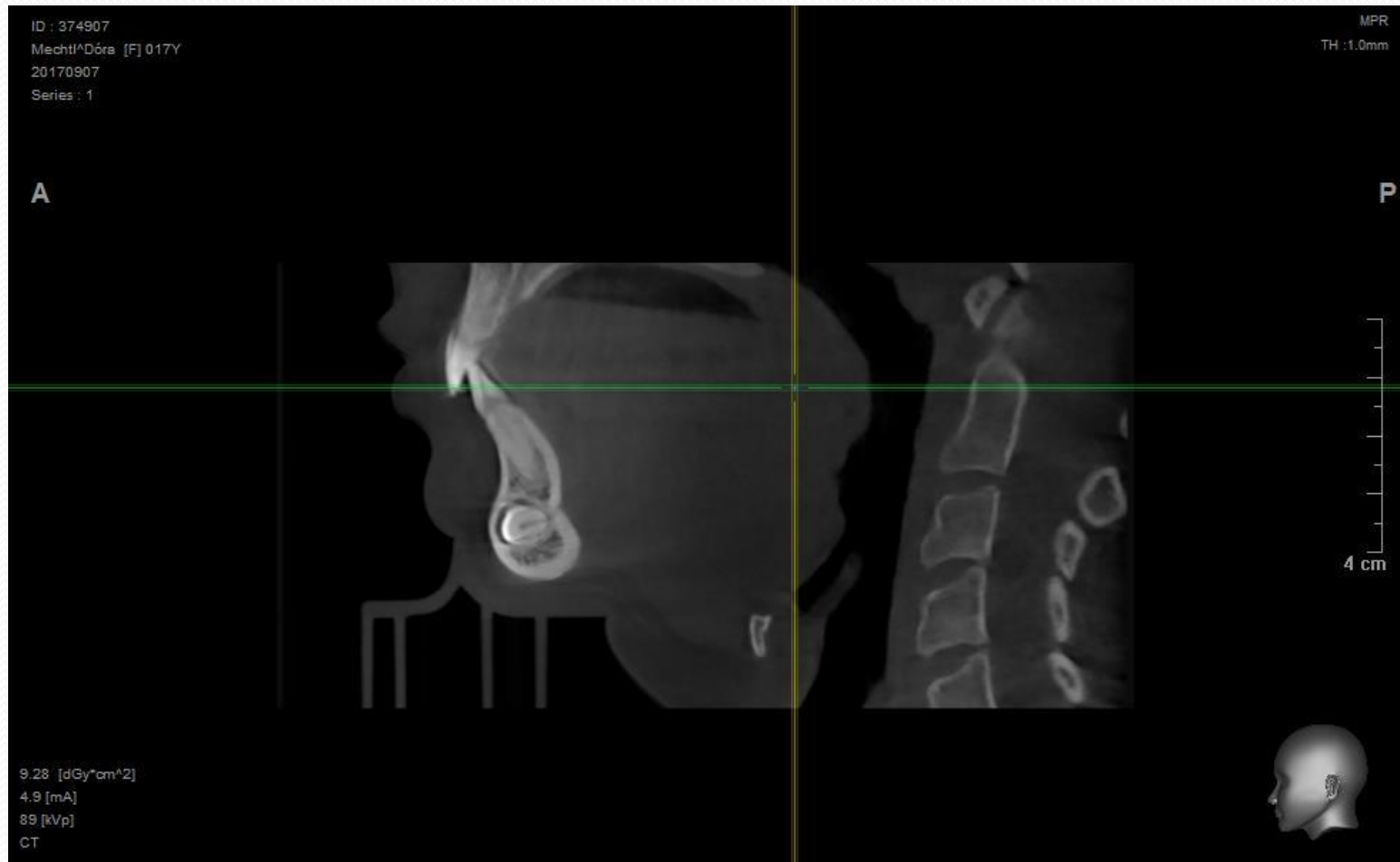
# Cone beam computed tomography 4.

- Panoráma nézet

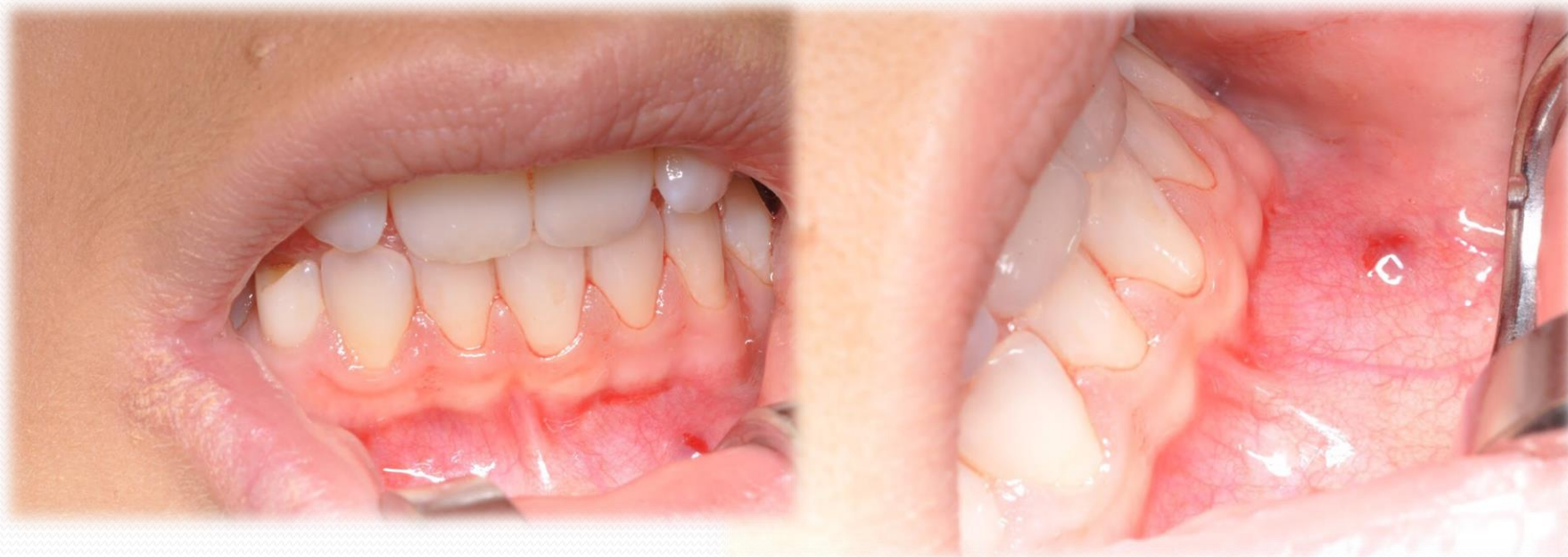

# Cone beam computed tomography 5.

- Sagittalis metszet



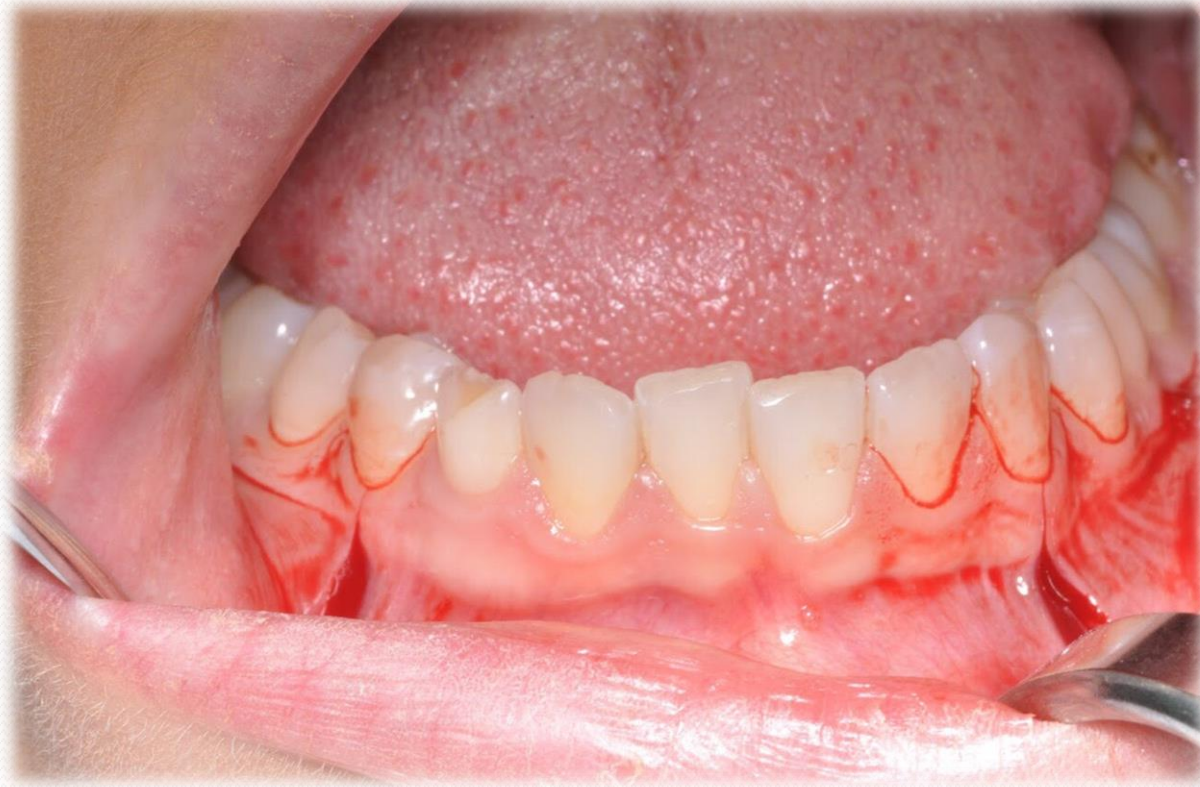# Sebészeti beavatkozás lépései



Intraoralis kiindulási kép

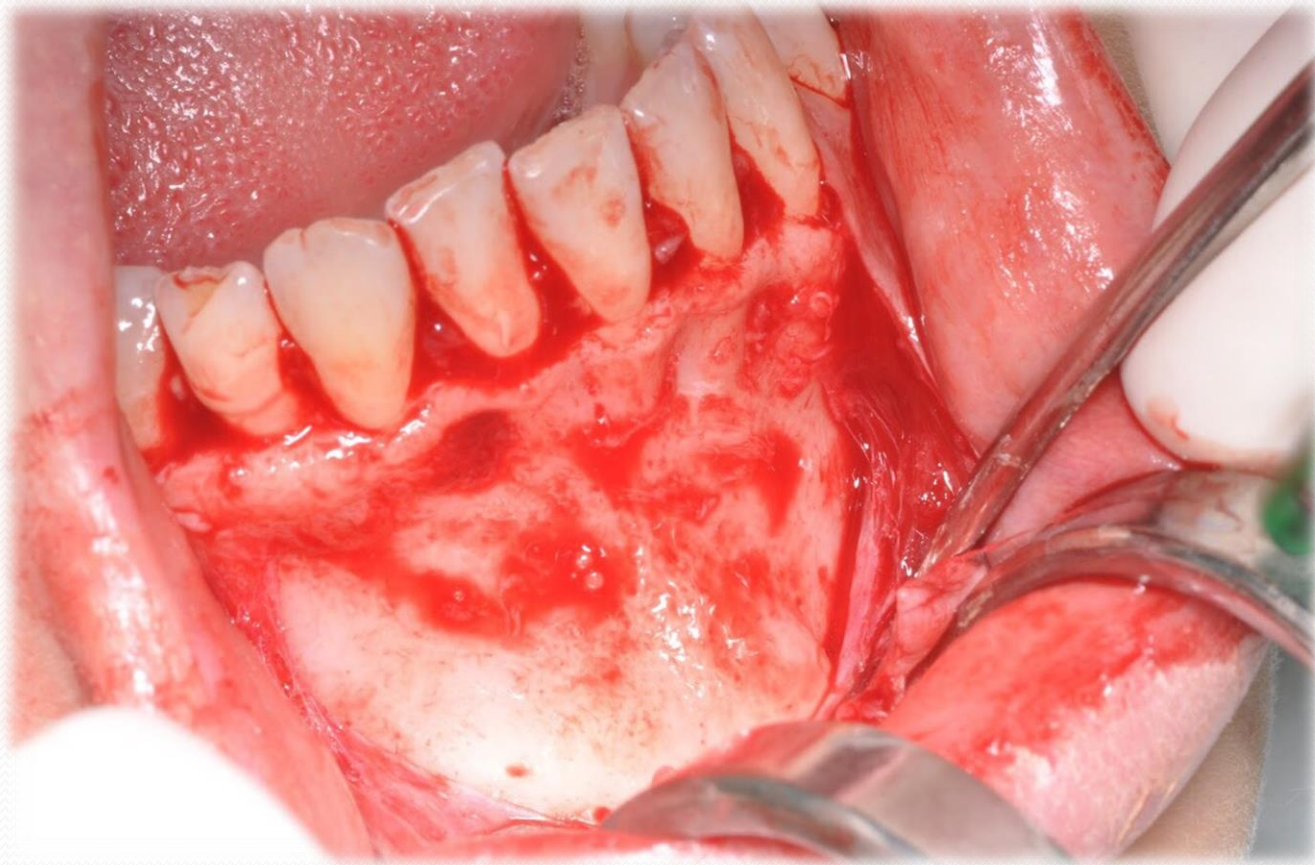
N. mentalis vezetéssel érzéstelenítése mindkét oldalon, lokális infiltrációs érzéstelenítés lingualisan

# Lebennyképzés

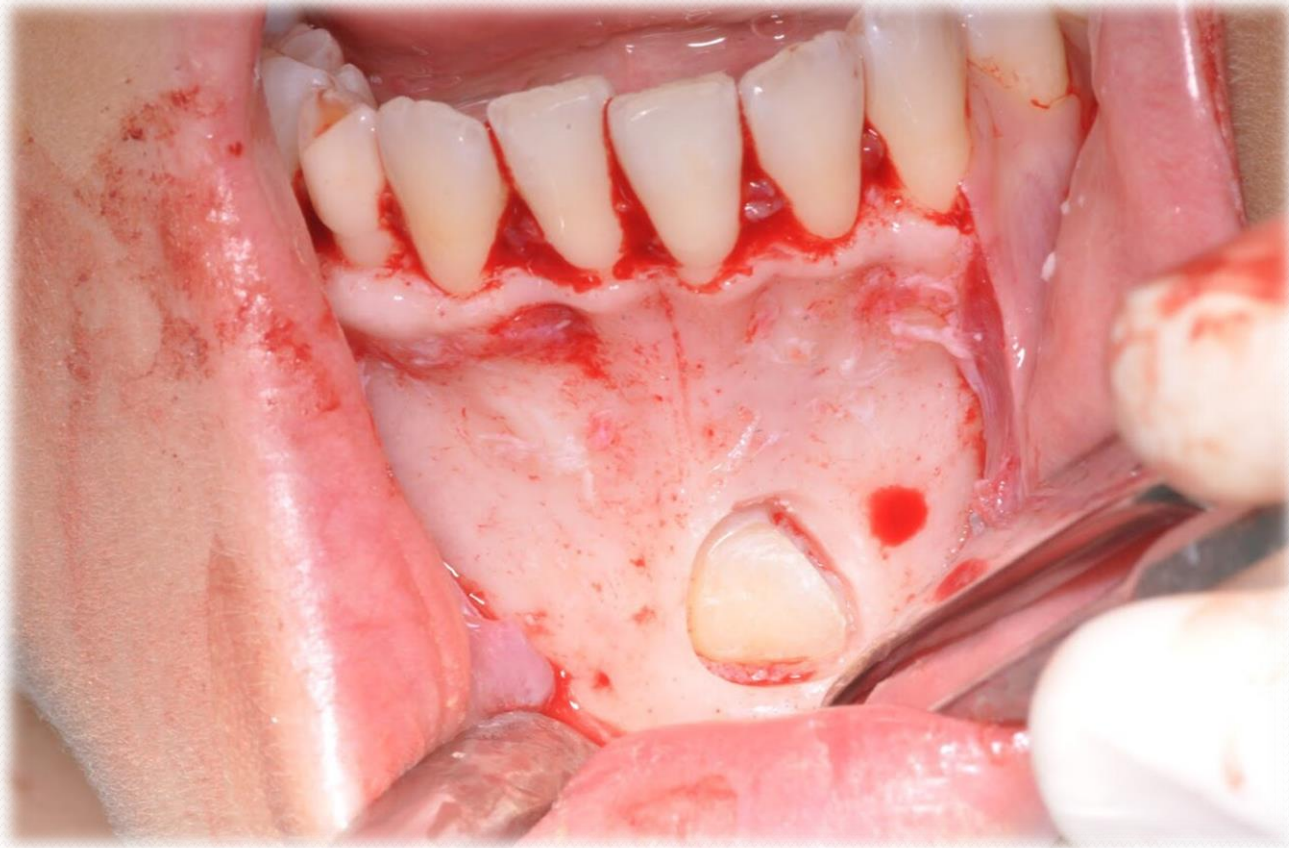

Ínyszéli, intrasulcularis metszés, valamint 2 verticalis segédmetszés mindkét oldali szemfogaknak megfelelően

# Mucoperiostealis lebeny képzése

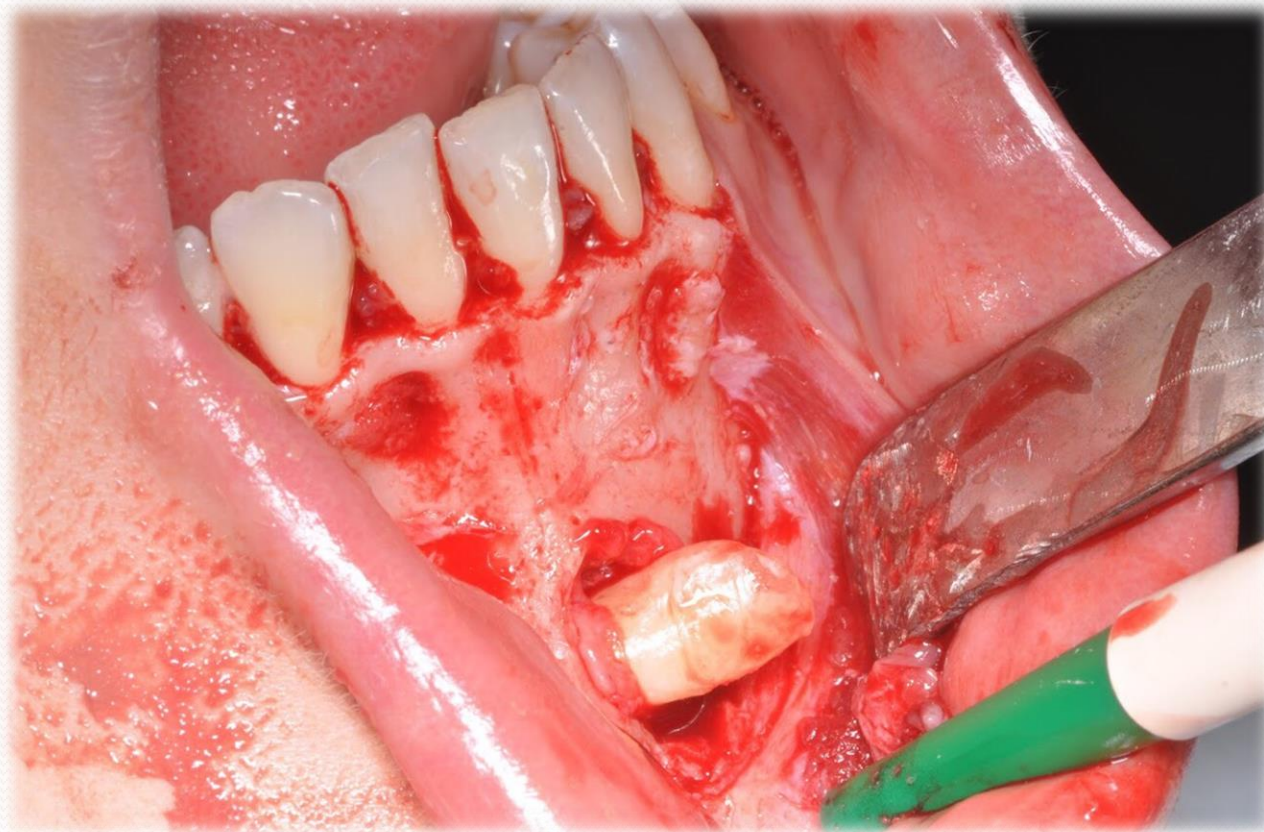

# Retineált szemfog megkeresése



Sebészi gömbfúróval csontablak készítése

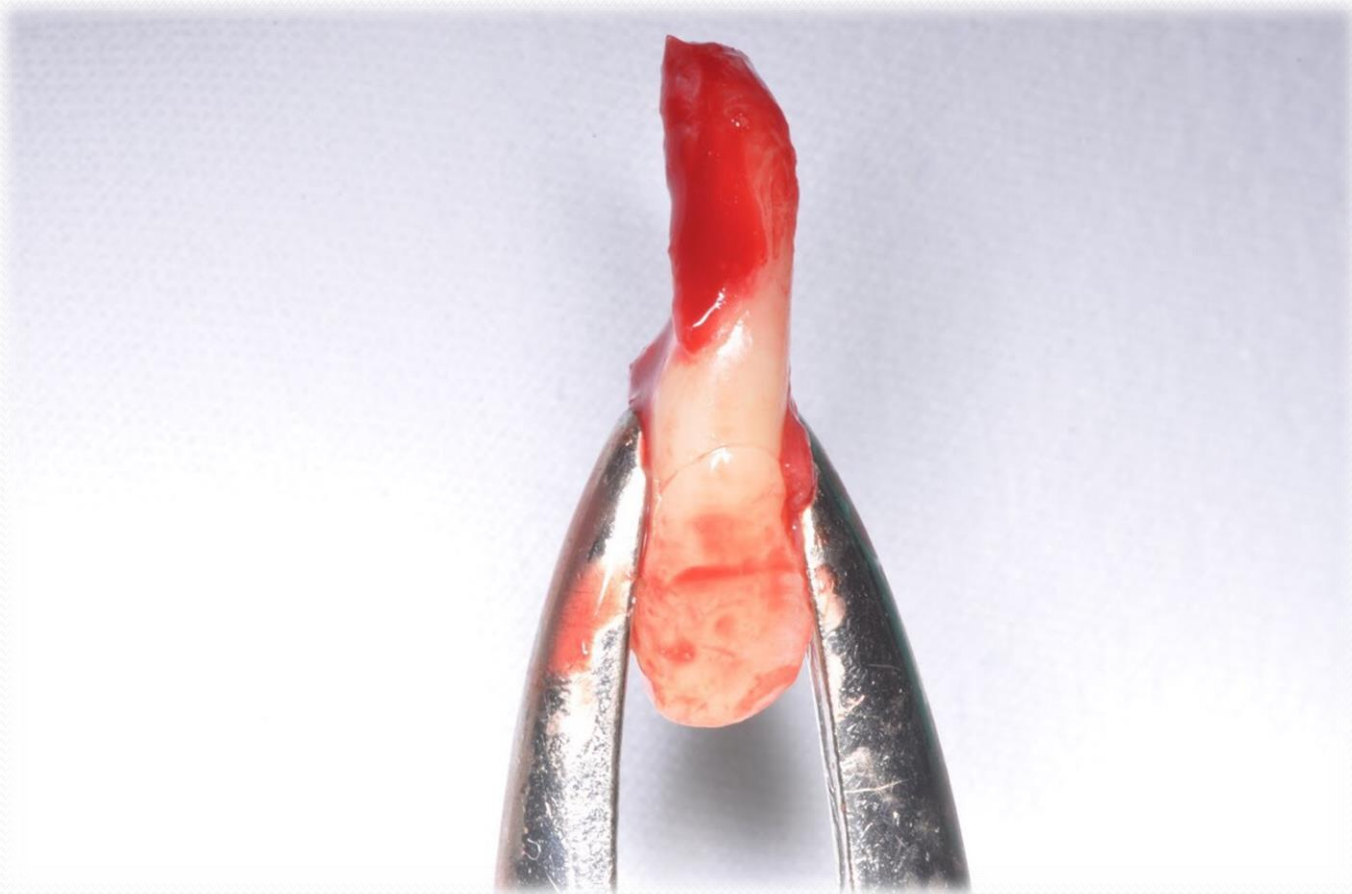
# Retineált szemfog eltávolítása



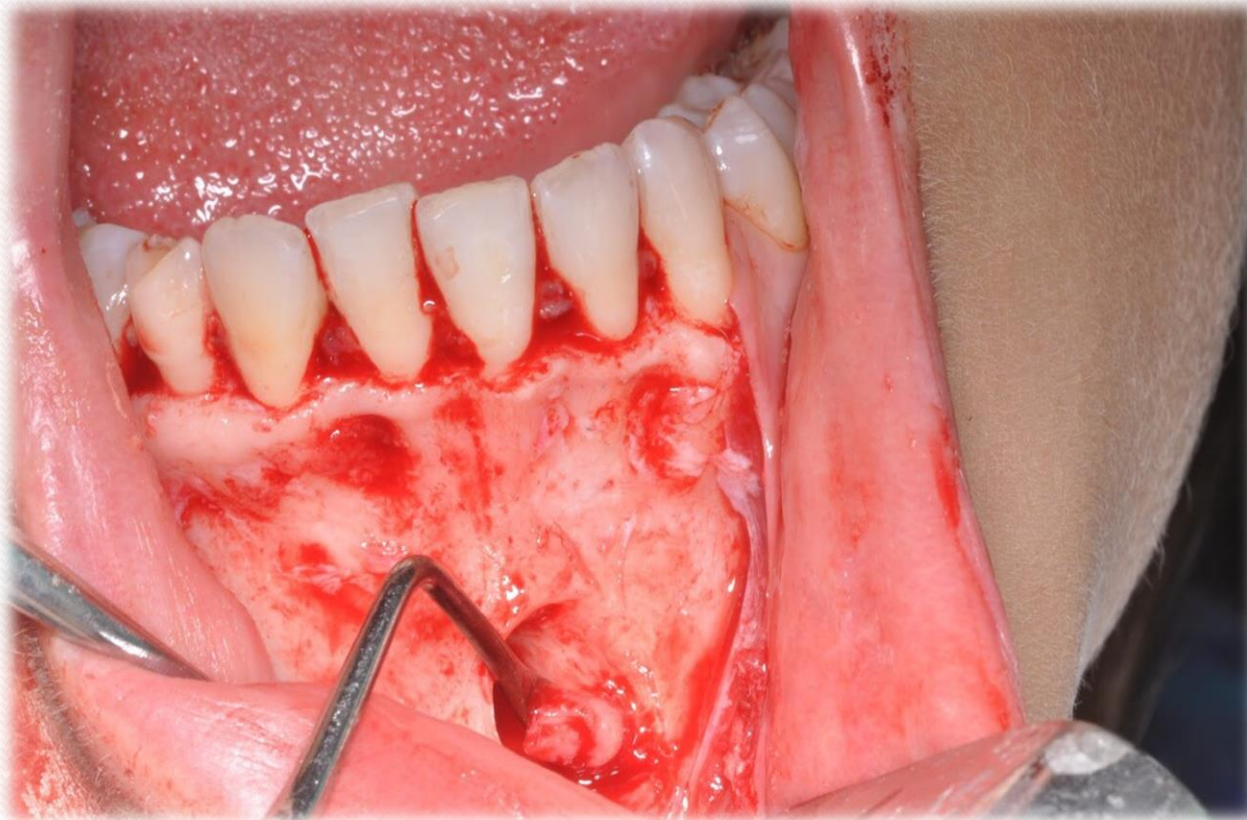
Bein emelő és felső front korona fogó segítségével



# Az eltávolított szemfog

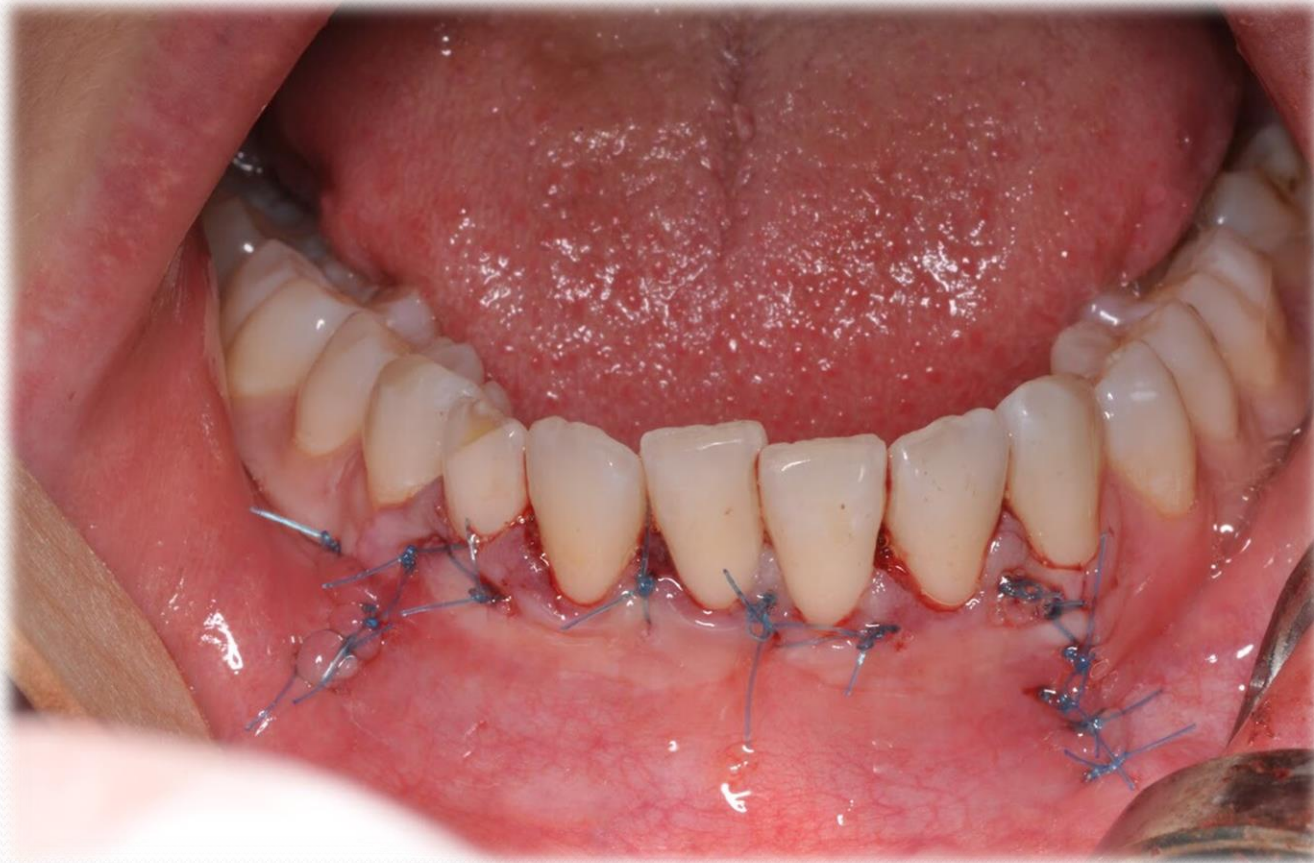

A műtéti terület a szemfog eltávolítását követően



Folliculus eltávolítása, a seb toilette

# Sebzárás



A lebeny visszahelyezése és rögzítése. A verticalis segédmetszéseket egyszerű csomós öltésekkel, a papillákat verticalis matracöltésekkel egyesítettük.

