



Semmelweis Egyetem Fogorvostudományi Kar
Fogászati és Szájsebészeti Oktató Intézet

igazgató: Dr. Kivovics Péter egyetemi docens

<http://semmelweis-egyetem.hu/fszoi/>

<https://www.facebook.com/fszoi>




Esetbemutató

Chronicus, plakk okozta gingivitis kezelése

Dr. Gallatz Katalin

Tutor: Dr. Katona István klinikai főorvos

Mentor: Dr. Kivovics Péter egyetemi docens



ANAMNÉZIS, KLINIKAI VIZSGÁLAT

- 28 ÉVES NŐ PÁCIENS
- TESTNEVELÉS TANÁR, SZEMÉLYI EDZŐ
- ÁLTALÁNOS ANAMNÉZISÉBEN KEZELÉST BEFOLYÁSOLÓ TÉNYEZŐ NEM SZEREPEL
- SZÁJHIGIÉNYIA: NEM KIELÉGÍTŐ; NAGY MENNYISÉGŰ PLAKK, CALCULUS, CARRIEREK
- TMI VIZSGÁLAT EREDMÉNYE: NEGATÍV
- STOMATO-ONKOLÓGIAI SZŰRÉS NEGATÍV

▪ BPE:	2	2	2
	3	3	3

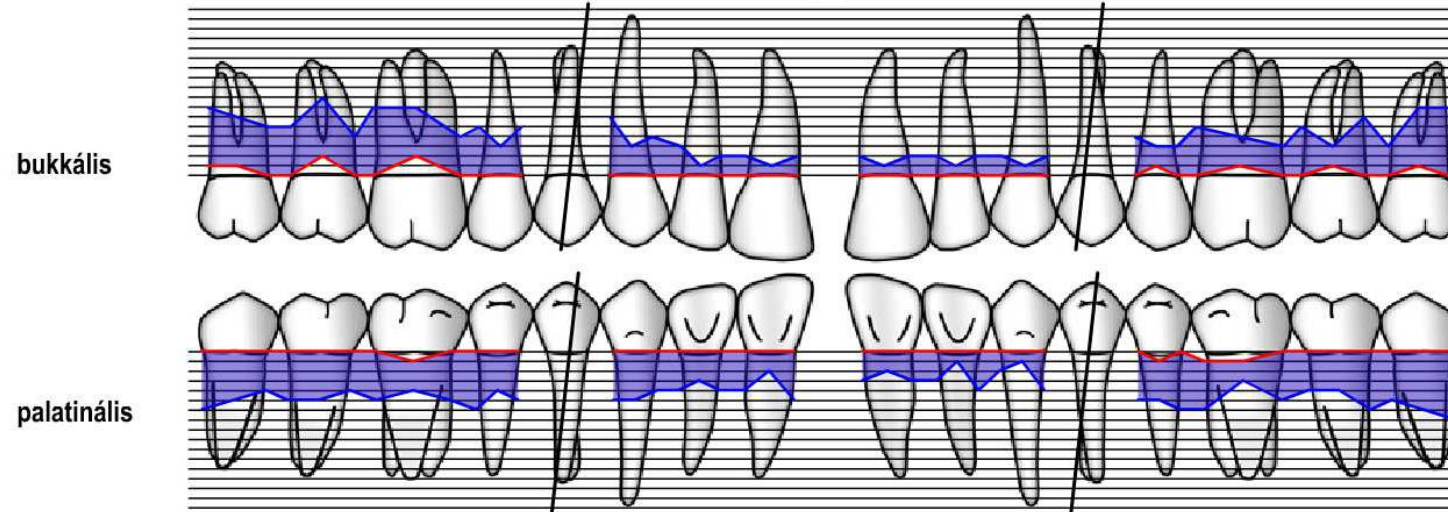
FMPS: %

FMBS: %

PPD > 5 mm: felső ács.: 71 %
alsó ács.: 100 %

ANAMNÉZIS, KLINIKAI VIZSGÁLAT

	18	17	16	15	14	13	12	11	21	22	23	24	25	26	27	28
mozgathatóság			0	0		0	0	0	0	0	0		0	0	0	
implantátum																
furkáció-érintettség																
Bleeding on Probing	■	■	■	■		■	■	■	■	■	■		■	■	■	■
Plaque	■	■	■	■	■								■	■	■	■
marginális gingiva	-1 -1 0	0 -2 0	0 -2 0	0 0 0		0 0 0	0 0 0	0 0 0	0 0 0	0 0 0	0 0 0		0 -1 0	0 -1 0	0 -1 0	0 -1 0
szondázási mélység	06 05 05	05 06 04	07 5 4	5 3 5		6 3 4	3 1 2	02 1 2	02 1 2	2 1 2	2 1 2		4 2 3	5 3 3	5 2 6	3 6 7



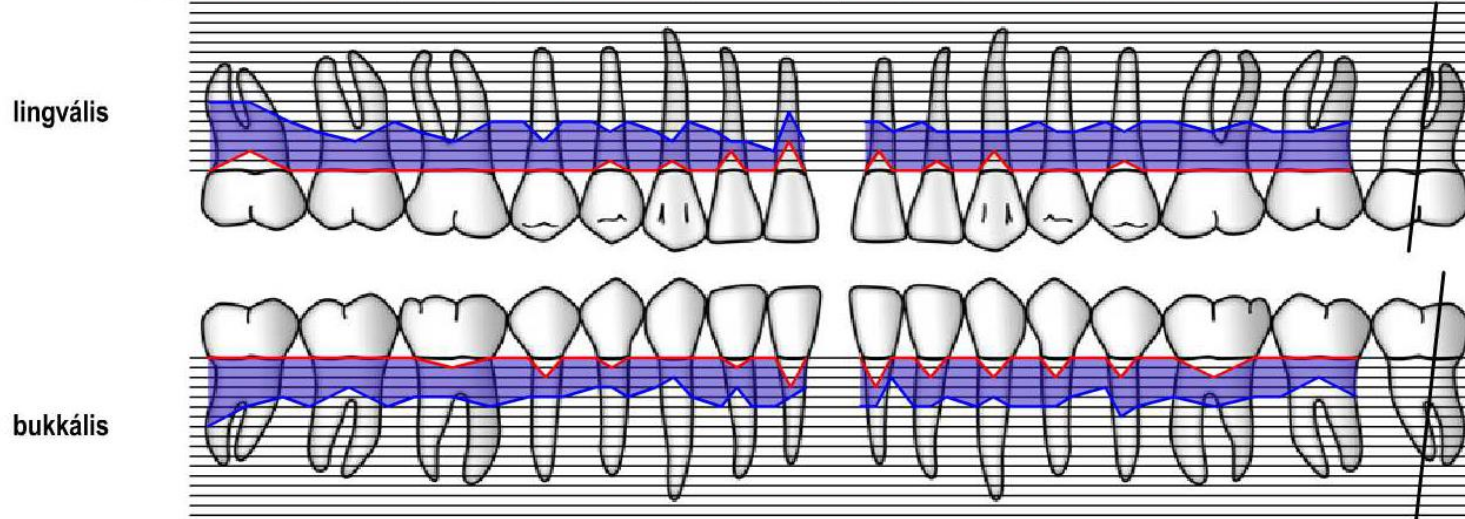
	18	17	16	15	14	13	12	11	21	22	23	24	25	26	27	28
marginális gingiva	0 0 0	0 0 0	0 -1 0	0 0 0		0 0 0	0 0 0	0 0 0	0 0 0	0 0 0	0 0 0		0 -1 0	-1 -1 0	0 0 0	0 0 0
szondázási mélység	06 5 4	5 5 4	5 3 5	6 4 5		5 5 4	4 3 4	4 2 5	3 2 3	3 1 4	2 1 4		5 4 6	5 2 5	4 4 6	5 6 7
Plaque	■	■	■	■	■					■	■		■	■	■	■
Bleeding on Probing	■	■	■	■		■	■	■	■	■	■		■	■	■	■
furkáció-érintettség																
Note																

Mean Probing Depth = 3.9 mm
Mean Attachment Level = -4.1 mm
53% Plaque
Bleeding on Probing 33%

ANAMNÉZIS, KLINIKAI VIZSGÁLAT

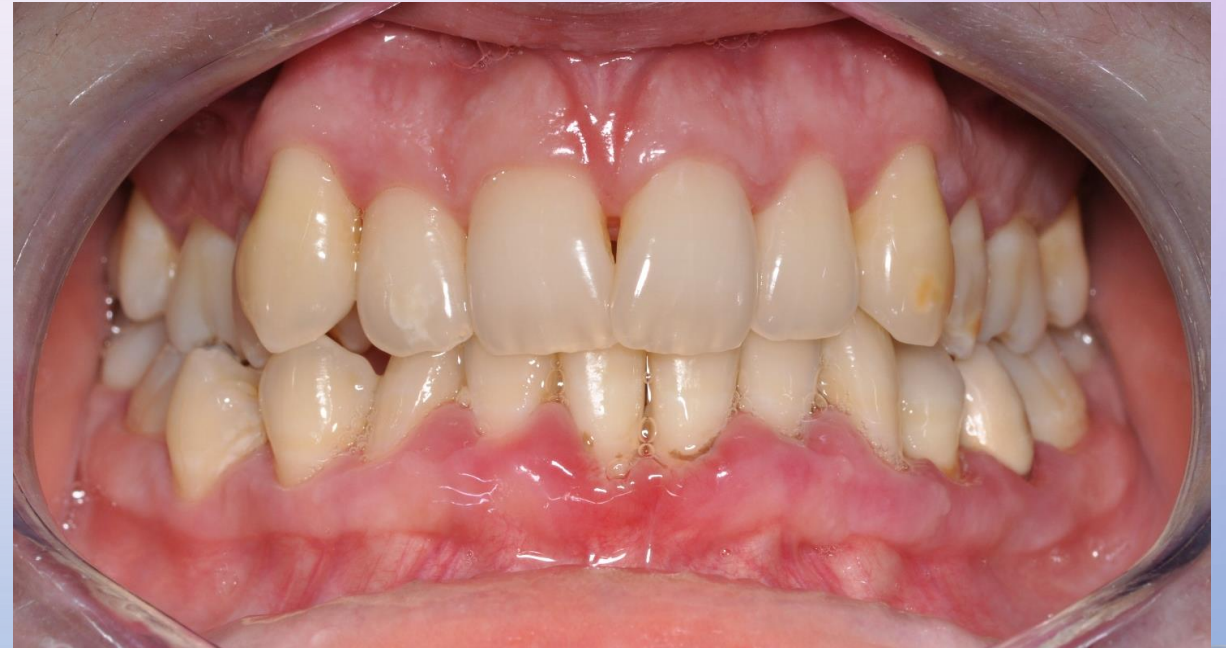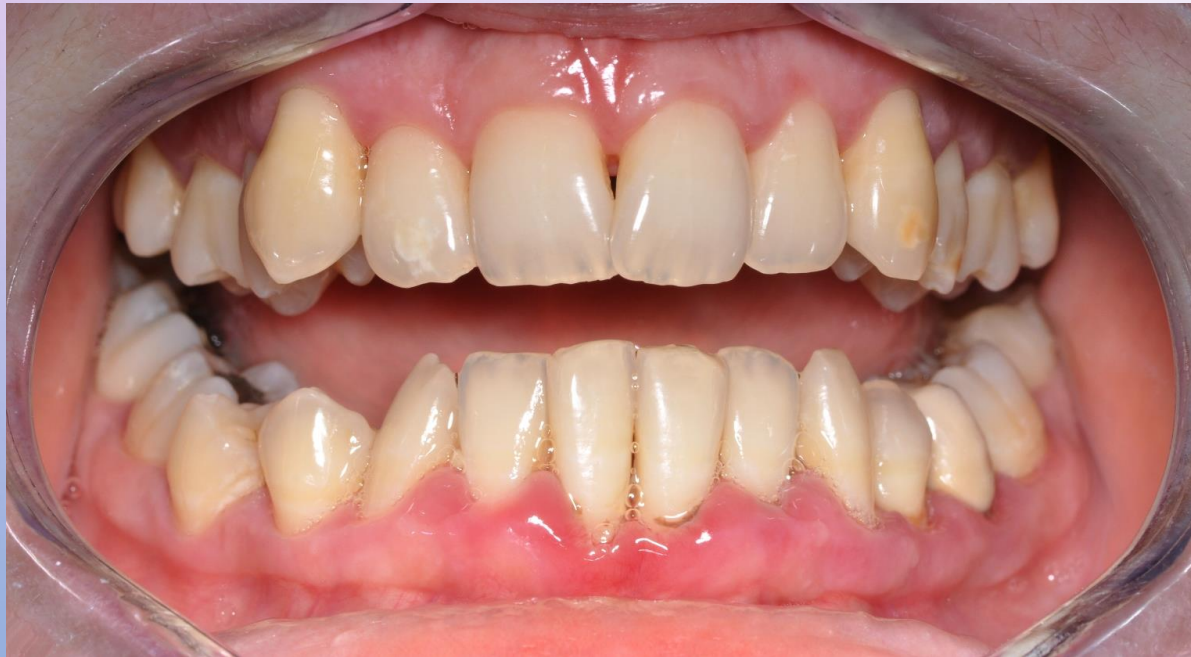Mean Probing Depth = 3.9 mm Mean Attachment Level = -4.1 mm 53 % Plaque 33 % Bleeding on Probing

Note																			
furkáció-érintettség																			
Bleeding on Probing	■	■	■	■	■	■	■	■	■	■	■	■	■	■	■	■	■	■	■
Plaque	■	■	■	■	■	■	■	■	■	■	■	■	■	■	■	■	■	■	■
marginális gingiva szondázási mélység	0 -2 0	0 0 0	0 0 0	0 0 0	0 -1 0	0 -1 0	0 -2 0	0 -3 0		0 -2 0	0 -1 0	0 -2 0	0 0 0	0 -1 0	0 0 0	0 0 0	0 0 0	0 0 0	
	07 5 5	4 3 5	4 3 5	5 3 5	5 3 5	4 2 5	4 1 3	2 3 3		5 3 4	5 3 4	4 2 4	5 4 4	5 3 5	5 4 5	4 4 5	4 4 5		

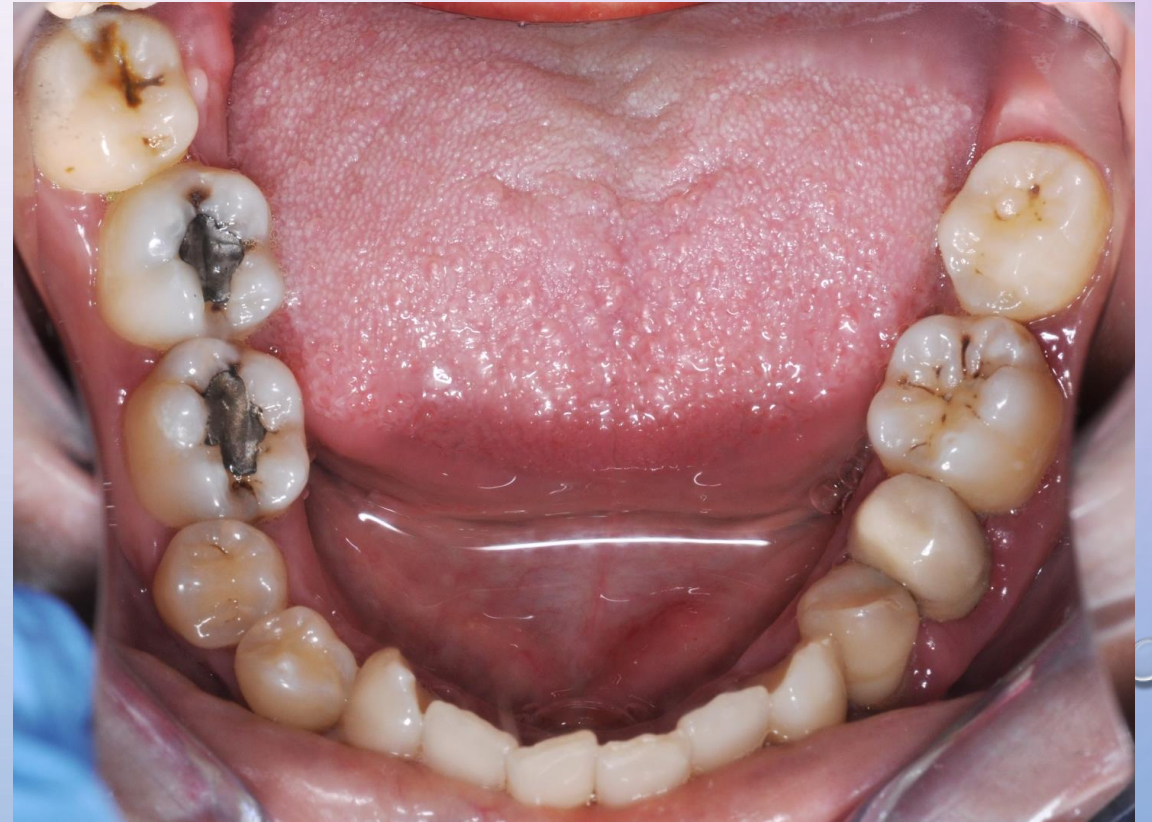
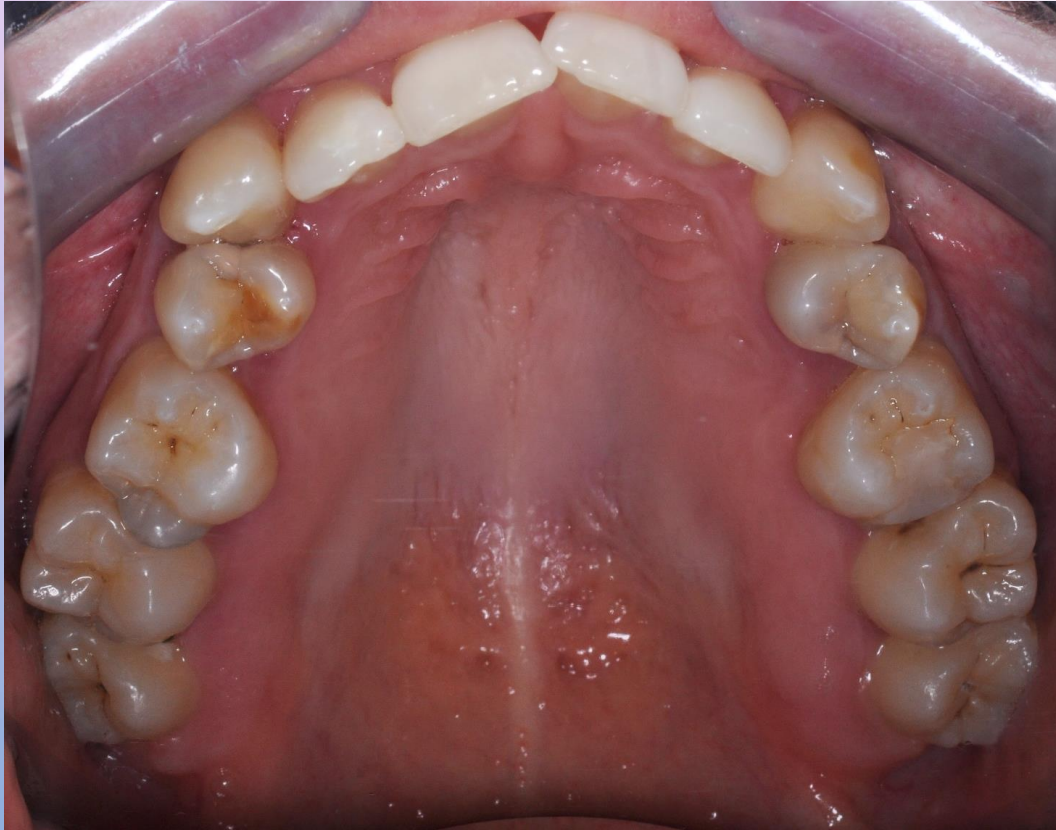
marginális gingiva szondázási mélység	0 0 0	0 0 0	0 -1 0	0 -2 0	0 -1 0	0 0 0	0 -1 0	0 -3 0		0 -3 0	0 -2 0	0 -2 0	0 -2 0	0 -2 0	0 -2 0	0 0 0	0 0 0	
	07 5 4	5 3 5	4 3 5	4 2 4	3 2 4	3 2 4	5 2 5	5 1 3		5 2 2	5 3 4	5 2 5	5 3 4	3 4 5	4 3 4	4 2 4	4 2 4	
Plaque	■	■	■	■	■	■	■	■		■	■	■	■	■	■	■	■	
Bleeding on Probing	■	■	■	■	■	■	■	■		■	■	■	■	■	■	■	■	
furkáció-érintettség																		
implantátum mozgathatóság	0	0	0	0	0	0	0	0		0	0	0	0	0	0	0	0	
	48	47	46	45	44	43	42	41		31	32	33	34	35	36	37	38	

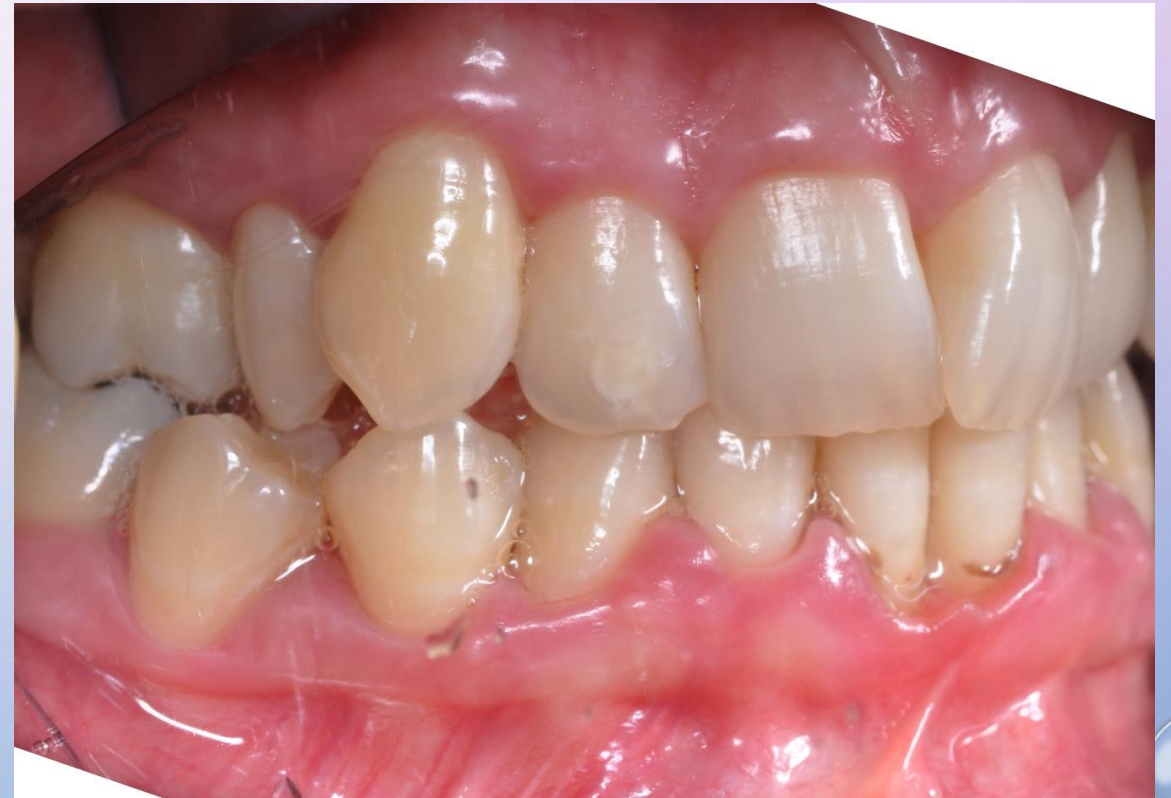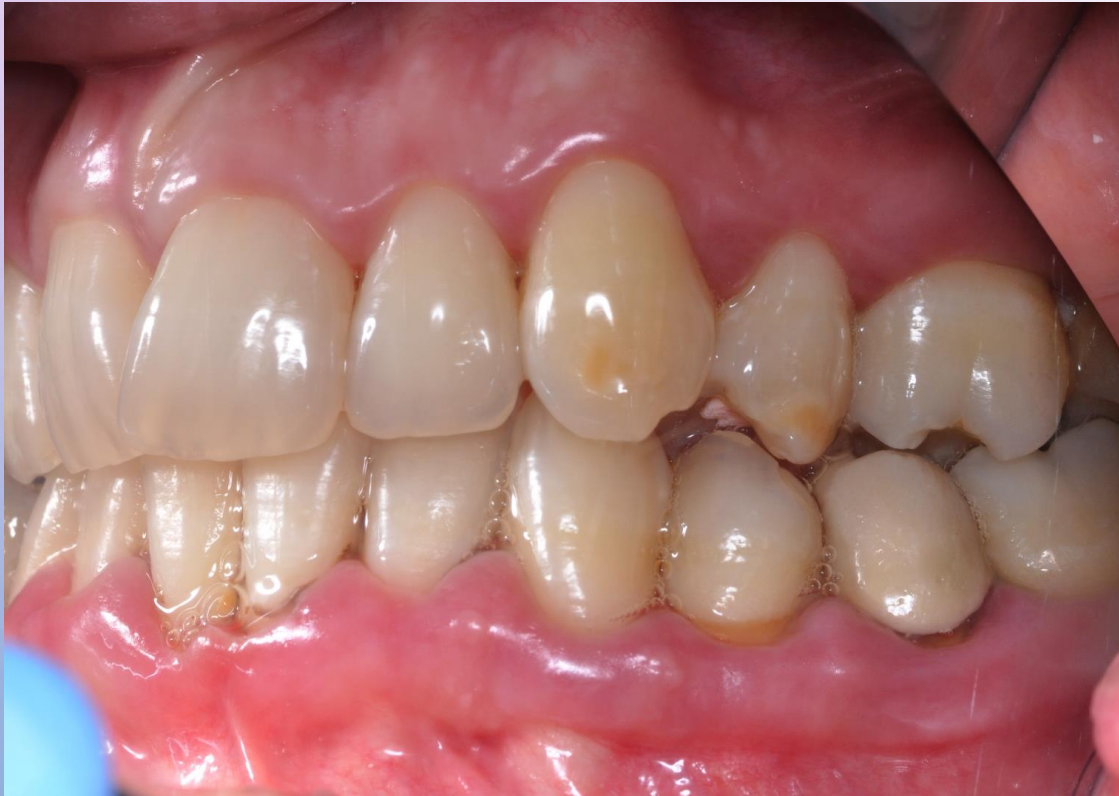KIINDULÁSI ÁLLAPOT



KIINDULÁSI ÁLLAPOT



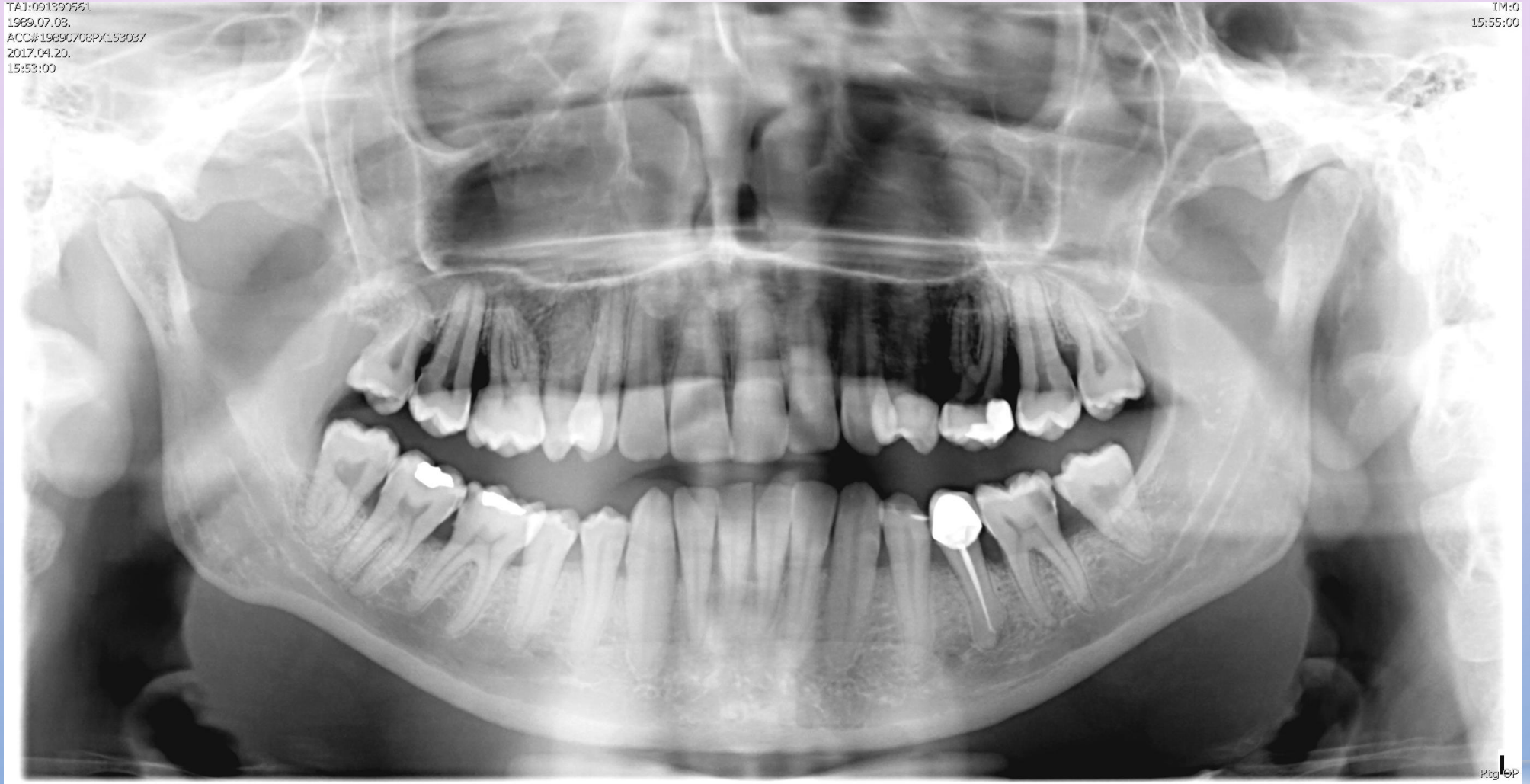KIINDULÁSI ÁLLAPOT



ORTHOPANTOMOGRAM

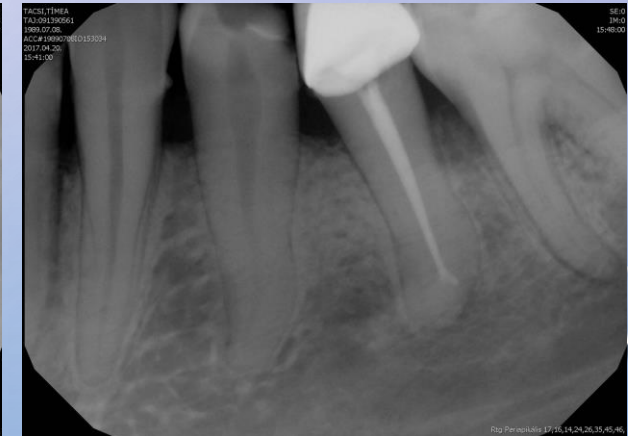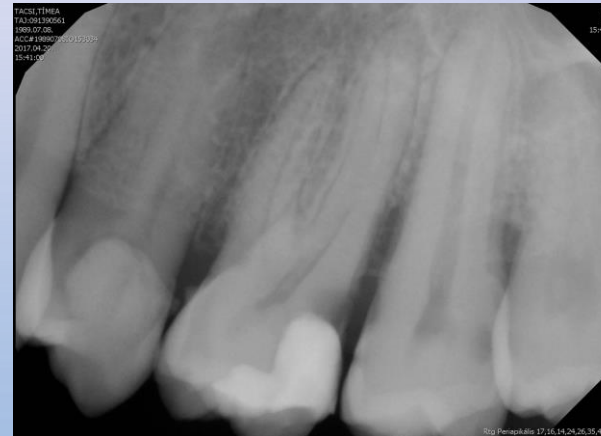
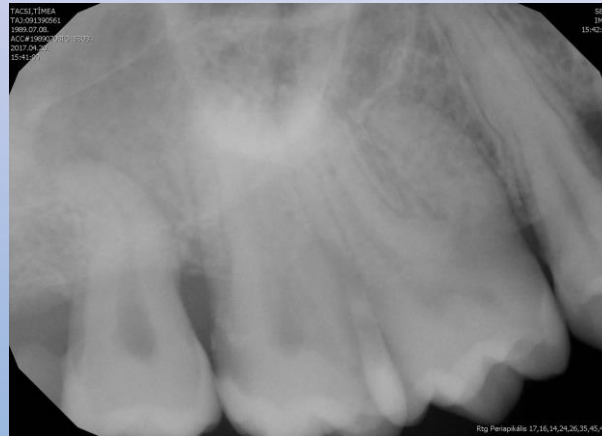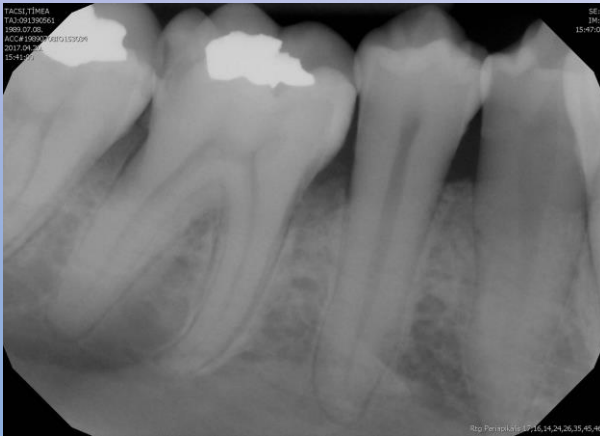TAJ:091390561
1969.07.08.
ACC#19890708PA153037
2017.04.20.
15:53:00

IM:0
15:55:00



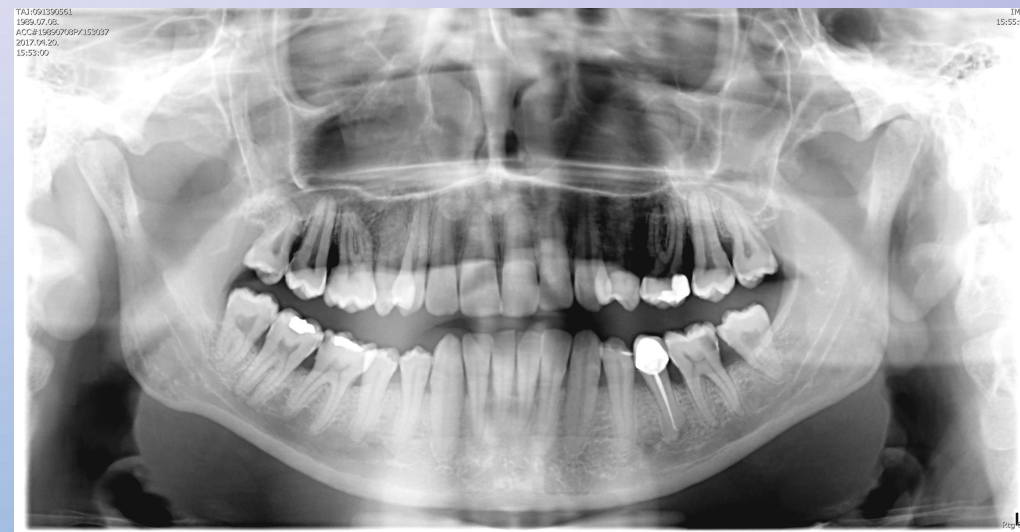DIAGNÓZIS

- CHRONICUS, PLAKK OKOZTA GINGIVITIS, EGYÉB SZISZTÉMÁS HÁTTÉR NÉLKÜL
- LOKALIZÁLT CHRONICUS PARODONTITIS



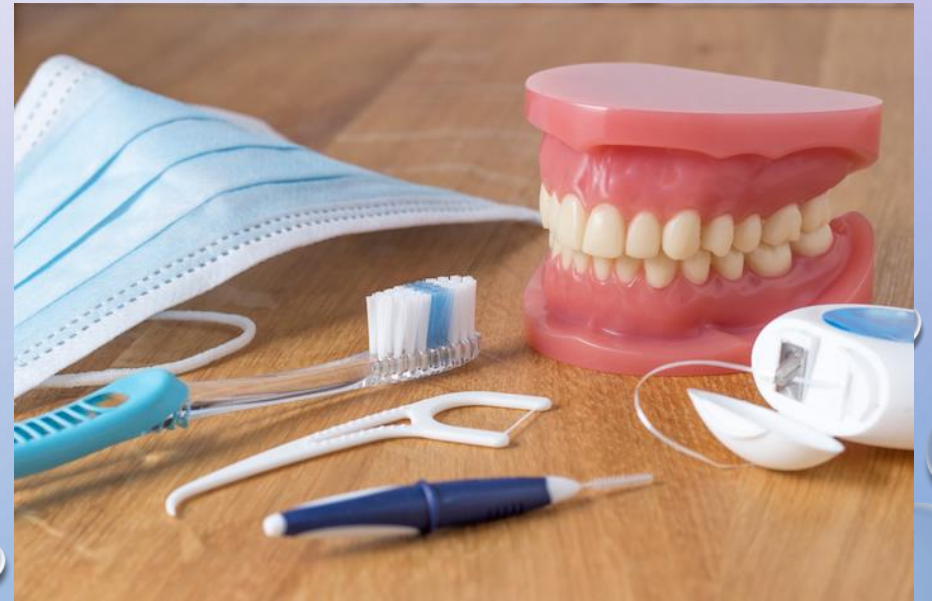KEZELÉSI TERV

- OKI PARODONTALIS TERÁPIA
- KONZERVÁLÓ FOGÁSZATI SZANÁLÁS
- SEBÉSZI PARODONTÁLIS TERÁPIA: FRENULECTOMIA
- FENNTARTÓ KEZELÉS

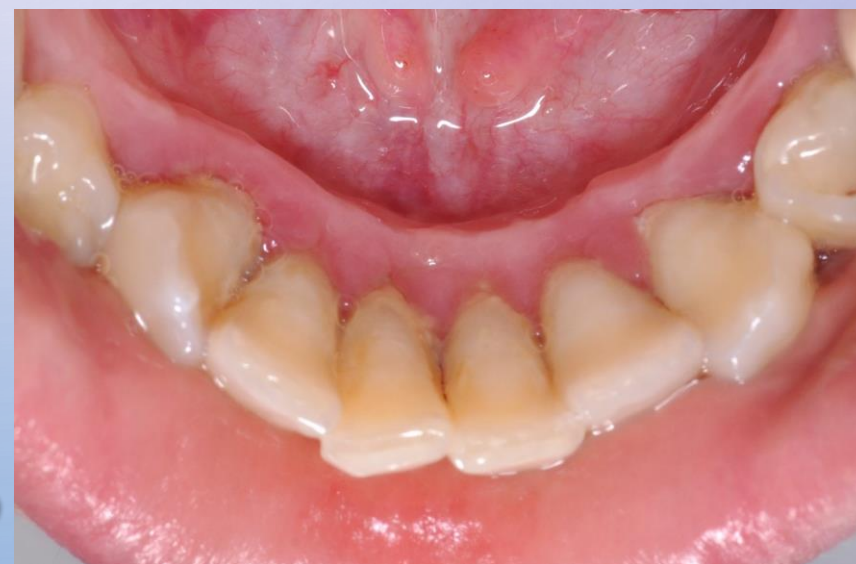
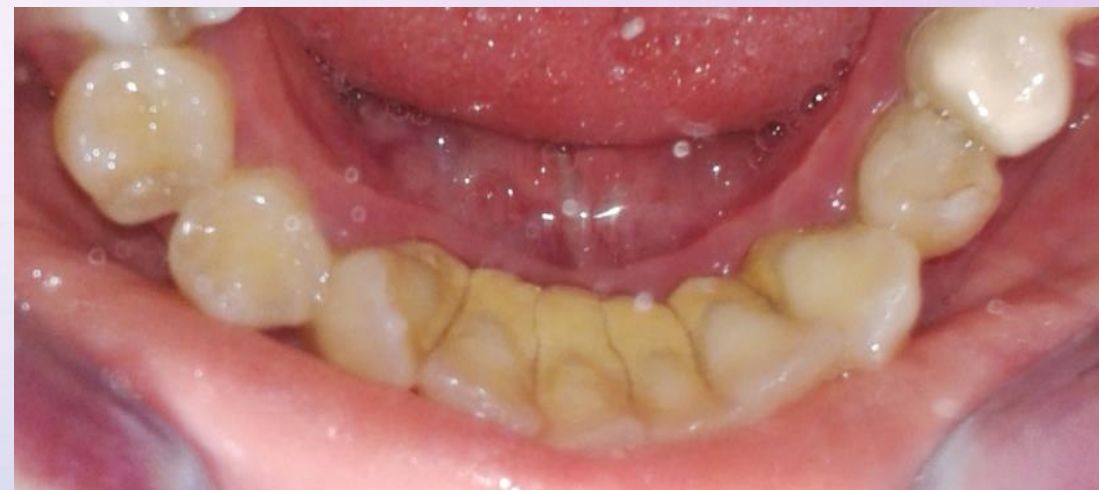
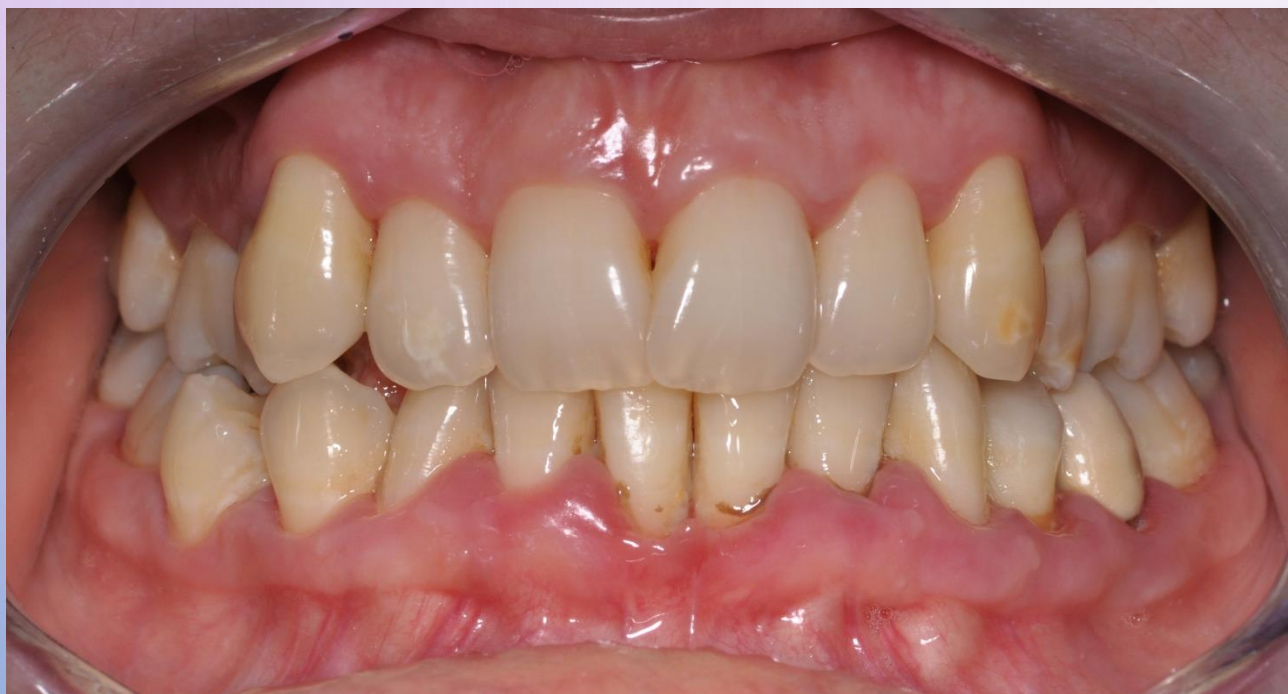OKI PARODONTALIS TERÁPIA

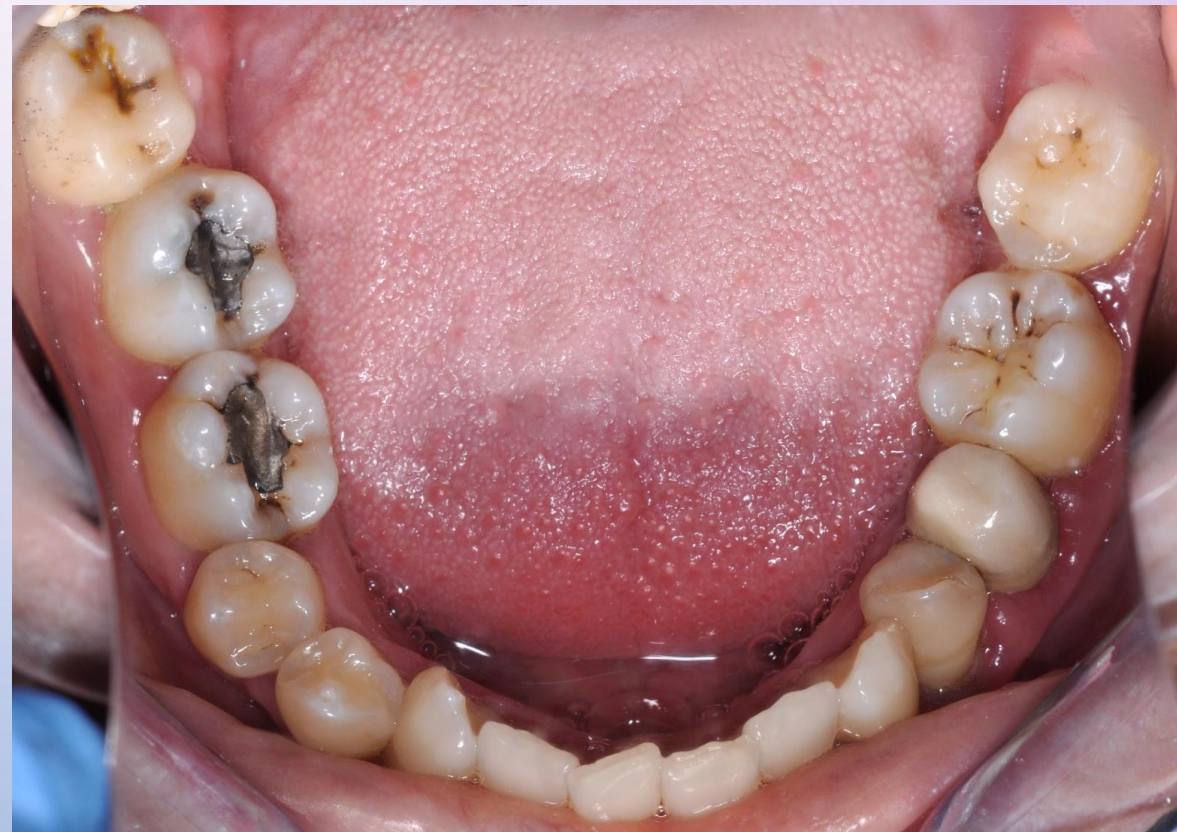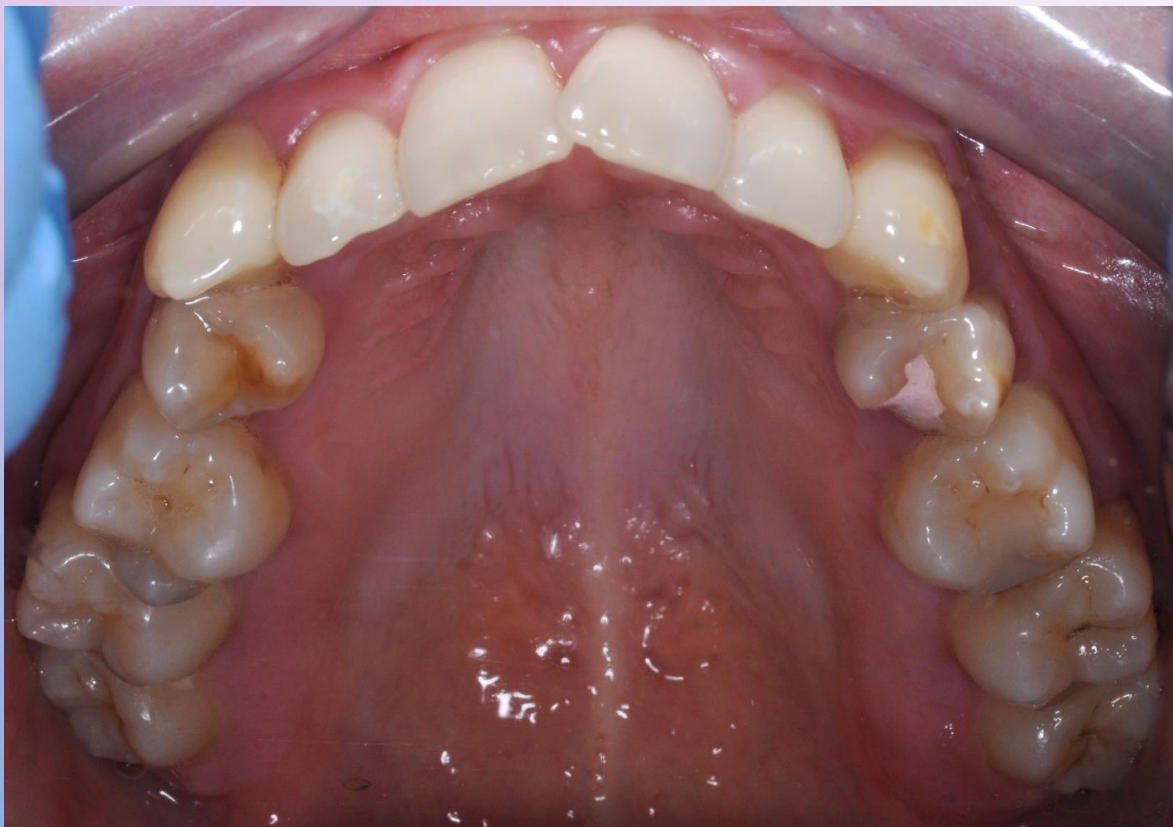- SUPRA- ÉS SUBGINGIVALIS DEPURÁLÁS
- PLAKKRETENCIÓS TÉNYEZŐK ELIMINÁLÁSA (CARIESEK, SECUNDER CARIESEK, ELÁLLÓ SZÉLŰ TÖMÉSEK)
- SZÁJHIGIÉNIÁS INSTRUÁLÁS ÉS MOTIVÁLÁS



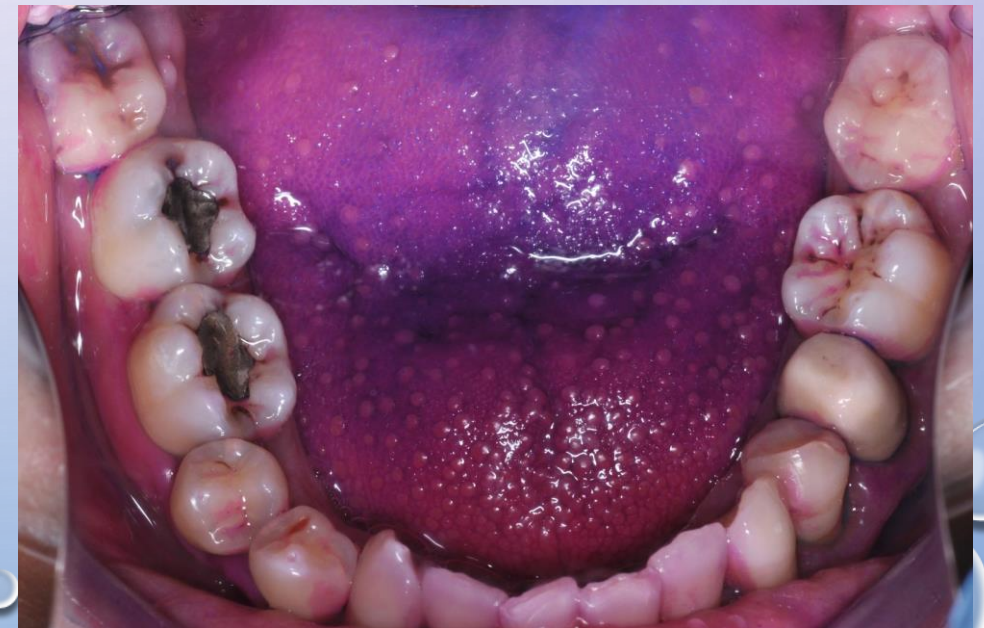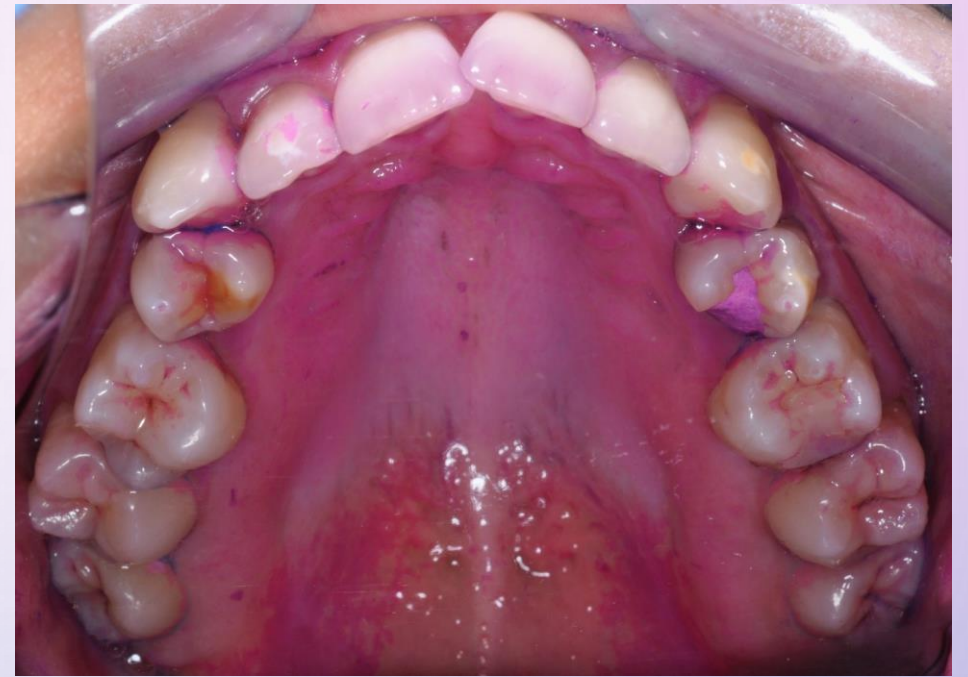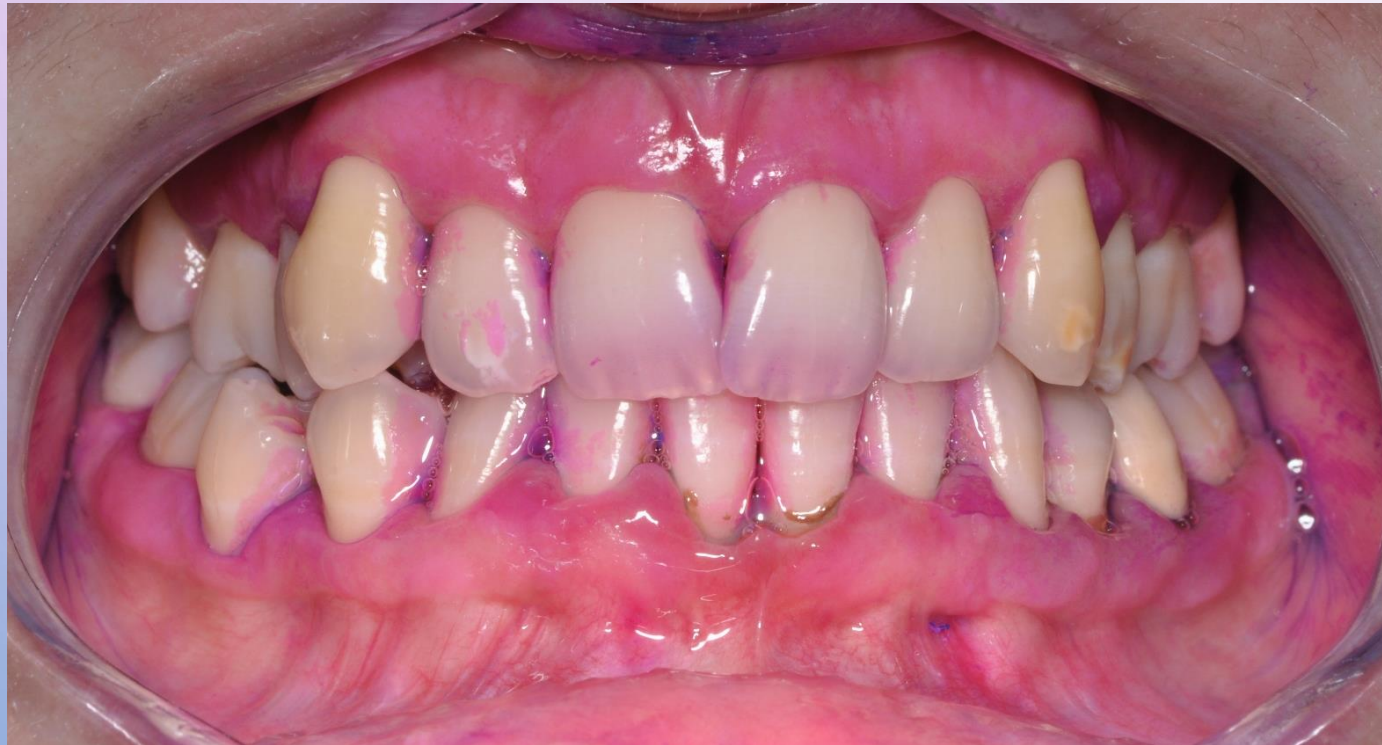1. FÁZIS: DEPURÁLÁS



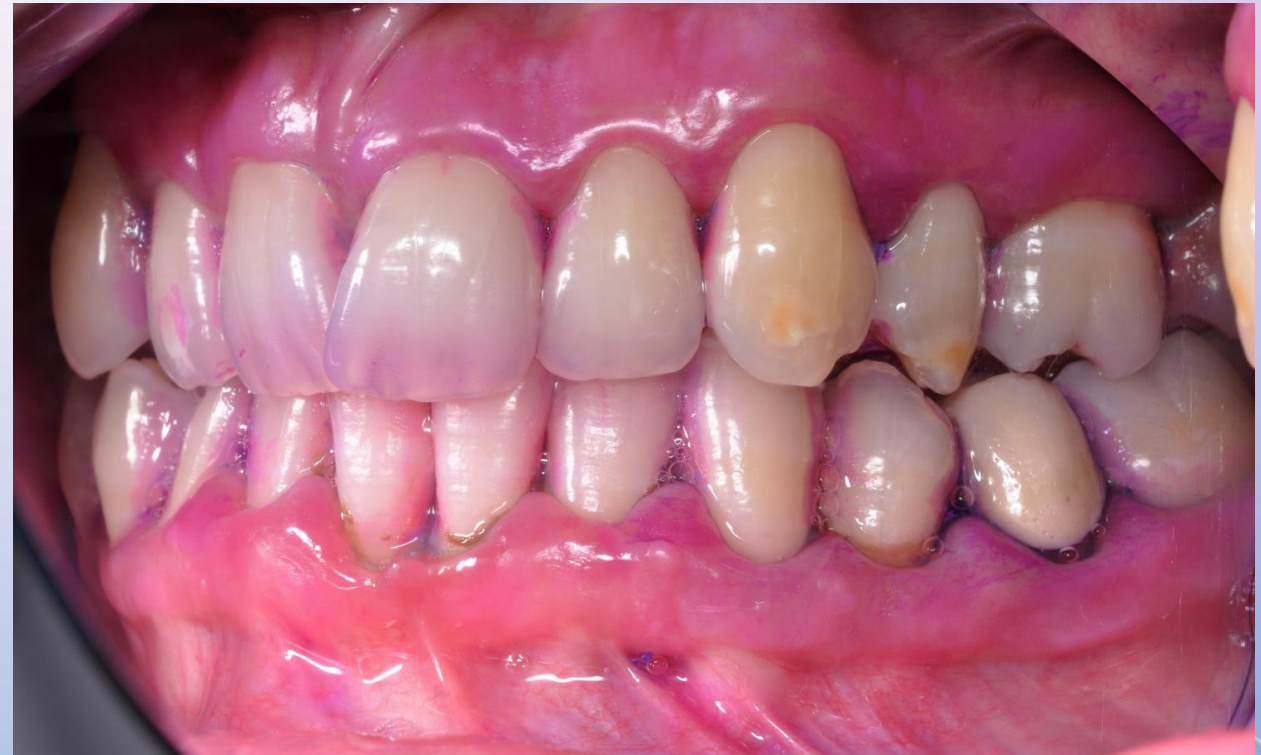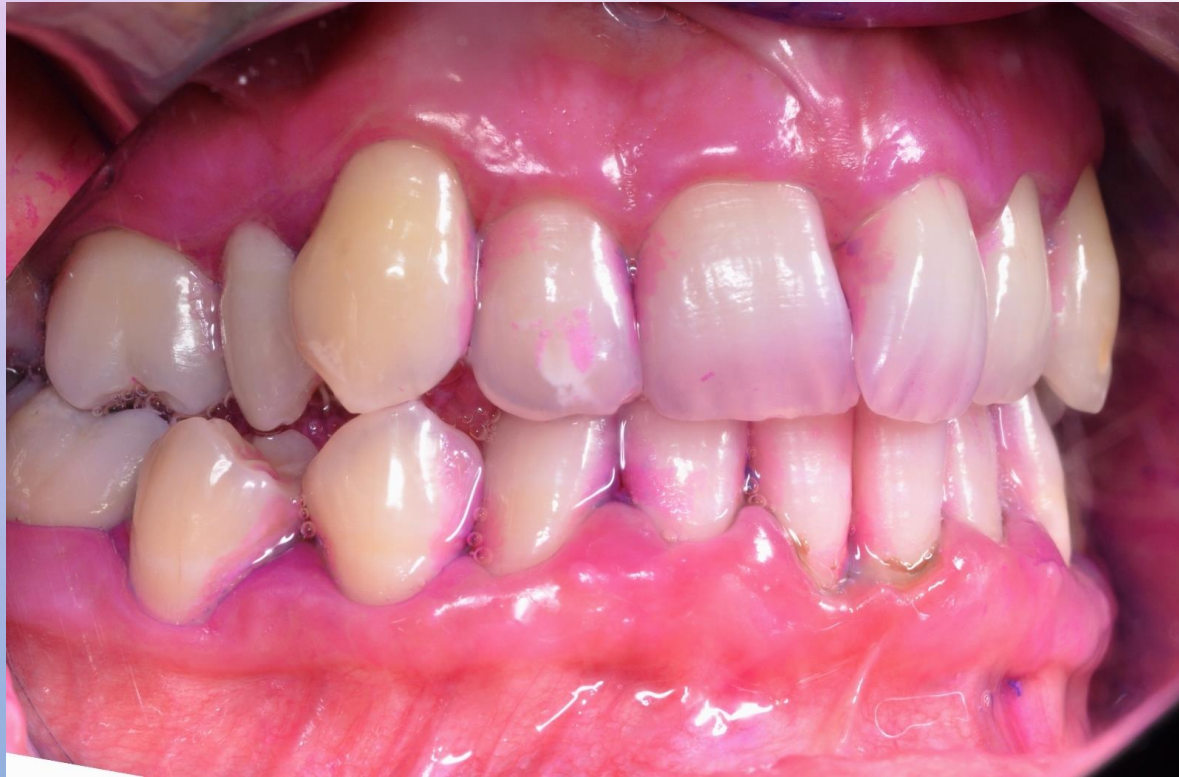1. FÁZIS: DEPURÁLÁS



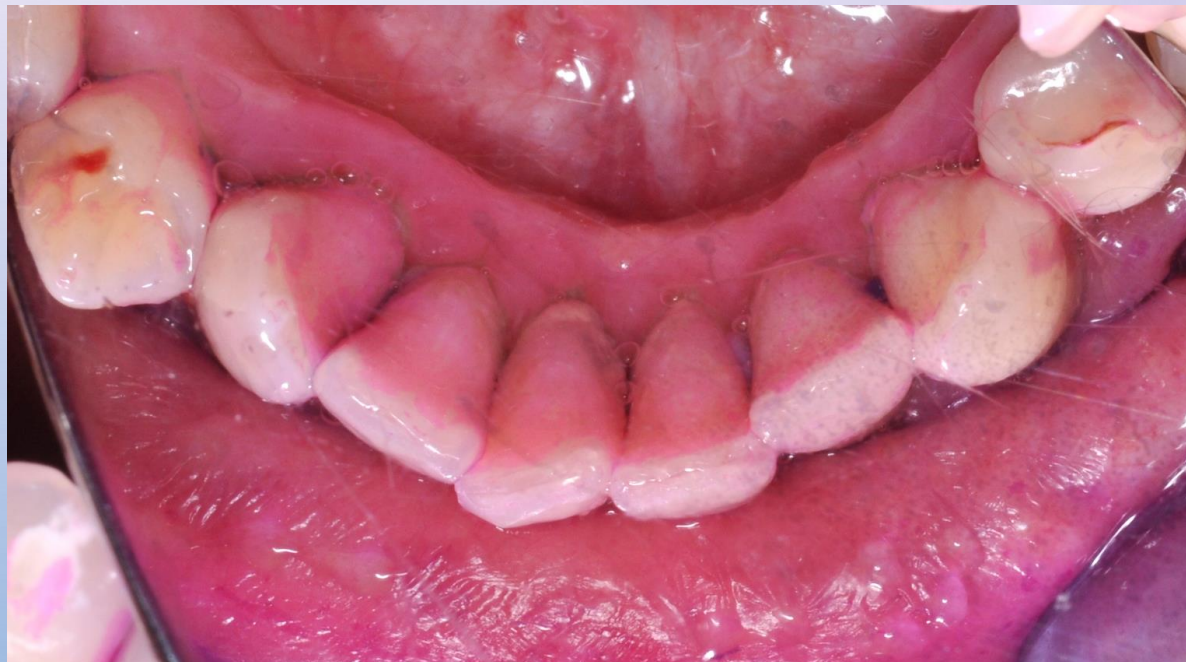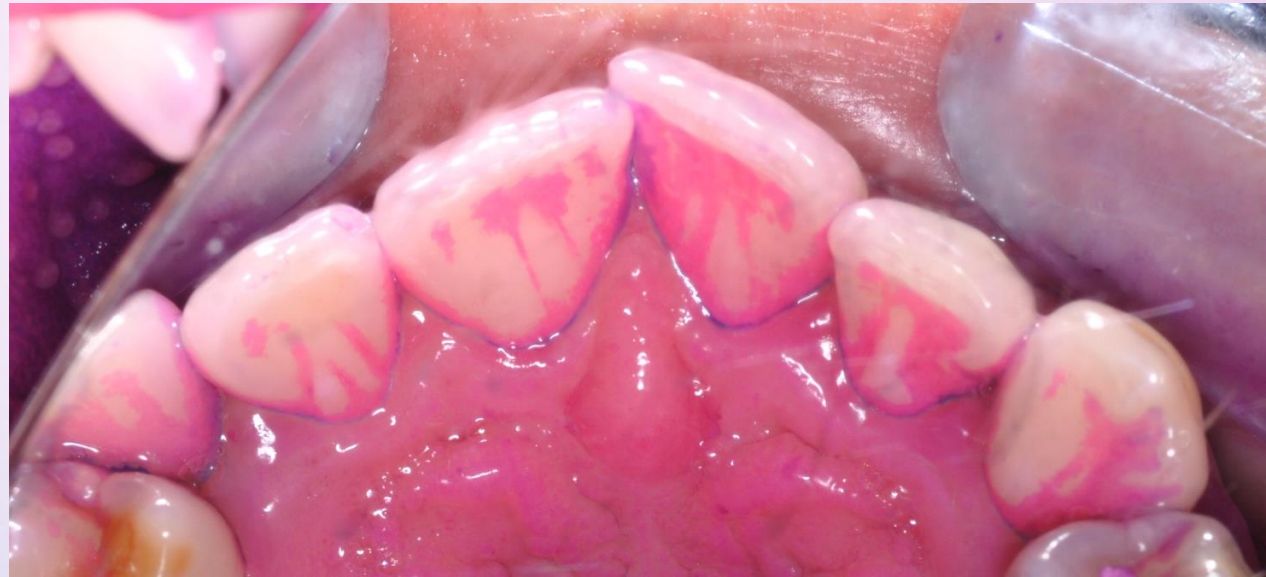PLAKKFESTÉS



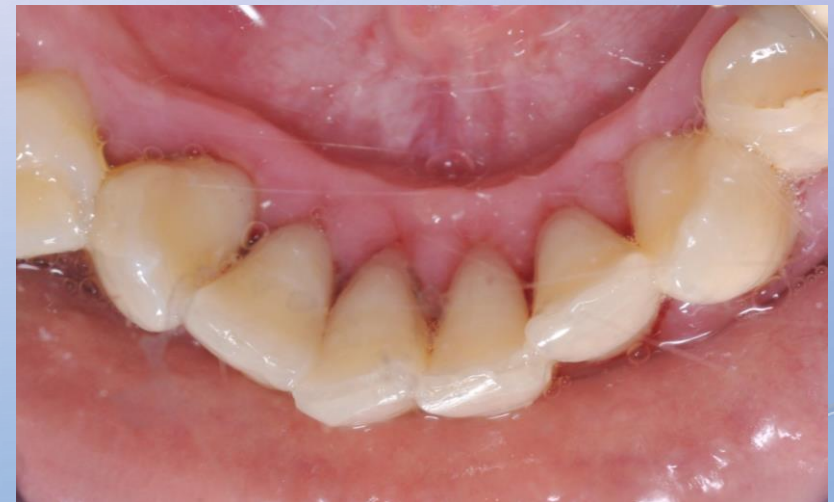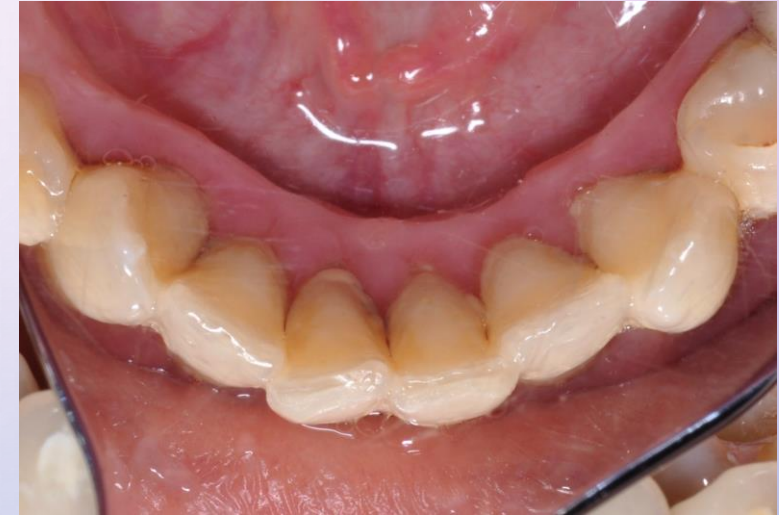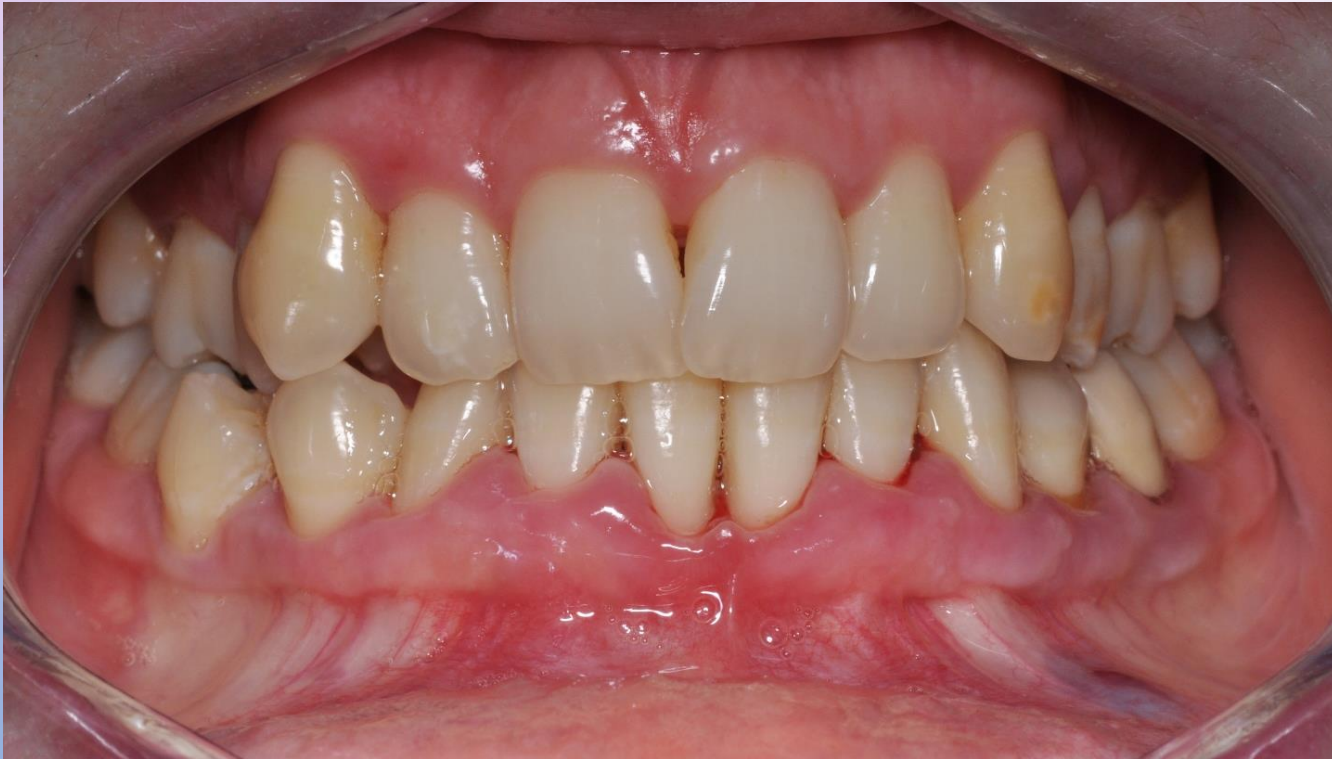PLAKKFESTÉS



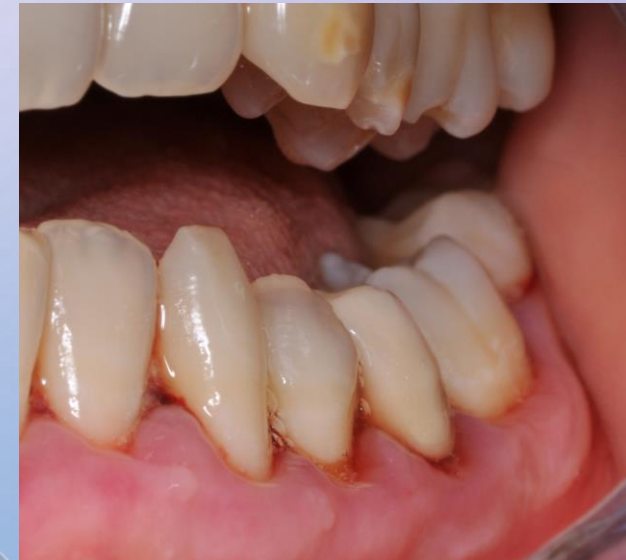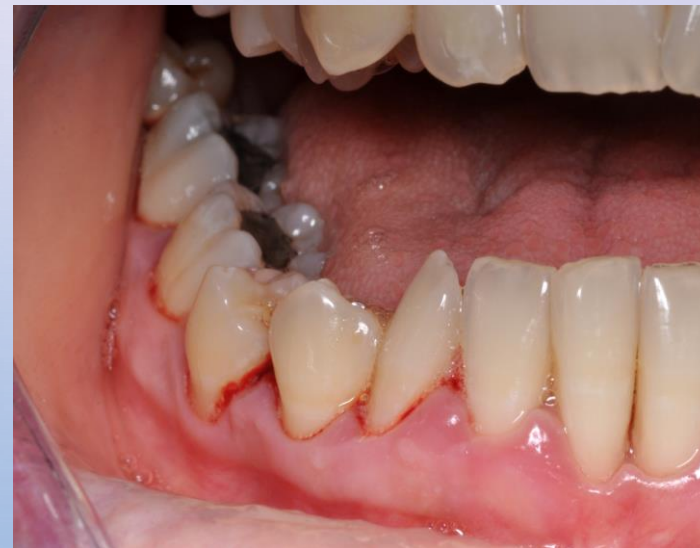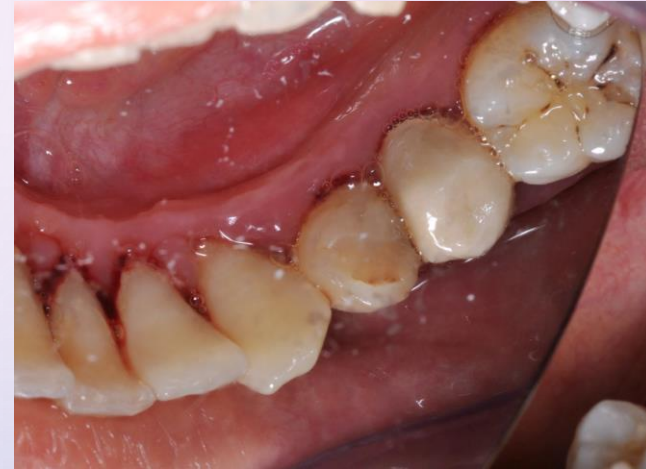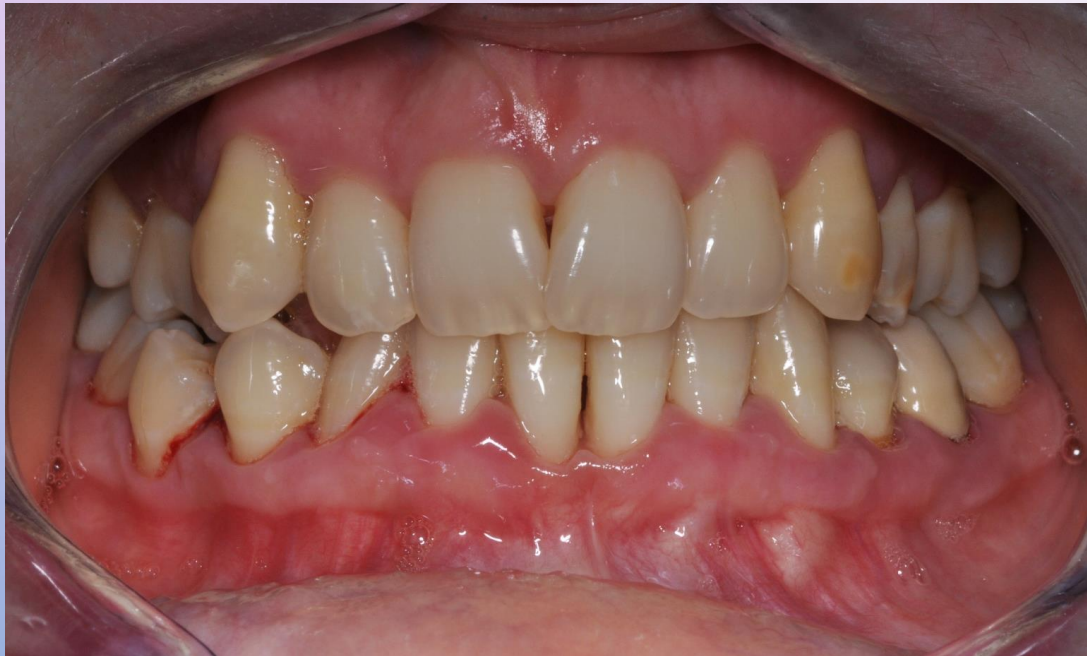PLAKKFESTÉS



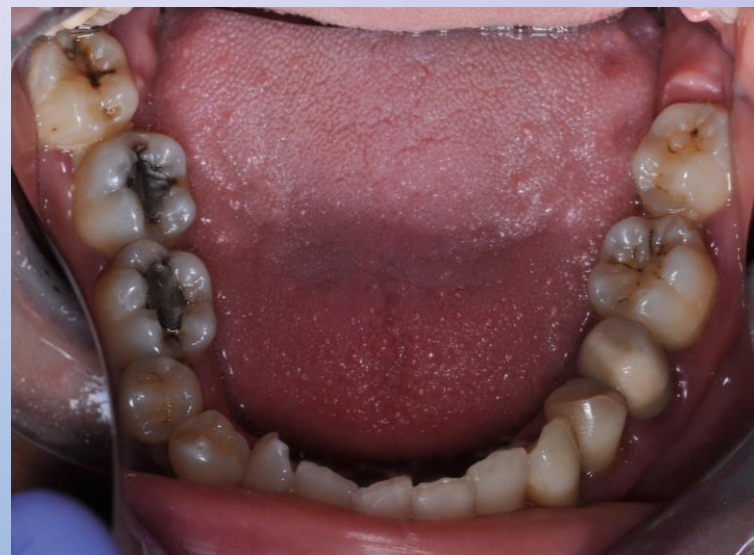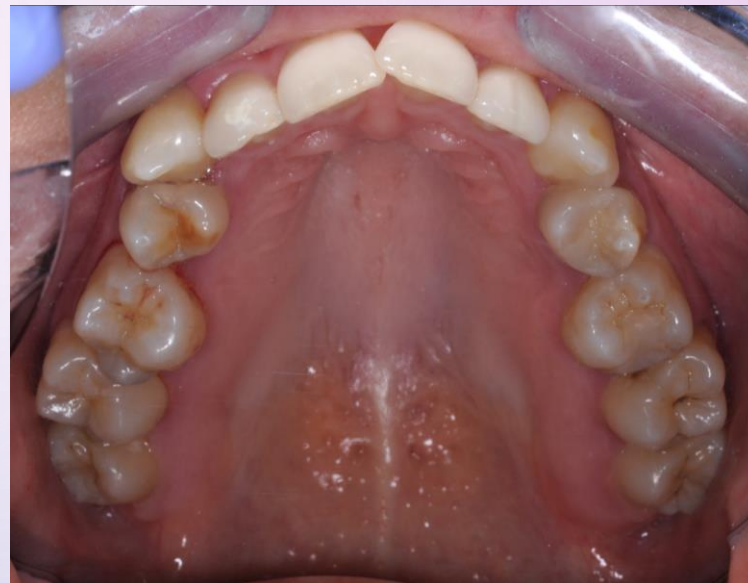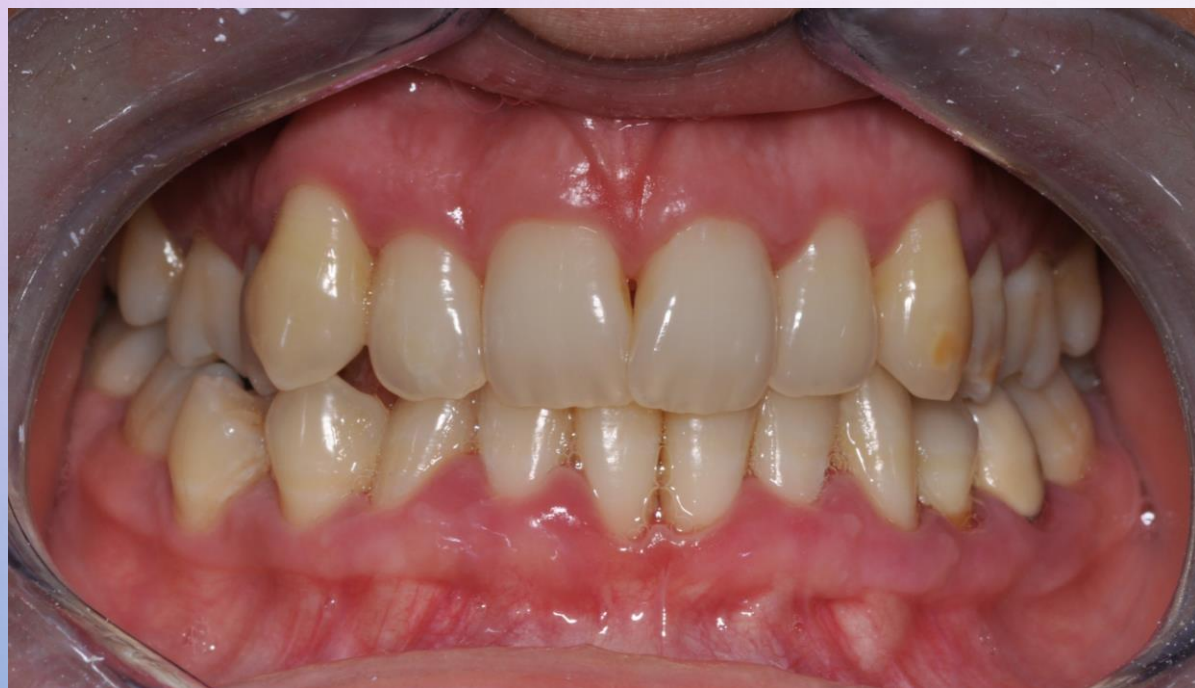II. KEZELÉS: ÚJABB SUPRA- ÉS SUBGINGIVALIS DEPURÁLÁS, INSTRUÁLÁS ÉS MOTIVÁLÁS



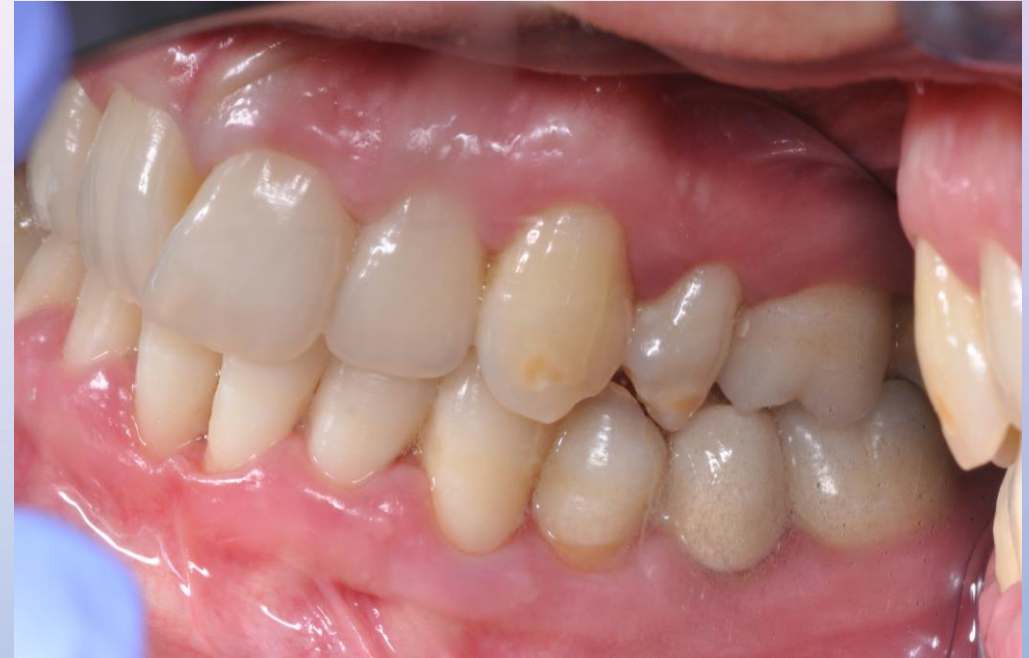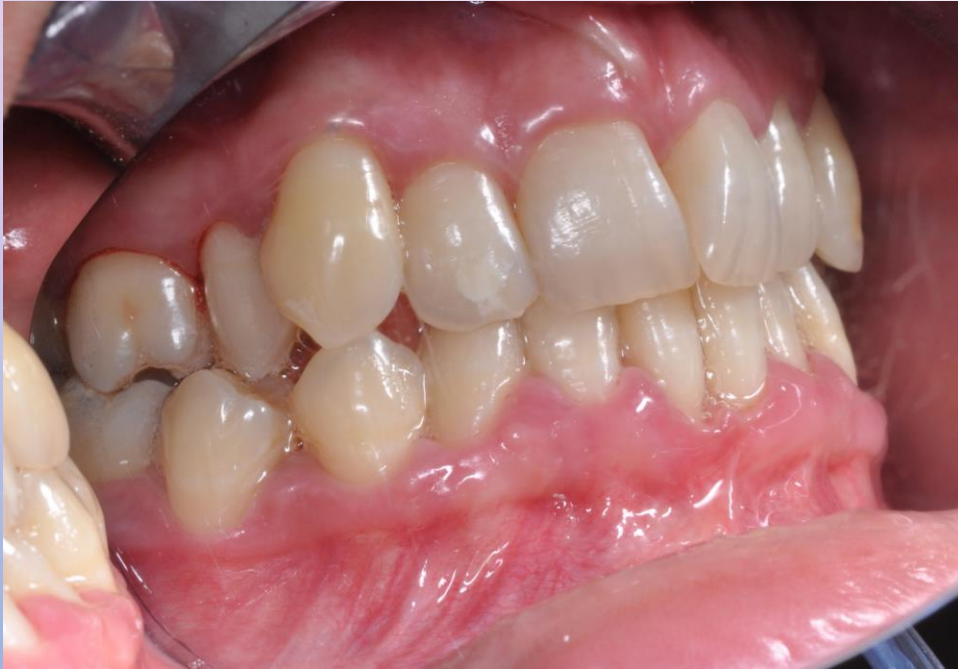II. FÁZIS: SUBGINGIVALIS DEPURÁLÁS, KÜRETTÁLÁS; INSTRUÁLÁS ÉS MOTIVÁLÁS



ELLENŐRZÉS EGY HÉT MÚLVA



ELLENŐRZÉS EGY HÉT MÚLVA



TOVÁBBI, TERVEZETT KEZELÉSEK

- III. FÁZIS: KONZERVÁLÓ FOGÁSZATI REHABILITÁCIÓ ÉS EZÁLTAL A FENNMARADT PLAKKRETENCIÓS TÉNYEZŐK MEGSZÜNTETÉSE
- A SZÁJHIGIÉNÉ TOVÁBBI KONTROLLJA
- SEBÉSZI FÁZIS

(25 tömés képek)