



# Semmelweis Egyetem Fogorvostudományi Kar Fogászati és Szájsebészeti Oktató Intézet

igazgató: Dr. Kivovics Péter egyetemi docens

<http://semmelweis-egyetem.hu/fszoi/>

<https://www.facebook.com/fszoi>



## Fábián és Fejérdy féle 2B osztályú foghiány ellátása



**Szakorvosjelölt: Dr. Orsós Mária Mercédesz**

Tutor: Dr. Kivovics Péter egyetemi docens

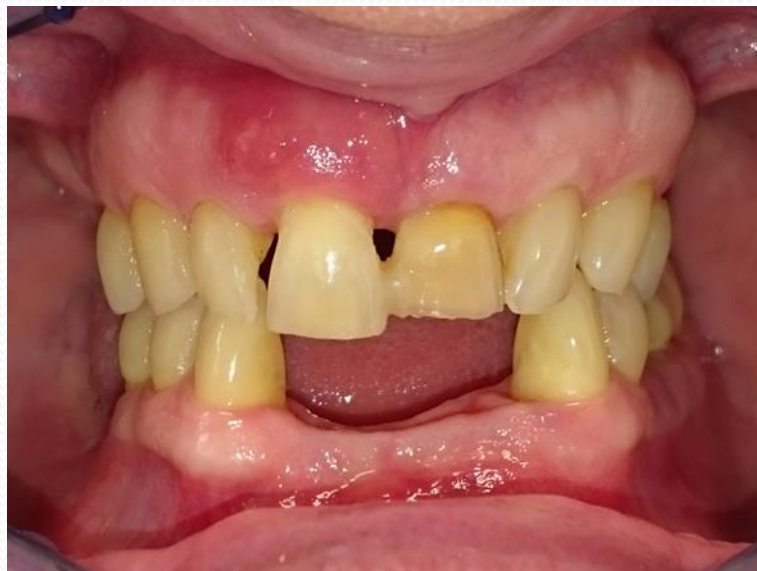Mentor: Dr. Katona István osztályvezető főorvos

2017.02.17



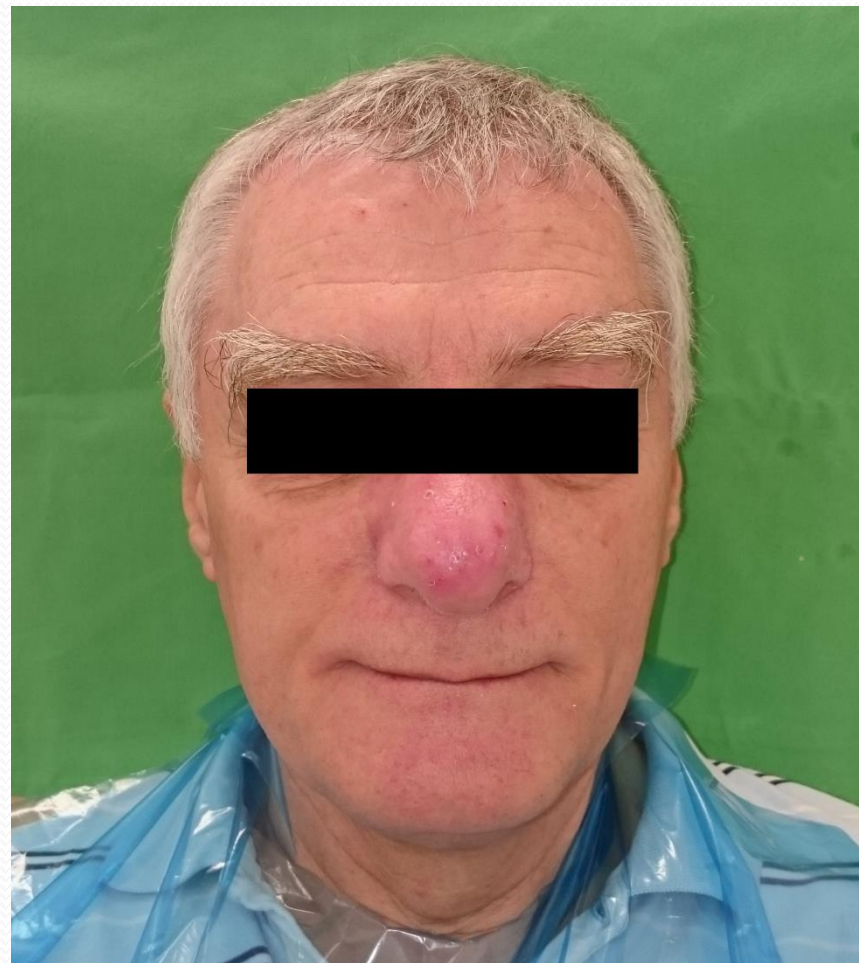# A fogorvosi vizsgálatra érkezés indoka

A páciens a Parodontológiai Klinika kezelése alatt áll, fogpótlás készítése céljából utalták a Fogpótlástani klinikára.



# Általános anamnézis

- 66 éves, férfi páciens
- Nyugdíjas
- Magasvérnyomás (Valsacor 50mgx2)
- Egyéb a fogászati kezelést befolyásoló egészségügyi tényező nincs.

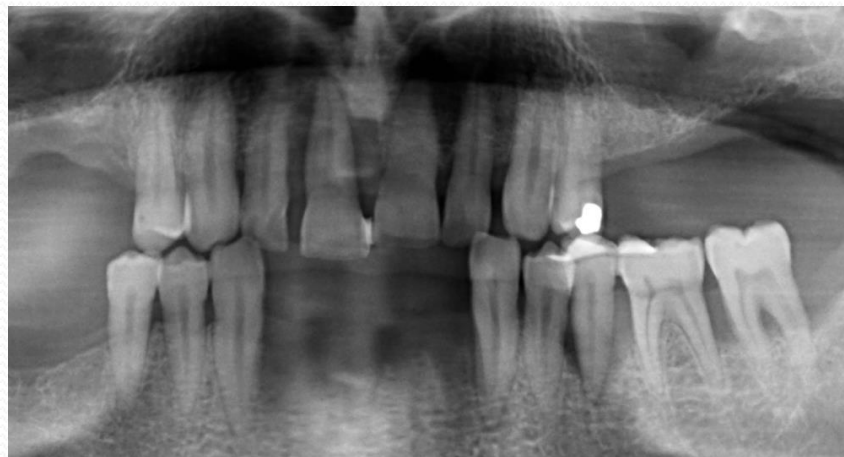

# Fogászati anamnézis

Kezelések a Parodontológiai Klinikán (dr. Fenyő Attila)

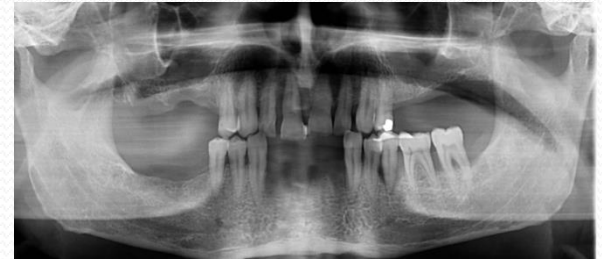Dg: chr. parodontitis

- 18, 16, 15, 32, 31, 41, 42-es fogak extractioja
- 11, 36, 37-es fogak zárt kürett (parod. abcess.)
- Felső/alsó supra és subgingivalis depurálás, polírozás
- 11, 21-es fogak sínezése kompozittal
- 34, 35, 36-os fogak intrakoronális sínezése

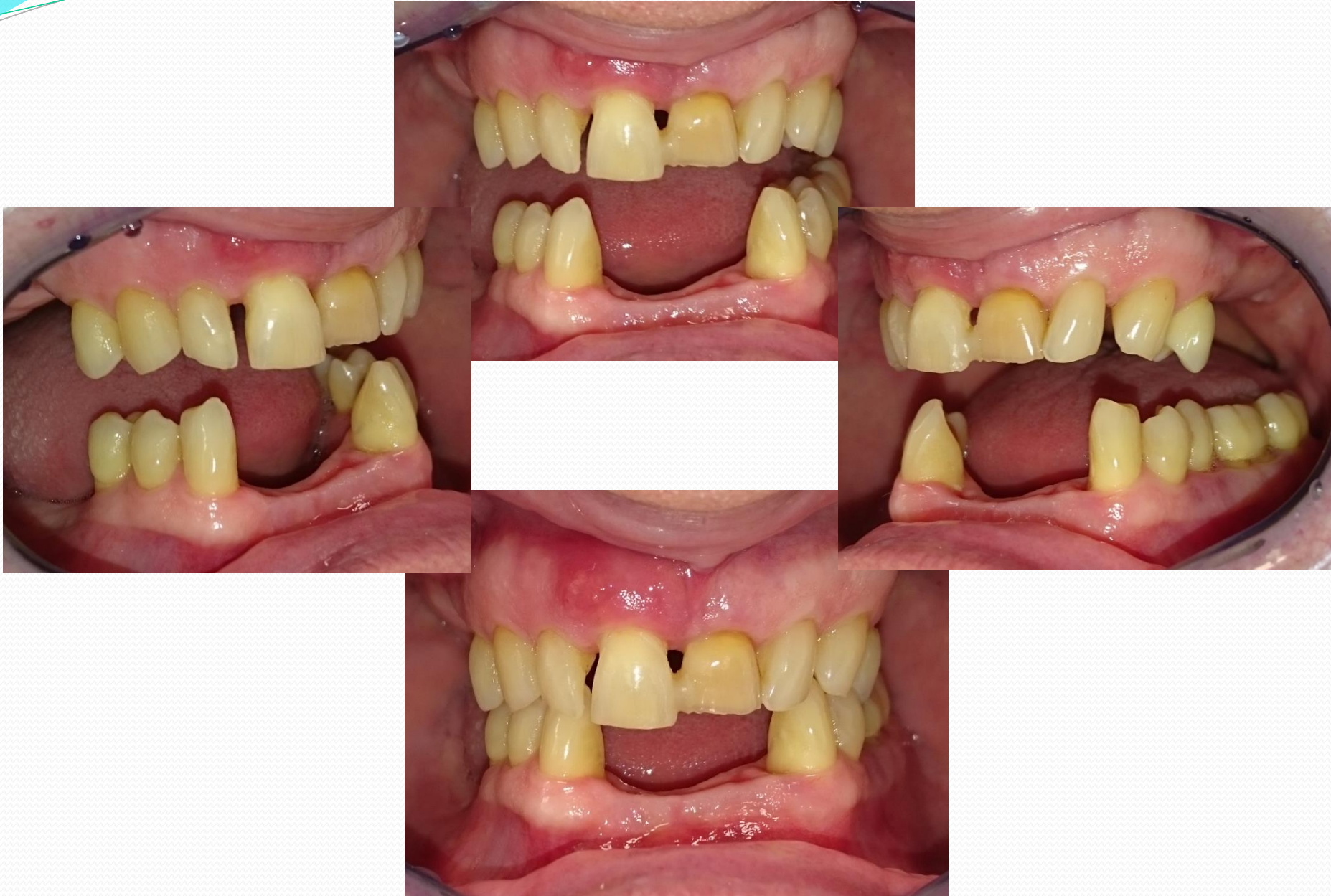

# Fej-, nyak régió vizsgálata, intraorális vizsgálat

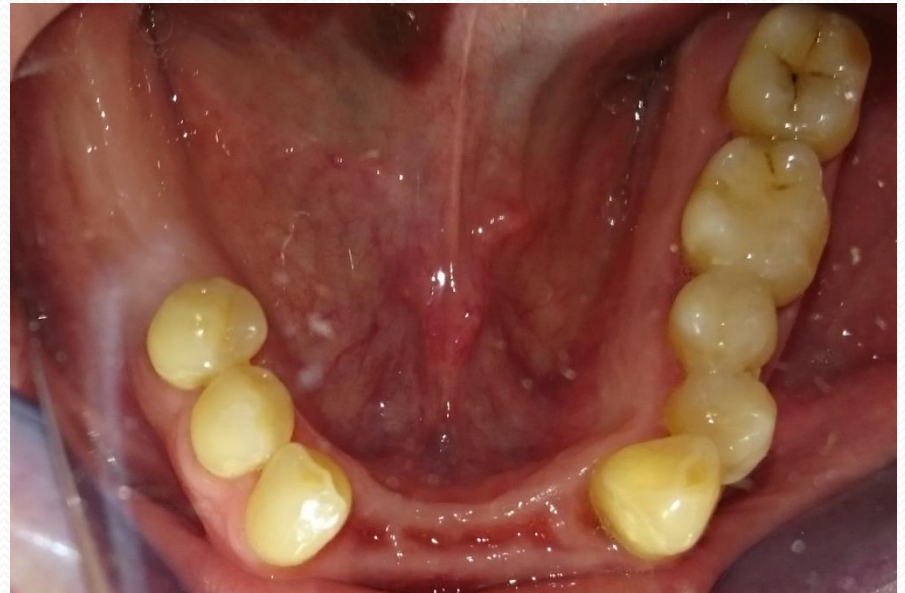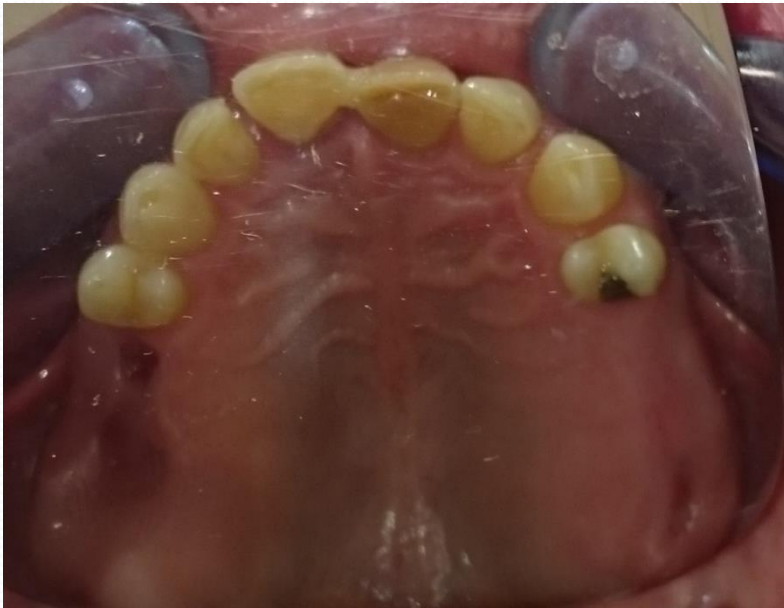- Sztomato-onkológiai vizsgálat negatív.
- Temporomandibularis ízület vizsgálatának eredménye negatív.
- Harapási forma eugnath, Angle osztály nem megállapítható
- Fábián és Fejérdy féle protetika osztály:  
felül 2A, alul 2B
- Szájhygiéna megfelelő.



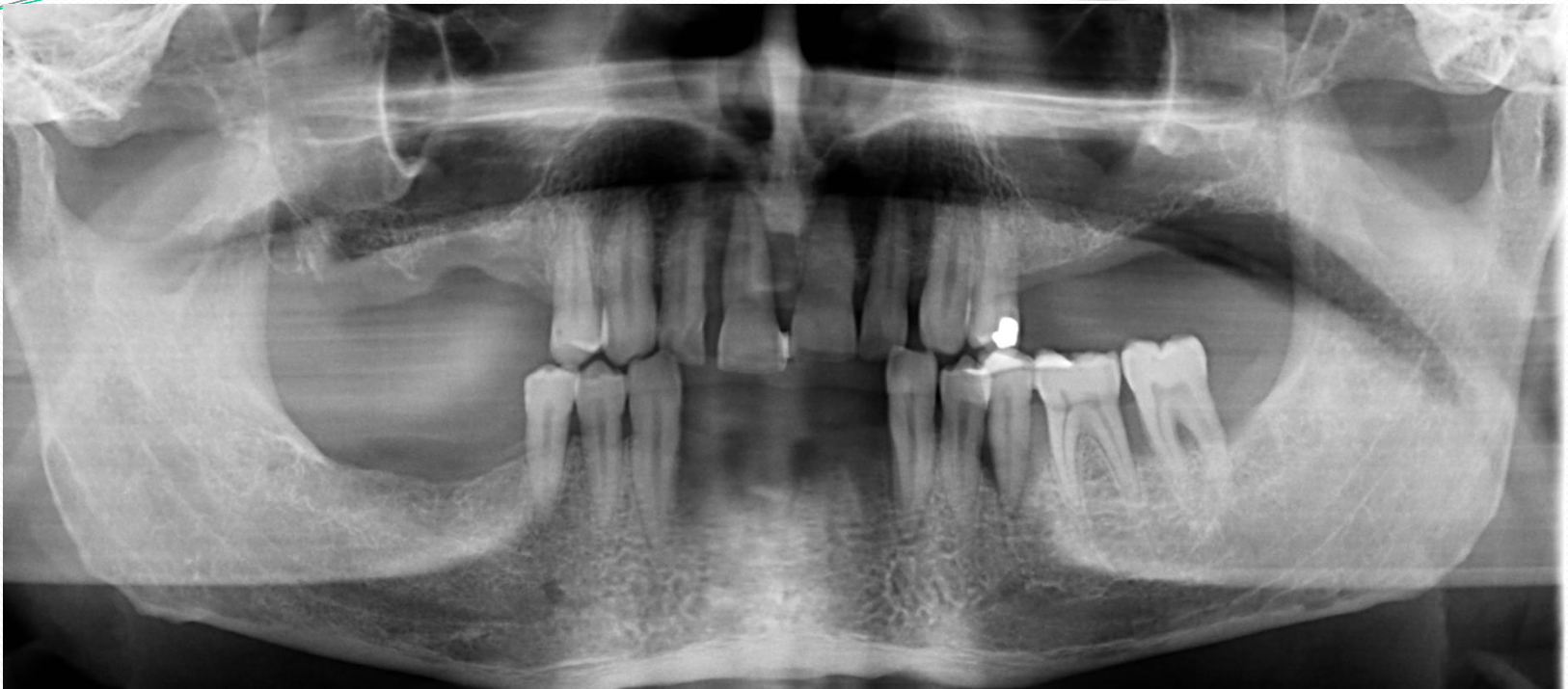# Nyitott pozíció és IKP



# Fotó az alsó és felső fogívről



# Kiindulási OP felvétel



| x | x | x | x |   |   |   | K<br>sín | K<br>sín |   |   | OD<br>Am  | x         | x         | x | x |
|---|---|---|---|---|---|---|----------|----------|---|---|-----------|-----------|-----------|---|---|
| 8 | 7 | 6 | 5 | 4 | 3 | 2 | 1        | 1        | 2 | 3 | 4         | 5         | 6         | 7 | 8 |
| 8 | 7 | 6 | 5 | 4 | 3 | 2 | 1        | 1        | 2 | 3 | 4         | 5         | 6         | 7 | 8 |
| x | x | x |   |   |   | x | x        | x        | x |   | IK<br>sín | IK<br>sín | IK<br>sín |   | x |



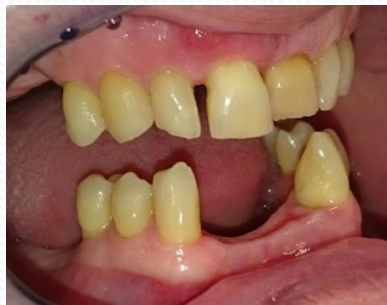

# Kezelési terv

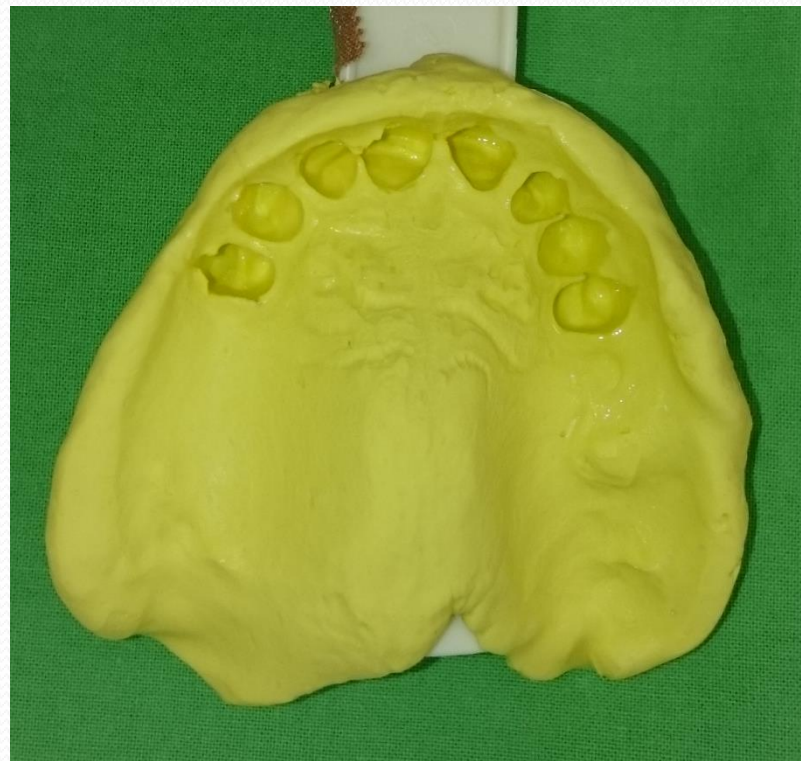Mindkét állcsonton professzionális fogtisztítás, instruálás, motiválás.

## **Alsó állcsont:**

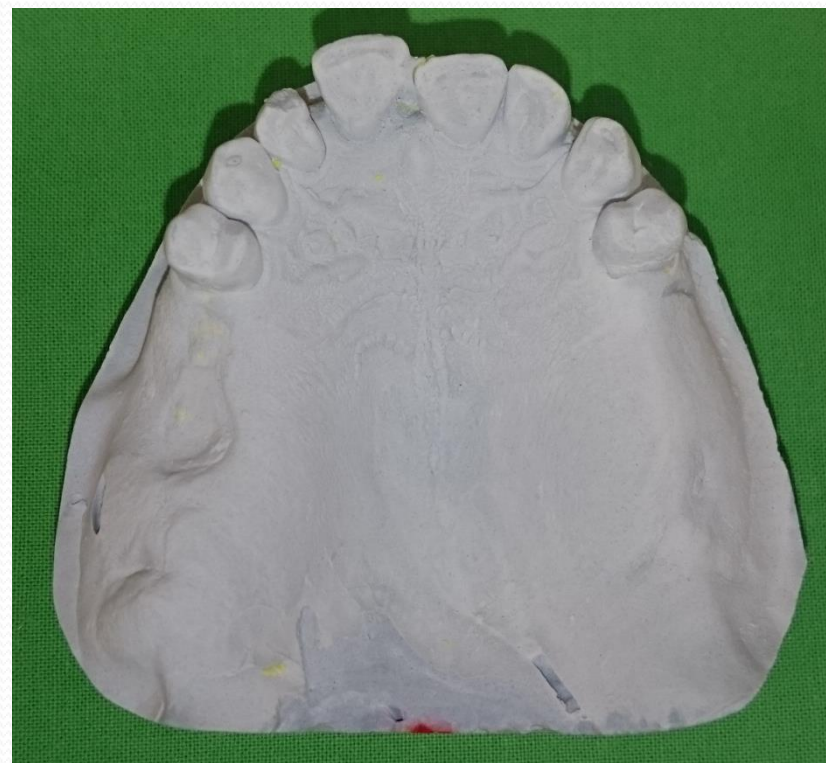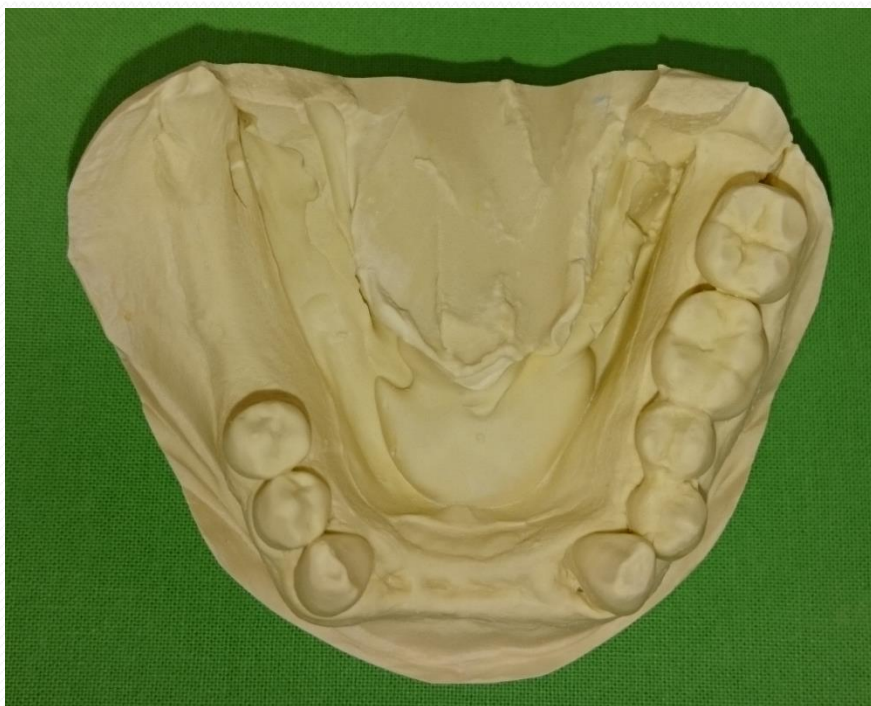Dentomucosalis megtámasztású, merev elhorgonyzású, mintára öntött fémlemezes fogpótlás, 6 db kemény akrilát műfoggal.



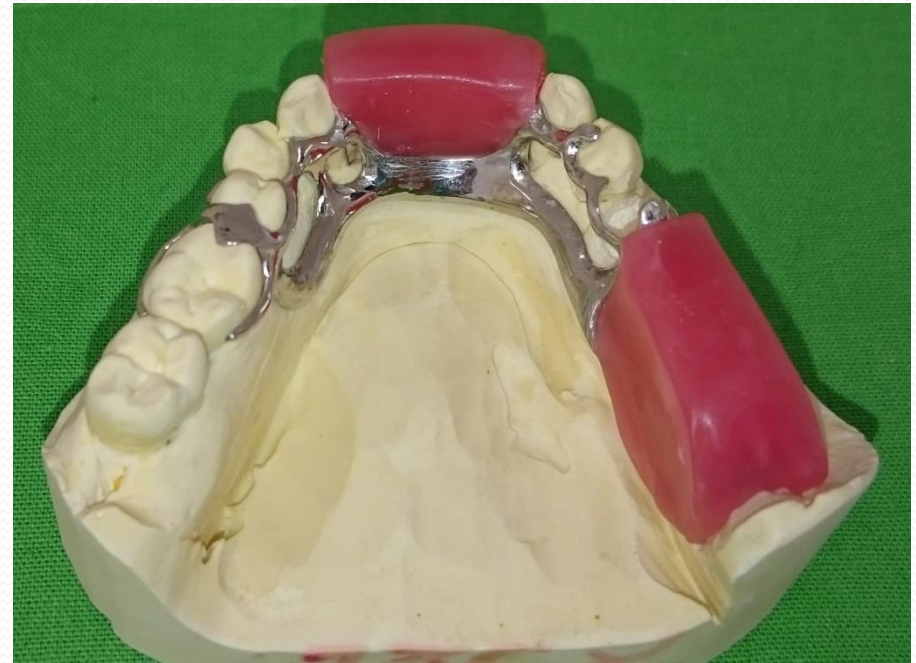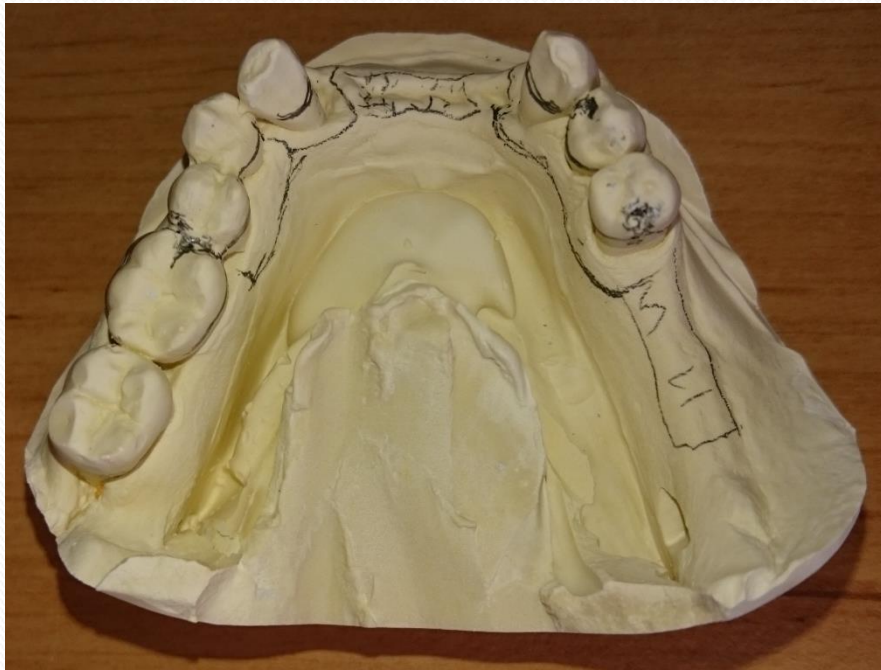# 2fázisú, 2idejű szituációs lenyomat (C szilikon) és antagonista lenyomat (alginát)



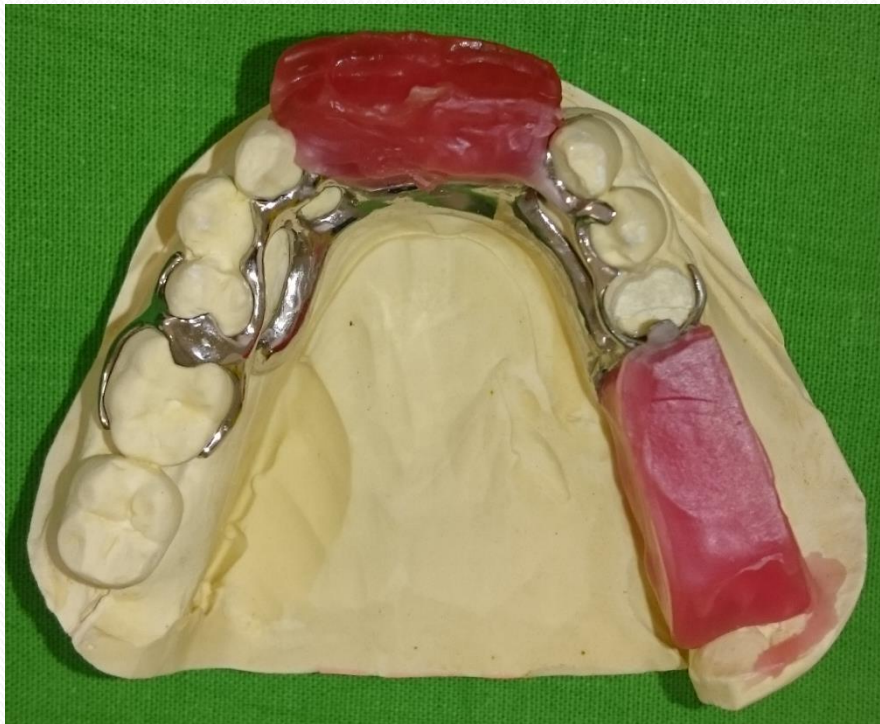# Alsó és felső minták



# Berajzolás a mintán és a kész féMLEMEZ harapási sablonnal

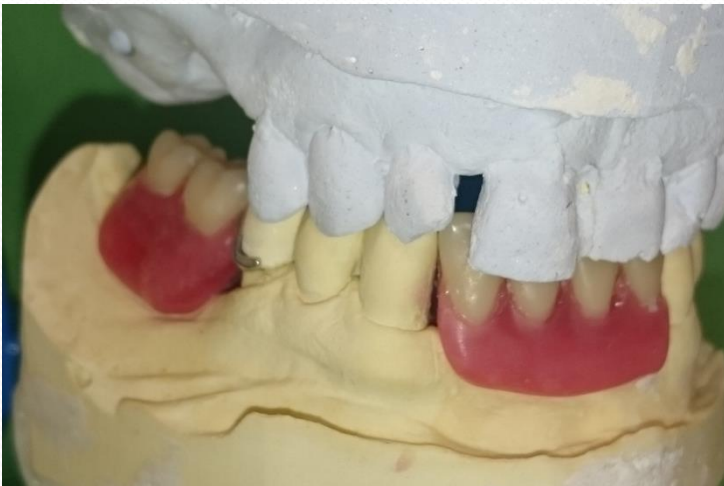
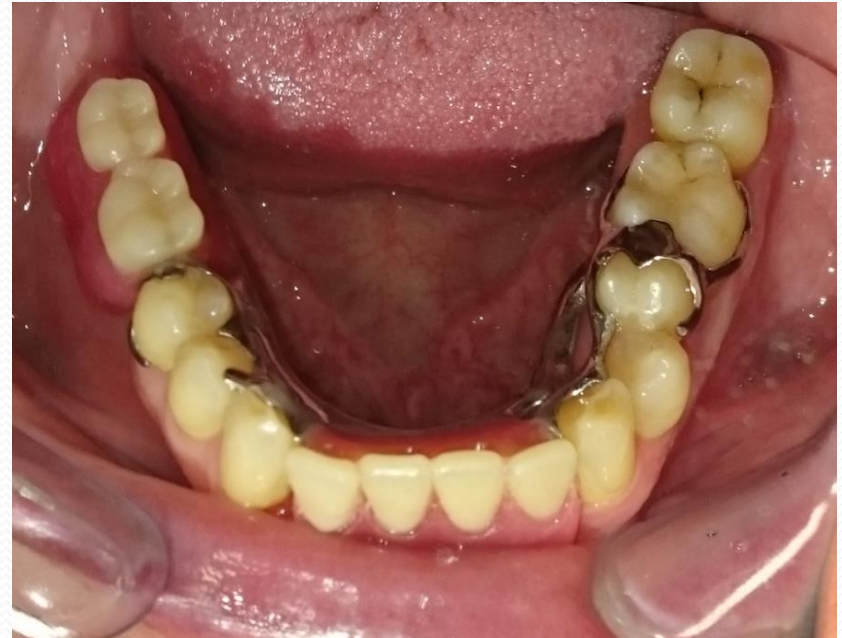
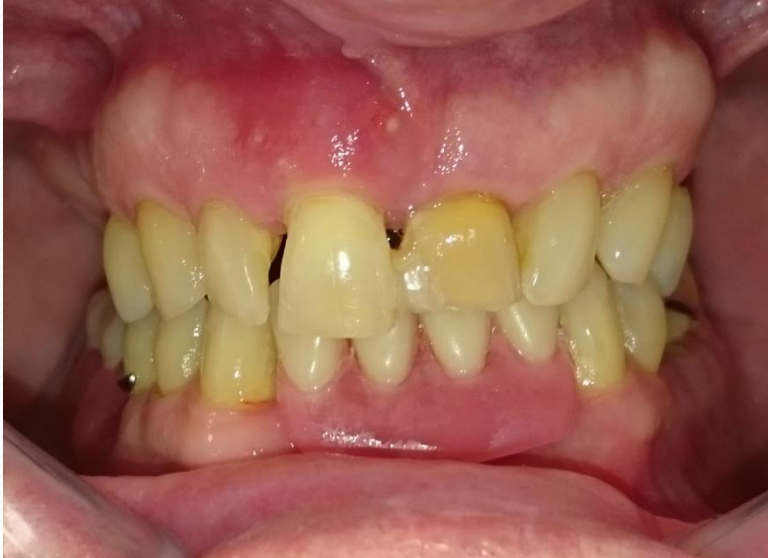# CO meghatározása, fogszínválasztás

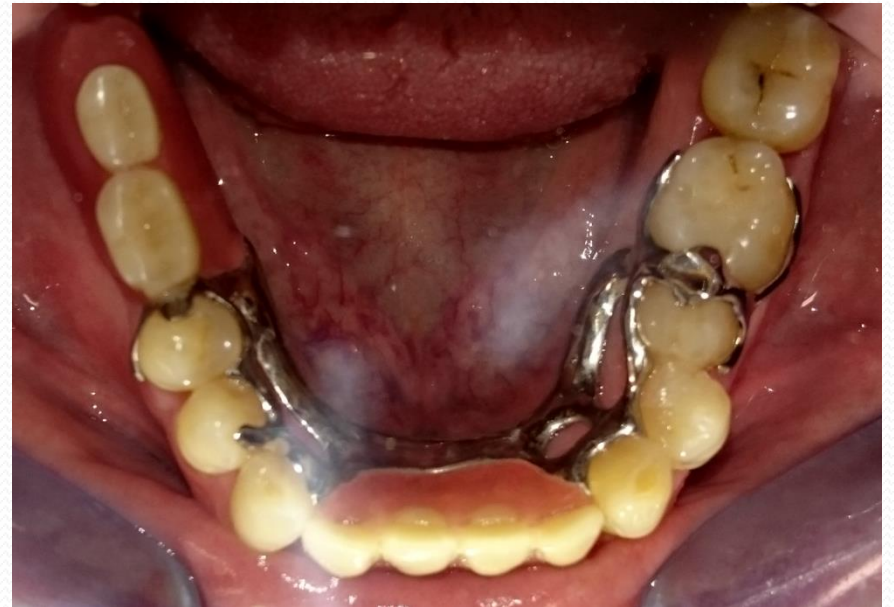
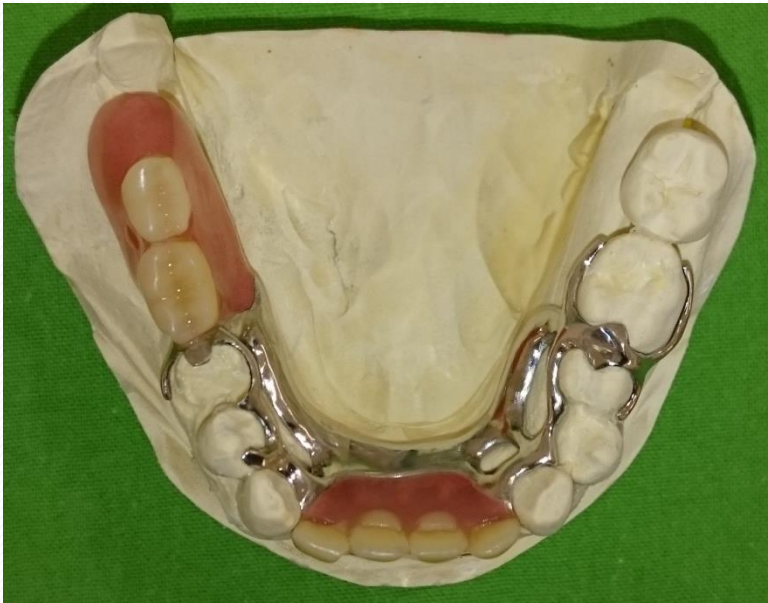
A3 fogszín

# Fogpróba munkafázis

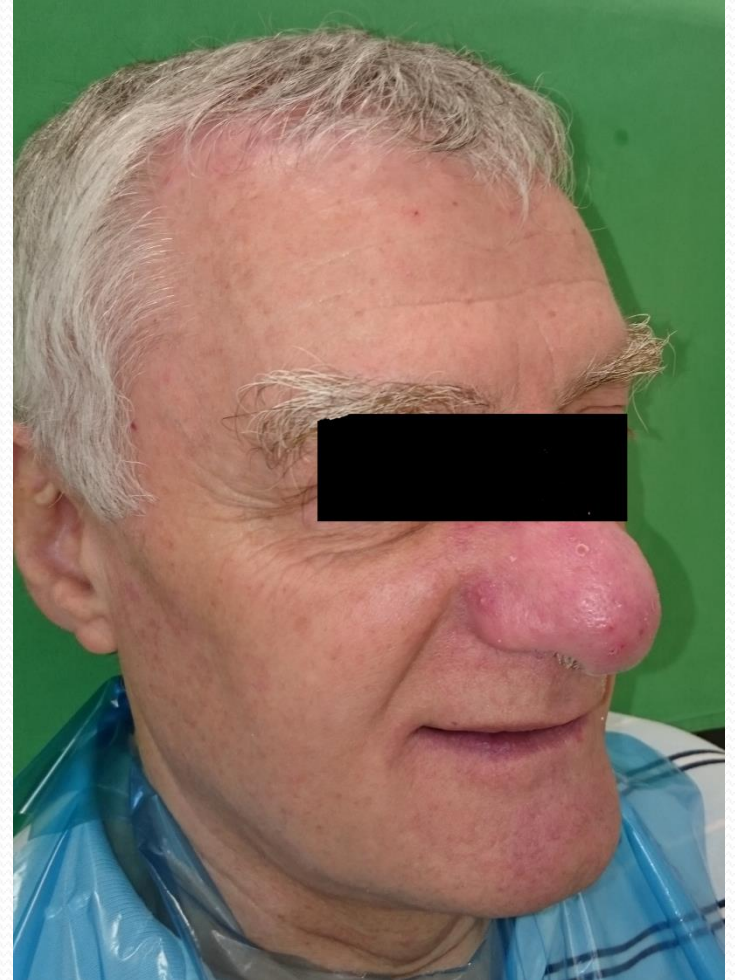
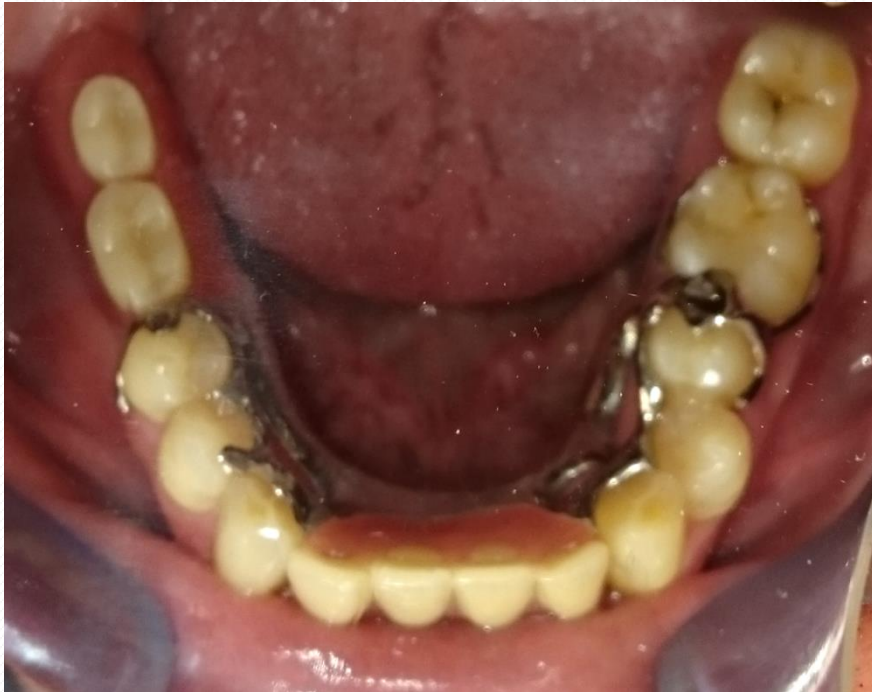

# Átadás munkafázis





# Rövidtávú kontroll



# További kezelések

- Parodontális kezelés alsó és felső állcsonton
- Fogpótlás készítése felső állcsontra



Köszönöm a megtisztelő figyelmet!