



# Fábián és Fejérdy 1A osztályú foghiány ellátása egybeöntött technológiával készült fémkerámia híddal



Szerző: Dr. Császár Zita  
Tutor: Prof. Dr. Nagy Gábor  
Mentor: Dr. Büchler János

# Általános anamnézis

## Általános anamnézis:

- ▶ 45 éves nő páciens
- ▶ Általános anamnézisében kezelést befolyásoló tényezőt nem találtam
- ▶ Gyógyszer allergia nincs
- ▶ Nem dohányzik

# Fogorvosi vizsgálatra érkezés indoka és fogászati anamnézis

## ▶ Fogorvosi kezelésre érkezés indoka:

5 éve készült, 4 tagú fémkerámia hídjával (34-37) nincs megelégedve, annak elálló széle vágja a nyelvét.

## ▶ Korábbi fogászati beavatkozások:

- Konzerváló fogászati beavatkozások (tömések, gyökérkezelés)
- Szájsebészeti beavatkozások: extrakciók

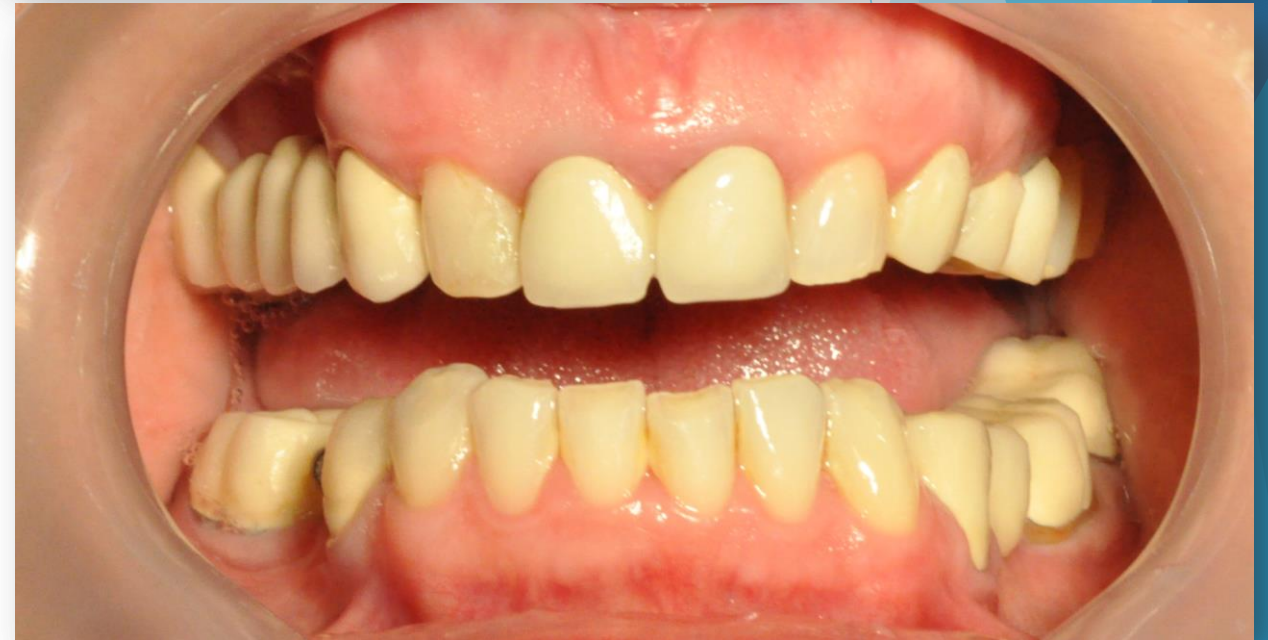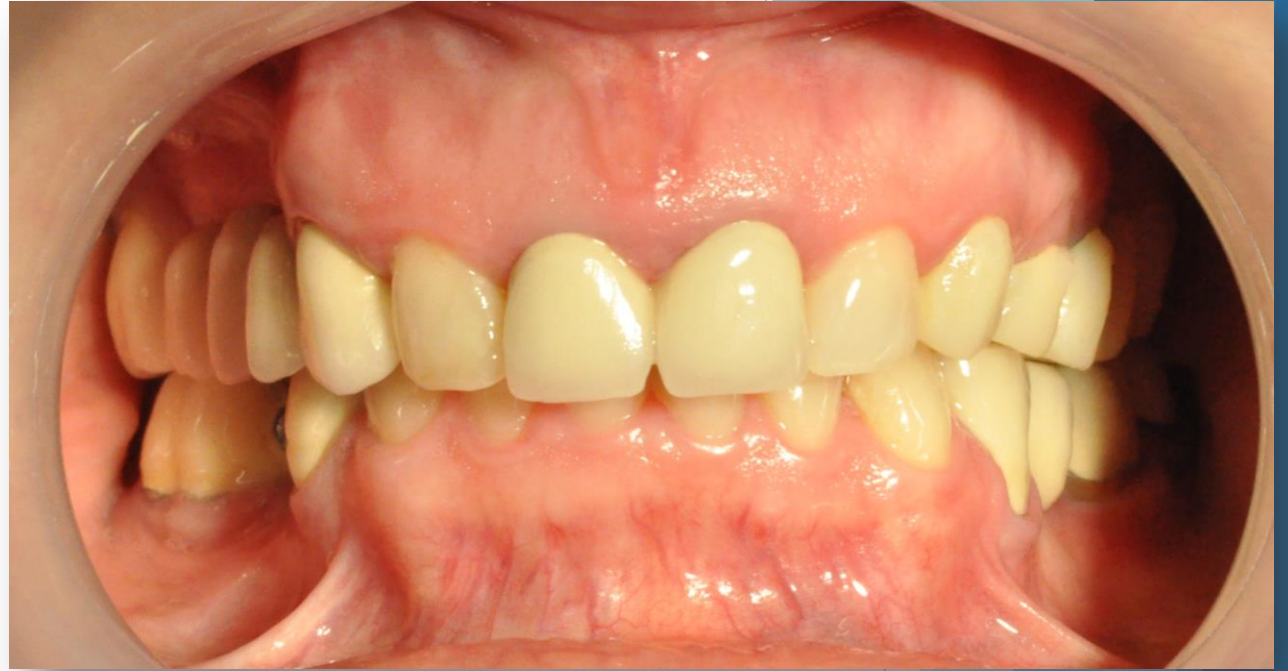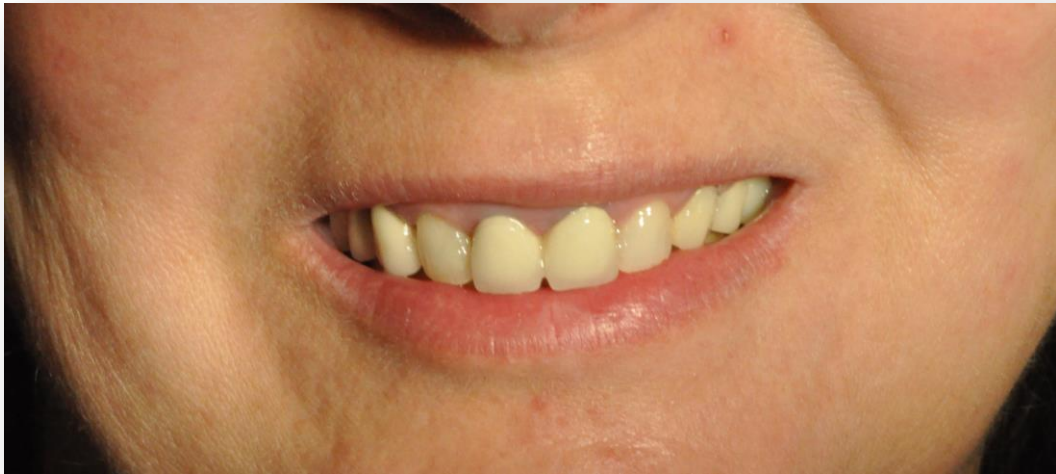# A fej-, nyak régió vizsgálata, extraorális és intraorális vizsgálat

- TMI vizsgálat során eltérés nem tapasztalható
- Sztomato-onkológiai szűrés negatív
- Szájhygiéne: jó
- Parodontális státusz (BPE/PSR)

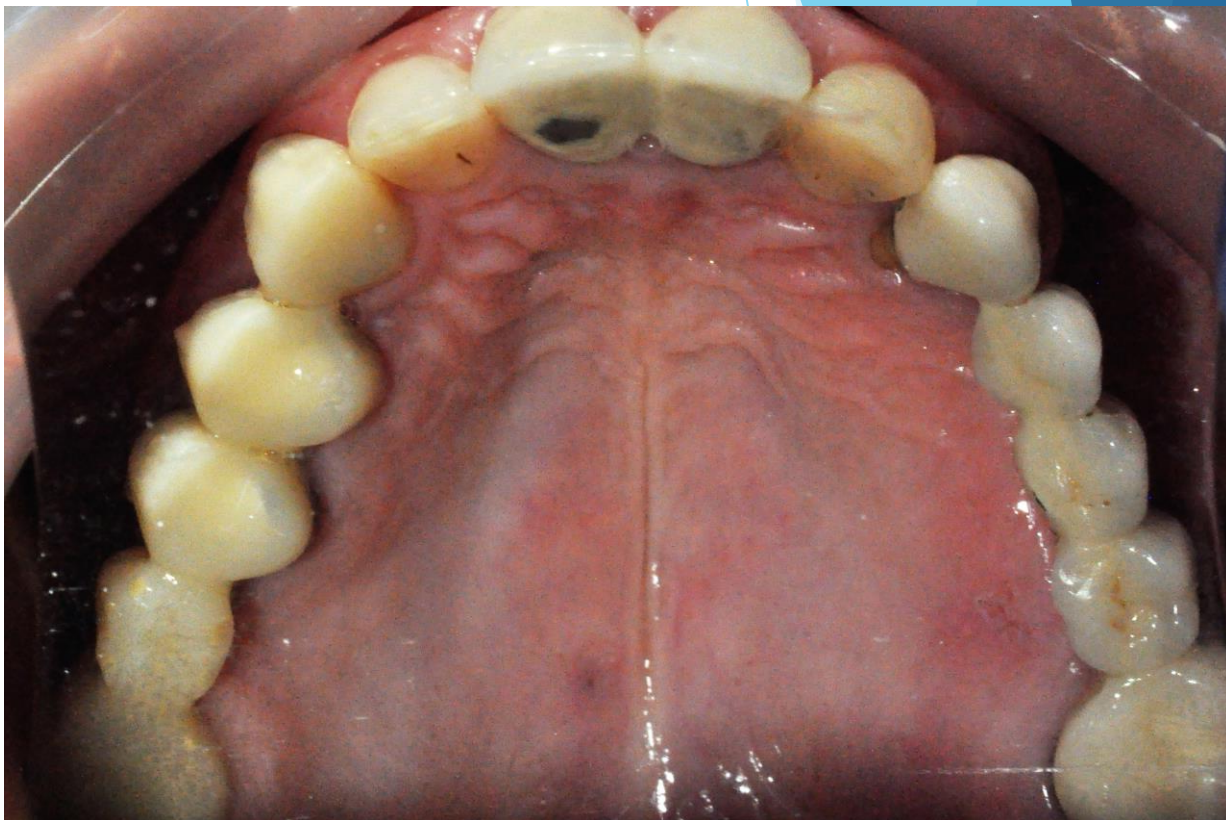
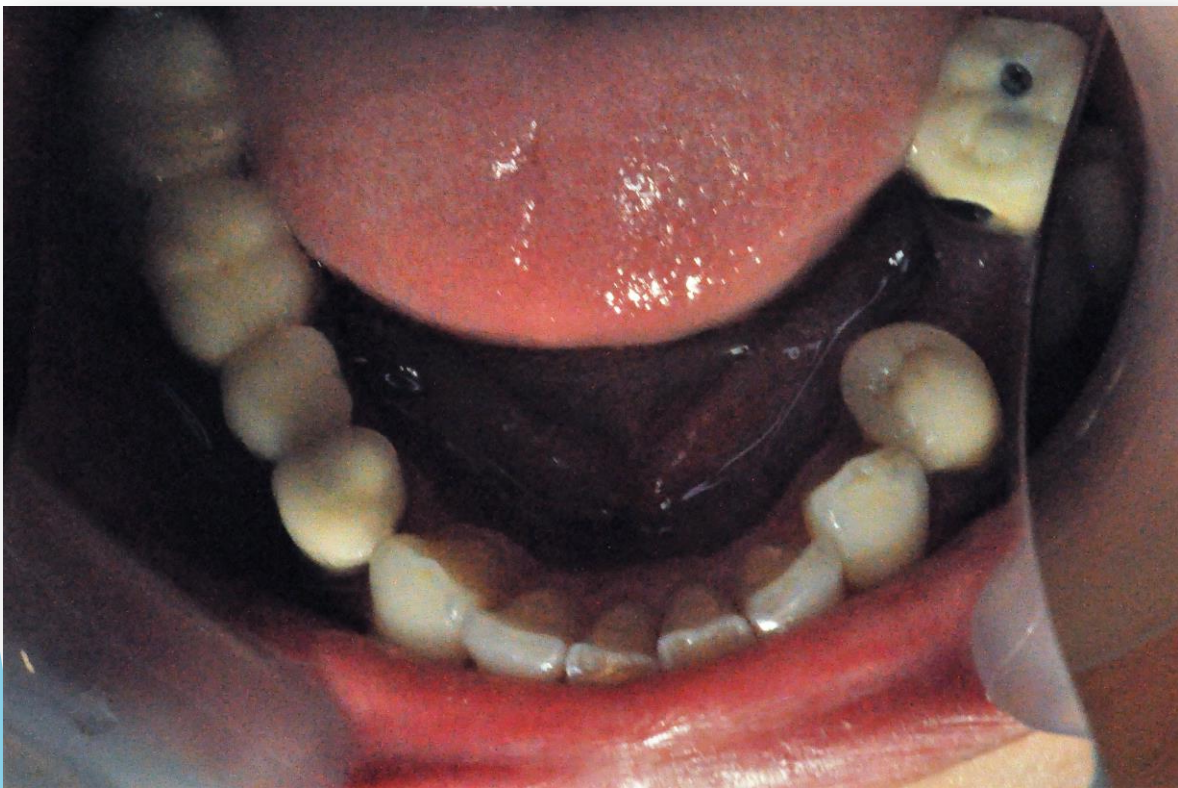
2	2	3
3	2	3

- Fábián- és Fejérdy- féle protetikai osztályozás:
  - Felső állcsont: 1A osztály
  - Alsó állcsont: 1A osztály

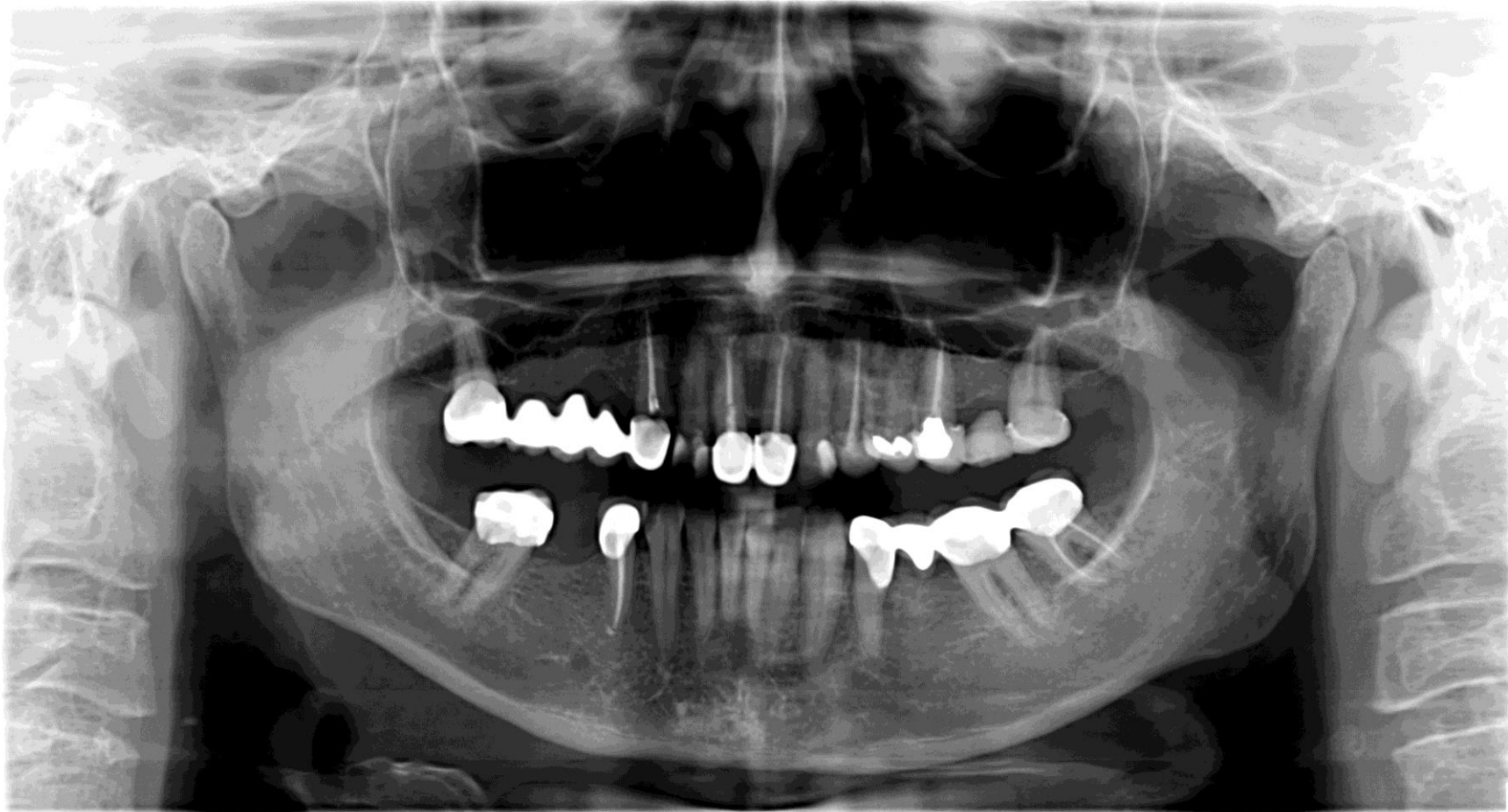# Kiindulási képek



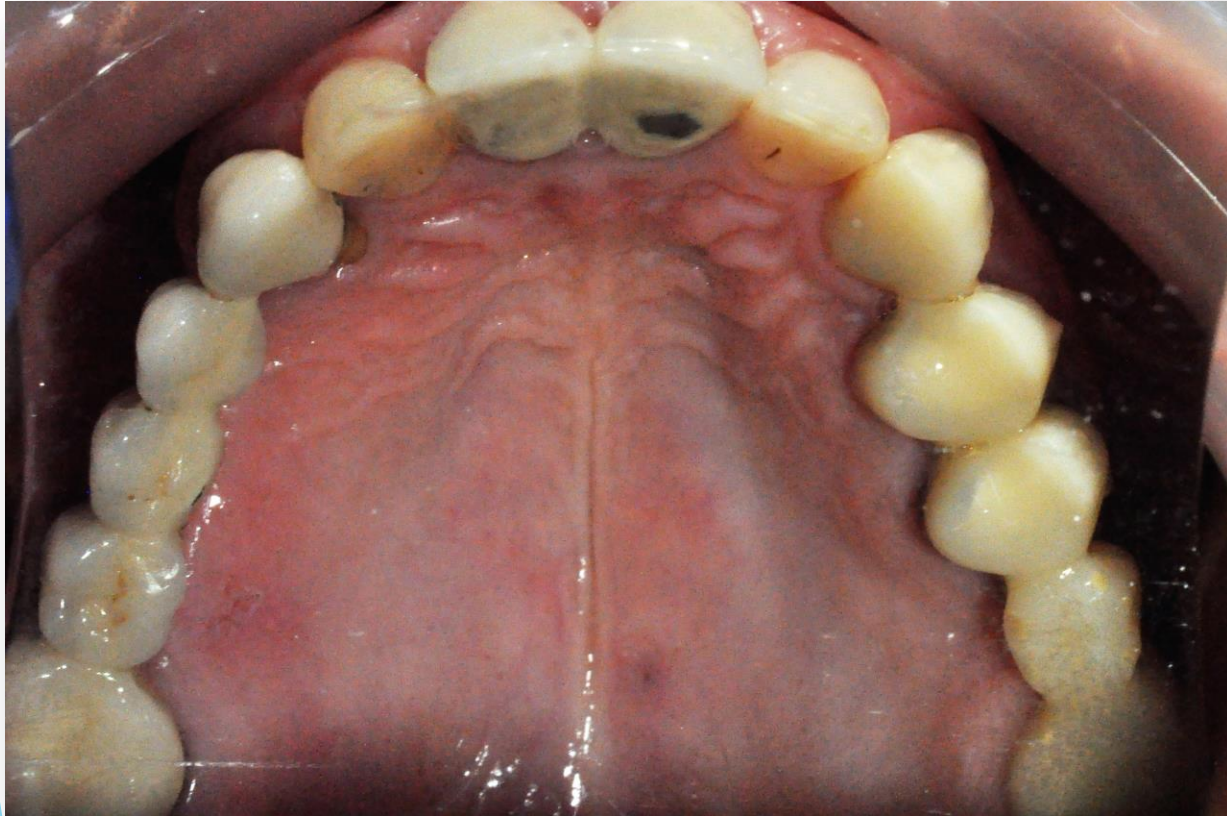
# Felső és alsó állcsont



# Kiindulási OP felvétel



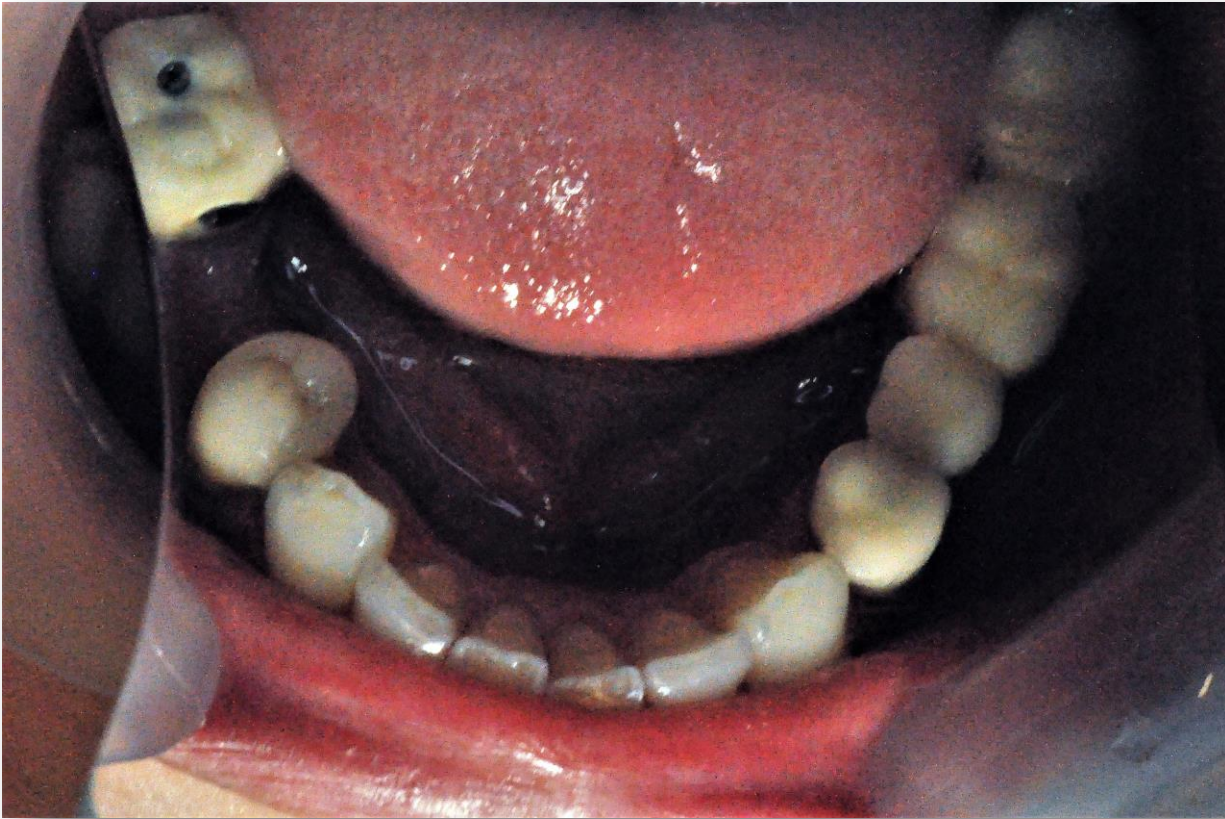
# Státusz felső állcsont



- 5 tagú , fémkerámia híd ( 13-17)
- 12: M, D kompozit tömés
- 2 tagú, fémkerámia sín ( 11,21)
- 22: D kompozit tömés
- 4 tagú, ideiglenes akrilát híd ( 24-27)

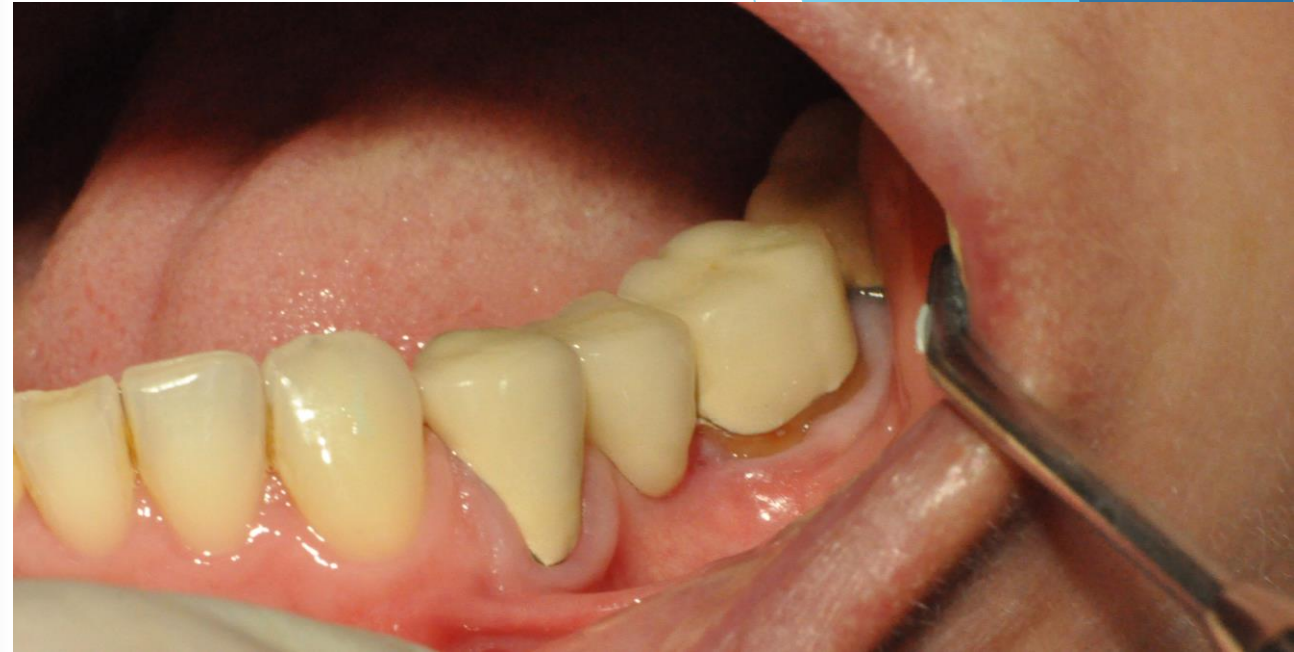
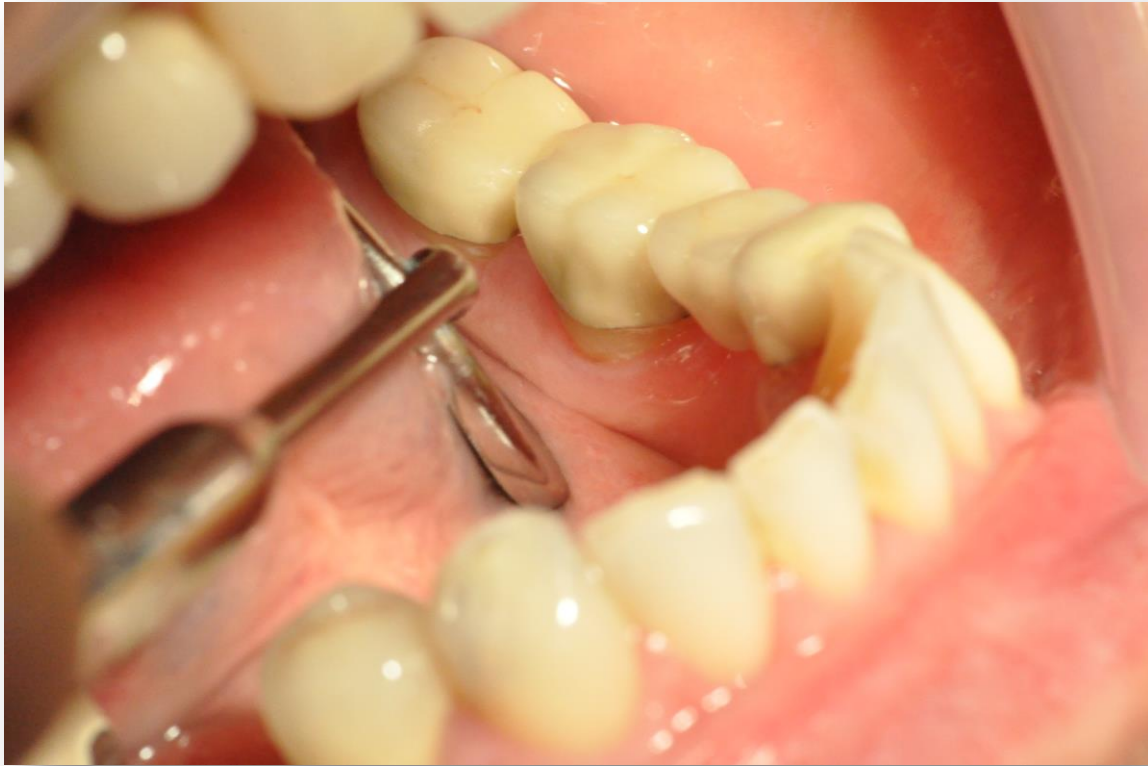
# Státusz alsó állcsont



- 4 tagú  
fémkerámia híd  
(34-37)
- 44: fémkerámia  
szóló korona
- 46: fémkerámia  
szóló korona

# Panaszos híd



- A kialakított vállal nem érintkező, elálló korona szélek, lingválisan és buccálisan

# Kezelési terv

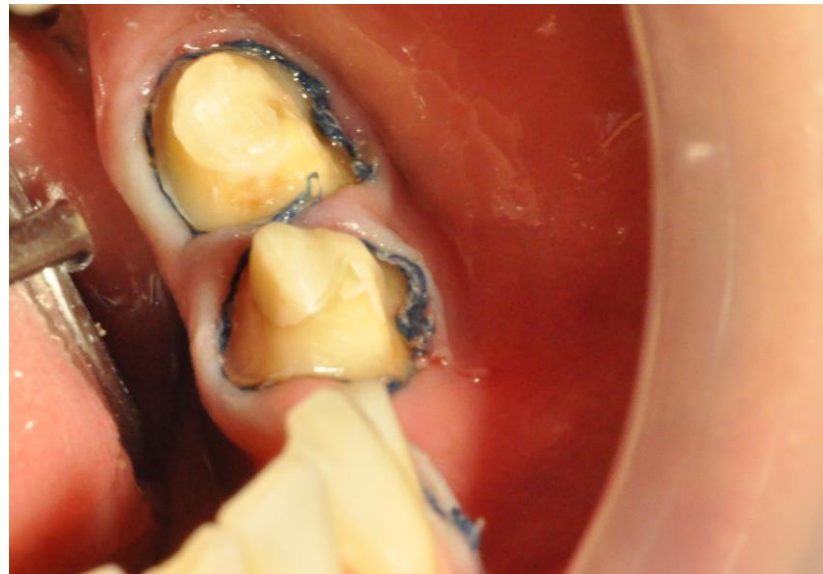
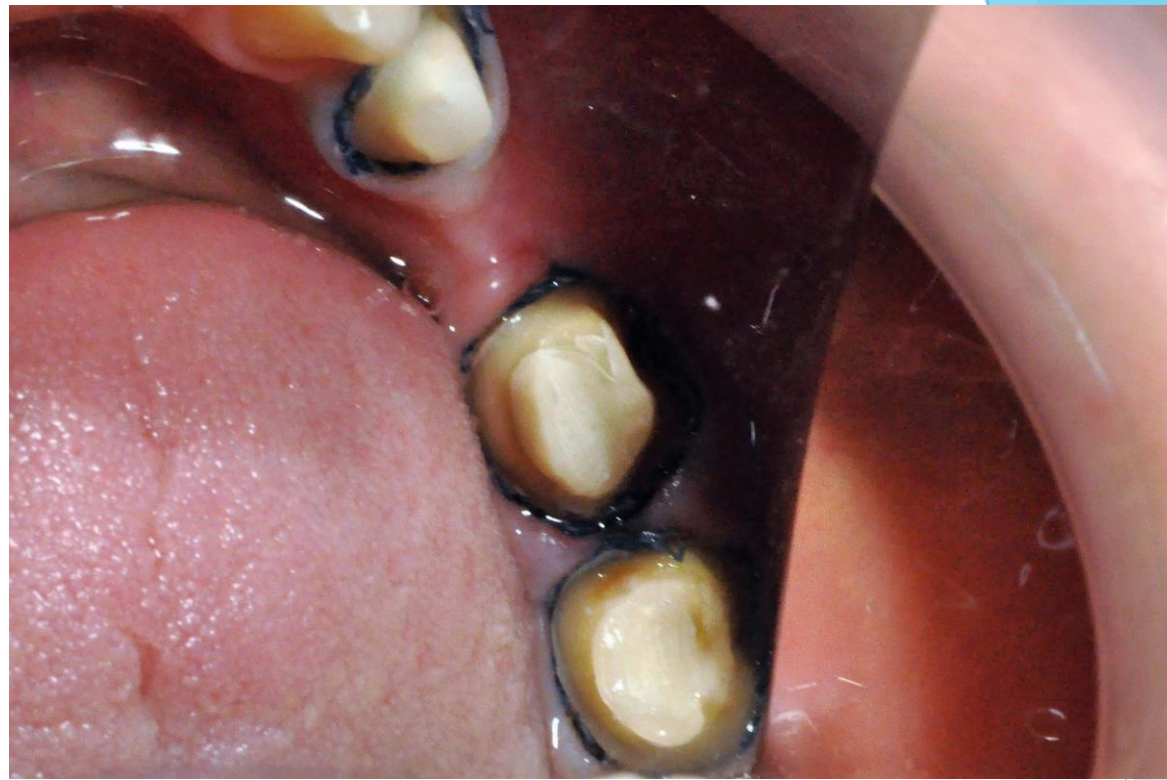- ▶ Régi elálló szélű, nem a vállon illeszkedő 4 tagú fémkerámia híd ( 34-37) eltávolítása.
- ▶ Csonkok átpreparálása
- ▶ Új 4 tagú fémkerámia híd készítése (34-37)

Leplezett horgonykoronák : 34, 36, 37

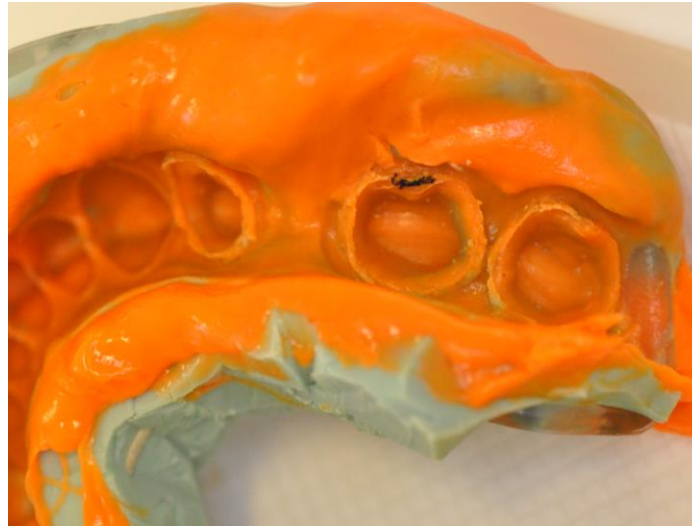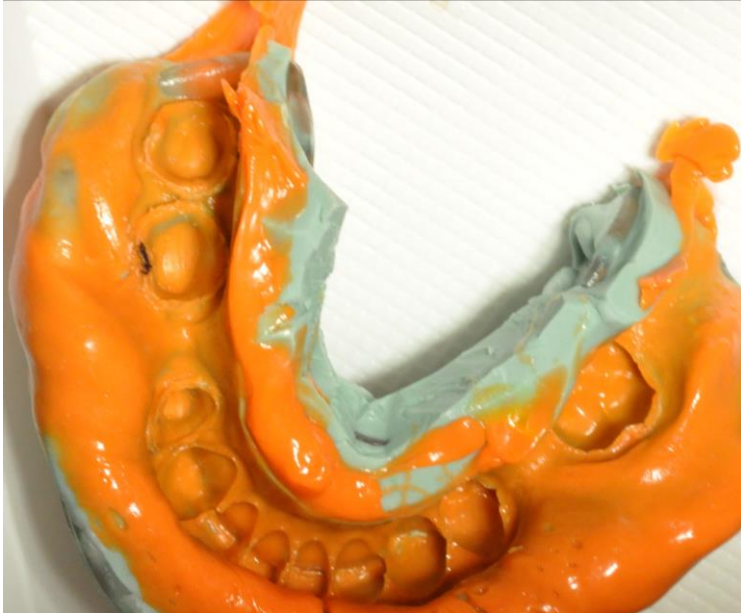Leplezett hézagfog: 35

# Kezelés menete

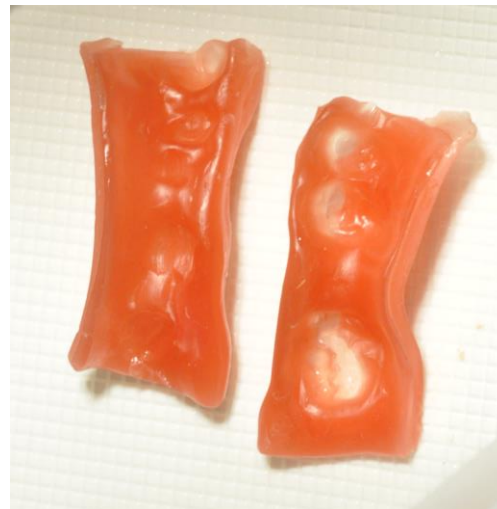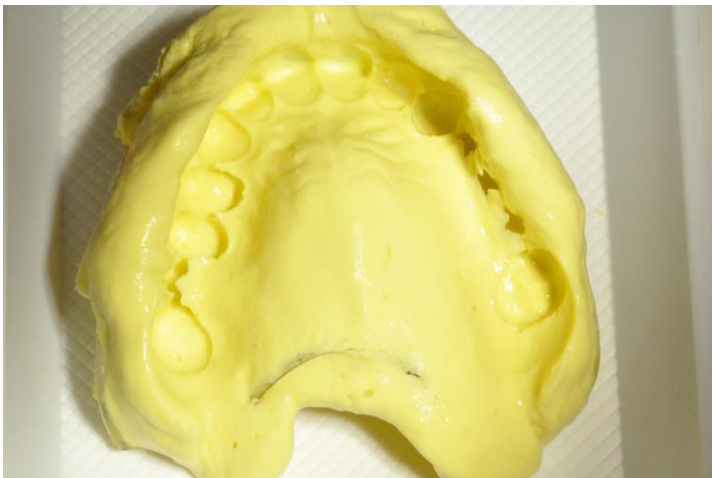
- Az előkészített csontok:  
lekerekített vállas preparálás,  
fonalas sulcus tágítás  
(a képen két fonál szerepel)



# Kezelés menete

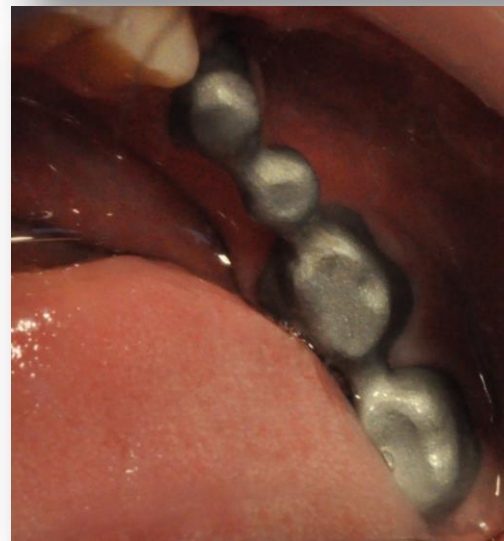
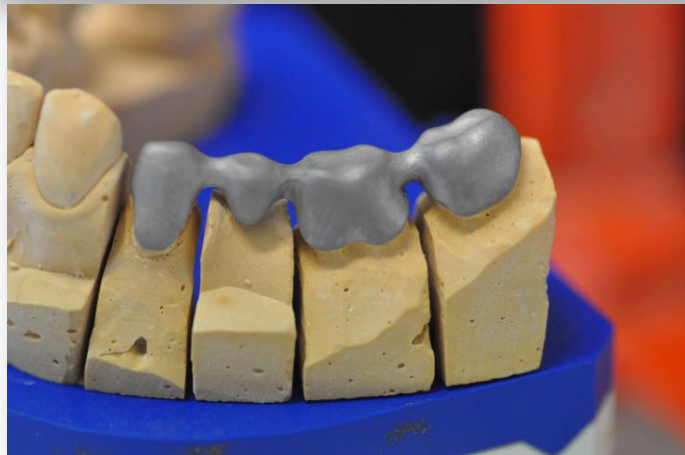
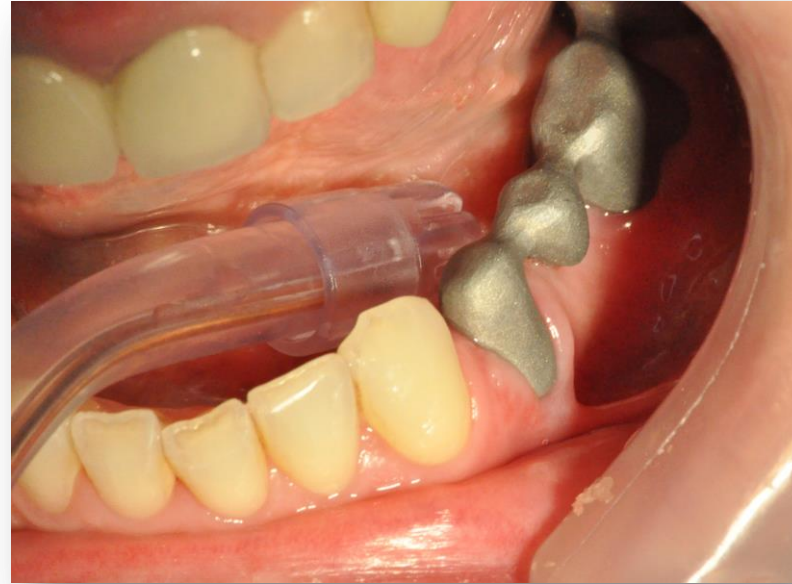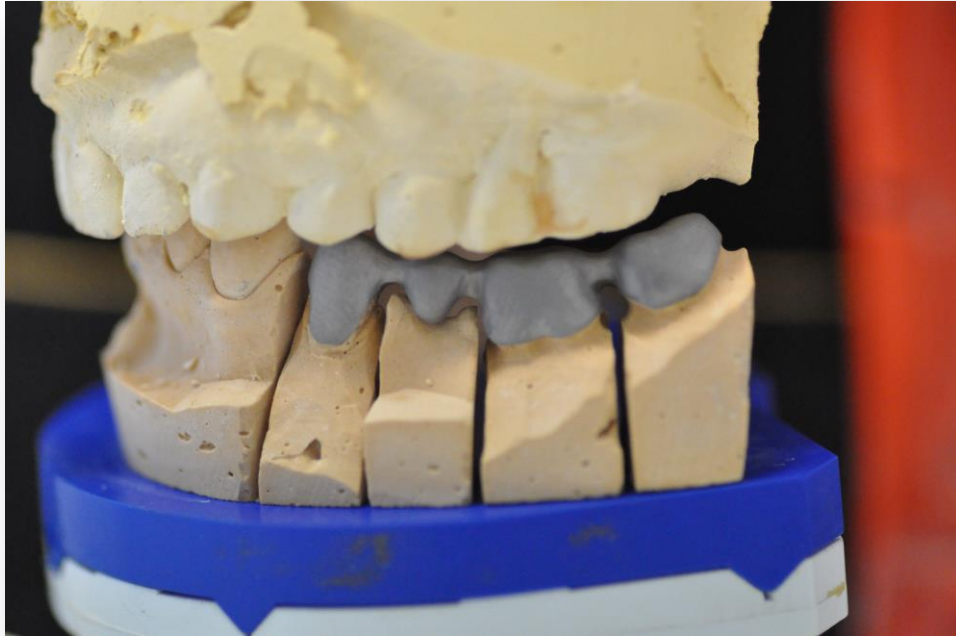- Kétfázisú két idejű precíziós szituációs lenyomat, kondenzációs típusú szilikon lenyomatanyaggal sulcustágítás után



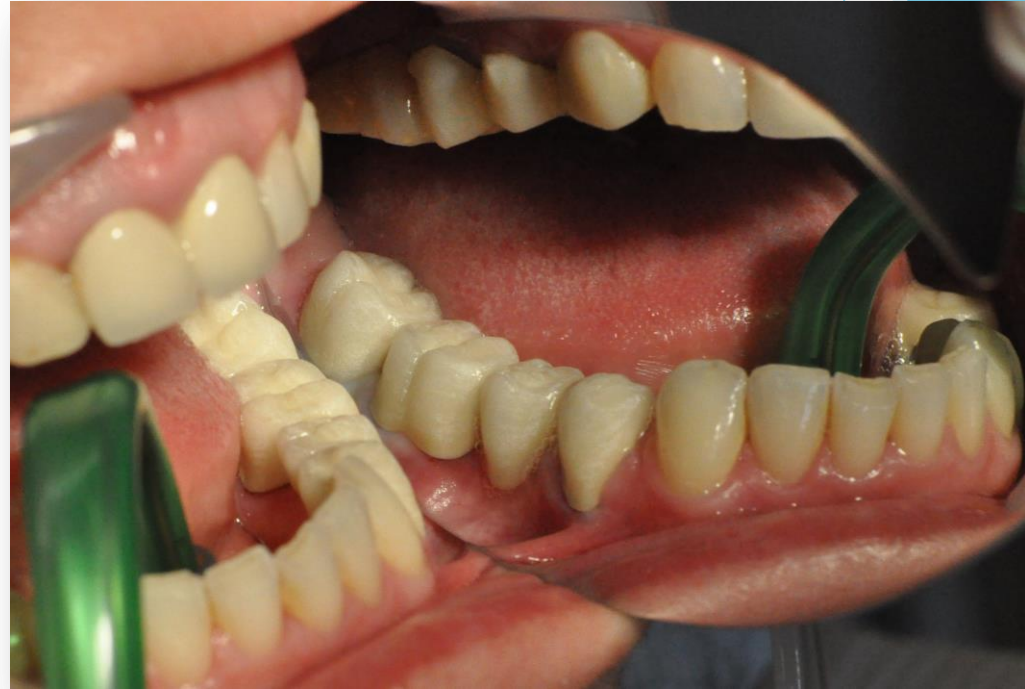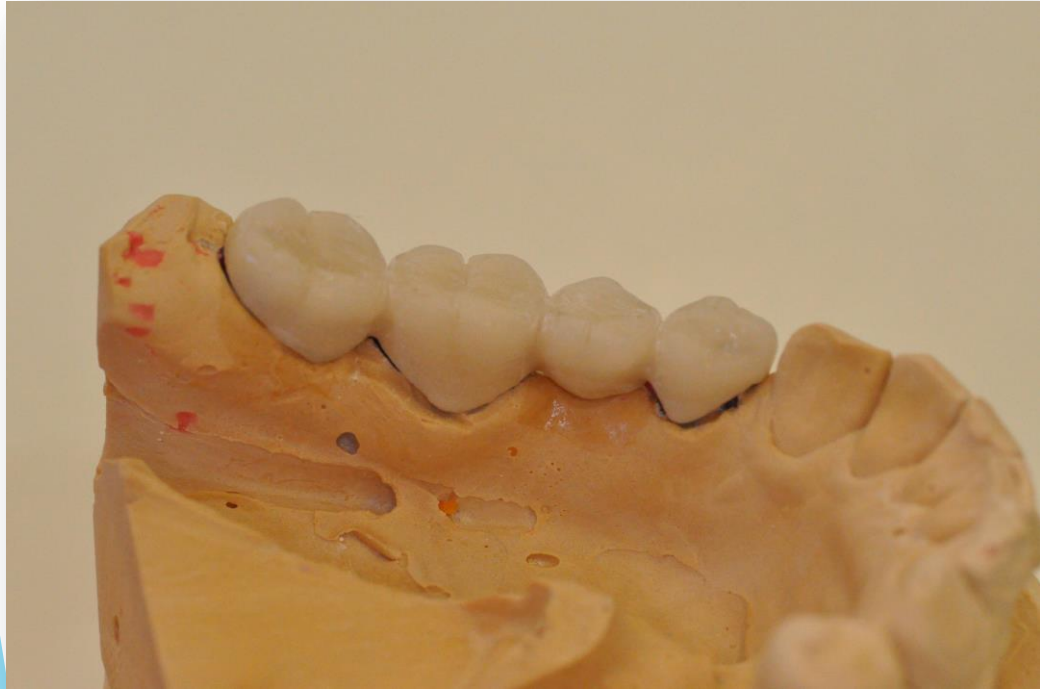- Antagonista alginát lenyomat
- Viaszharapás

# Vázpróba

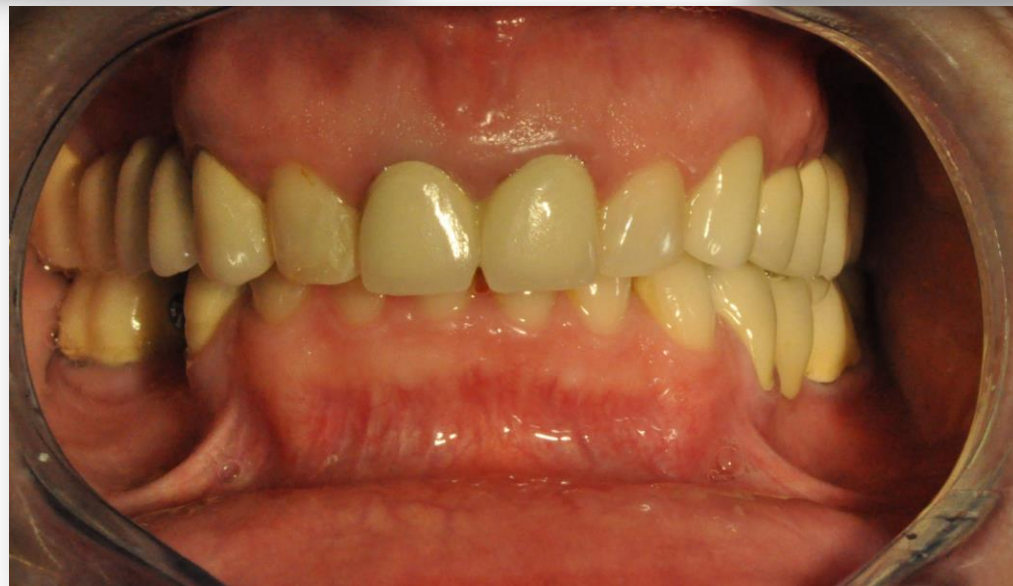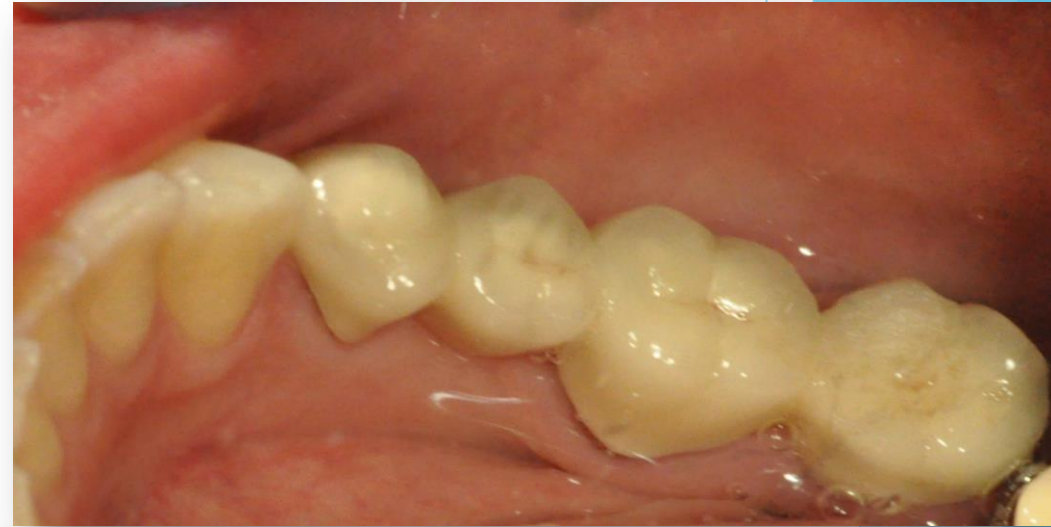

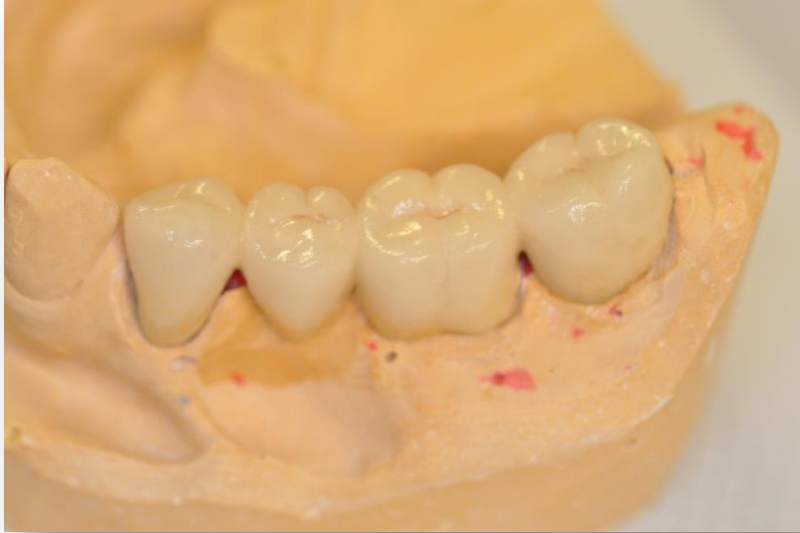
- Fogszín meghatározás:  
Fogszín A3

# Matt próba



# Az elkészült 4 tagú fémkerámia híd átadása





# Visszarendelés

- ▶ Rövid és hosszú távú kontroll során panasza nem volt.

**Köszönöm a figyelmet!**

