



Semmelweis Egyetem Fogorvostudományi Kar Fogászati és Szájsebészeti Oktató Intézet

igazgató: Dr. Kivovics Péter egyetemi docens

<http://semmelweis-egyetem.hu/fszo/>

<https://www.facebook.com/fszo/>



Fábián- és Fejérdy-féle 1A osztályú foghiány ellátása rögzített pótlással



Szerző: Dr. Császár Zita
Tutor: Prof. Dr. Nagy Gábor
Mentor: Dr. Büchler János

Anamnézis

Általános anamnézis:

- ▶ 52 éves nő páciens
- ▶ Általános anamnézisében kezelést befolyásoló tényezőt nem találtam
- ▶ Gyógyszer allergia nincs
- ▶ Nem dohányzik

Fogászati anamnézis

Felső fogív:

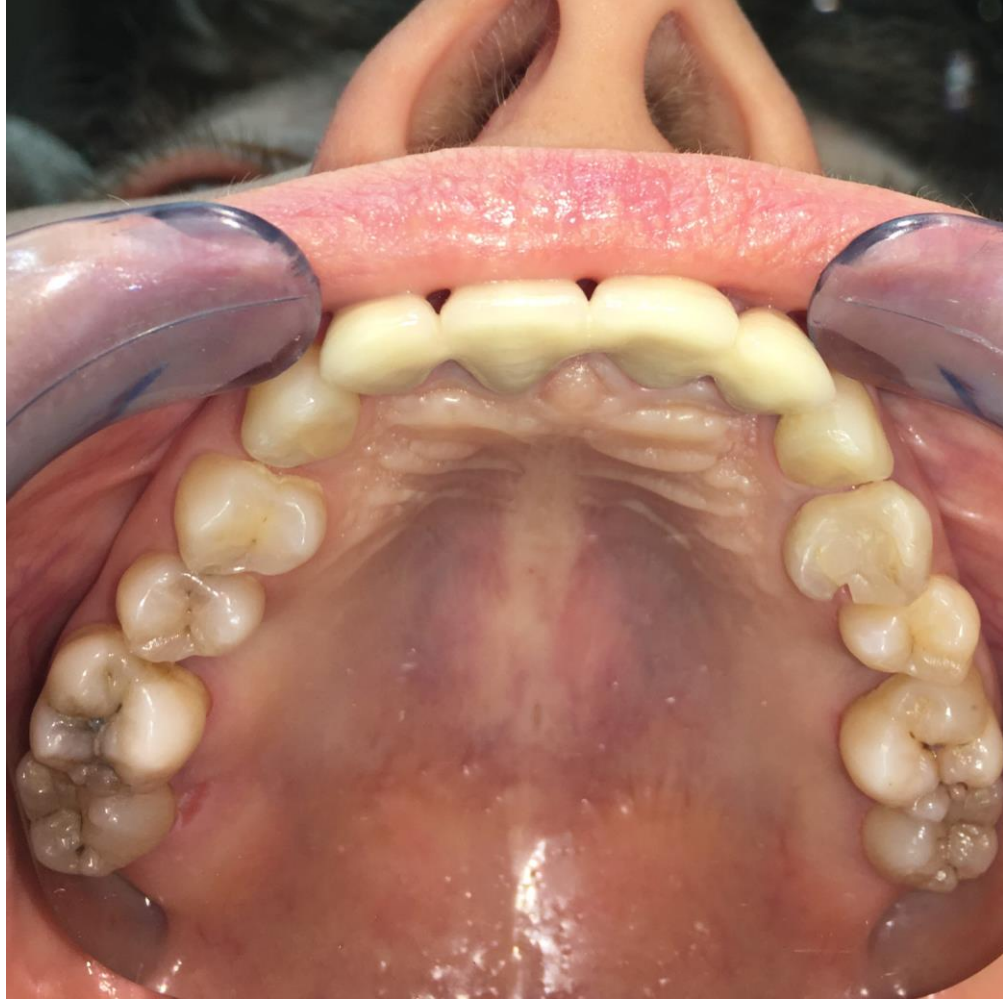- ▶ Cirkónium sín a (12-22-fogakon).

Alsó állcsont

- ▶ 31, 41-es fogak mobilitása: 3-as, a fogak extrakciója javasolt.
- ▶ Esztétikailag és funkcionálisan zavarja az alsó front fogak mozgathatósága.

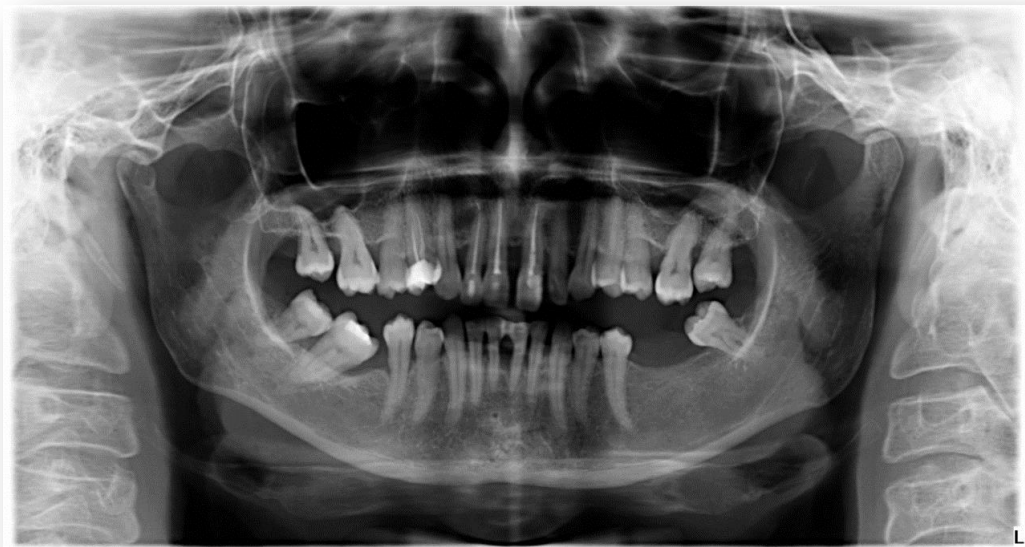Fej- nyak régió vizsgálata, extraorális és intraorális vizsgálat

- ▶ TMI vizsgálata: negatív
- ▶ Sztomato-onkológiaivizsgálat: negatív
- ▶ Harapásiforma: eugnath
- ▶ Szájhygiéne: közepesen megfelelő
- ▶ Fábián-, és Fejérdy osztályozás.:
 - 1A (felső állcsont)
 - 1A (alsó állcsont)



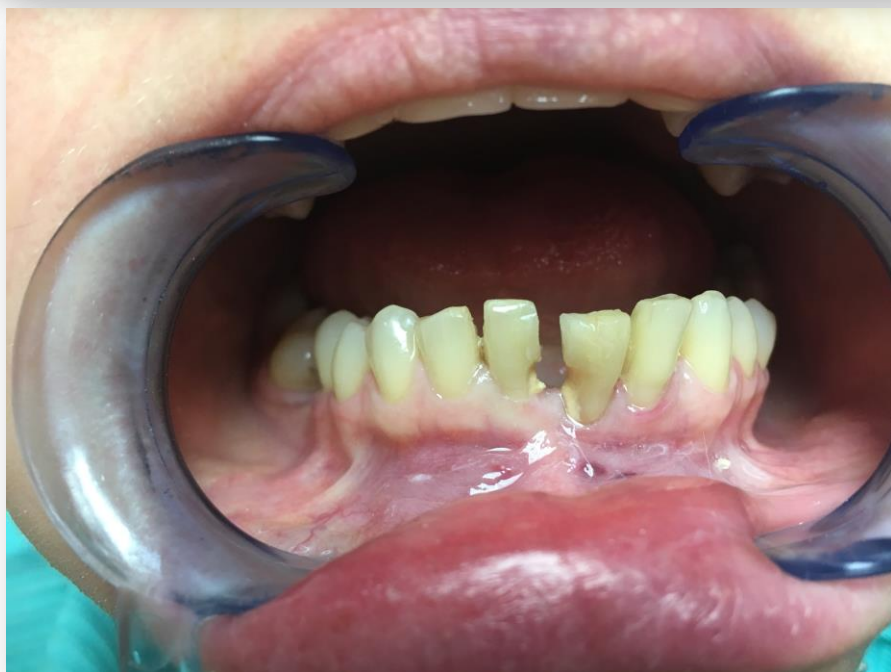Státusz Felső állcsont

- ▶ 17: 0 caries
- ▶ 14: OD kompozit tömés fraktura
- ▶ 12-22: Cirkónium sín
- ▶ 25: MO caries
- ▶ 26: Occl. caries
- ▶ 27: Occl. caries

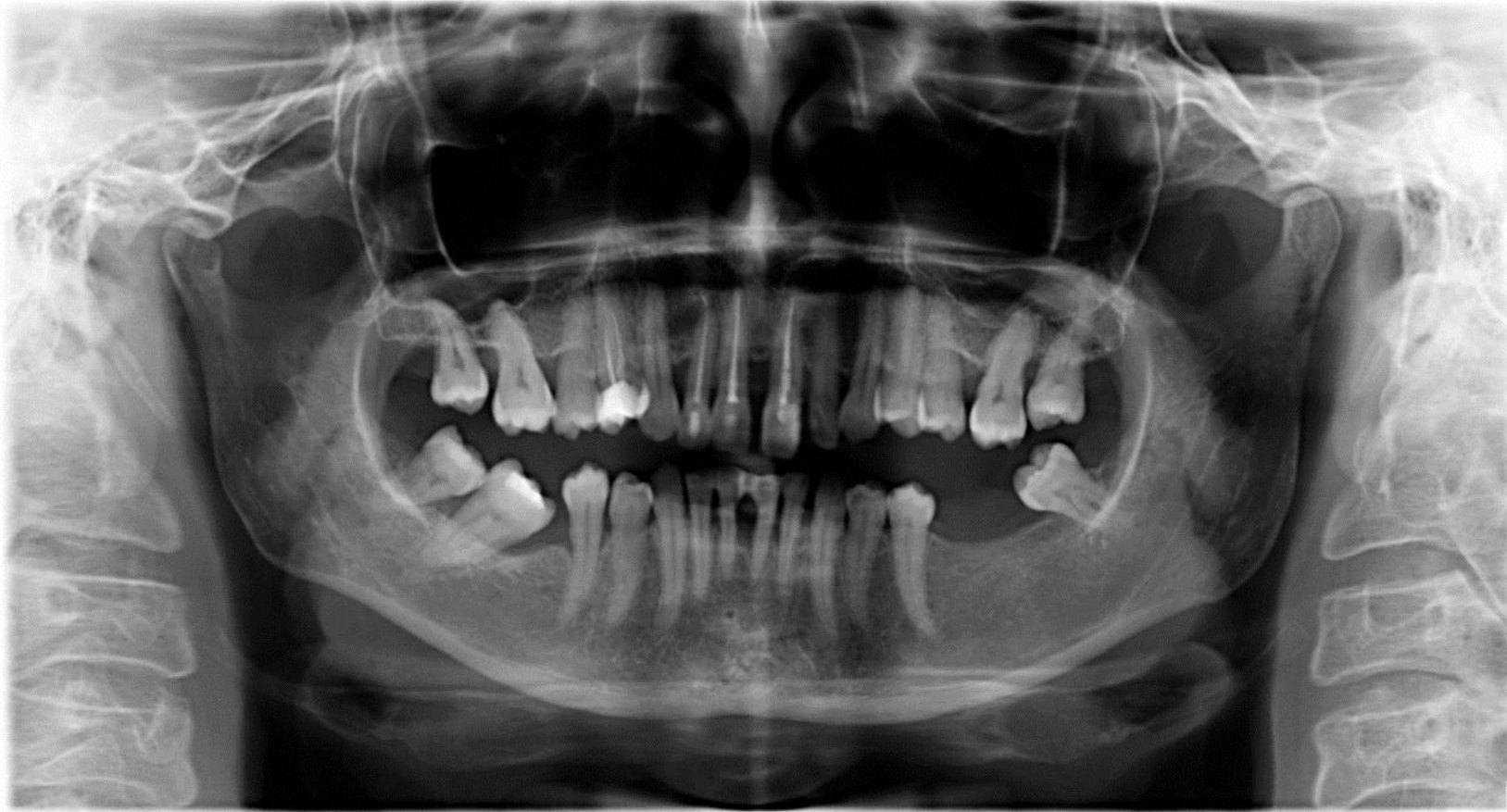

Statusz Alsó állcsont

- ▶ 38: mesializálódott
- ▶ 37: foghiány
- ▶ 36: foghiány
- ▶ 31: 3-as fokú mobilitás
- ▶ 41: 3-as fokú mobilitás
- ▶ 36: foghiány
- ▶ 37: Occl. Kompozit tömés



OP felvétel



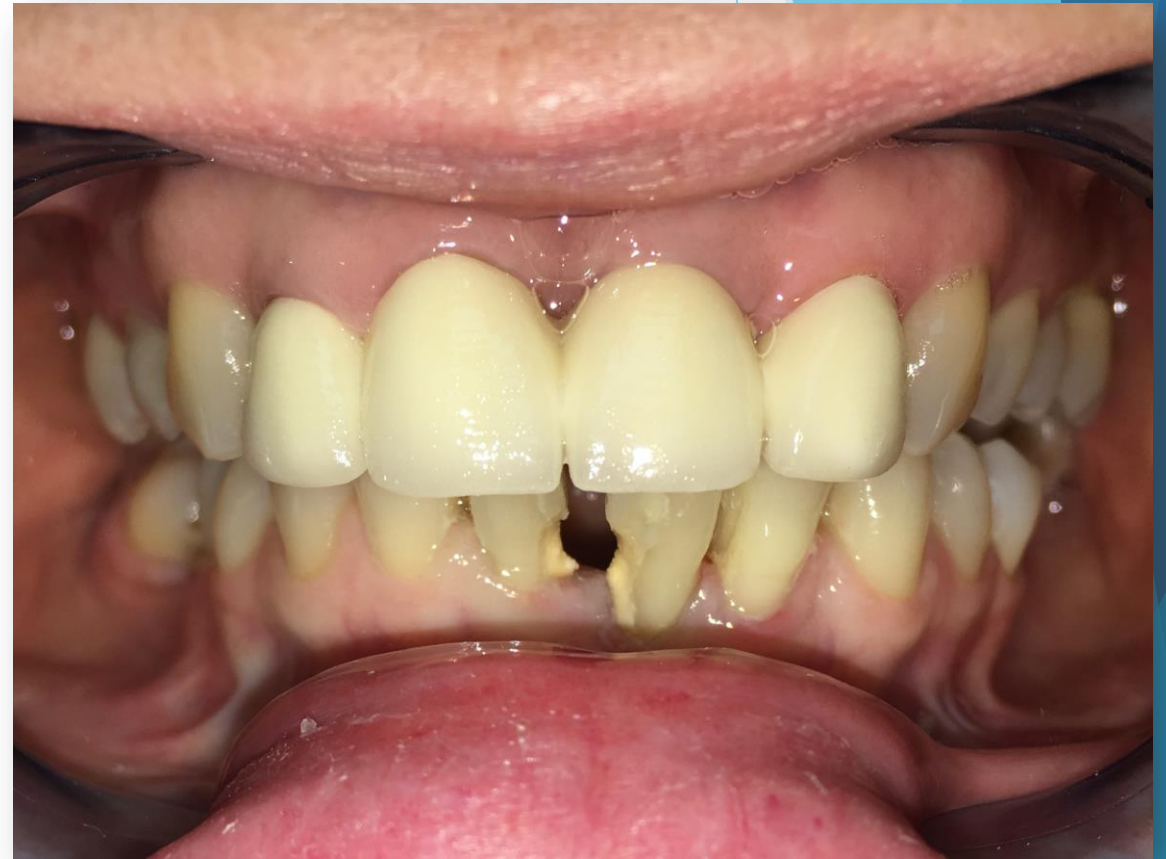Kezelési terv

Alsó állcsont front régiójának esztétikai helyreállítása

- ▶ 31,41-es fogak extrakciója
- ▶ 6 tagú cirkónium-dioxid híd kerámia leplezéssel:

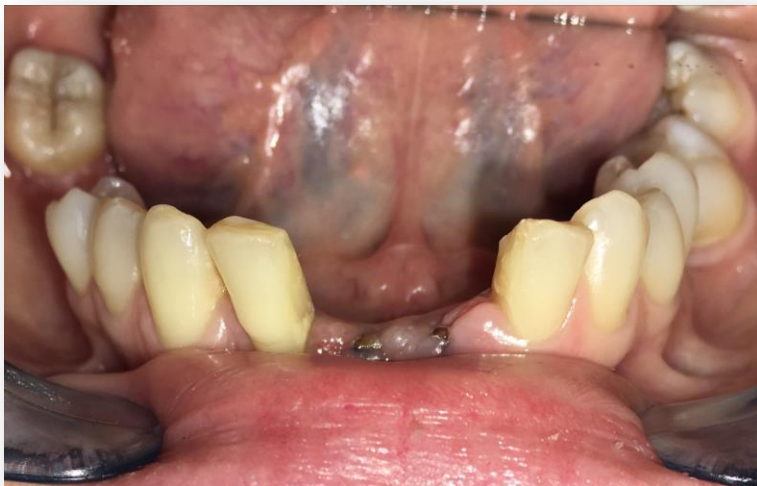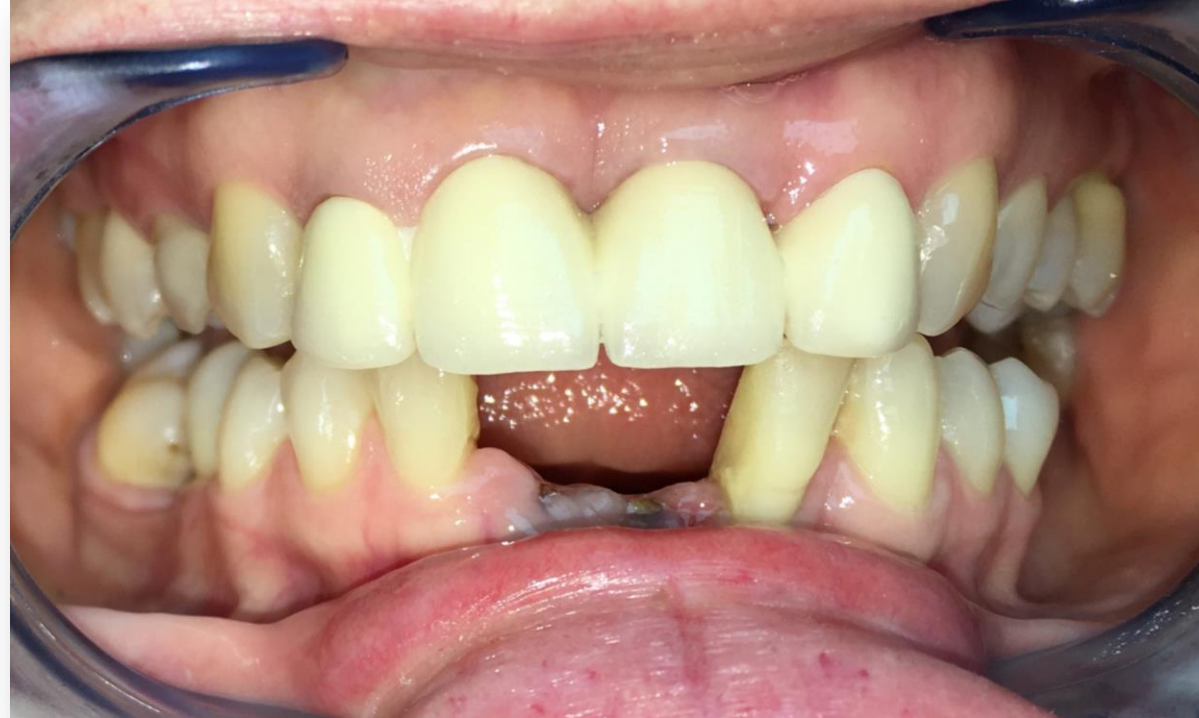Leplezett horgonykoronák: 33, 32, 42, 43

Leplezett hézagfogak: 31, 41

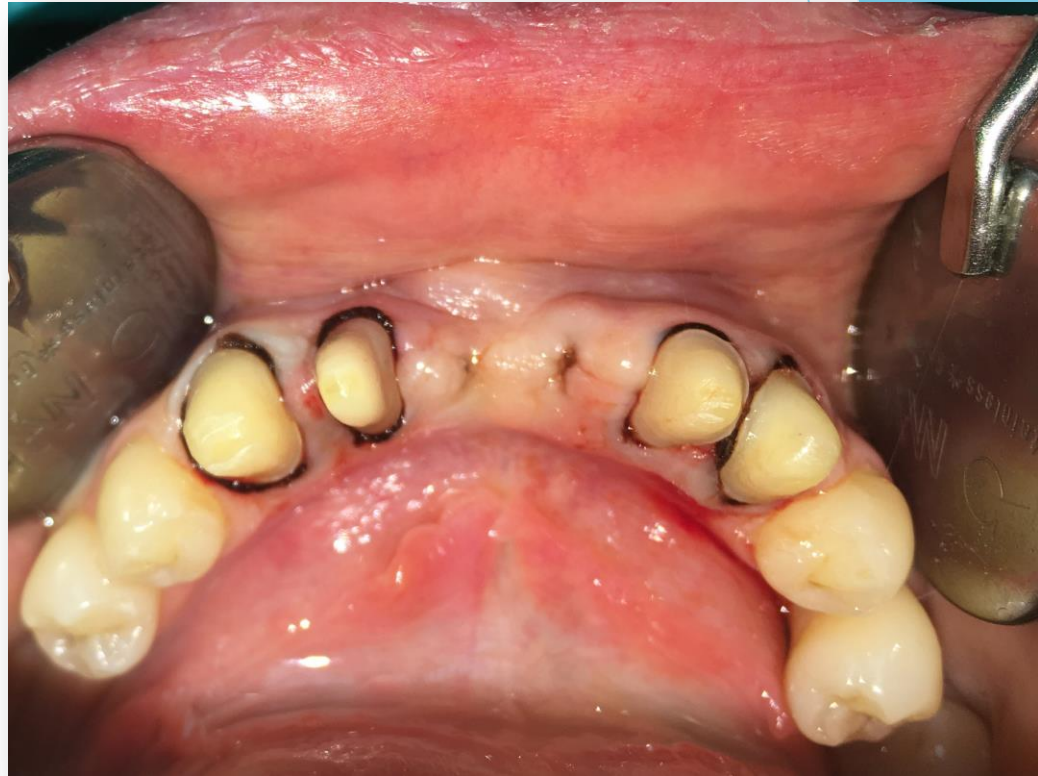
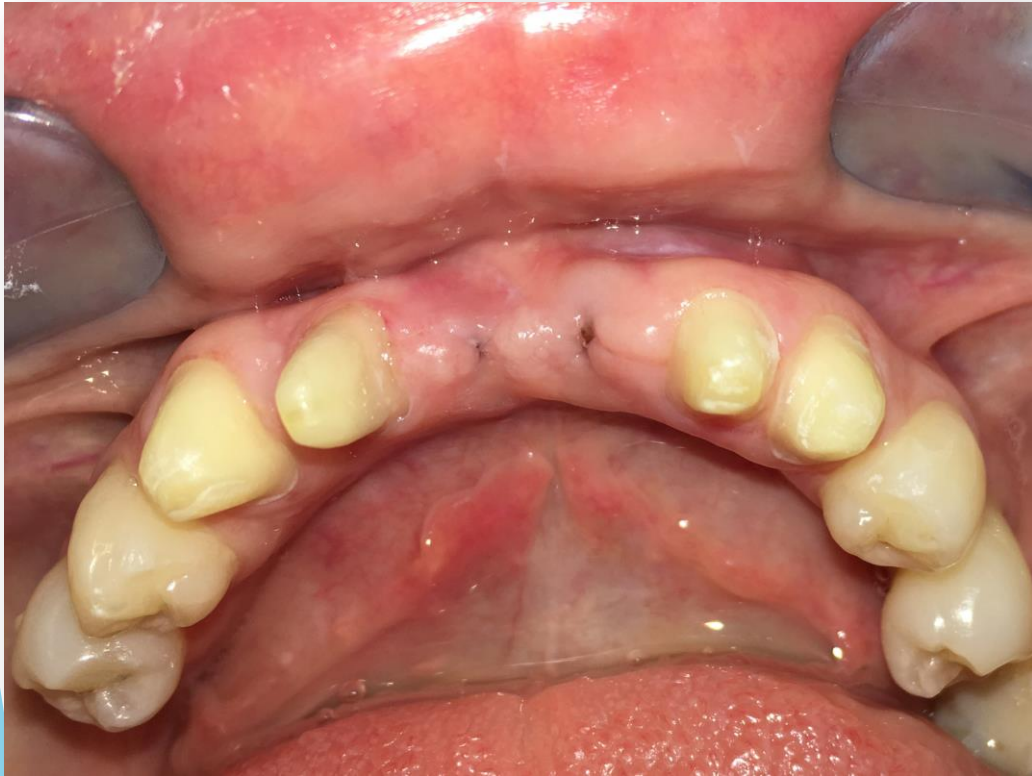
Előkészítő műveletek

- ▶ Parodontológiai:
supra és subgingivális depurálás és kürett.
- ▶ Szájsebészeti:
31, 41-es fogak extrakciója



Kezelési fázisok



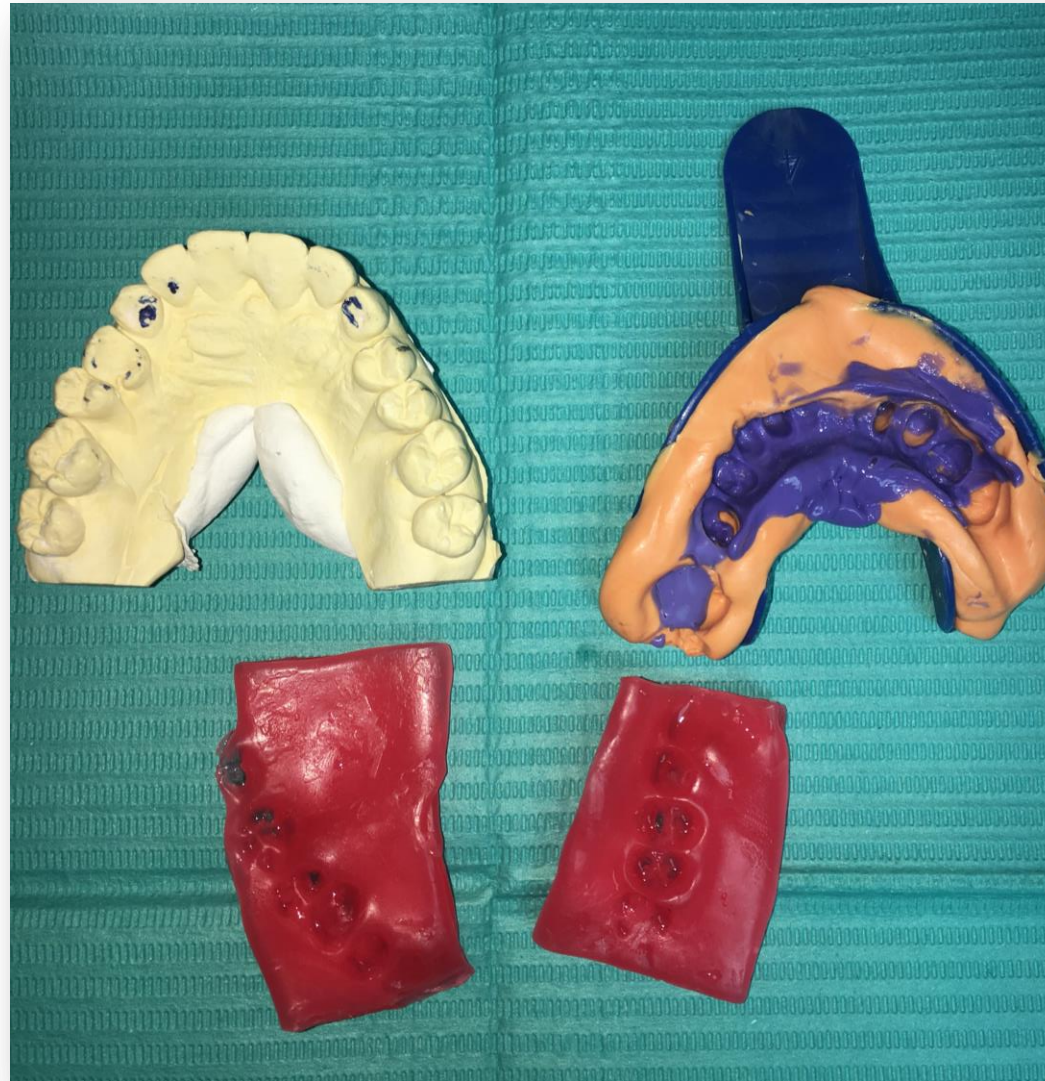- ▶ Az előkészített csonkok: ferde vállas preparálás, fonalas sulcus tágítás (a képen egy fonál szerepel)

Kezelési fázisok

▶ Antagonista gipszminta

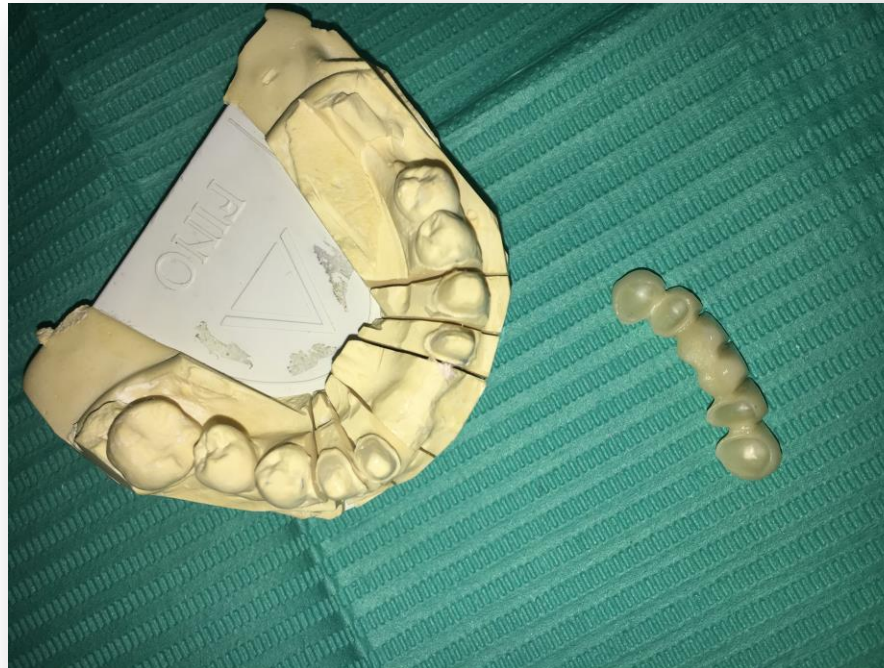
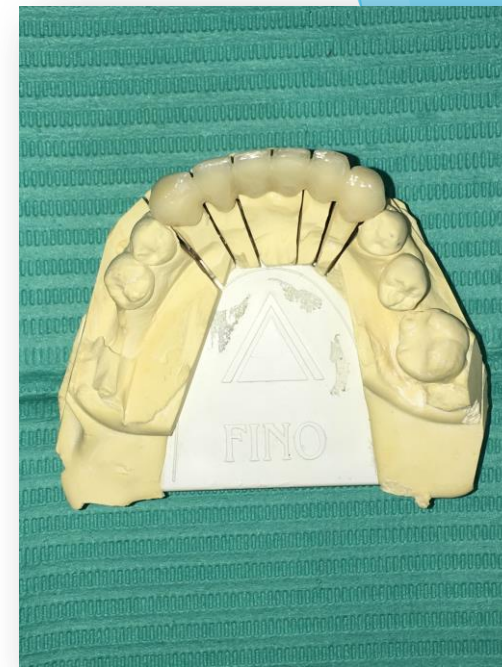
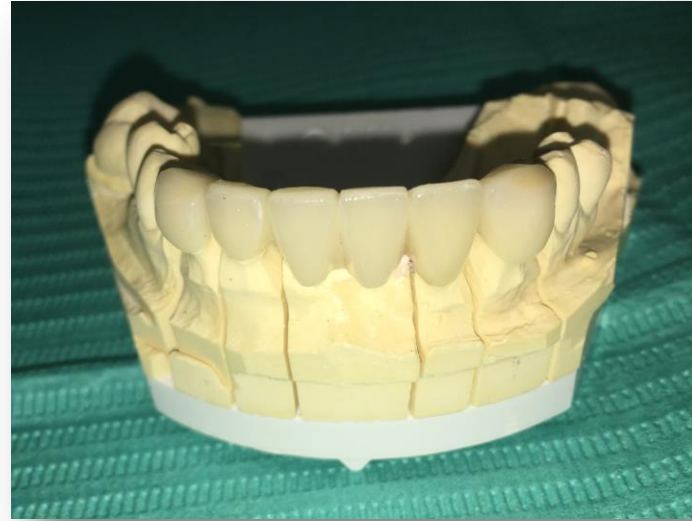▶ Precíziós szituációs lenyomat, kétfázisú, két idejű technika, A szilikonnal

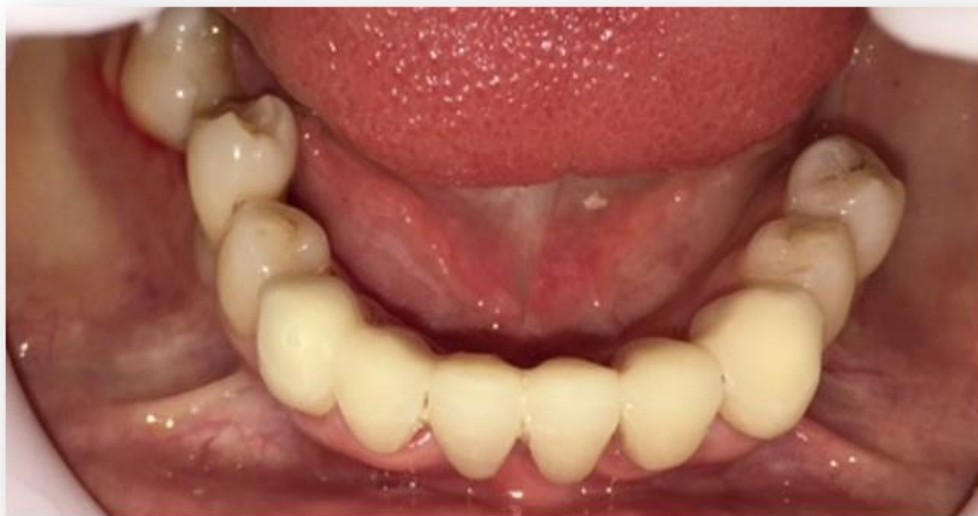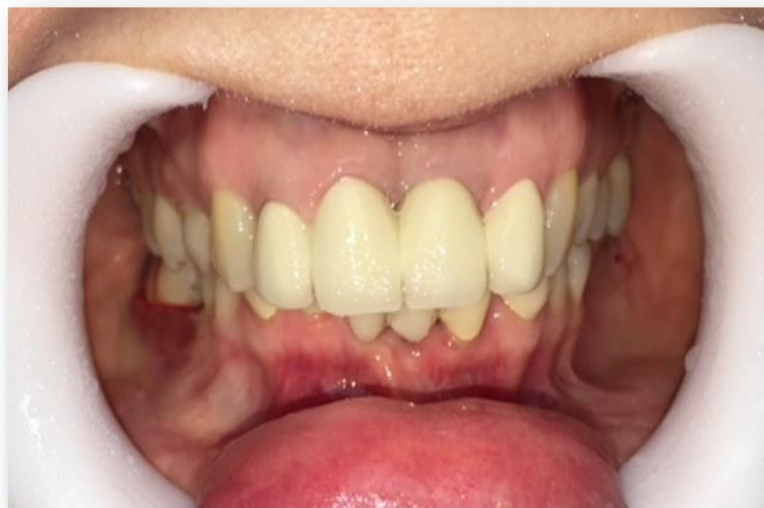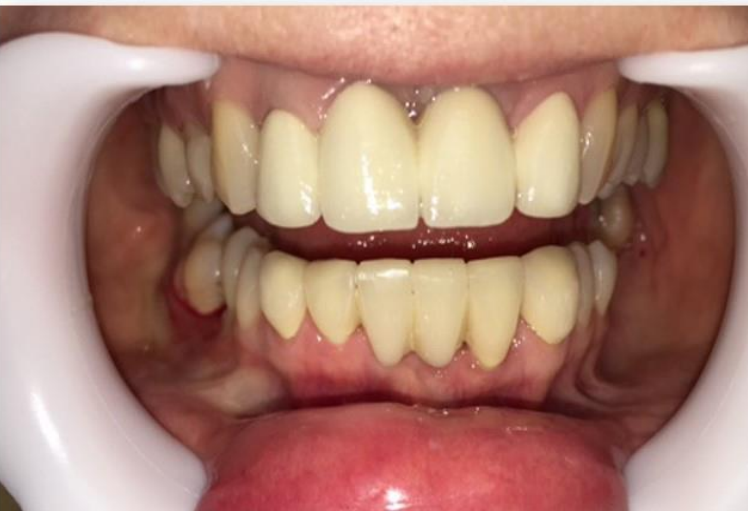▶ Viaszharapás



Kezelési fázisok

- ▶ Elkészült cirkónium-dioxid híd a gipsz mintán





Kezelési fázisok

- ▶ Az elkészült pótlás ellenőrzése a szájbán.
- ▶ Becementezés üveginomer cementtel
- ▶ A páciens instruálása, motiválása a híd tisztítására megtörtént.

Visszarendeelés

Rövidtávú visszarendelésen panasza nem volt.

Köszönöm a figyelmet!