



# Semmelweis Egyetem Fogorvostudományi Kar Fogászati és Szájsebészeti Oktató Intézet

igazgató: Dr. Kivovics Péter egyetemi docens

<http://semmelweis-egyetem.hu/fszoi/>

<https://www.facebook.com/fszoi>


## Esetbemutató

### Chronicus parodontitis

**Dr. Gallatz Katalin**

Tutor: Dr. Katona István klinikai főorvos

Mentor: Dr. Kivovics Péter egyetemi docens



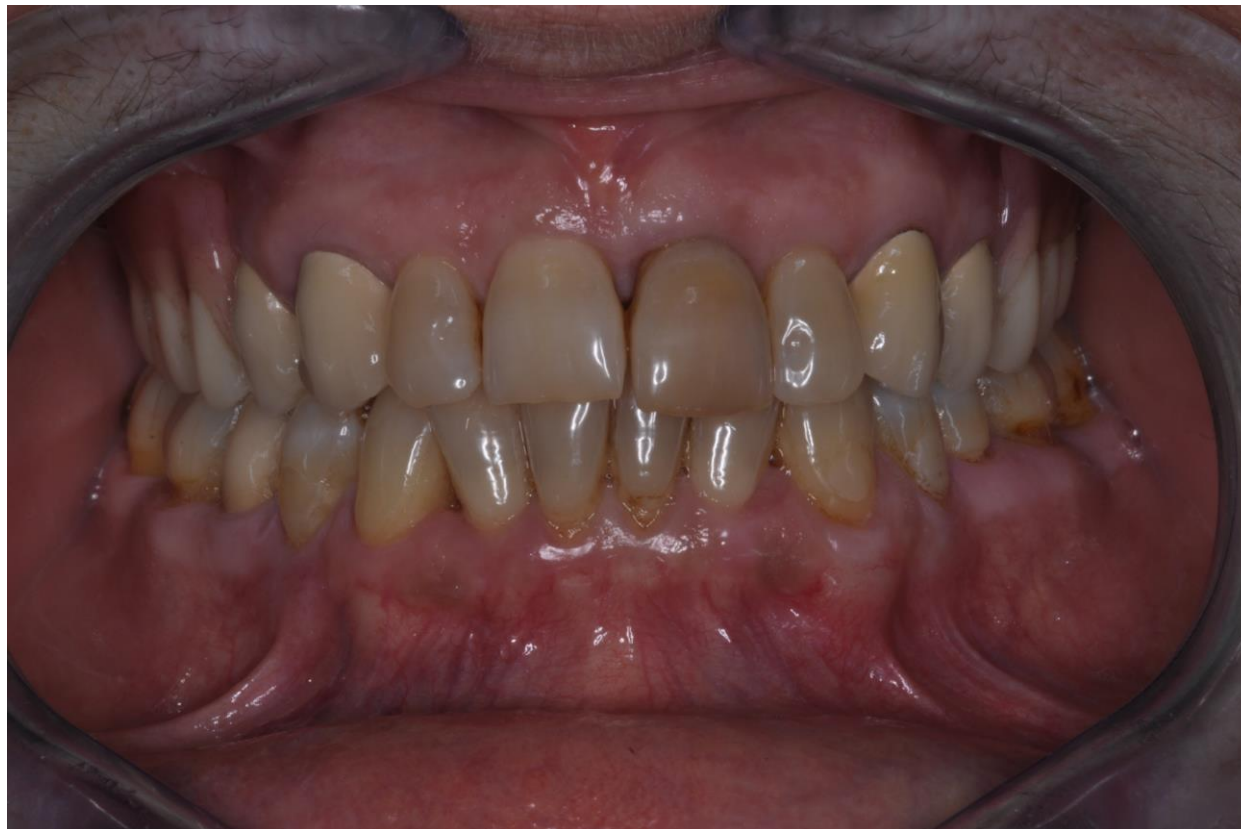# ANAMNÉZIS, KLINIKAI VIZSGÁLAT

- 58 Éves nő páciens
- Foglalkozása gyógyszerész
- Gyógyszereket rendszeresen nem szed, allergiáról nem tud
- Rendszeresen dohányzik, átlagosan 10 szál/nap
- Más, kezelést befolyásoló betegsége nincs
- Szájhygiéna: kielégítő; kevés plakk, calculus; dohányzás okozta elszíneződések
- TMI vizsgálat eredménye: enyhe bilaterális kattogás szájnyitáskor
- Stomato-onkológiai szűrés negatív

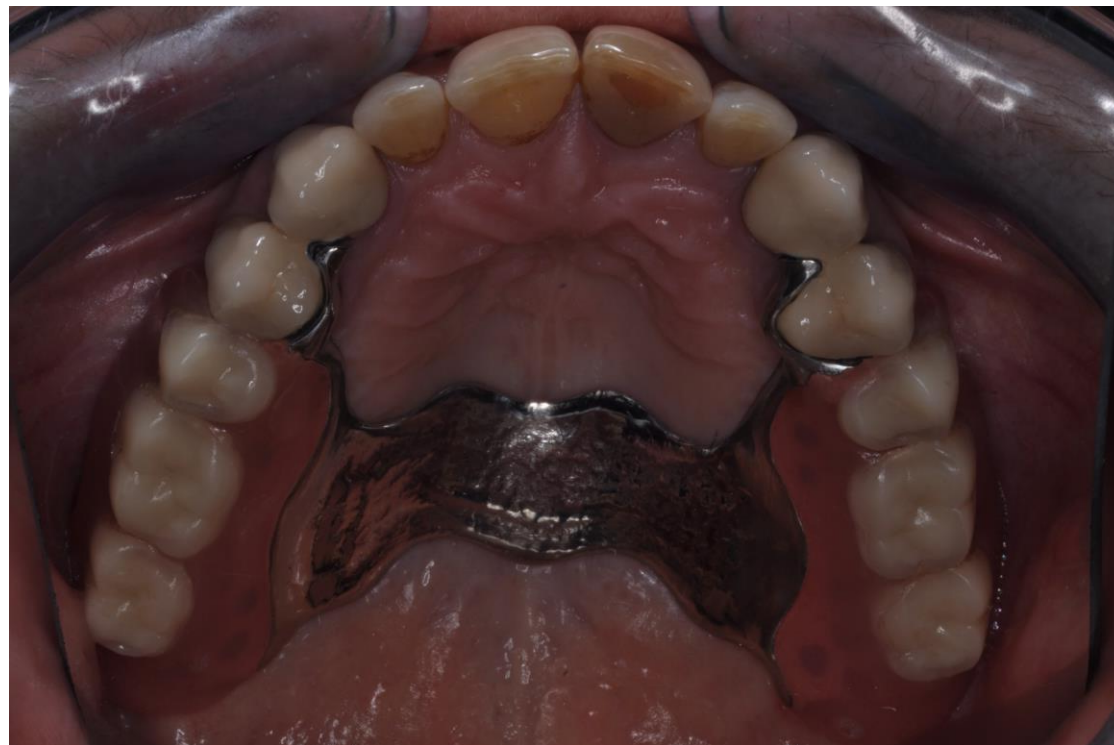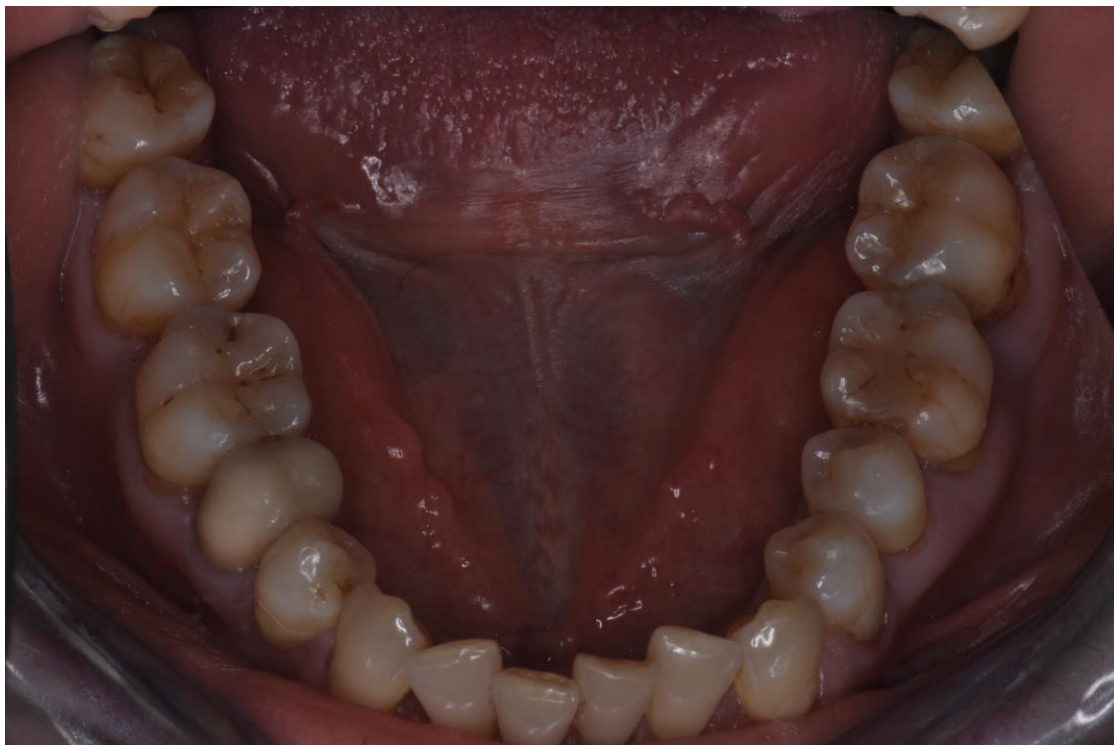- **BPE:**

3	3	3
4	3	4

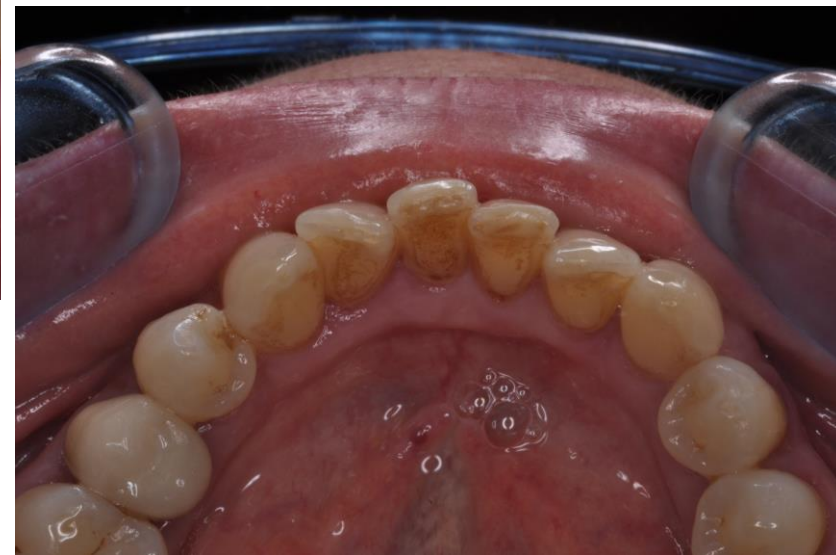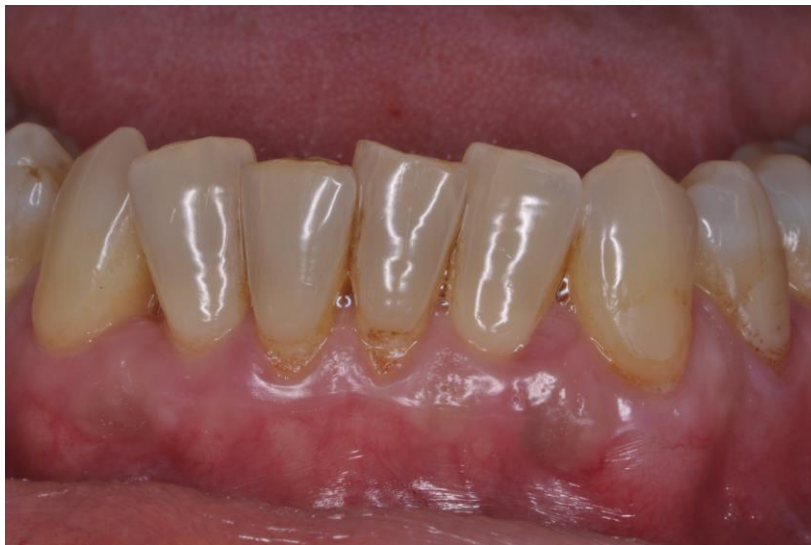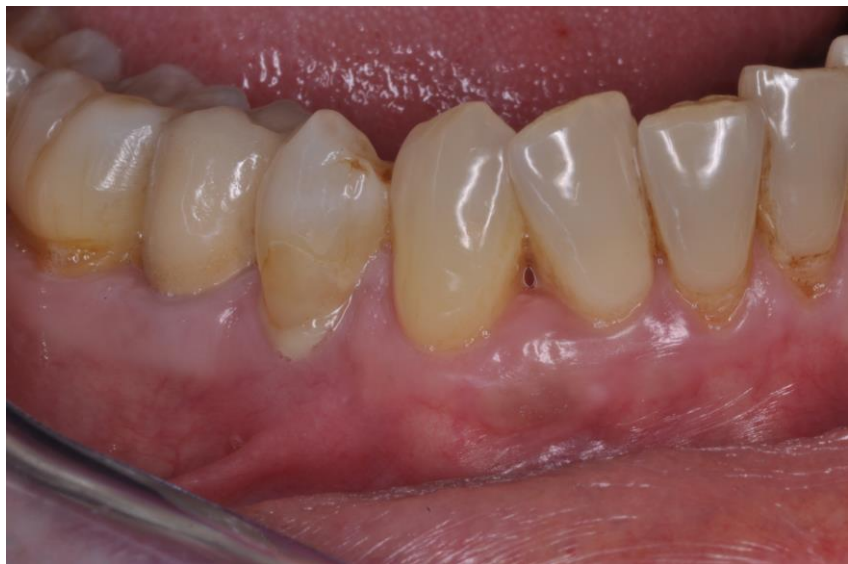# KIINDULÁSI ÁLLAPOT



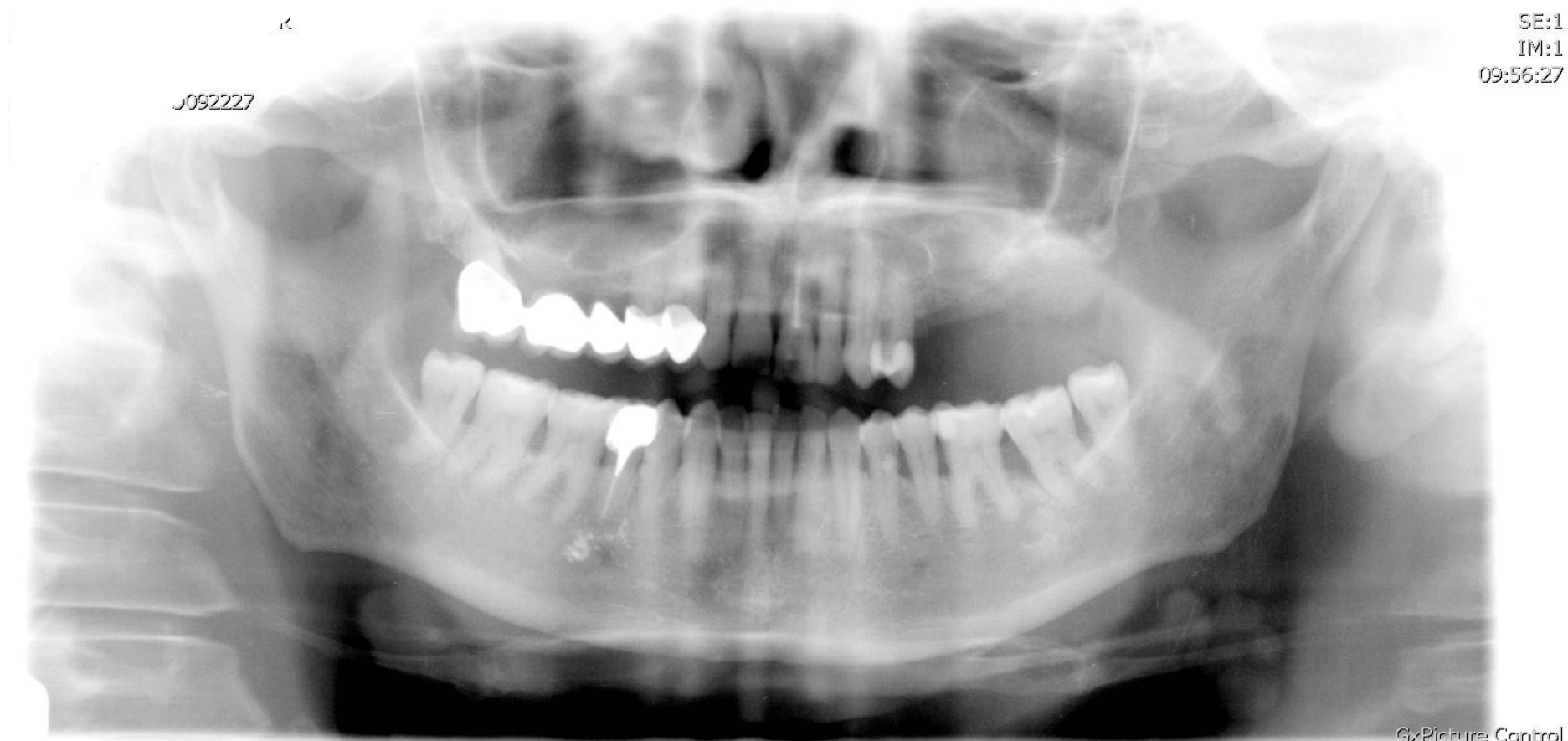# KIINDULÁSI ÁLLAPOT



# KIINDULÁSI ÁLLAPOT



# ORTHOPANTOMOGRAM

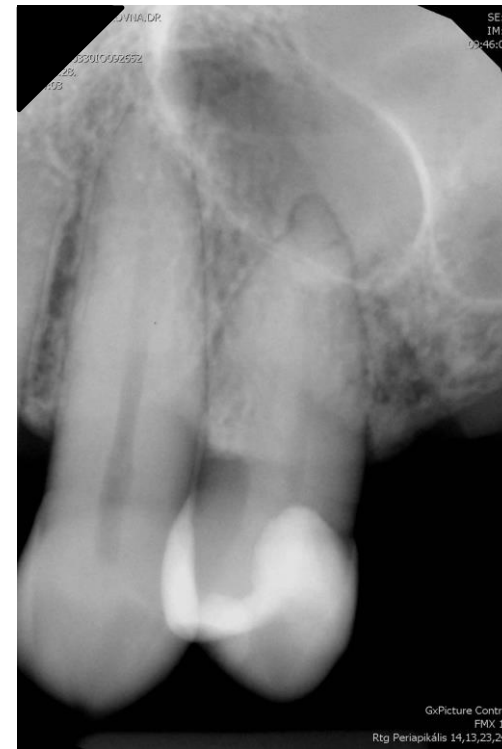
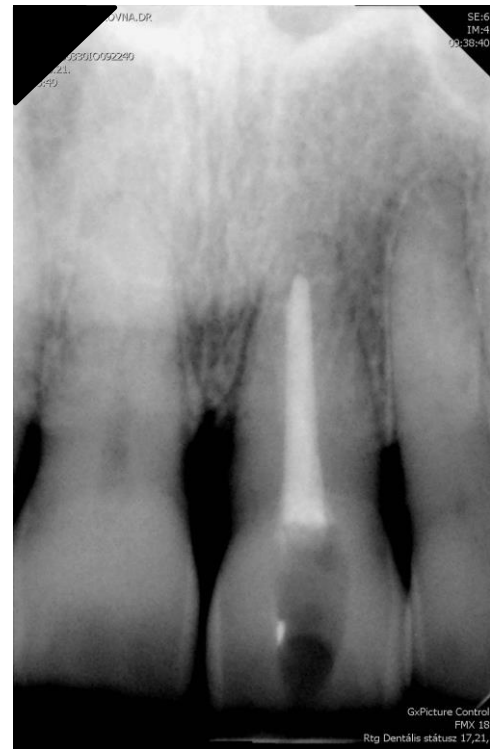
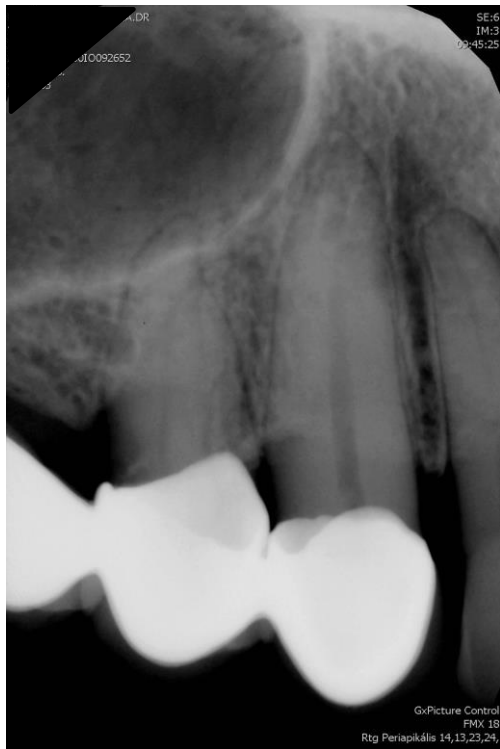J092227

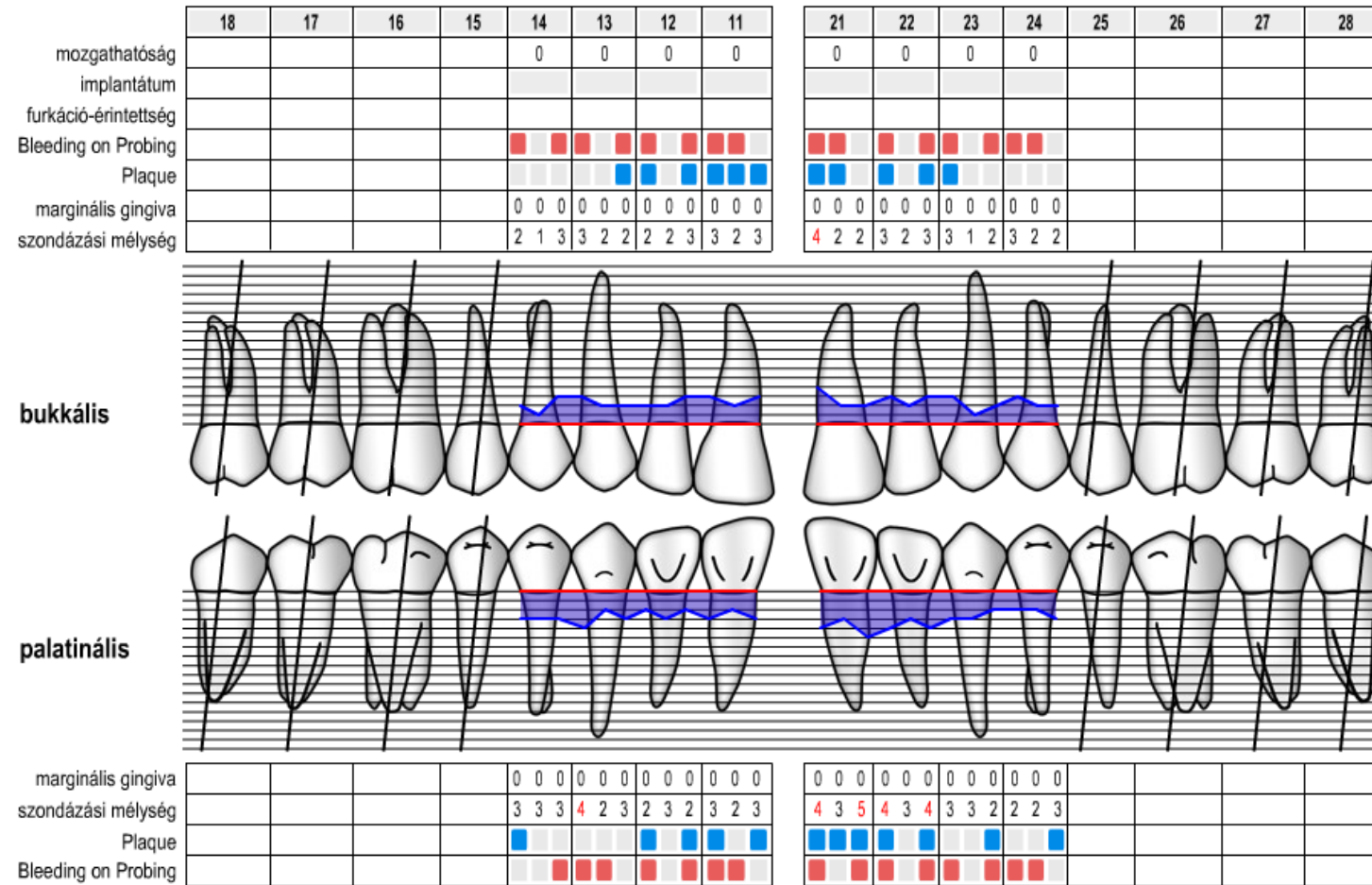
SE:1  
IM:1  
09:56:27

G:\Picture Control  
Panoramic  
Rtg OP

# KIINDULÁSI RADIOLOGIAI STÁTUSZ



# KIINDULÁSI PARODONTOLÓGIAI STÁTUSZ

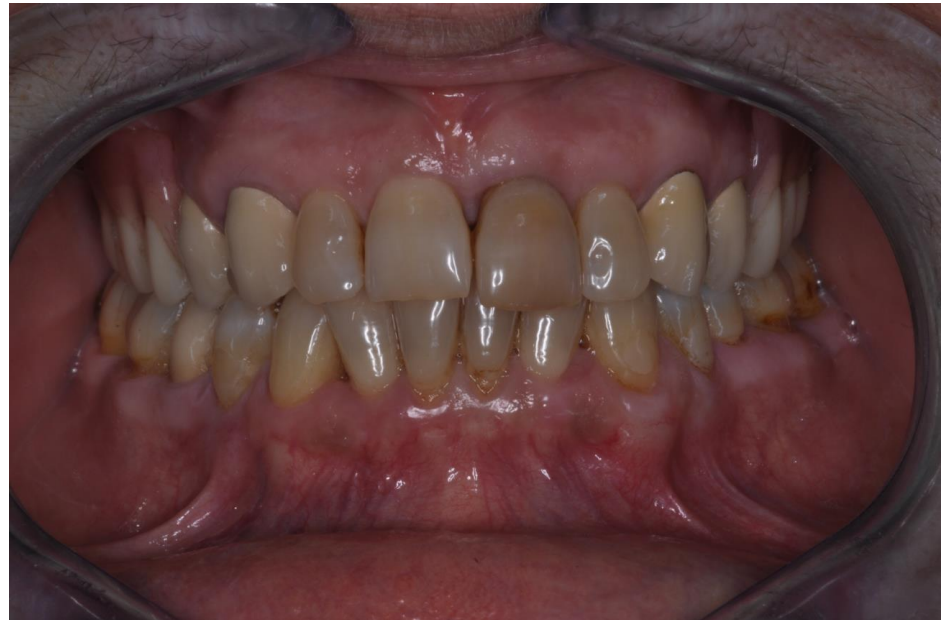






# DIAGNÓZIS, KEZELÉSI TERV

- Chronicus parodontitis
- Oki parodontalis terápia
- Sebészi parodontális terápia (alsó állcsonton)
- Fenntartó kezelés

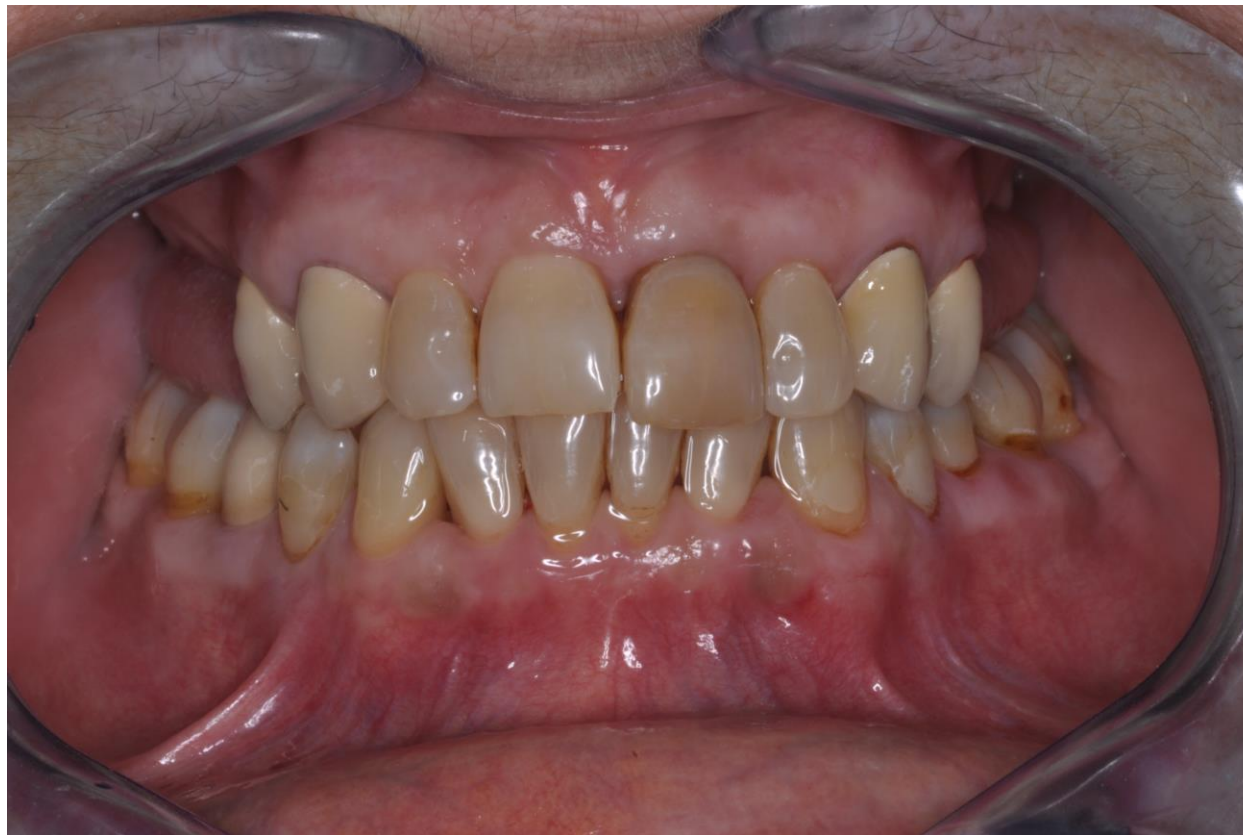

# OKI PARODONTALIS TERÁPIA

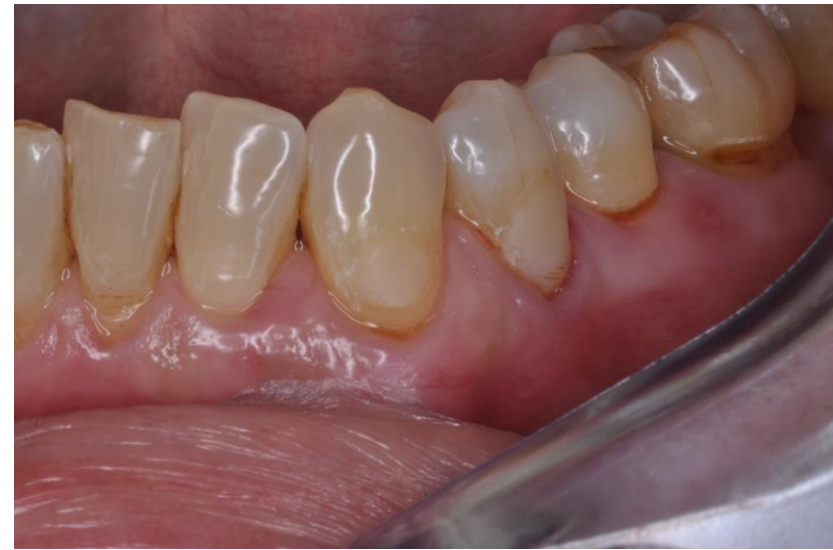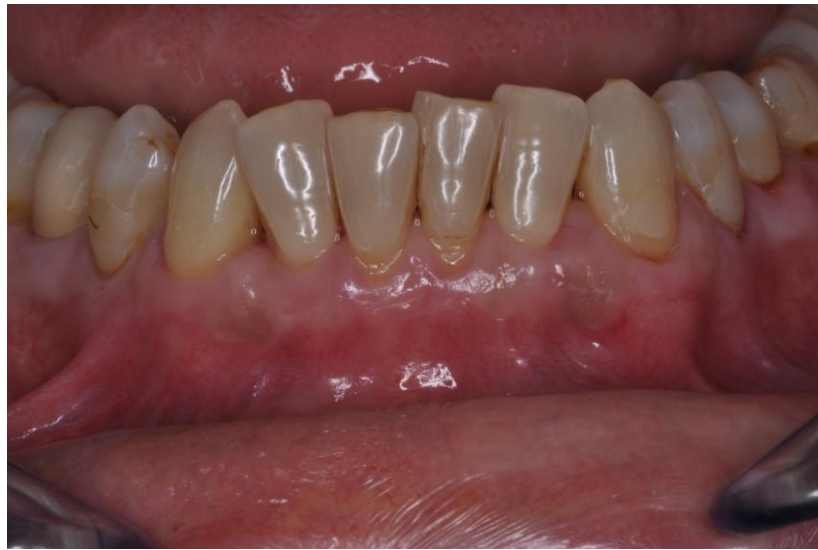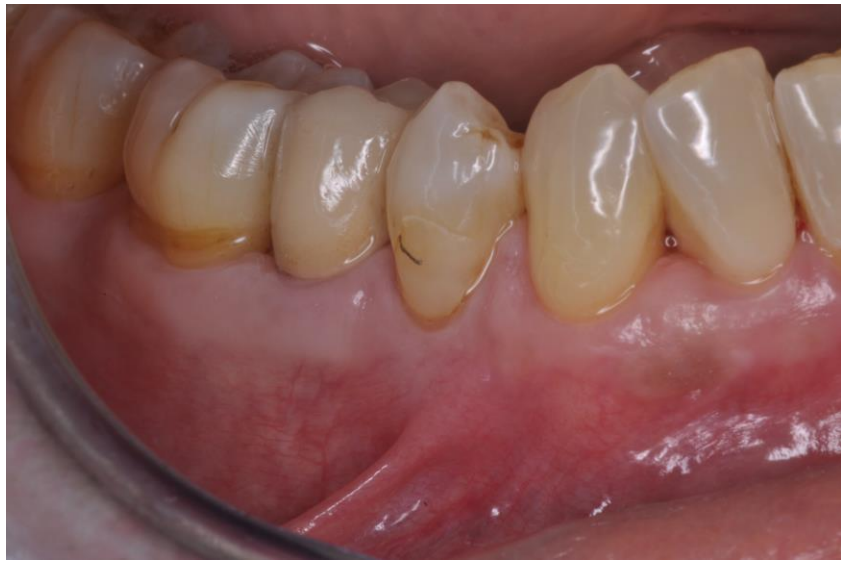- Supra- és subgingivalis depurálás
- Szájhygiénias instruálás és motiválás,
- Jobb alsó- és felső állcsont szubgingivális depurálás és kürettálás,
- Bal alsó- és felső állcsont szubgingivális depurálás és kürettálás



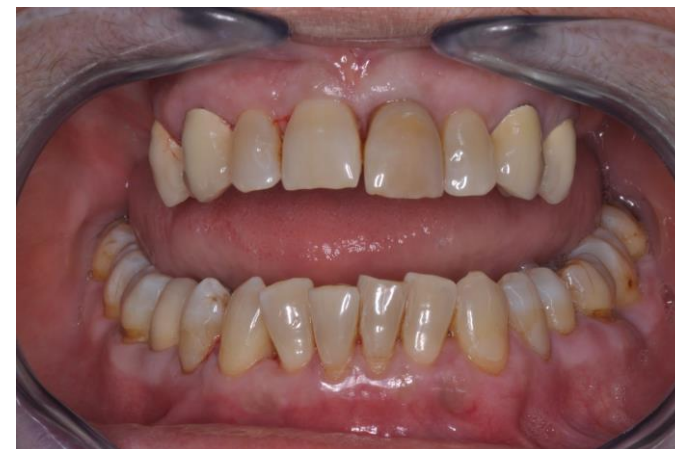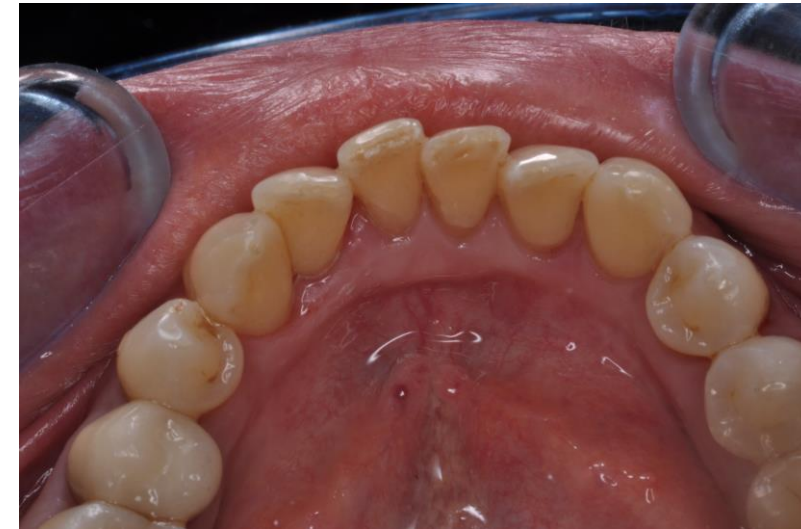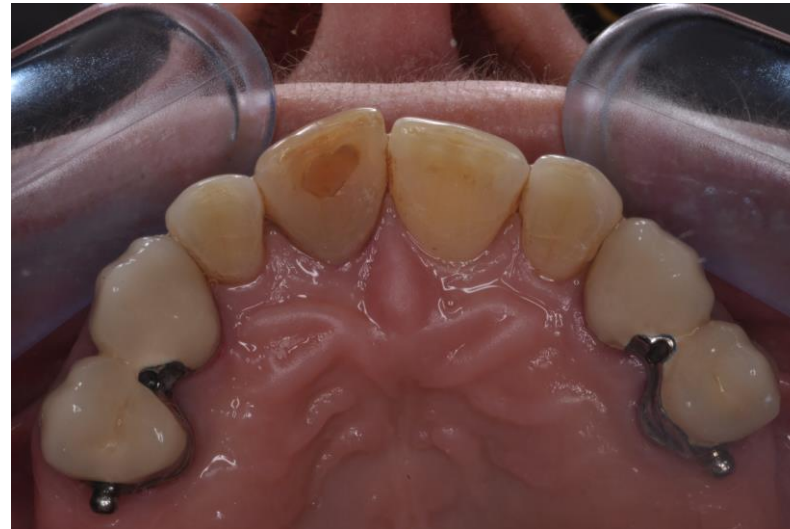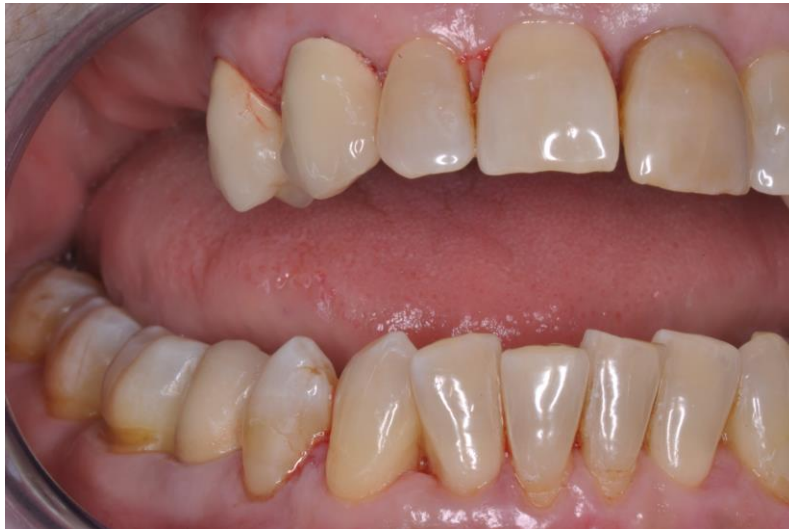# A KONZERVATÍV TERÁPIÁS FÁZIS VÉGÉN



# A KONZERVATÍV TERÁPIÁS FÁZIS VÉGÉN



# A KONZERVATÍV TERÁPIÁS FÁZIS VÉGÉN









# SEBÉSZI KEZELÉS TERVE

- Jobb alsó és bal alsó szextáns: nyitott kürett, módosított Widmann-lebeny
- A szájhigiéna és további javítása, instruálás és motiválás szükséges
- A dohányzás elhagyása folyamatban van