



Semmelweis Egyetem Fogorvostudományi Kar Fogászati és Szájsebészeti Oktató Intézet

igazgató: Dr. Kivovics Péter egyetemi docens

<http://semmelweis-egyetem.hu/fszoi/>

<https://www.facebook.com/fszoi>



Baleset következtében letört felső frontfogak ellátása




Szakorvosjelölt: Dr. Orsós Mária Mercédesz

Tutor: Dr. Kivovics Péter egyetemi docens

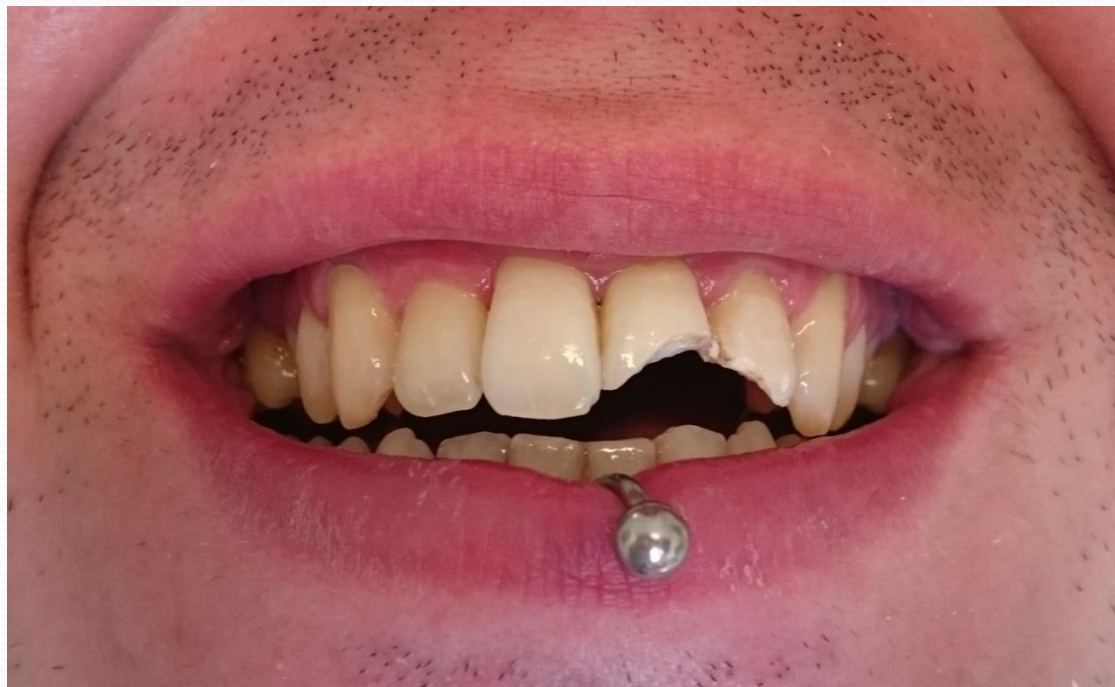Mentor: Dr. Katona István osztályvezető főorvos

2017.04.24



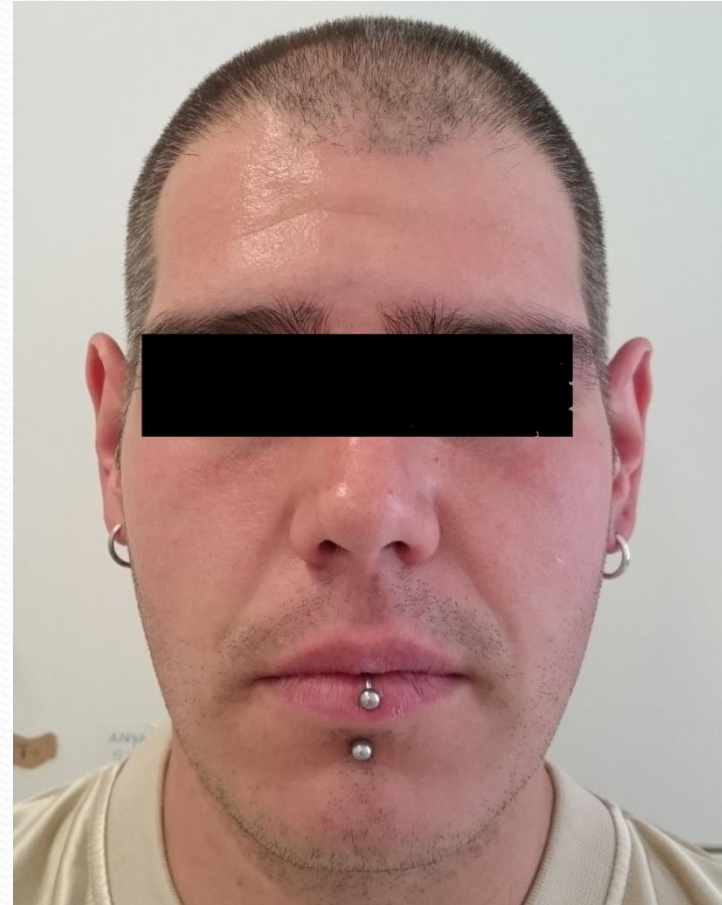A fogorvosi vizsgálatra érkezés indoka

A páciens munkahelyi baleset érte elmondása szerint, mely alkalmával két foga is letört, a hiányzó darabokat nem találta meg a helyszínen.



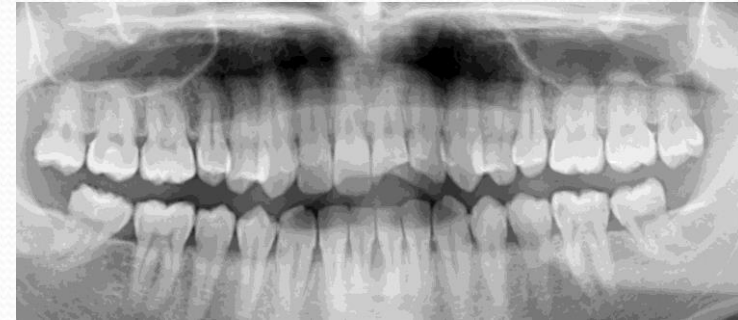Általános és fogászati anamnézis

- 28 éves, férfi páciens
- Foglalkozása: építőipari munkás
- A fogászati kezelést befolyásoló egészségügyi tényező nincs.
- Dohányzik, napi 1 doboz.
- A páciens elmondása szerint 2 éve járt fogorvosnál, tömései akkor készültek.

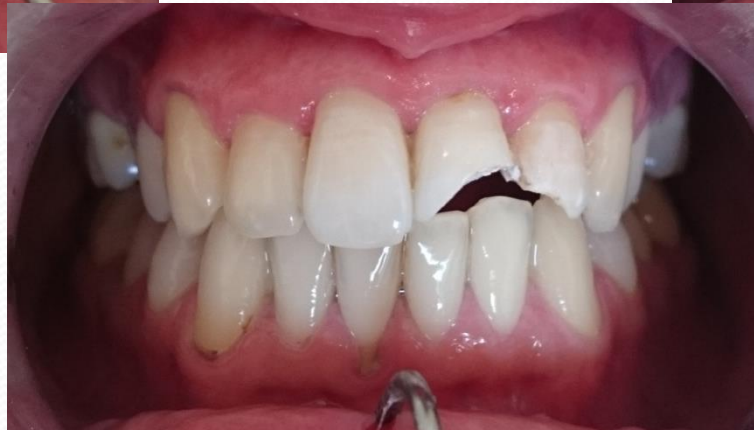
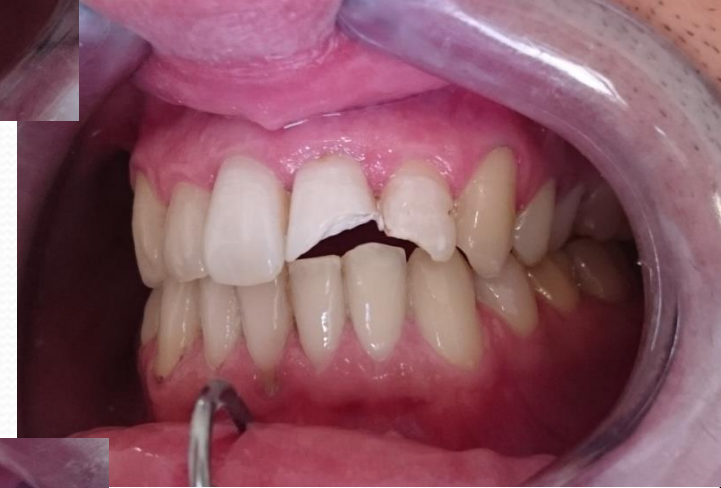
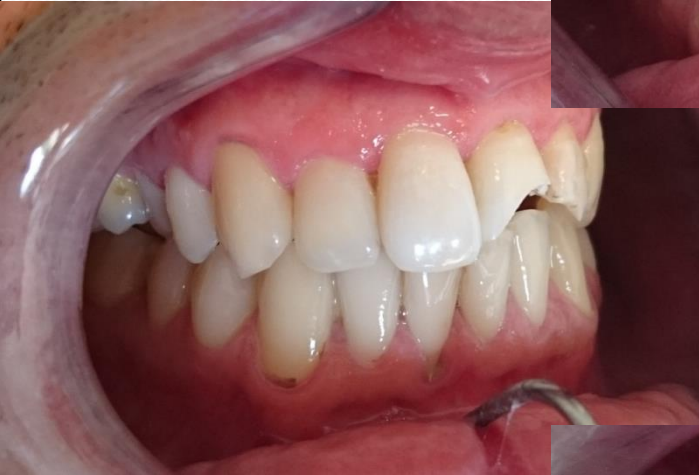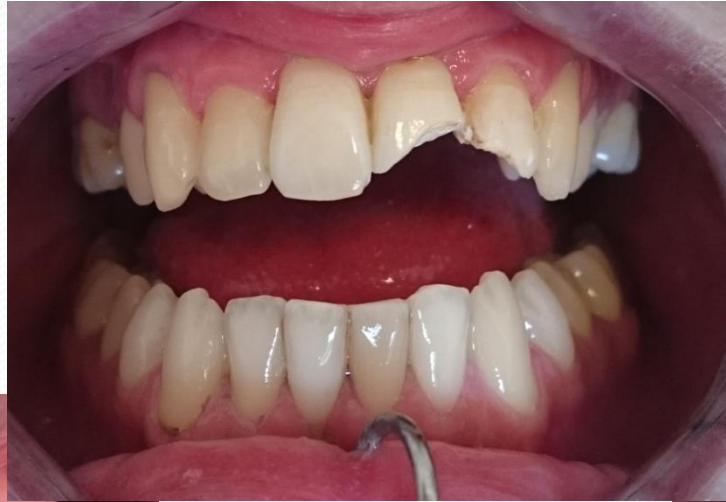Fej-, nyak régió vizsgálata, intraorális vizsgálat

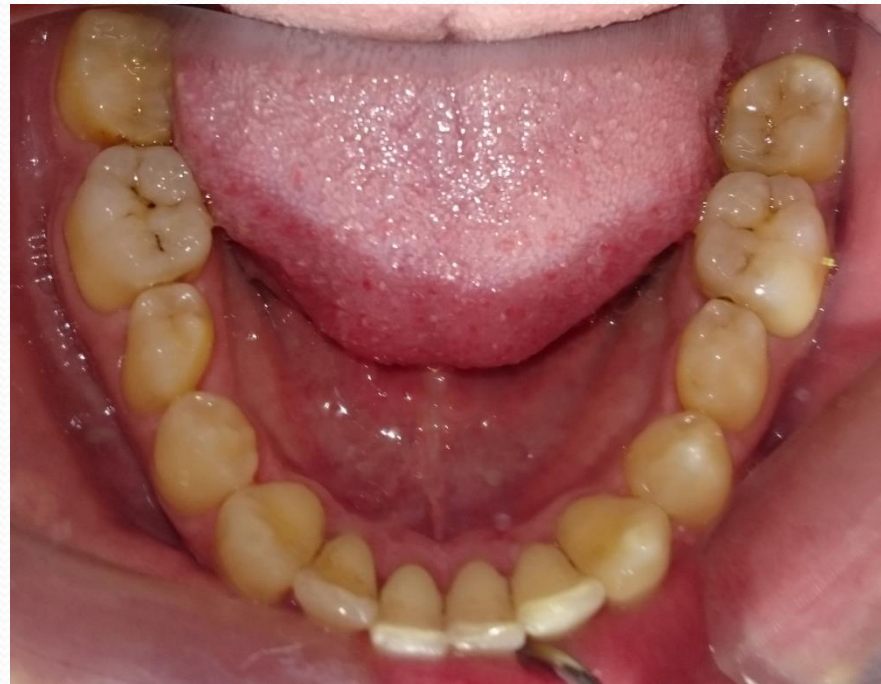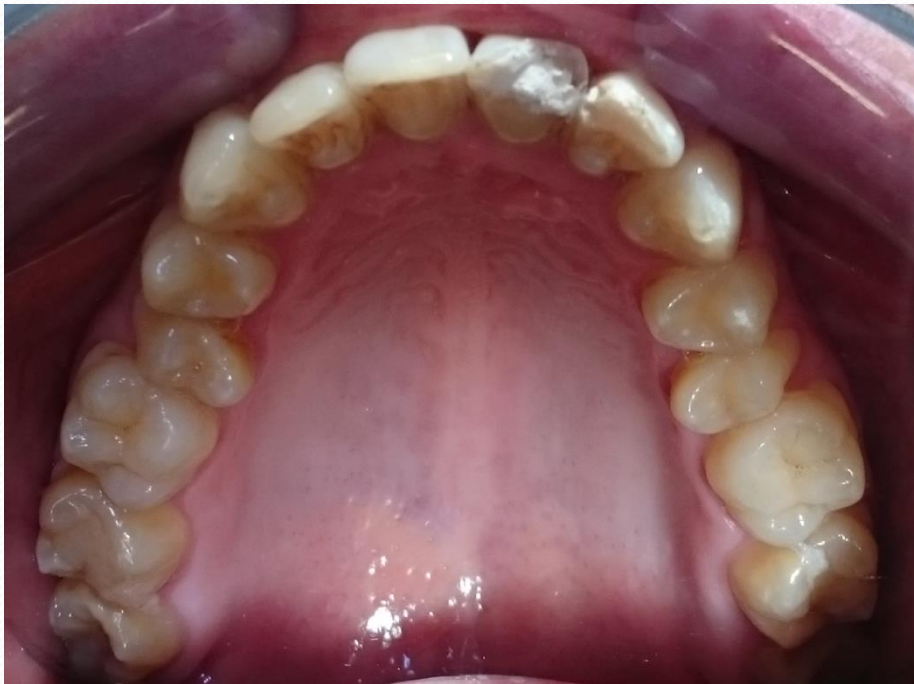- Sztomato-onkológiai vizsgálat negatív.
- Temporomandibularis ízület vizsgálatának eredménye negatív.
- Harapási forma eugnath, Angle I.
- Fábián és Fejérdy féle protetika osztály:
Felül/Alul: 0. osztály
- Szájhigiénia megfelelő.
- A testékszer viselése közben kialakult ínyrecesszió figyelhető meg a 41-es fogon.



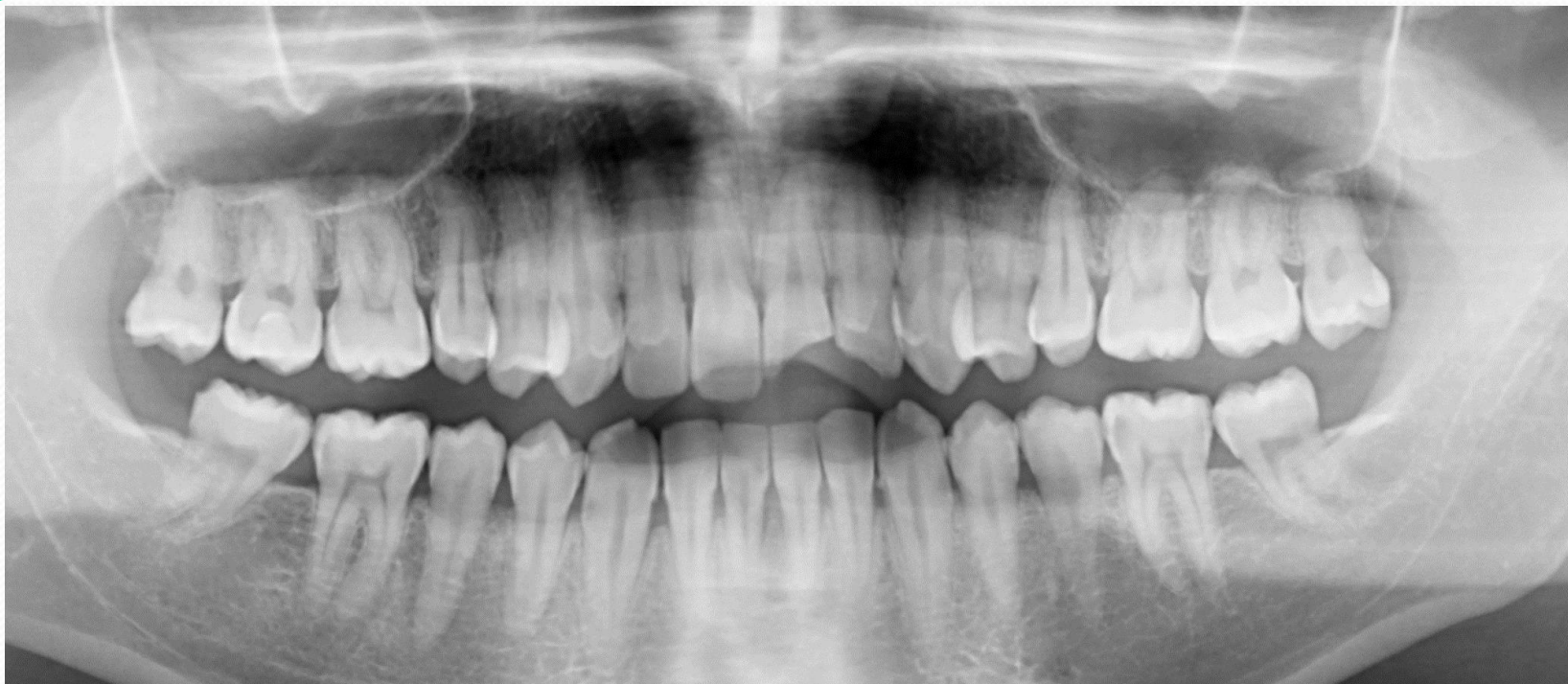Nyitott pozíció és IKP



Fotó az alsó és felső fogívről



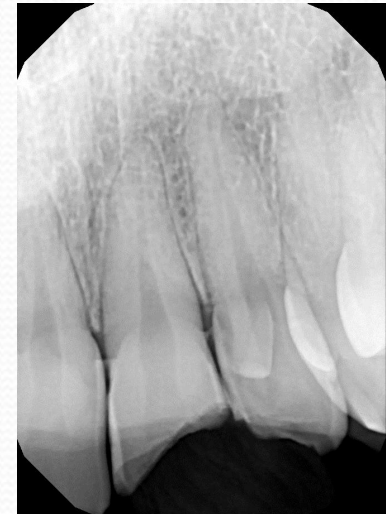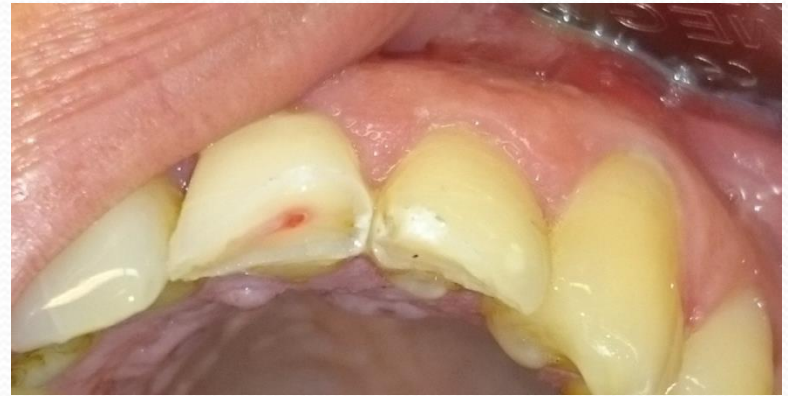Kiindulási OP felvétel



	O							FR	FR					M	
	KT													KT	
8	7	6	5	4	3	2	1	1	2	3	4	5	6	7	8
8	7	6	5	4	3	2	1	1	2	3	4	5	6	7	8
x		C										C	C		x

A panaszos fogak vizsgálata

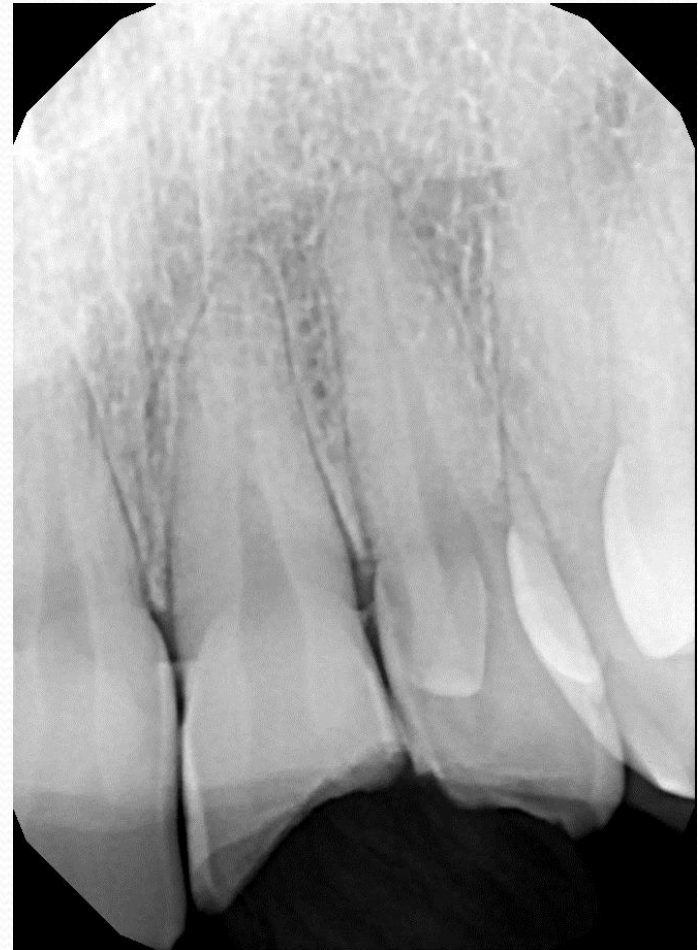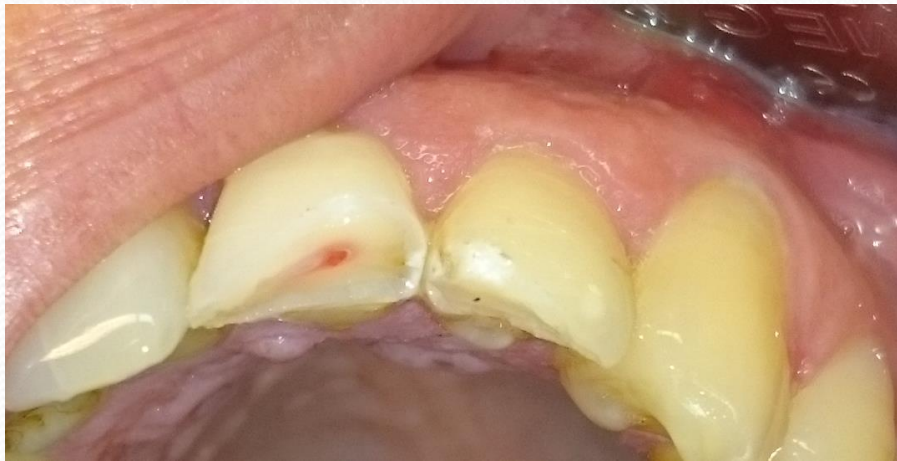- **Inspekció:** 21-es és 22-es fogak koronális részének fracturája, 21-es fog pulpa exponálódása
- **Palpáció:** 21, 22 negatív
- **Perkusszió:** 21 pozitív, 22 negatív (szomszédos fogakhoz viszonyítva)
- **Szenzitivitás:** 21 éles fájdalom hideg ingerre, 22 pozitív nincs fájdalom (szomszédos fogakhoz viszonyítva)
- **Diagnózis:**
21-es fog fractura coronae dentis, pulpa exponálódással
22-es fog fractura coronae dentis



Kezelési terv

- Sürgősségi ellátás: 21-es fog trepanálása és gyógyszeres lezárása.
- Professzionális fogtisztítás, instruálás, motiválás.
- Gyökértömés készítése a 21-es fogba.
- 21-es és 22-es fog esztétikus tömással való ellátása.
- 35, 36, 46-os fogak ellátása .

Kiindulási fotó és periapikális felvétel a panaszt okozó fogakról

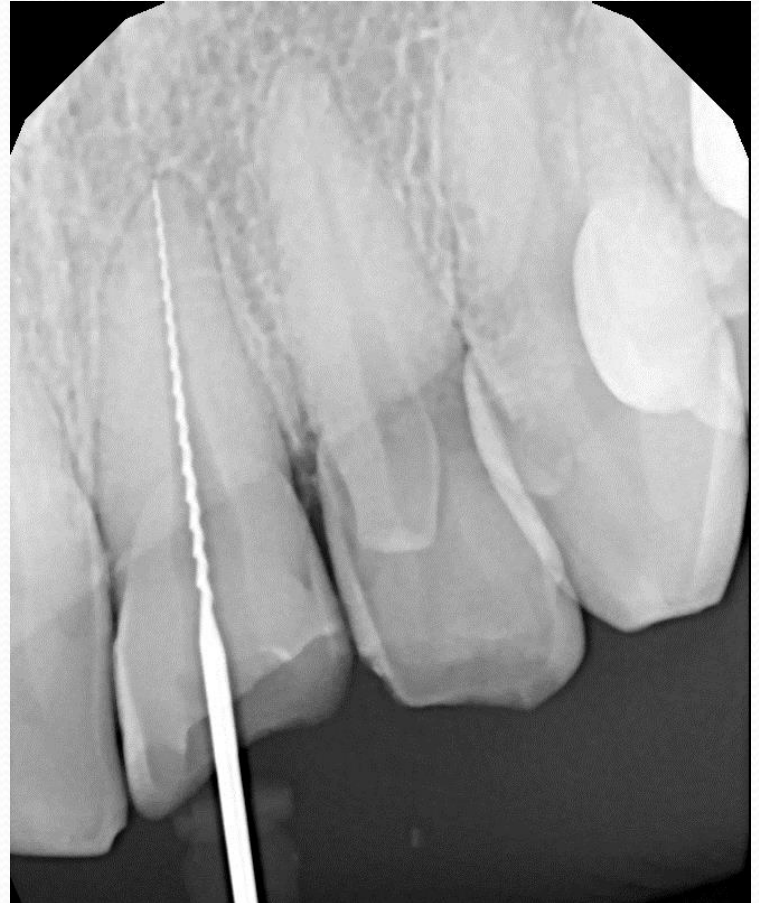

Apex locatoros bemérés és tűskontroll felvétel

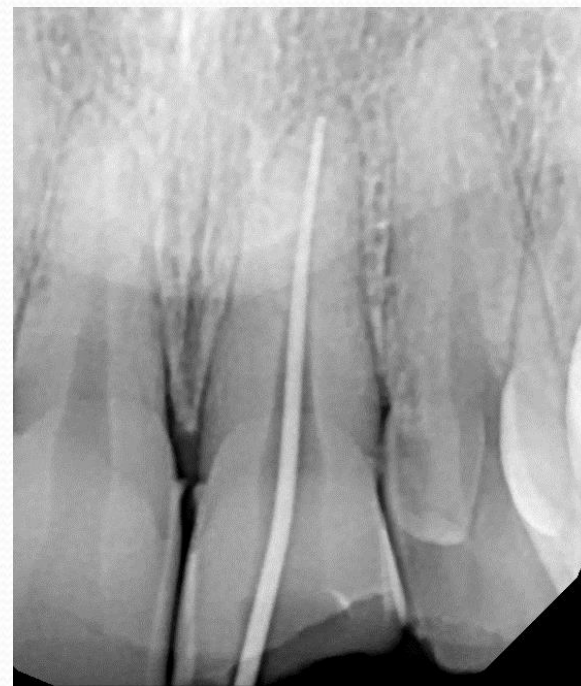
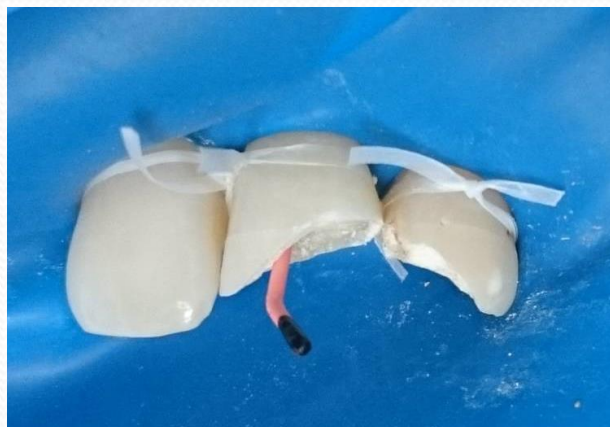
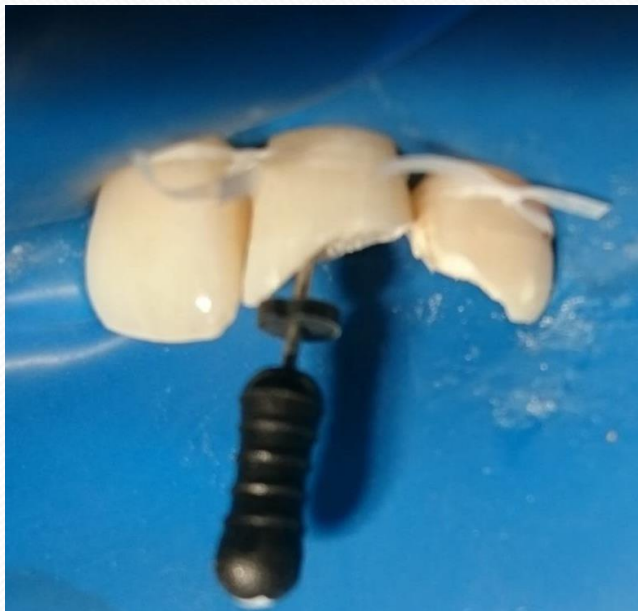
Apex locator: Woodpex1 (Woodpecker)
Referencia pont: 21-es fog mesialis szöglete
Meghatározáshoz: #15-ös H file

Munkahossz: 21mm



A mesterfile, mester guttapercha és point kontroll



MF: #40

Kemomechanikai megmunkálás:

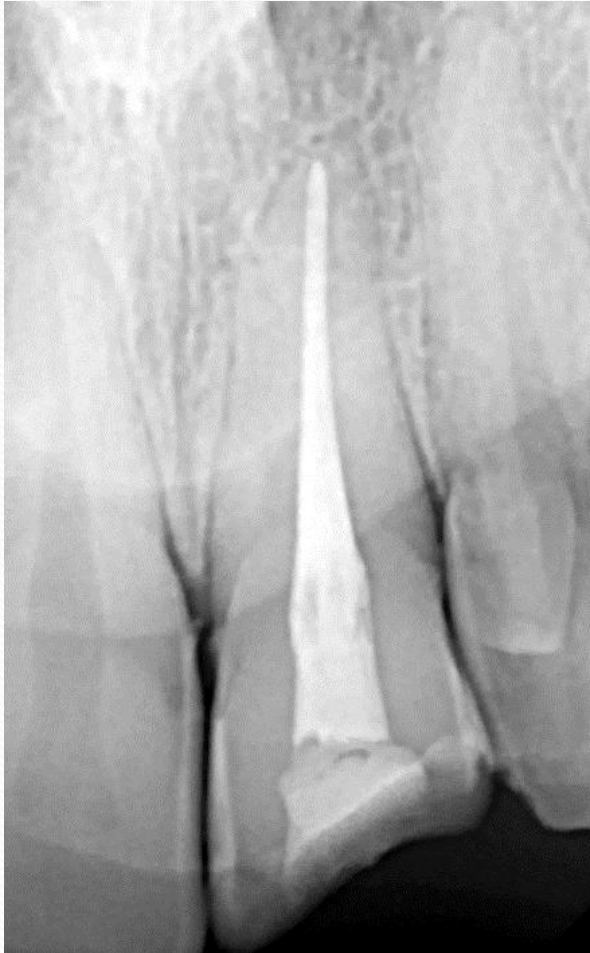15% -os EDTA

Desztillált víz

3% -os NaOCl

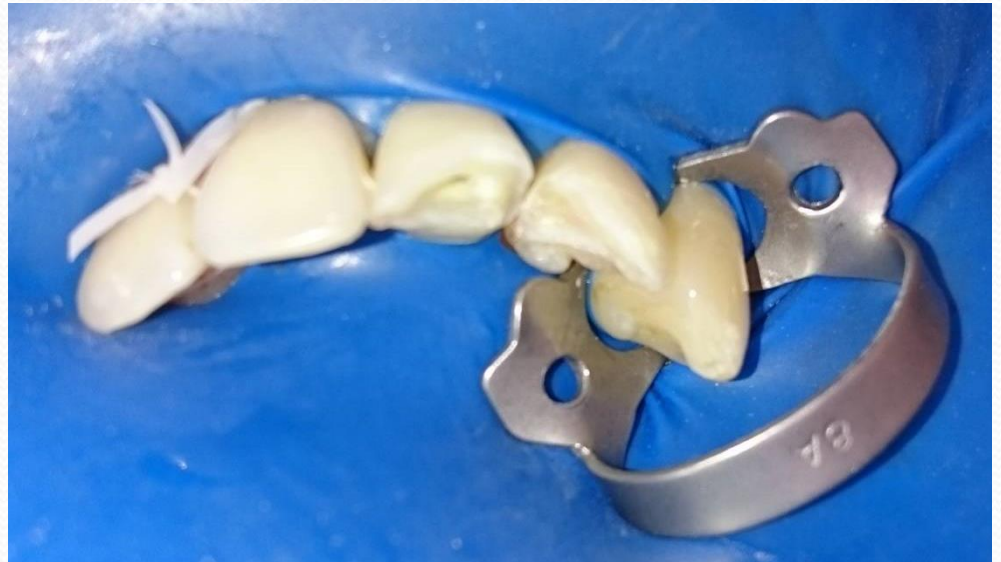Step back technika #60-ig tágítva

Kontroll röntgen a kész gyökértömésről

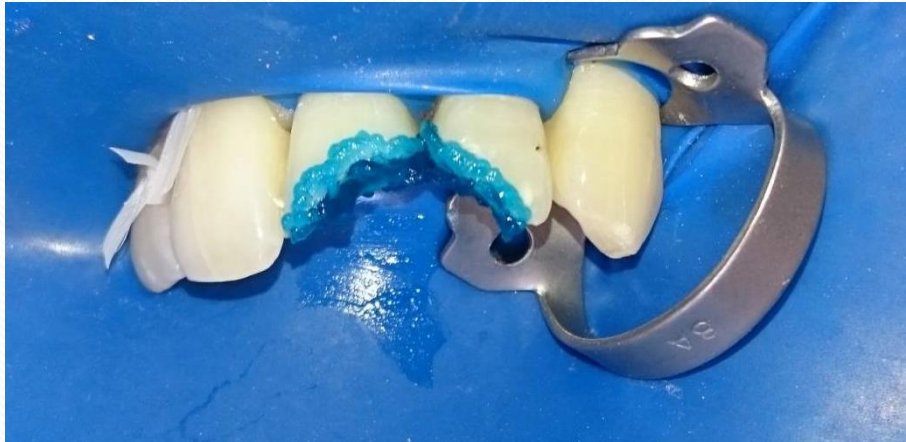

Lateral kondenzáció
Sealer: AH plus (Dentsply)

Gyökértömés visszafúrása majd a kavitás megtisztítása után lezárás Vitre bonddal. (3M ESPE)

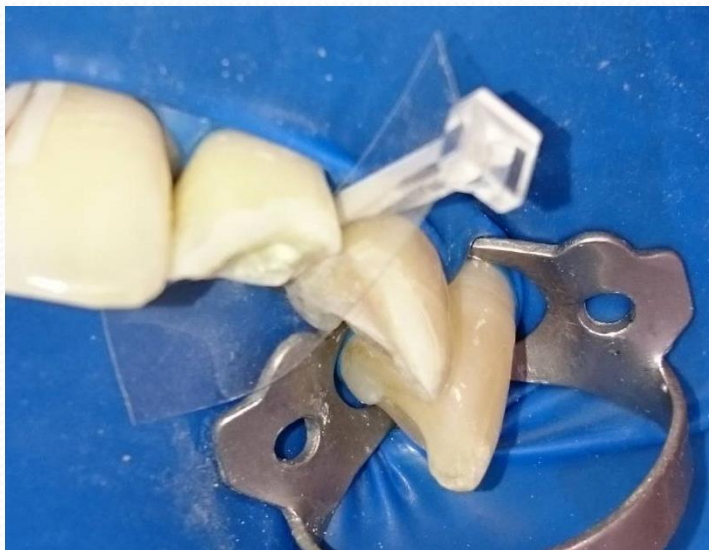

Kompozit restaurátum készítése a 21, 22-es fogba



„Total etch” technika

Kondicionálás 37%-os orthofoszforsavval

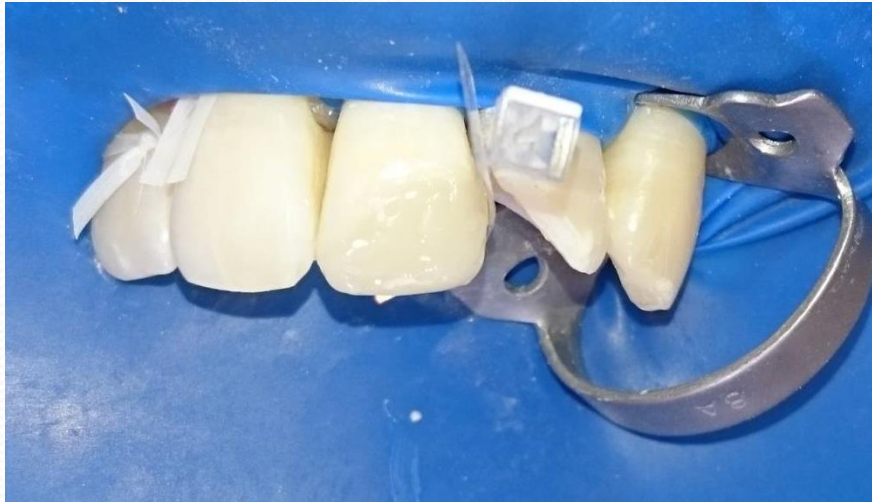

21-es fog matrica ék in situ

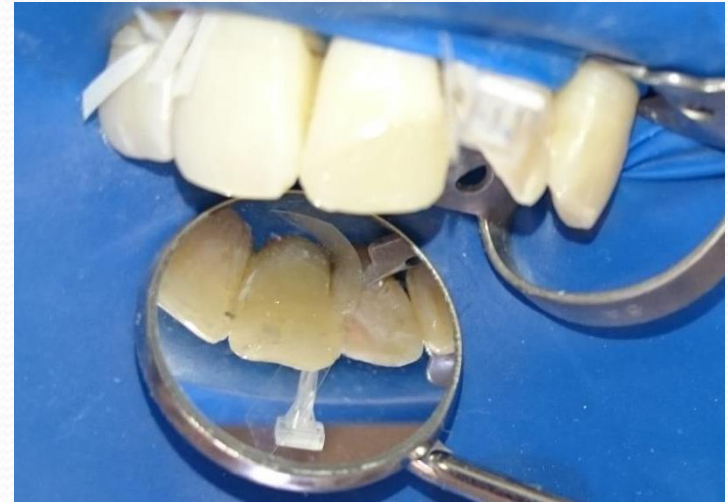Bond: GLUMA Bond5 (Heraeus Kulzer)

Tömőanyag: Filtek Ultimate A2 szín (3M ESPE)

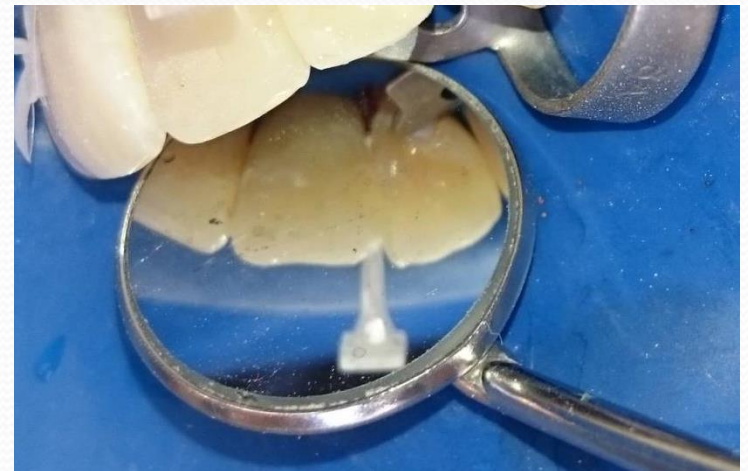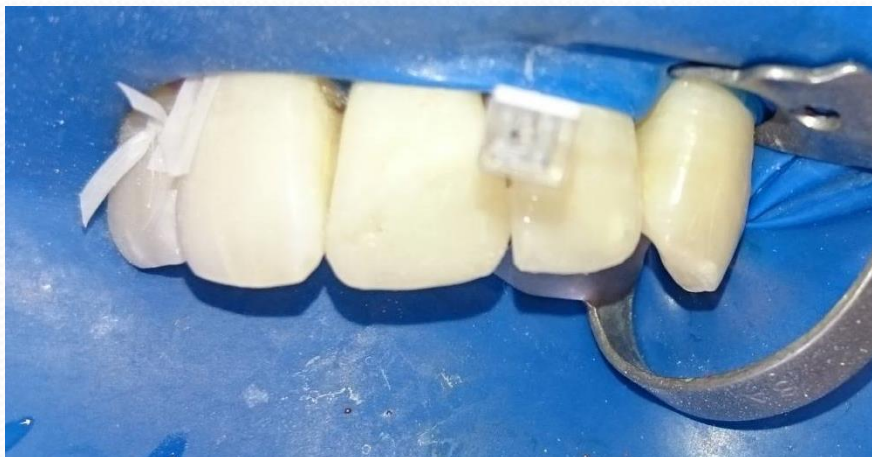Kompozit restaurátum készítése a 21, 22-es fogba



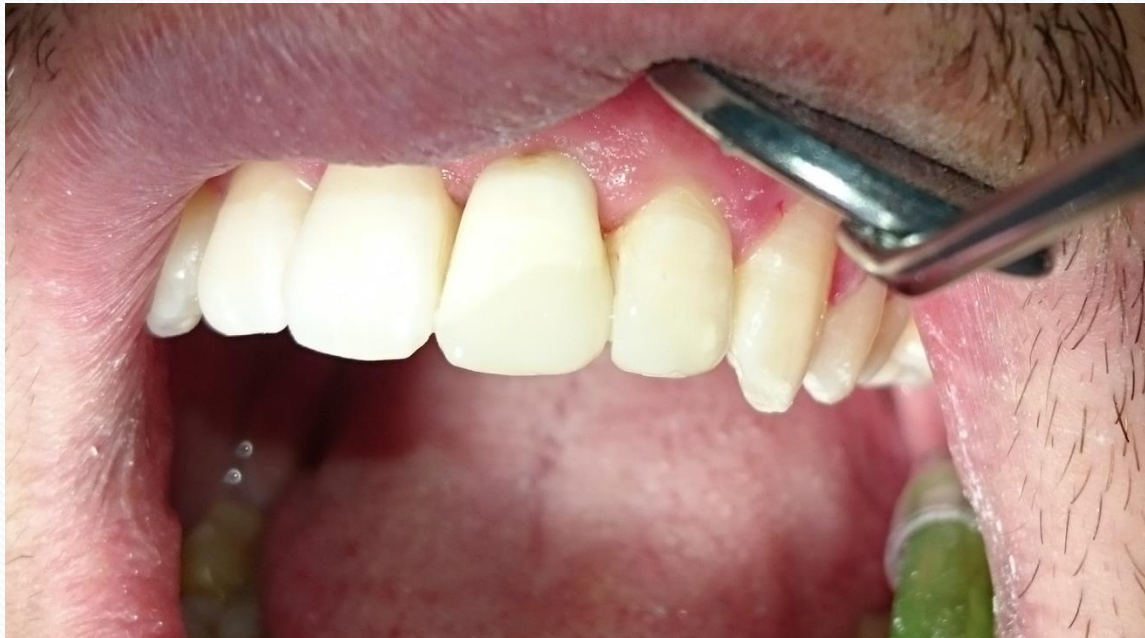22-es fog matrica ék in situ



21, 22-es fogak finírozás, polírozás előtt

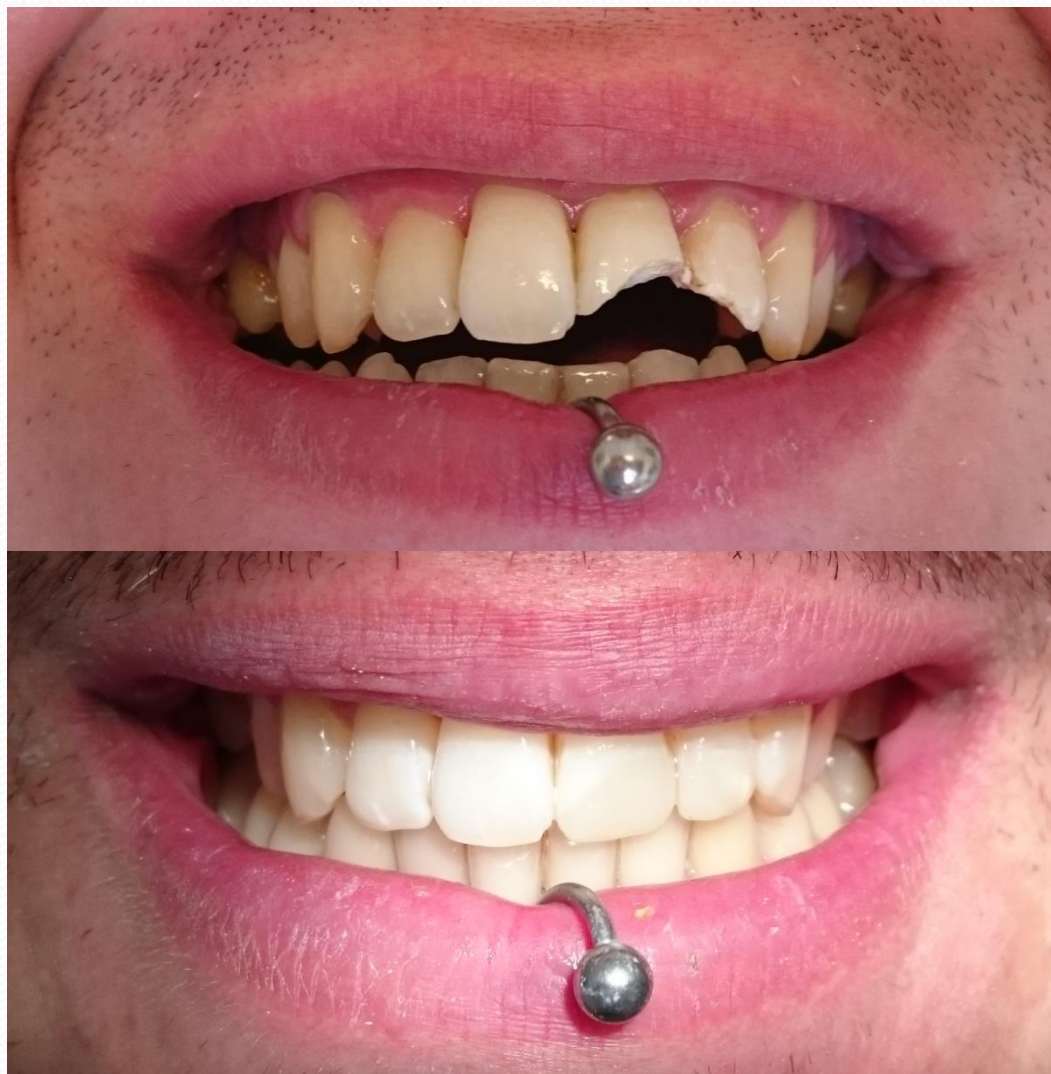

Kész restaurátumok



Finírozás, polírozás után

Köszönöm a megtisztelő figyelmet!



Féléves kontroll