



# Semmelweis Egyetem Fogorvostudományi Kar Fogászati és Szájsebészeti Oktató Intézet

igazgató: Dr. Kivovics Péter egyetemi docens

<http://semmelweis-egyetem.hu/fszoi/>

<https://www.facebook.com/fszoi>




## Persistáló tejszemfog extractio



**Dr. Rendek Luca**

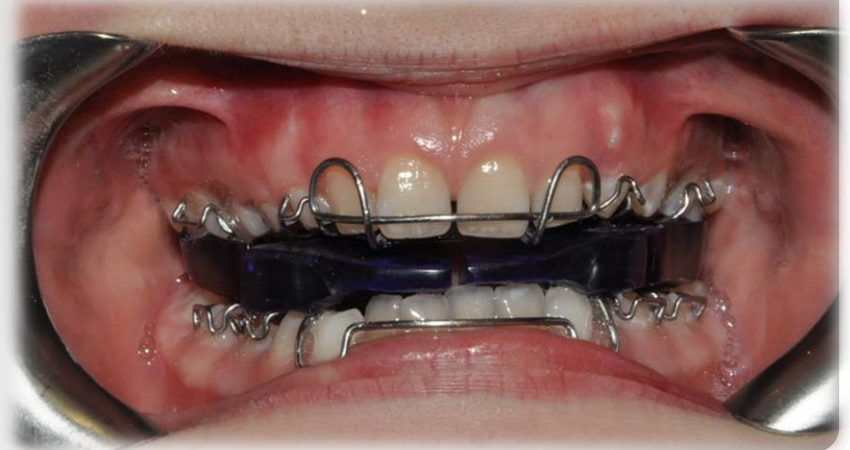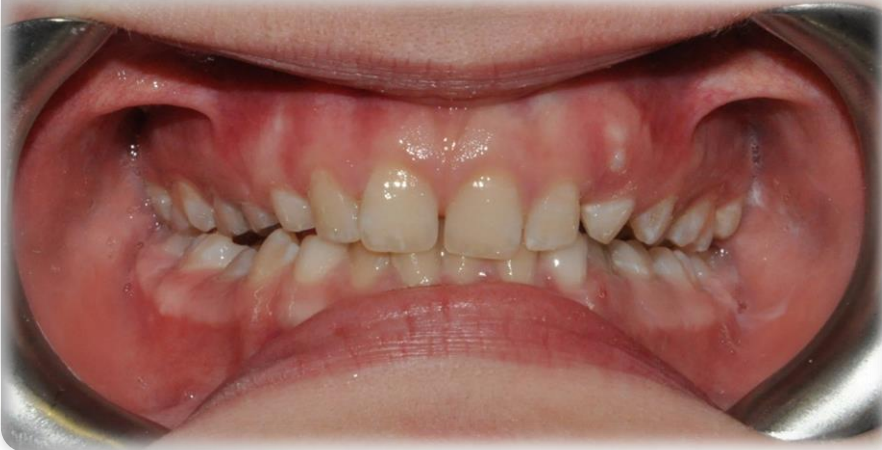Tutor: Dr. Turi Gábor

Konzulens: Dr. Horváth János



# Esetismertetés

- 13,5 éves lány
- Intézetünkbe fogszabályozás miatt érkezett
- Jelenleg is fogszabályozó kezelés alatt áll



## Általános anamnézis

- Általános, szisztémás, kezelést befolyásoló betegsége nincs
- Gyógyszert nem szed
- Gyógyszerérzékenység ről nem tud
- Allergia: nincsen
- Egészségére káros szokása nincs

## Fogászati anamnézis

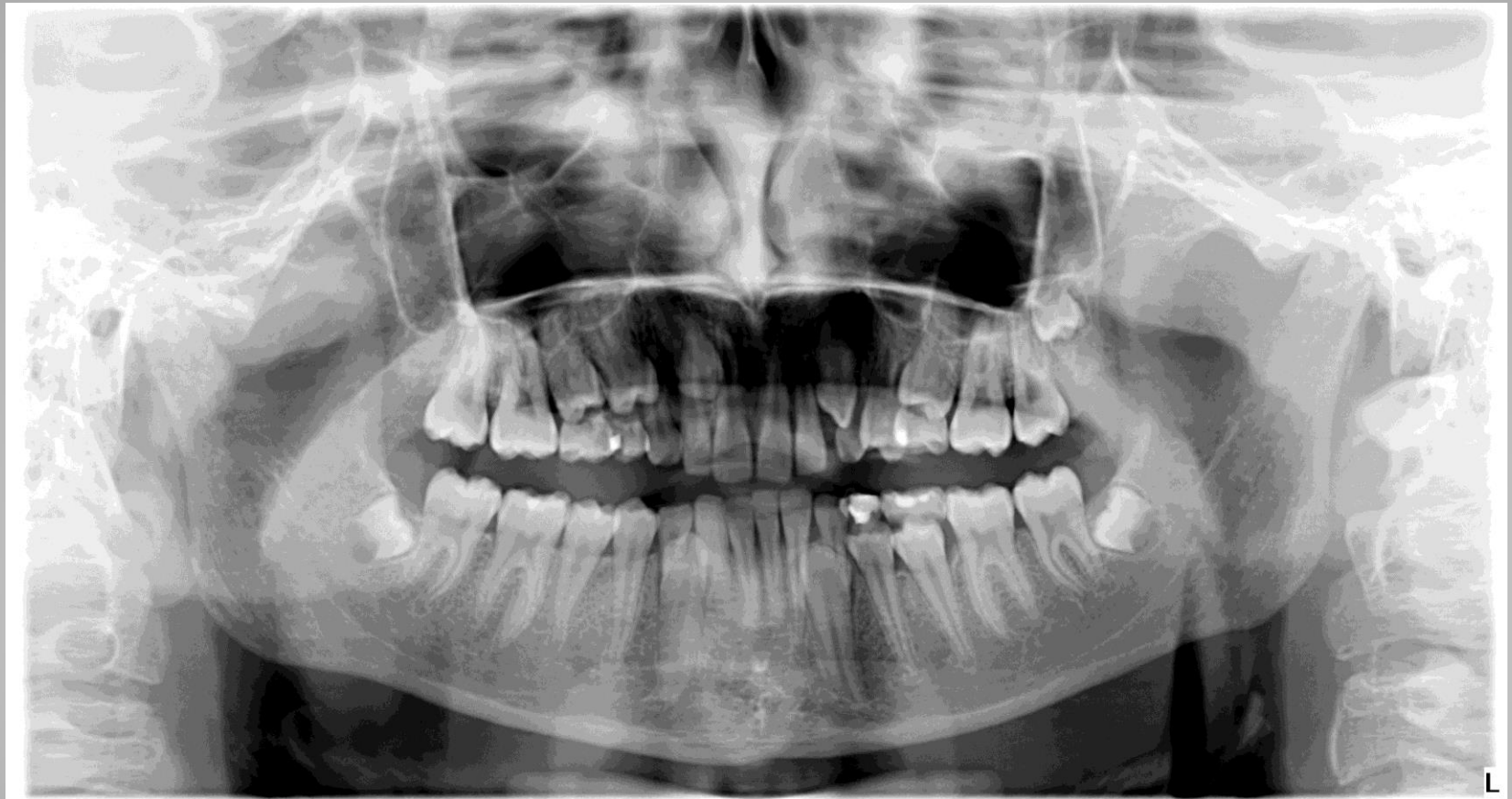- Ritkán jár fogorvoshoz
- Fogszabályzó készüléke korábban nem volt



## Fej-, nyak régió vizsgálata, intraorális vizsgálat

- Sztomato-onkológiai szűrés: negatív
- TMI vizsgálat során eltérés nem volt észlelhető
- Szájhygiénia: elfogadható
- Parodontium állapota: ép
- A páciensnek vegyes fogazata van, később váltja fogait

# Panoráma röntgen



# Dentalis status

			<b>5</b>	<b>4</b>	<b>3</b>					<b>3</b>		<b>5</b>			<b>8</b>
<b>X</b>	7	6	V	IV	III	2	1	1	2	III	4	V	6	7	
	7	6	5	4	III	2	1	1	2	III	IV	V	6	7	
<b>8</b>					<b>3</b>					<b>3</b>	<b>4</b>	<b>5</b>			<b>8</b>

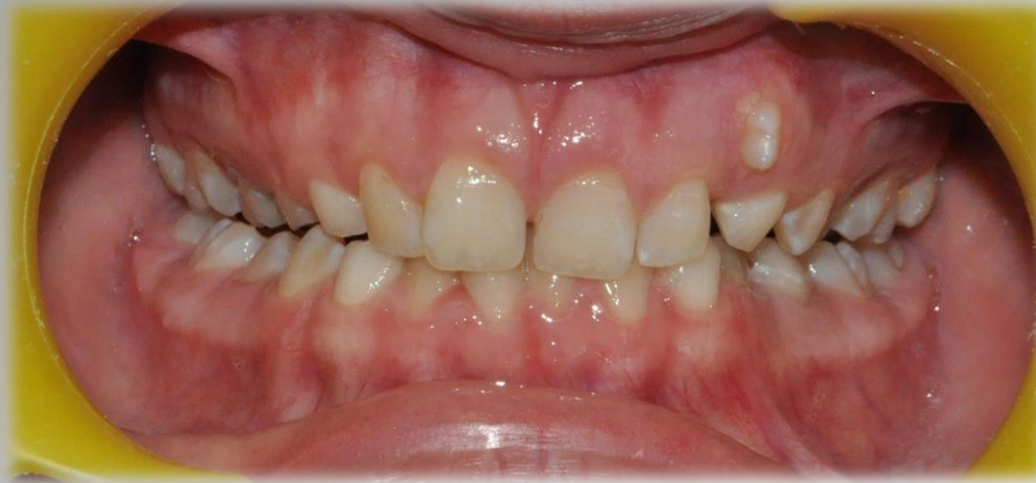- A páciensnek még 9 db tejfoga van, ezek leváltása után valószínűleg beragasztott készülékes kezelésre lesz szüksége
- A bal felső-, és a két alsó bölcsességfog csírája látható a panoráma röntgenen. A 38-as és 48-as fogat kedvezőtlen tengelyállásuk és a helyhiány miatt több mint valószínű, hogy a jövőben műtéti feltárásban el kell távolítani. (Antagonista hiányában a 28-as fog eltávolítása is javasolt lesz)

## Kiindulási arcfotók



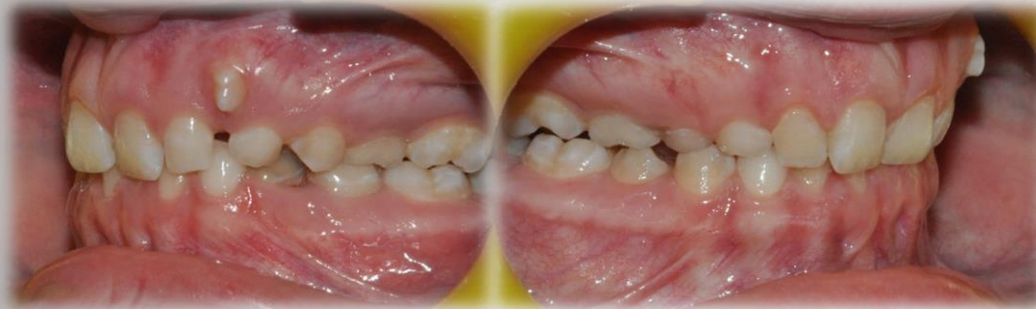

# Kiindulási szájfotók



## Diagnózis

63-as persistáló tejfog, mely nehezíti, akadályozza a 23-as fog előtörését.

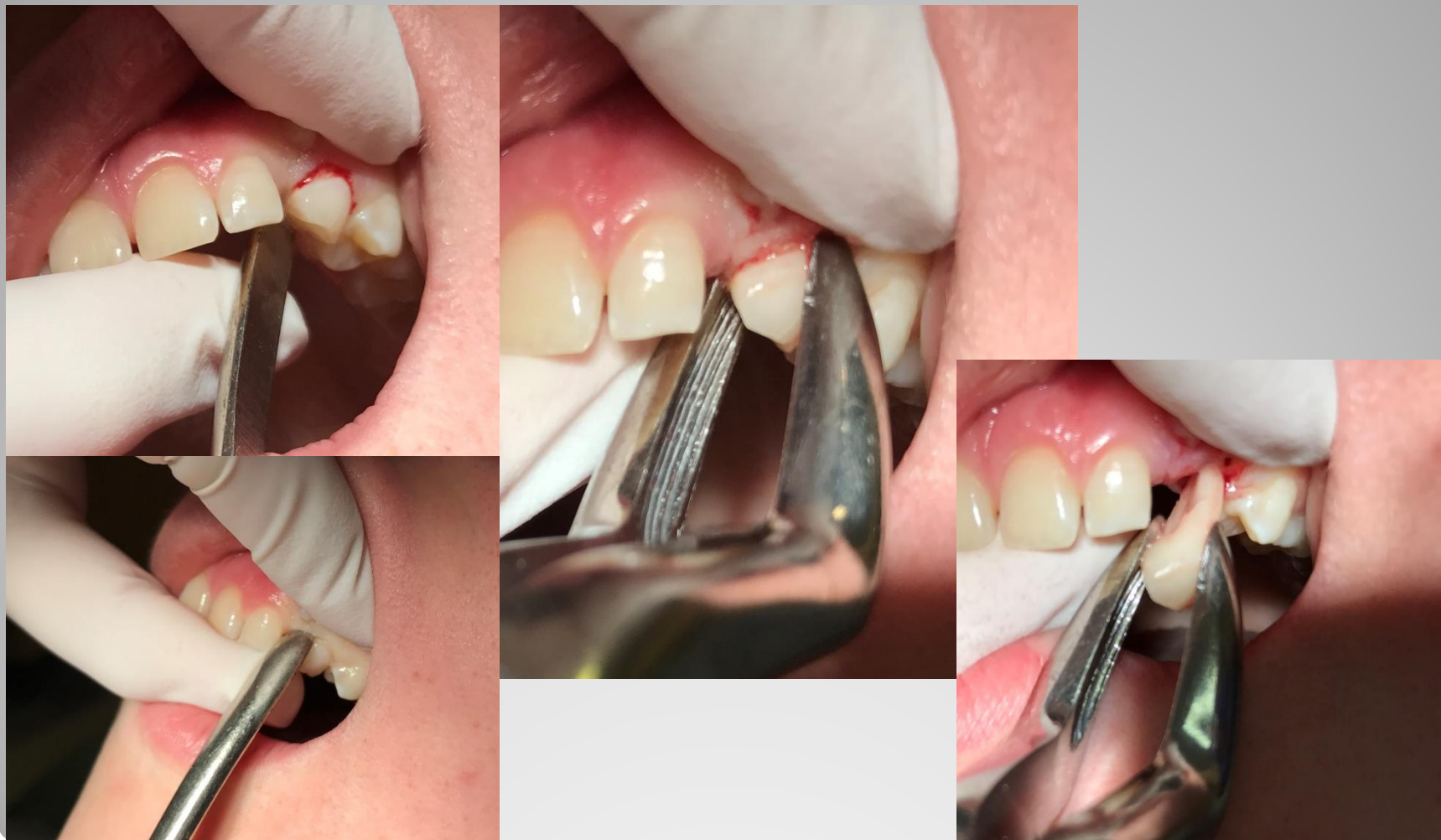

## Terápia

A 63-as fog extractioja.



# Ínyleválasztás, majd a 63-as fog extractioja



## Az extrahált tejfog, az alveolus tisztítása, és az extractios seb

