



Semmelweis Egyetem Fogorvostudományi Kar Fogászati és Szájsebészeti Oktató Intézet

igazgató: Dr. Kivovics Péter egyetemi docens

<http://semmelweis-egyetem.hu/fszoi/>

<https://www.facebook.com/fszoi>




Két felső első praemolaris extractio orthodontiai célból



Dr. Rendek Luca

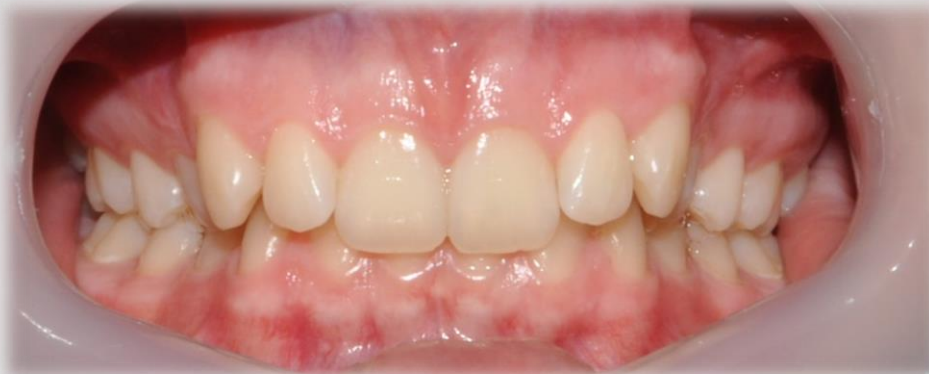Tutor: Dr. Turi Gábor
Osztályvezető Helyettes

Konzulens: Dr. Horváth János
Osztályvezető Főorvos



Esetismertetés

- 15,5 éves lány
- Intézetünkbe fogszabályozás miatt érkezett
- Panasza: szeretné, ha esztétikusabb lenne a mosolya
- Felvétel ideje: 2015. november 17.
- Jelenleg is fogszabályozó kezelés alatt áll



Általános anamnézis

- Általános, szisztémás, kezelést befolyásoló betegsége nincs
- Gyógyszert nem szed
- Gyógyszerérzékenységről nem tud
- Allergia: nincsen
- Egészségére káros szokása nincs

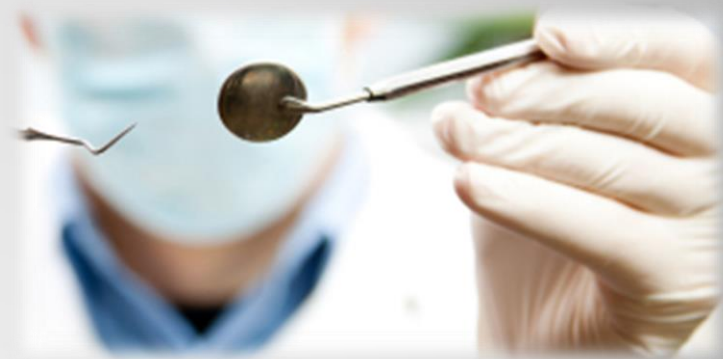Fogászati anamnézis

- Rendszeresen jár iskolafogászatra
- Maradó foga korábban nem volt eltávolítva
- Fogszabályzó készüléke korábban nem volt

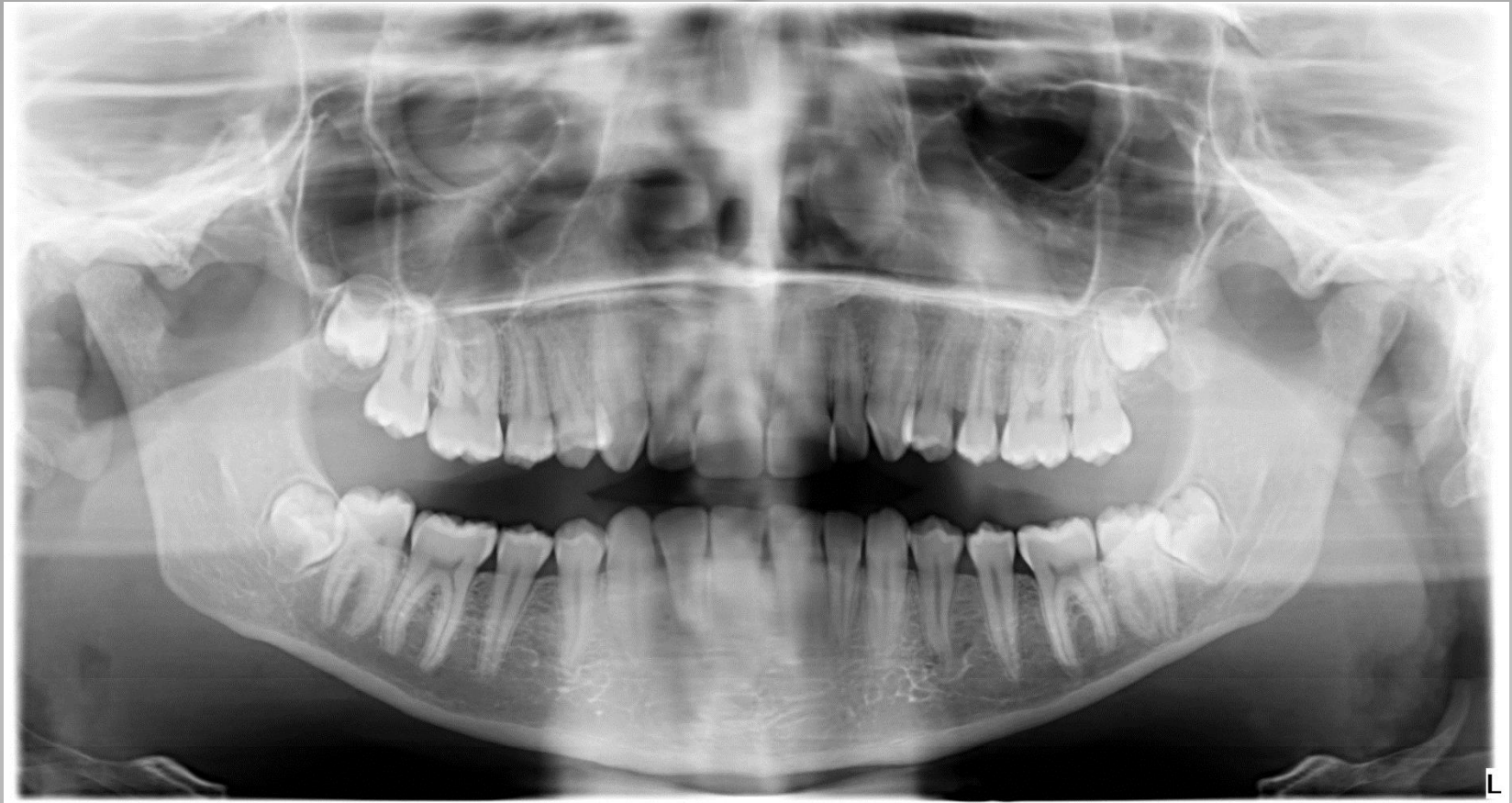

Fej-, nyak régió vizsgálata, intraorális vizsgálat

- Sztomato-onkológiai szűrés: negatív
- TMI vizsgálat során eltérés nem volt észlelhető
- Szájhygiénia: jó
- Parodontium állapota: ép



Panoráma röntgen



- Gyökércsúcsok formája ép, nem resorbeálódott
- Gyulladásos folyamat nem látható
- Sinus maxillaris: fedetlen, ép
- Condylusok: szimmetrikusak, nincsen eltérés

Dentalis status

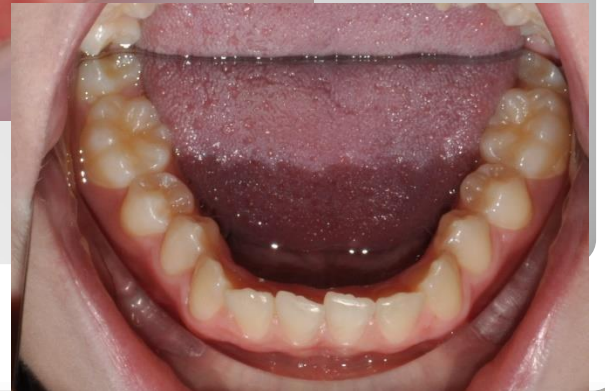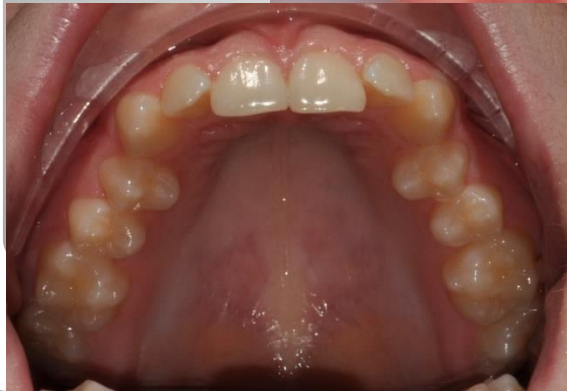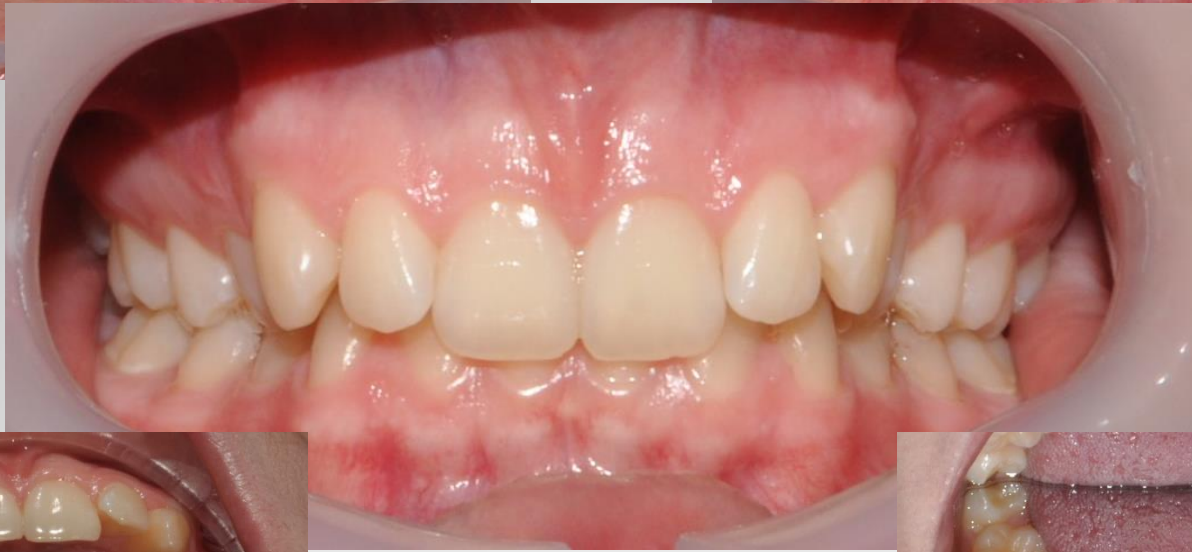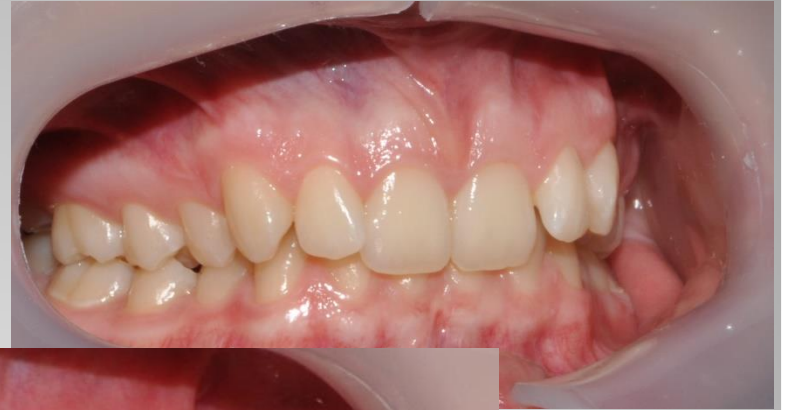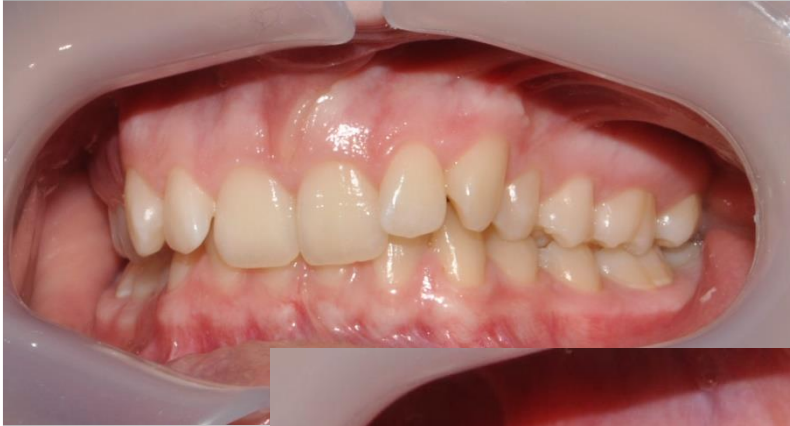8															8
	7	6	5	4	3	2	1	1	2	3	4	5	6	7	
	7	6	5	4	3	2	1	1	2	3	4	5	6	7	
8															8

- Maradófogazat, nincsen aplasia
- Ép fogazat, szuvasodás nem látható – szanált
- Mind a 4 növekedésben lévő bölcsességfog látható a röntgenen, a két alsót mindenképpen el kell távolítani a fogszabályozó kezelés alatt, vagy közvetlenül a befejezés után, mert veszélyeztethetik a hosszútávú jó eredmény fennmaradását, torlódásokat okozhatnak, resorbeálhatják az előttük lévő hetes fogakat.
Antagonista hiányában a felső bölcsesség fogak eltávolítása is javasolt.

Kiindulási arcfotók



Kiindulási szájfotók

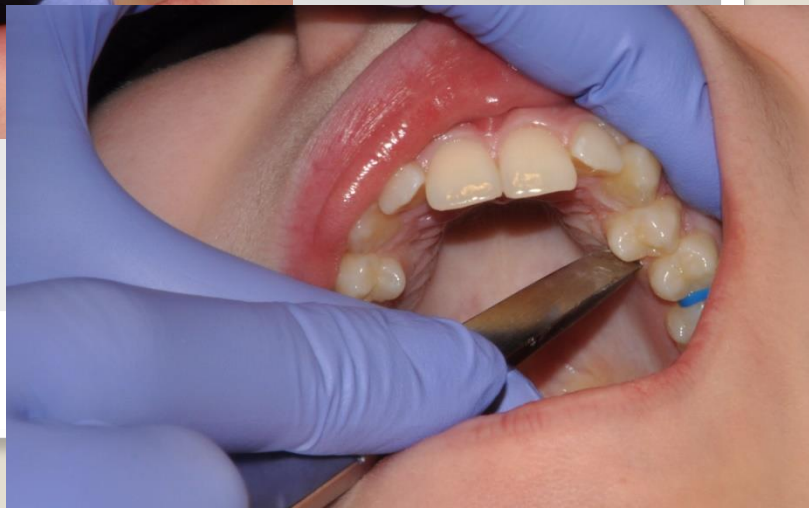
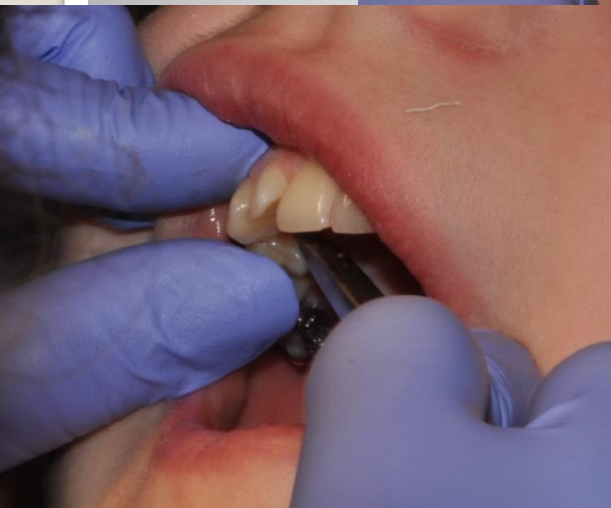
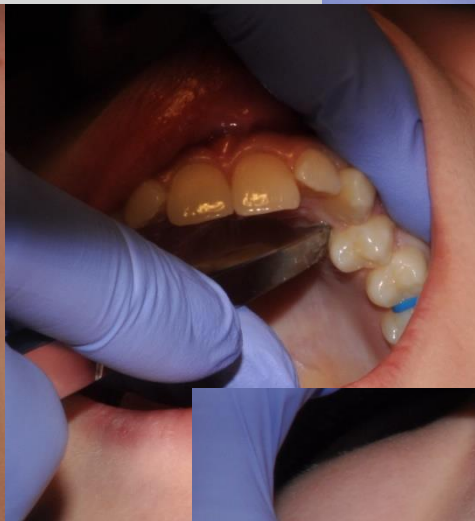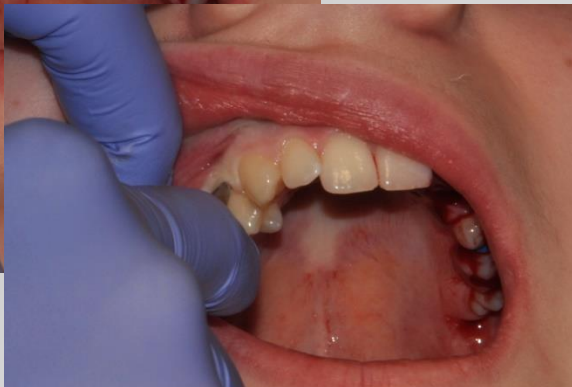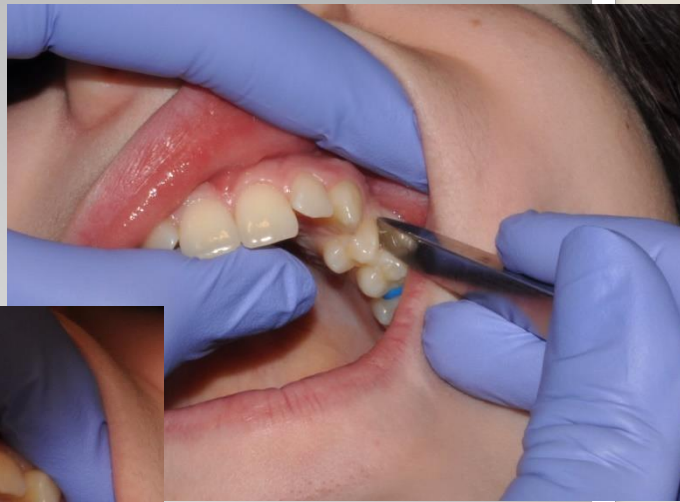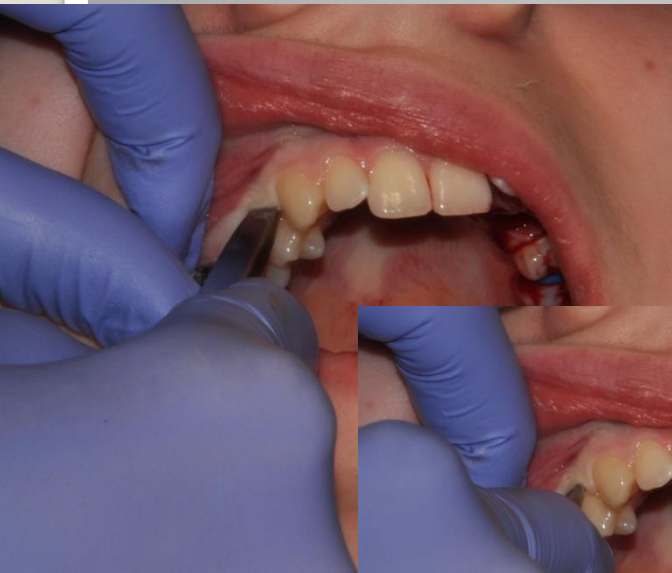Kezelési terv, alkalmazandó készülékek, eszközök

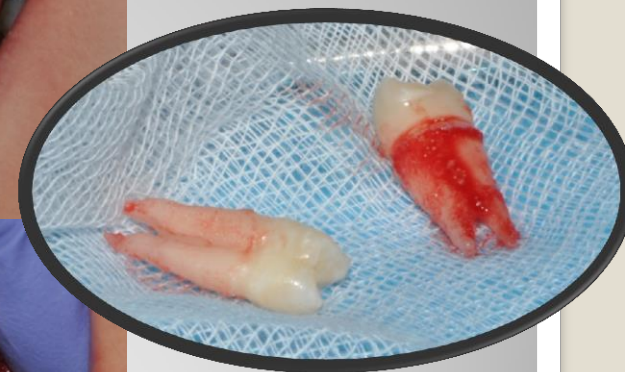
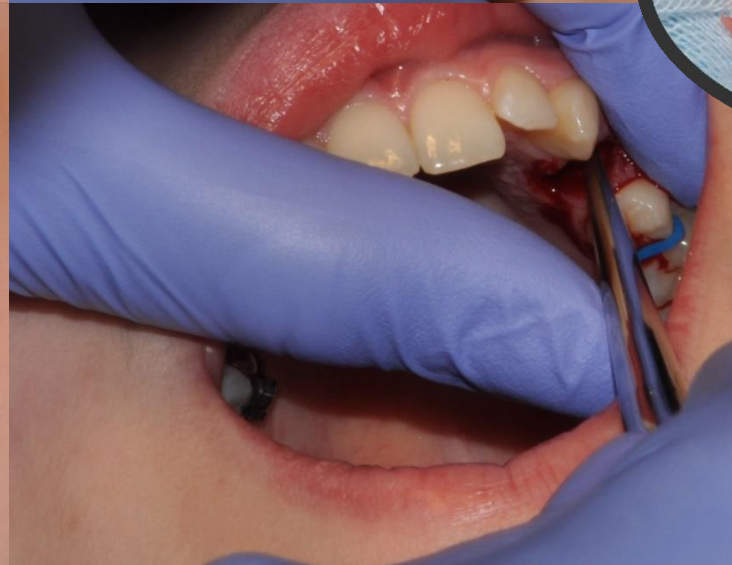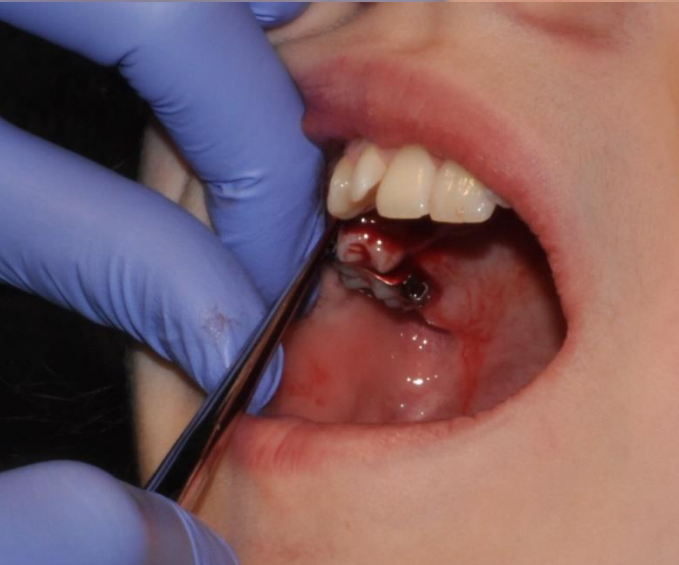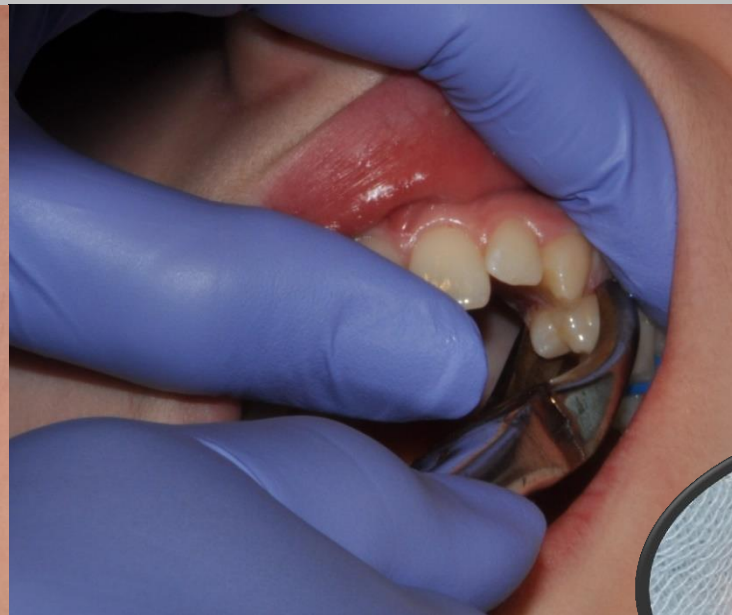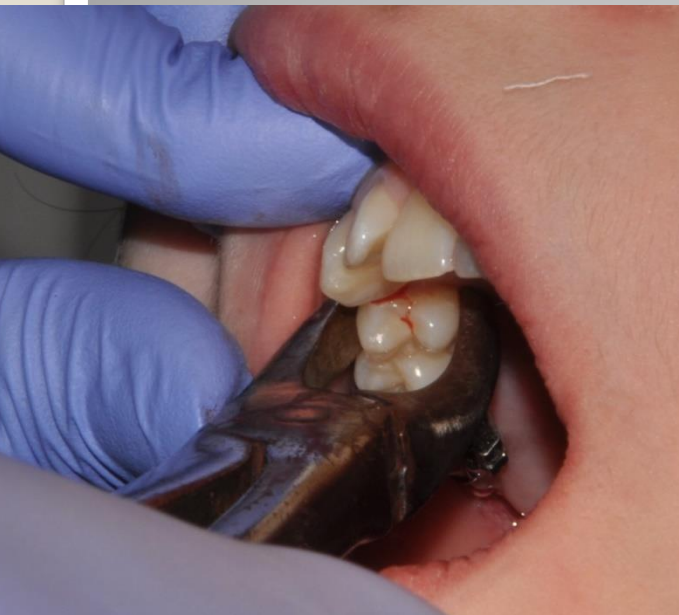- 14, 24 fogak extractioja a felső fogak torlódásainak rendezése, és az overjet csökkentése miatt – a páciens már nem növekszik (felajánlottuk neki a dysgnath műtét lehetőségét is, de azt elutasította)
- Felső fogív: Beragasztott fogszabályozó készülék (GAC:Omni /Roth 0,22/),
Eva-platte, részárás először szekciós kontrakciós ív segítségével, majd teljes kontrakciós ívvel, végül csúszómechanikával
- Alsó fogív: Beragasztott fogszabályozó készülék (GAC:Omni /Roth 0,22/), a spee görbe kiegyenesítése (Eva-platte + SS Sweep)
- A rögzített készülékes kezelés várható időtartama 1,5-2 év
- Kontroll panoráma röntgen, szükség esetén a bölcsességfogak extractioja
- Retenció 1,5-2 év



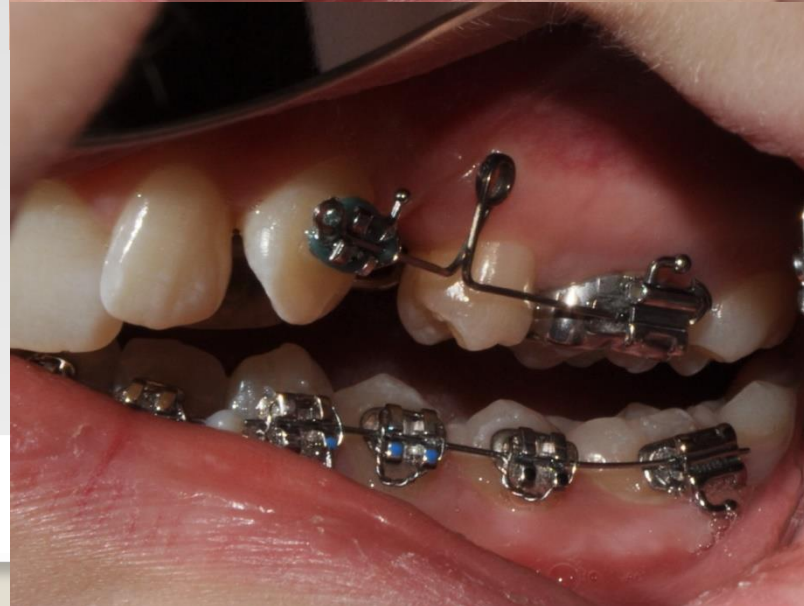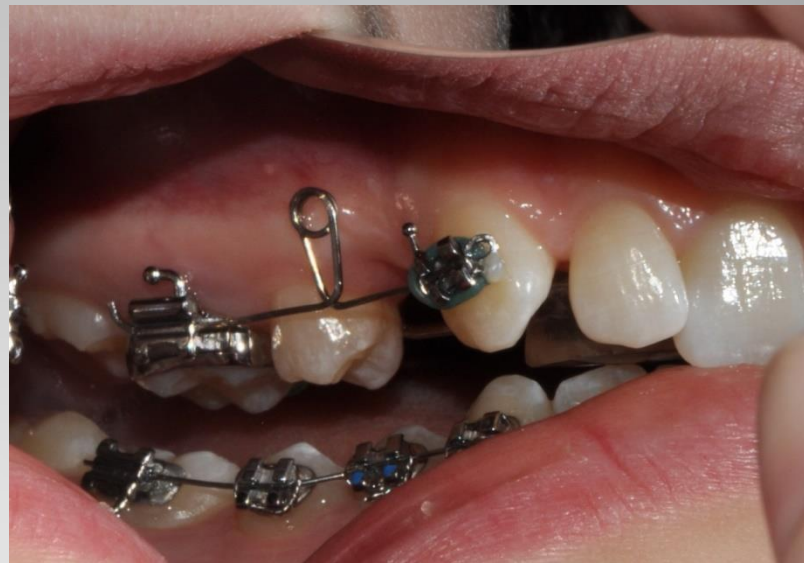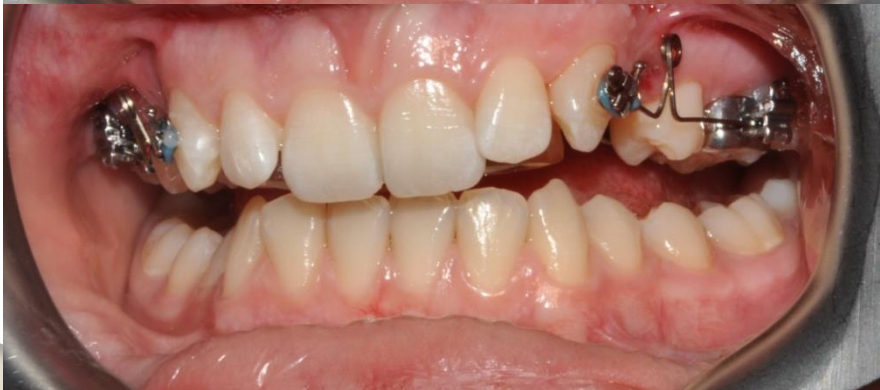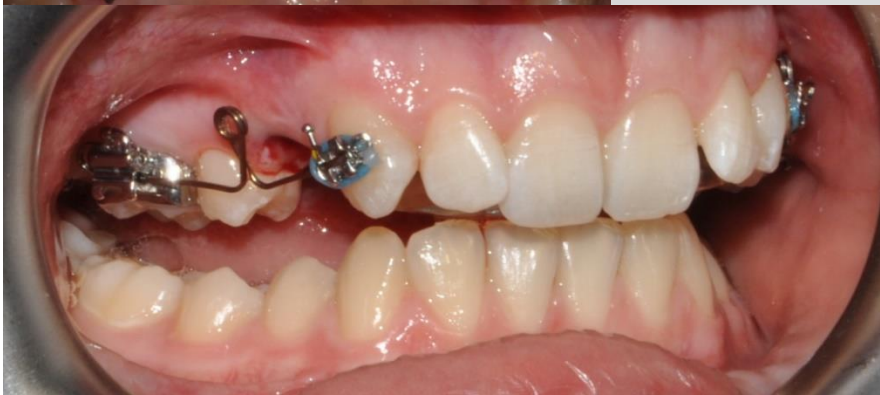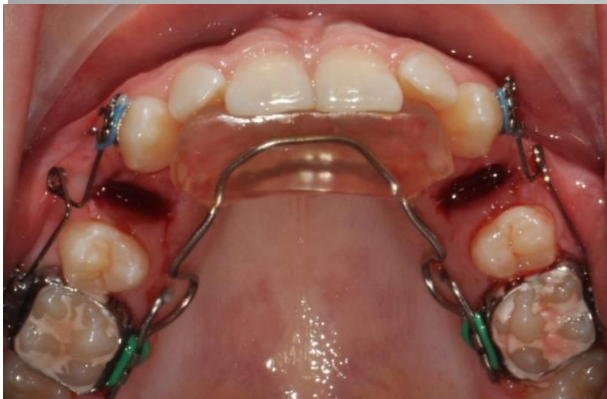A 14-es és 24-es fog extractioja – ínyleválasztás vestibularisan és palatinalisan



A 14-es és 24-es fog extractioja – extractio, excochleatio és az extrahált praemolarisok



**A 14-es és 24-es fog extractioja –
az alveolus közvetlenül az extractio után, és egy hónap elteltével**



13 hónap elteltével jelenleg itt tart a kezelés, várhatóan kb. fél év múlva levehető a készülék

