



Semmelweis Egyetem Fogorvostudományi Kar
Fogászati és Szájsebészeti Oktató Intézet igazgató:

Dr. Kivovics Péter egyetemi docens
<http://semmelweis-egyetem.hu/fszoi/>
<https://www.facebook.com/fszoi>




Számfeletti fog – mesiodens – eltávolítása

Készítette: Dr. Bécser Janka

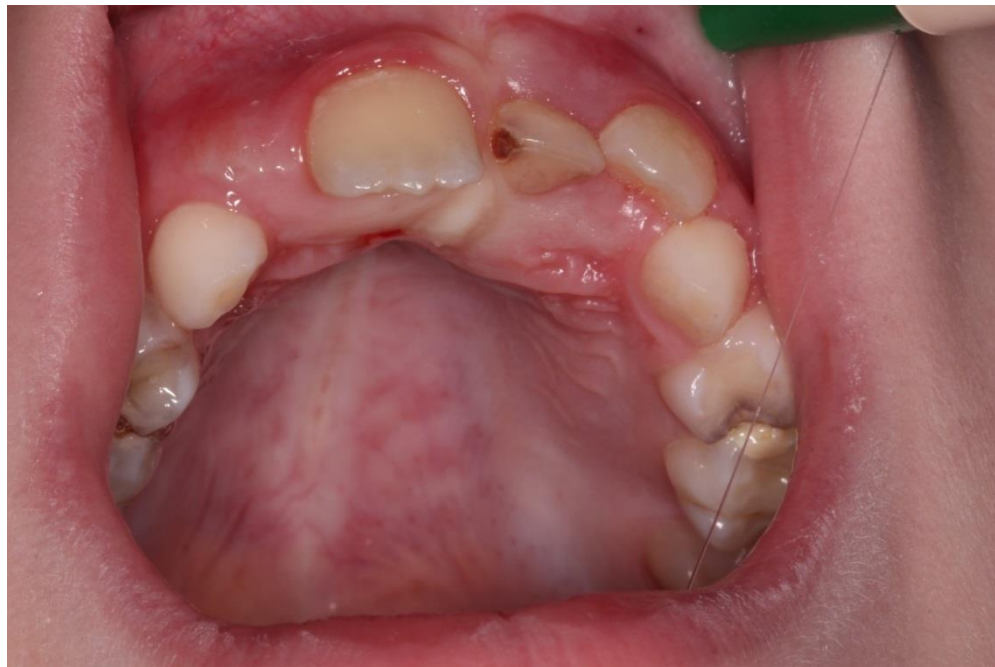Tutor: Dr. Czinkóczy Béla

Mentor: Dr. Varga Lóránt Kálmán



Szájsebészeti osztályra érkezés oka

- Retineált bal felső egyes fog
- Perzisztáló tejfog
- CBCT-felvételen mesiodens látható



Anamnézis



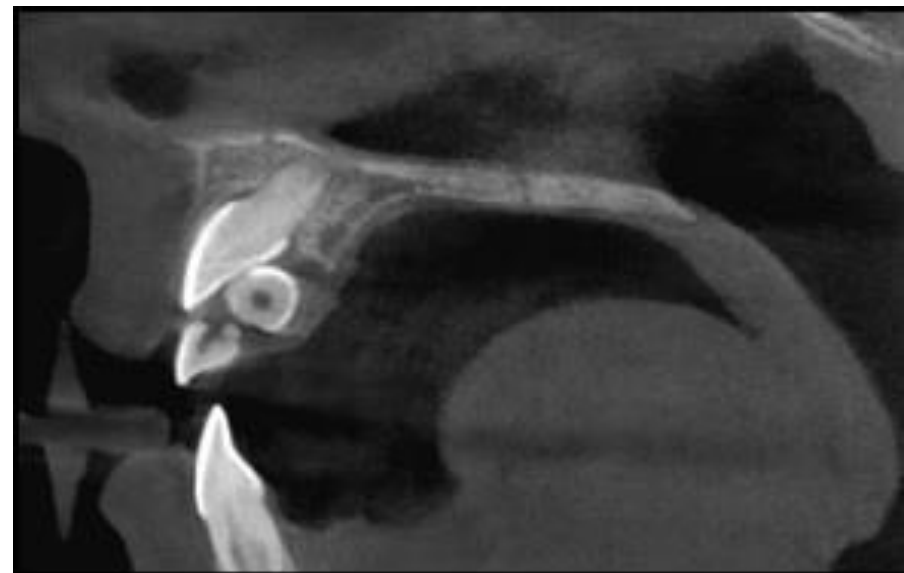
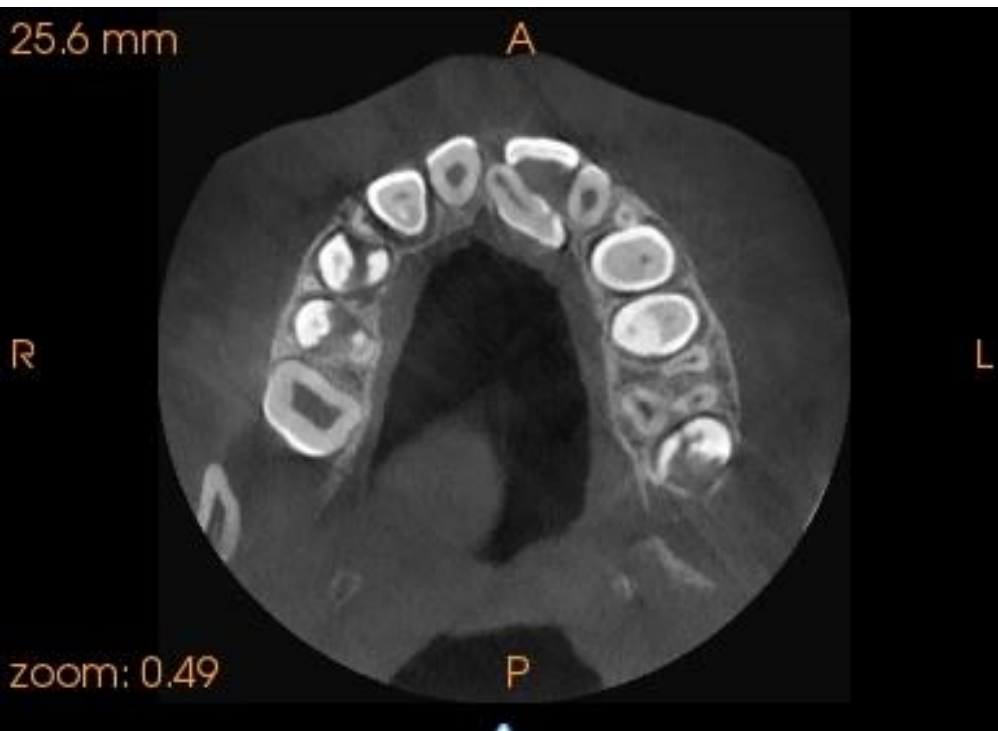
Általános anamnézis

- 9 éves fiú páciens
- Általános anamnézisben szájsebészeti, fogorvosi kezelést befolyásoló tényező nincs
- Gyógyszereket nem szed rendszeresen, gyógyszerérzékenységről nem tud
- Jó általános állapot

Fogászati anamnézis

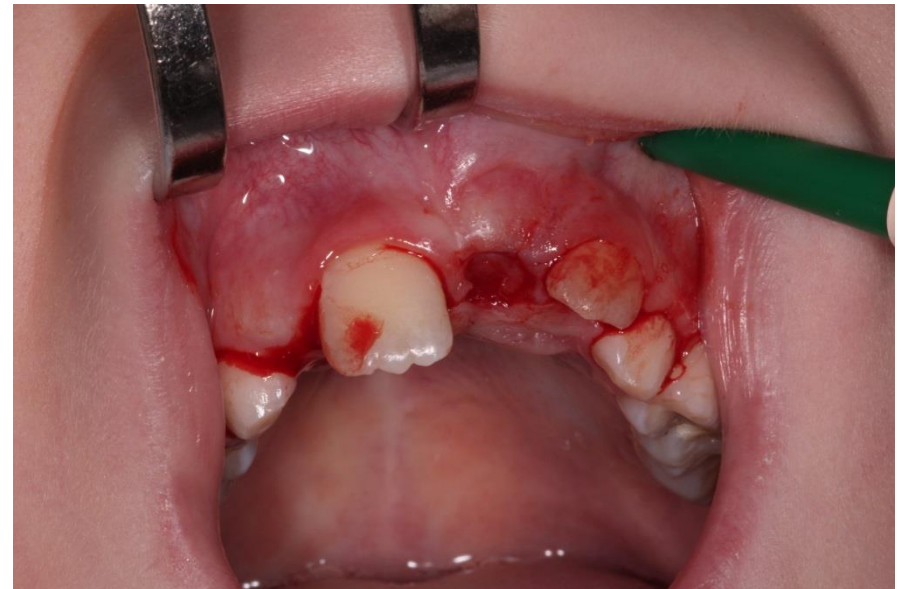
- Szimmetrikus arcképletek
- Vegyes fogazat
- Jó szájhygiéné
- Sztomato-onkológiai szűrés során eltérés nem tapasztalható
- TMI vizsgálata alapján diszfunkcióra utaló jel nincs

Kiindulási CBCT felvétel

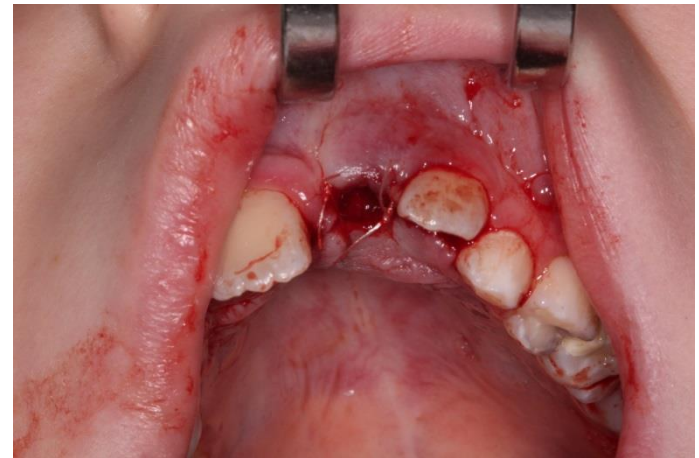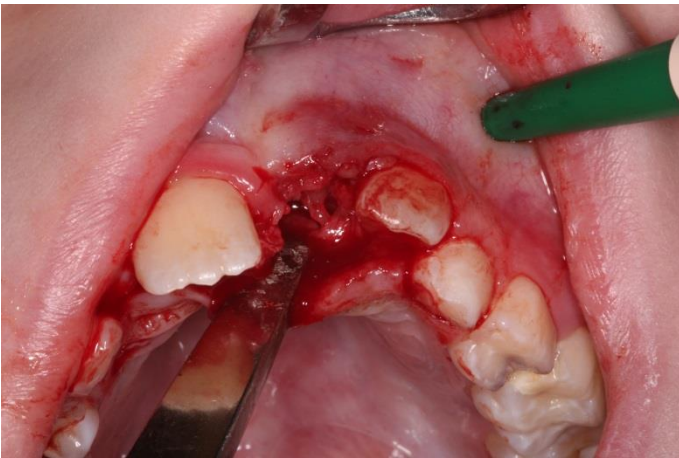
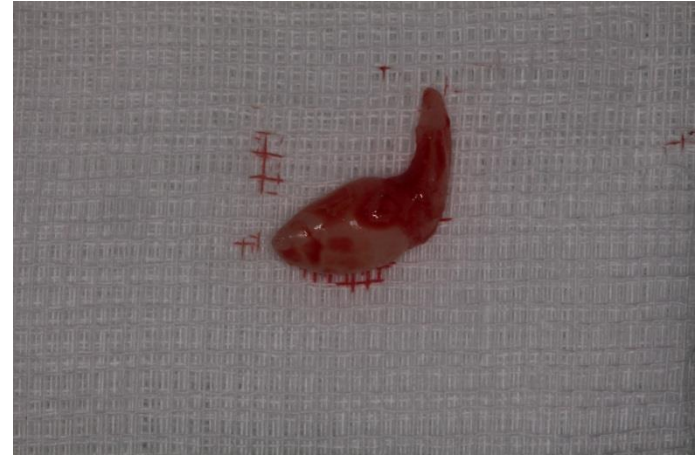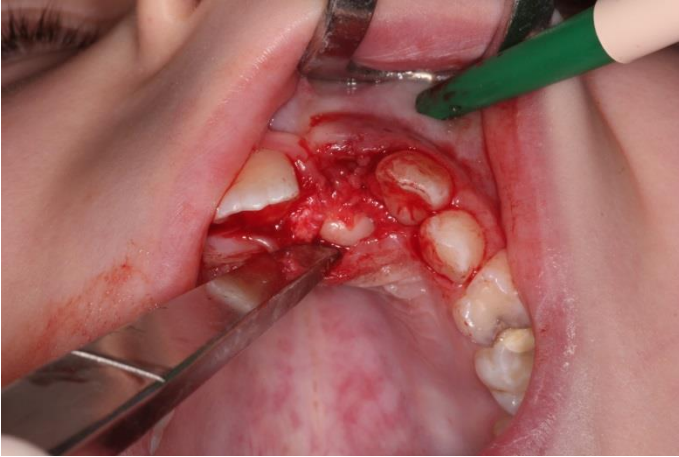


A fog eltávolítása

- A beavatkozás helyi érzéstelenítésben történt, 2 ml 2%-os Lid.+Adr. oldattal infiltrációs érzéstelenítés
- 61 fog eltávolítása
- Palatinális lebeny képzése
- Fogeltávolítás
- Sebtoilette
- Sutura behelyezése (egyszerű csomós öltések)



A fog eltávolítása



Varratszedés, 1 héttel később

