



Semmelweis Egyetem Fogorvostudományi Kar
Fogászati és Szájsebészeti Oktató Intézet igazgató:

Dr. Kivovics Péter egyetemi docens
<http://semmelweis-egyetem.hu/fszoi/>
<https://www.facebook.com/fszoi>




Retineált szemfog eltávolítása



Készítette: Dr. Bécser Janka

Tutor: Dr. Czinkóczy Béla

Mentor: Dr. Varga Lóránd



Fogorvosi vizsgálatra érkezés oka:

- Fogszabályzás revíziója
- Perzisztáló tejfog
- Elő nem tört maradó szemfog

Anamnézis

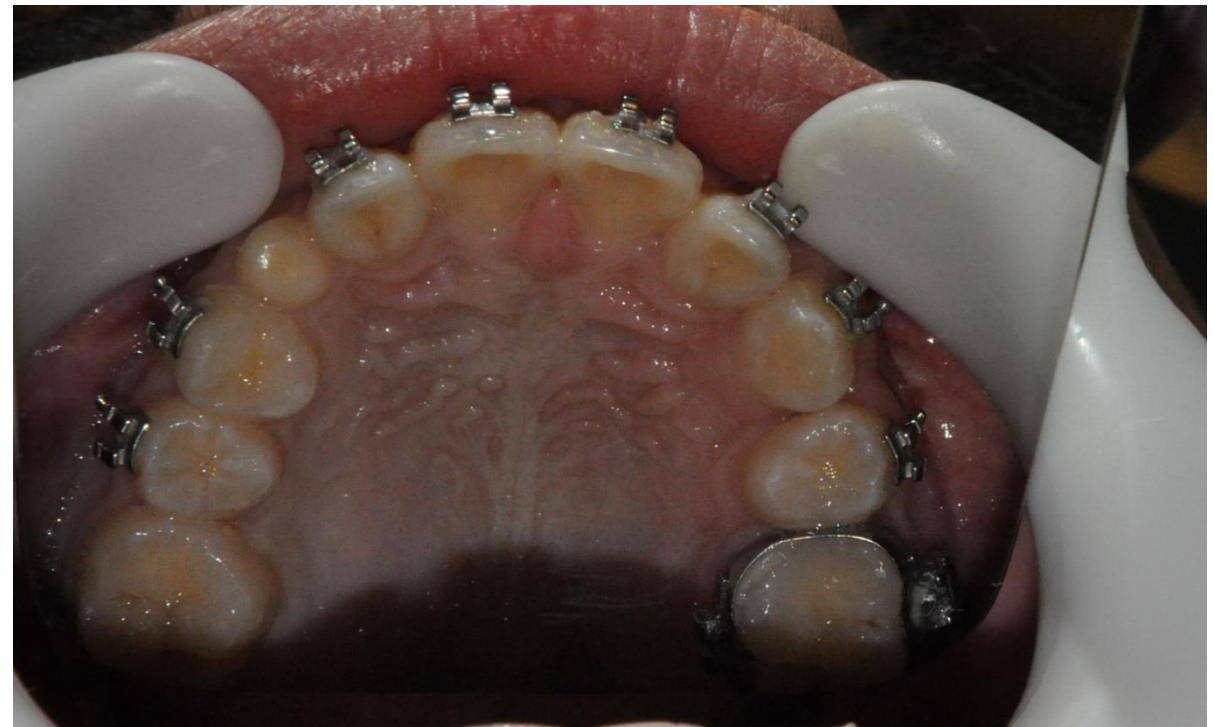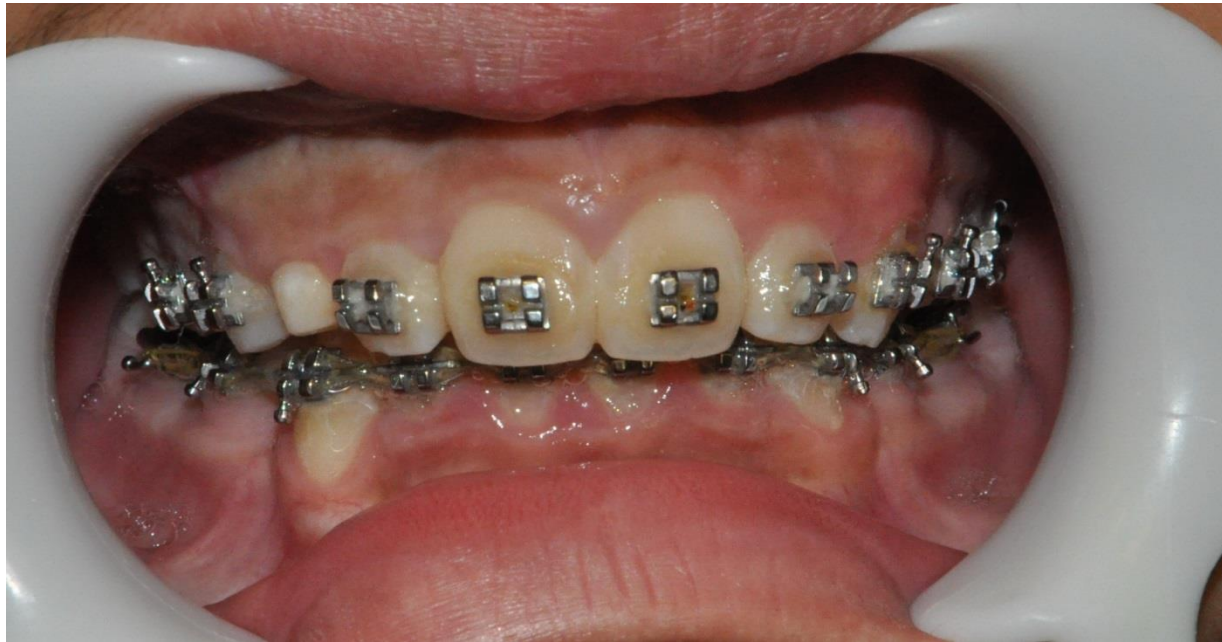- 14 éves fiú páciens
- Általános anamnézisben szájsebészeti, fogorvosi kezelést befolyásoló tényező nincs
- Gyógyszereket nem szed rendszeresen, gyógyszerérzékenységről nem tud

- Jó általános állapot
- Szimmetrikus arc
- Jó szájhigiéne

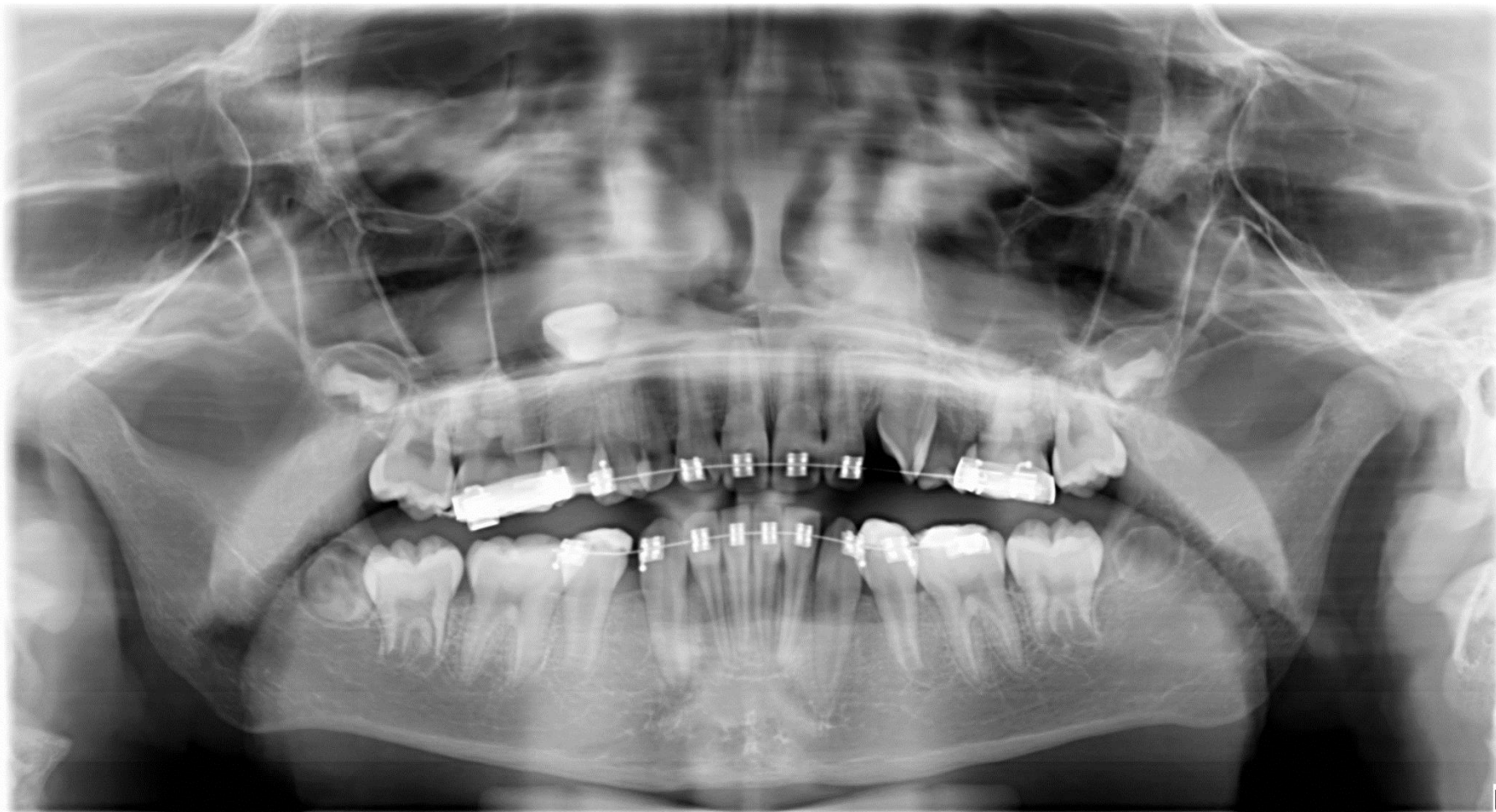Fej- nyak régió vizsgálata, intraorális vizsgálat

- Sztomato-onkológiai szűrés során eltérés nem tapasztalható
- TMI vizsgálata alapján diszfunkcióra utaló jel nincs
- Enyhe mélyharapás
- Klinikai vizsgálat és radiológiai vizsgálat alapján:
dg.: 13-as fog retenció

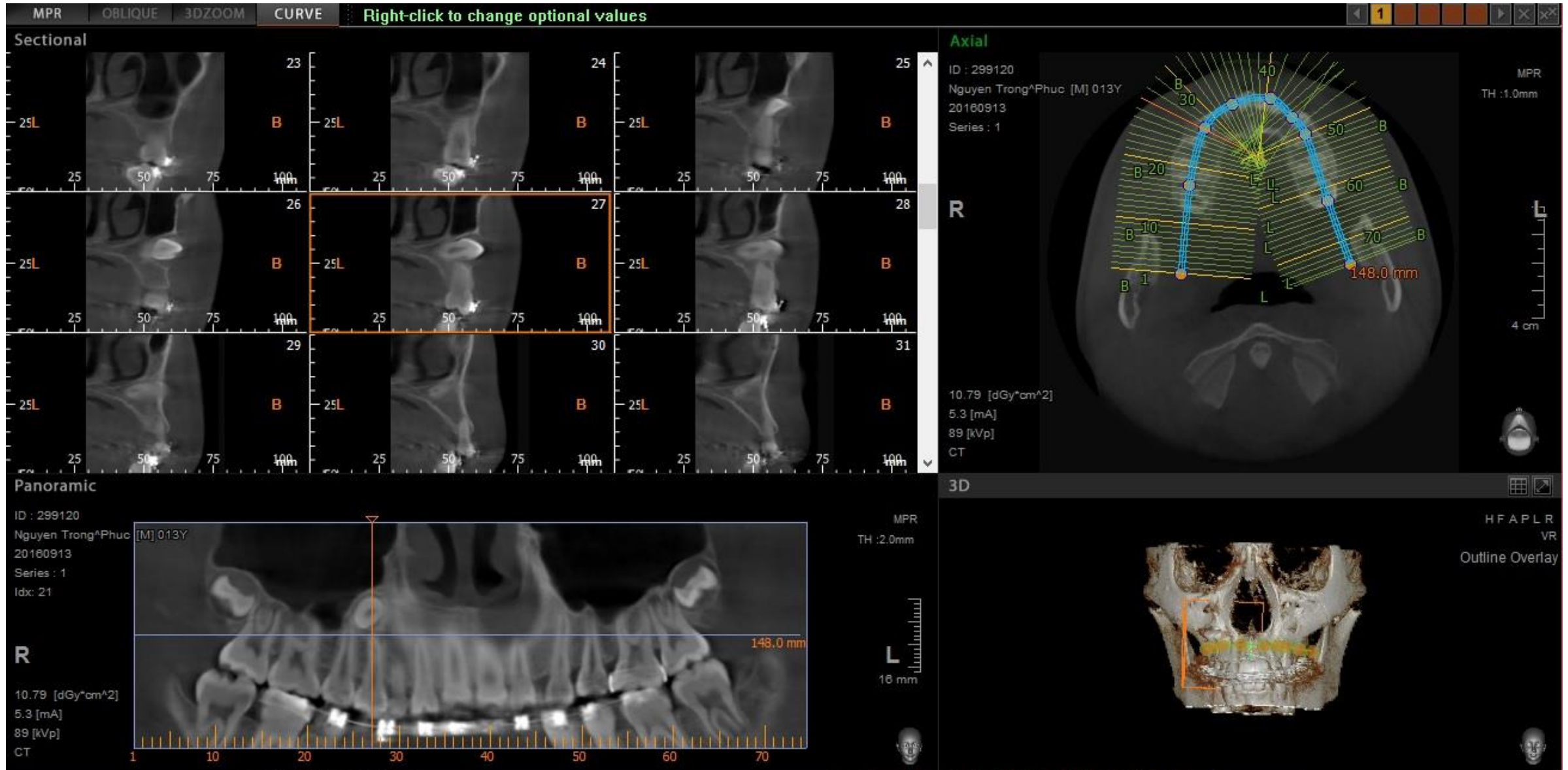Kiindulási fotók:



Kiindulási OP-felvétel:

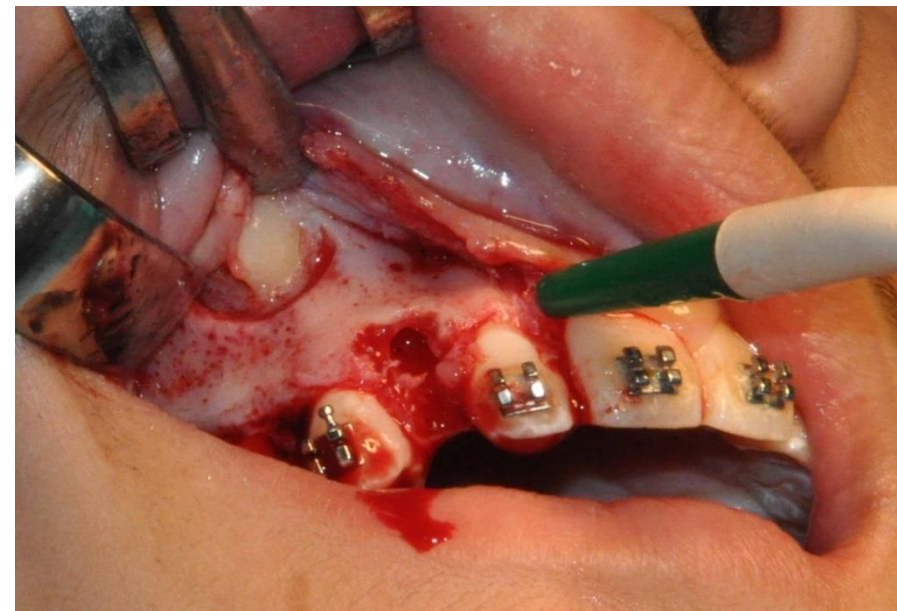
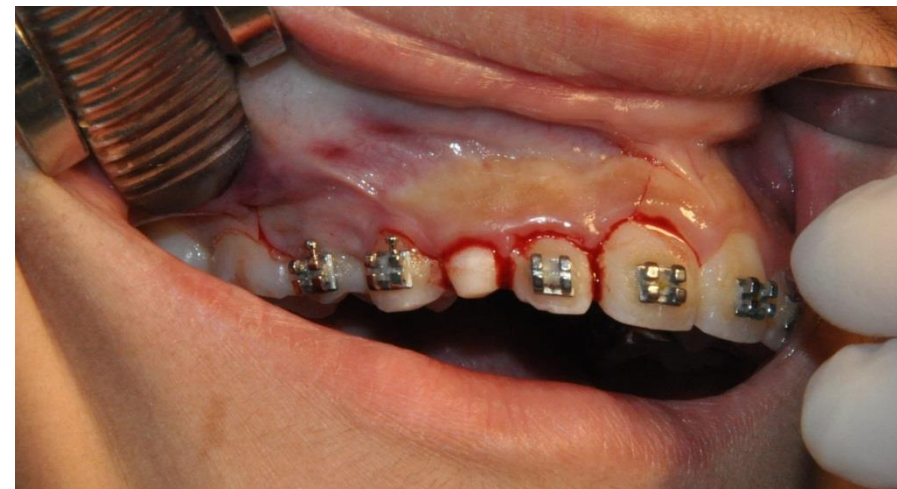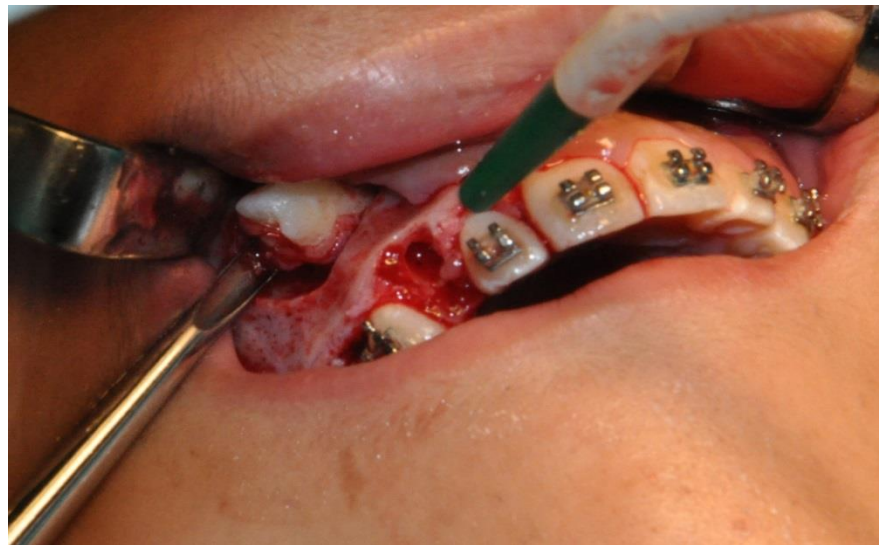
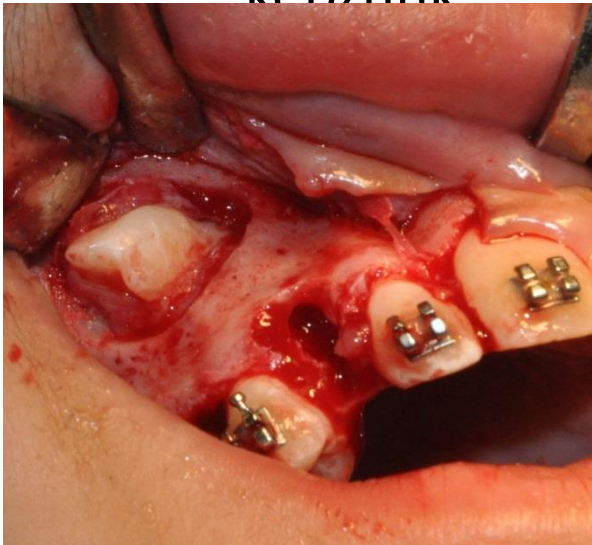


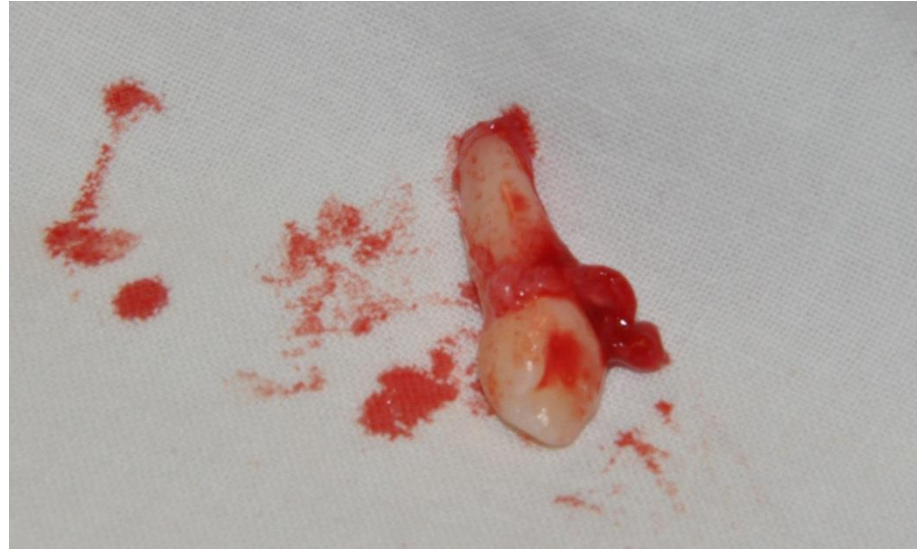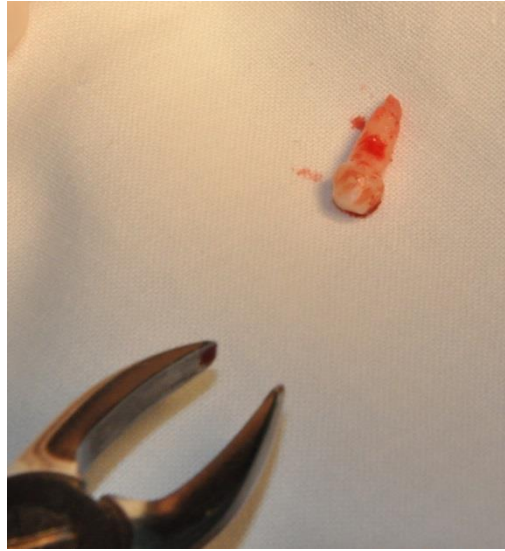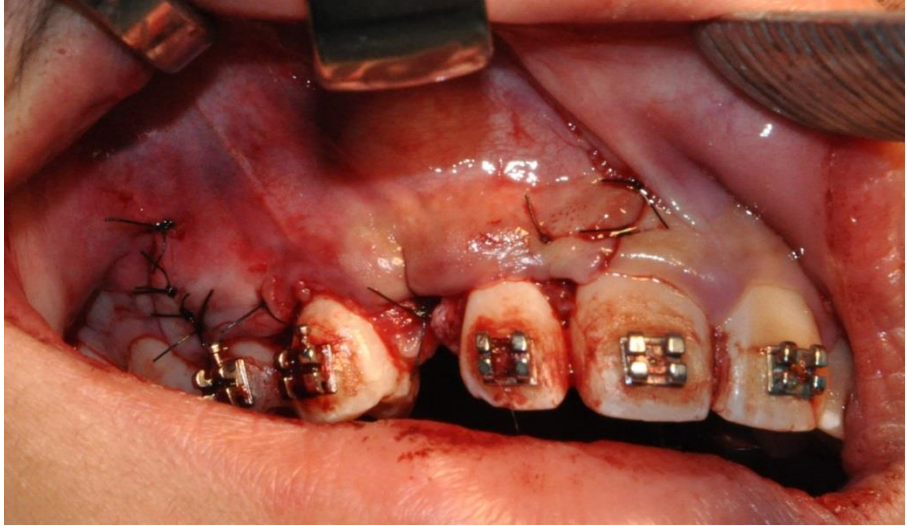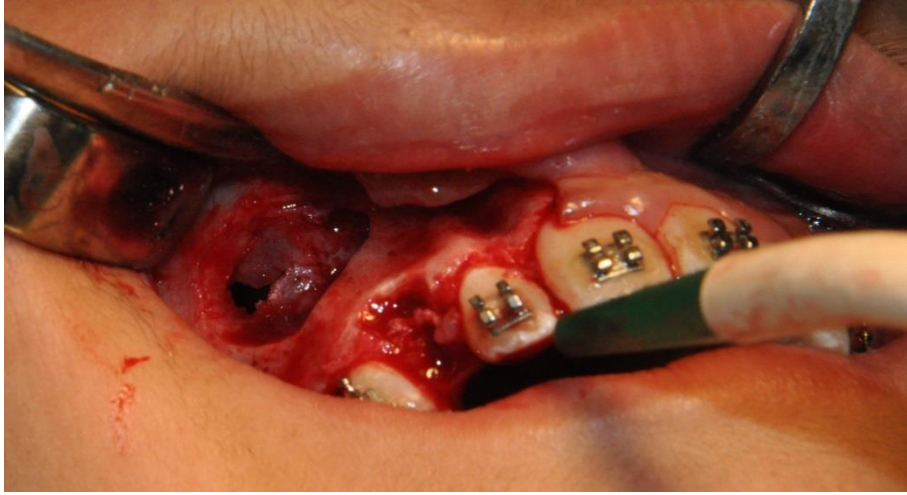
CBCT felvétel:



Fog feltárása:

- A beavatkozás helyi érzéstelenítésben történt, 4 ml 2%-os Lid.+Adr. oldattal infiltrációs érzéstelenítés
- Tejfog extrakció
- Ínyszéli metszéssel és segédmetszéssel széles mucoperiostealis lebenyt kényszerítünk





Varratszedés, kontroll

