



Semmelweis Egyetem Fogorvostudományi Kar Fogászati és Szájsebészeti Oktató Intézet

igazgató: Dr. Kivovics Péter egyetemi docens

<http://semmelweis-egyetem.hu/fszoi/>

<https://www.facebook.com/fszoi>



16 fog gyökérkezelése, kompozit onlay-vel való végleges ellátása




Készítette: Dr. Körhegyi Eszter

Tutor: Dr. Büchler János, osztályvezető főorvos

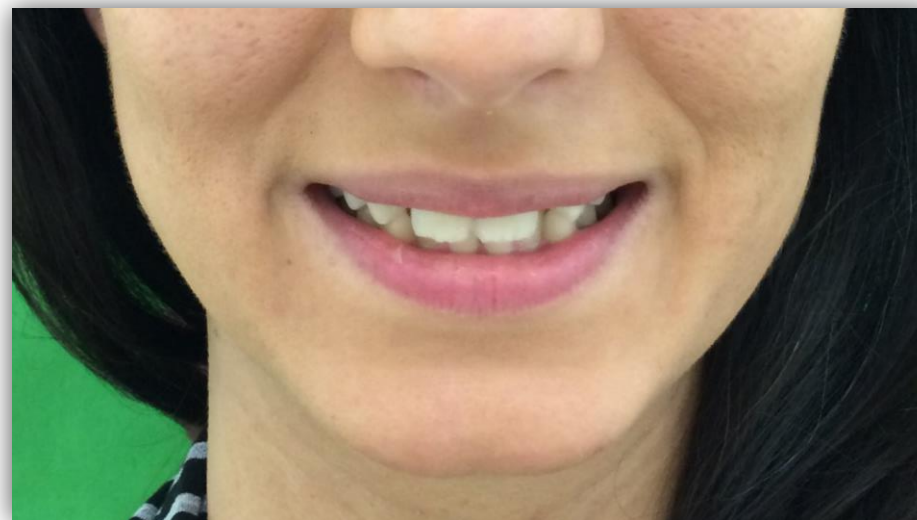Konzulens: Dr. Kivovics Péter, egyetemi docens

2017.



Fogorvosi vizsgálatra érkezés indoka

- A páciens szuvas fogainak ellátása miatt érkezett a rendelőbe, panasza nem volt.



Anamnézis

Általános:

- 24 éves nő
- Foglalkozása: tanuló
- Általános anamnézisében fogászati kezelést befolyásoló tényező nem szerepel
- Gyógyszert nem szed rendszeresen
- Káros szokásai nincsenek

Fogászati:

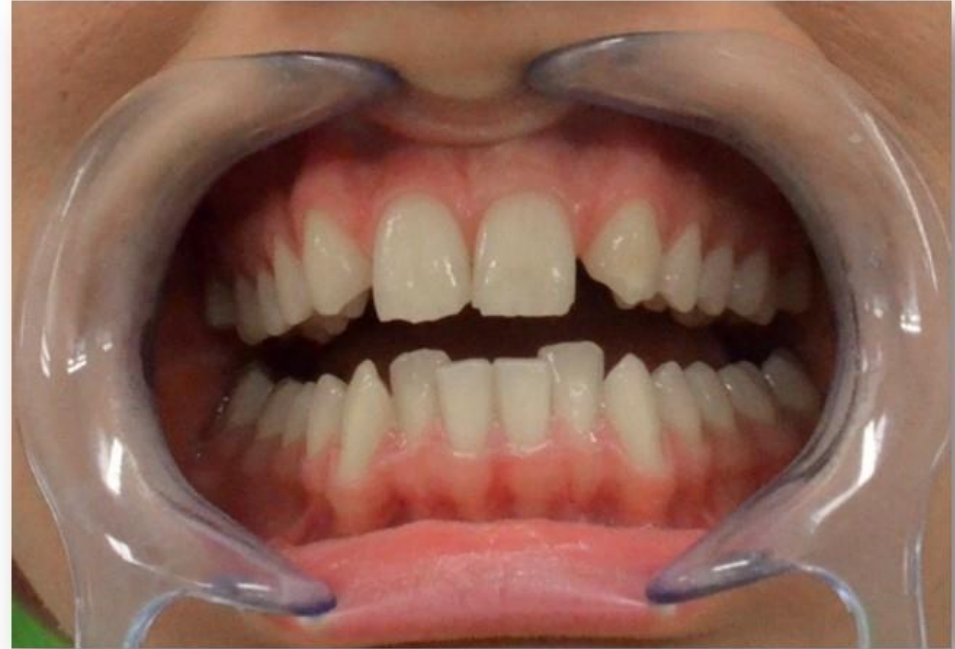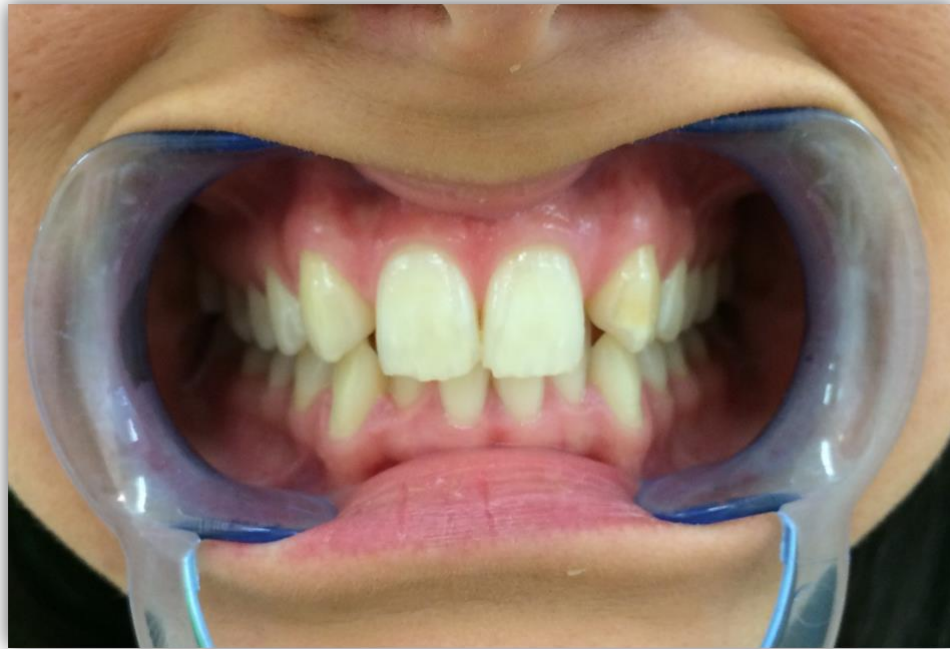- Szűrővizsgálaton rendszeres időközönként részt vett (kb. évente)
- Szájhygiénés szokásai megfelelőek
- Felső kismetszők aplasiája, fogszabályozó kezelése nem volt

Fej-nyak régió vizsgálata, intraorális vizsgálat

- **TMI vizsgálata:** negatív
- **Sztomato-onkológiai vizsgálat:** negatív
- **Angle-osztályozás:** Angle I.
- **Harapási forma:** ollóharapás
- **Szájhigiéne:** megfelelő
- **Parodontális státusz (PSR-index):**

S1:0	S2:0	S3:0
S6:0	S5:1	S4:0

IKP és enyhén nyitott pozíció



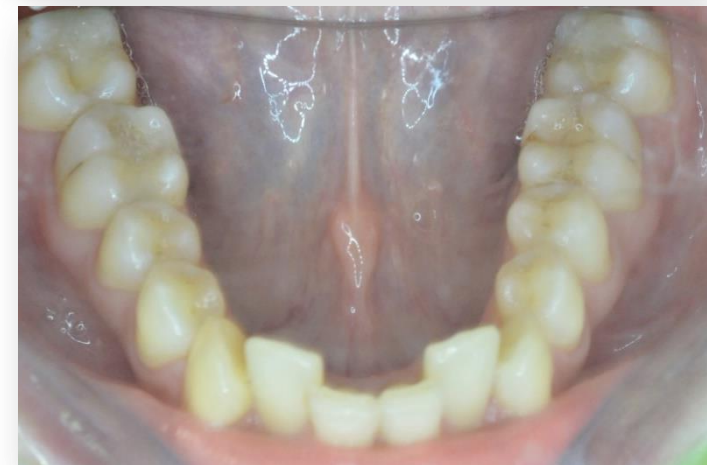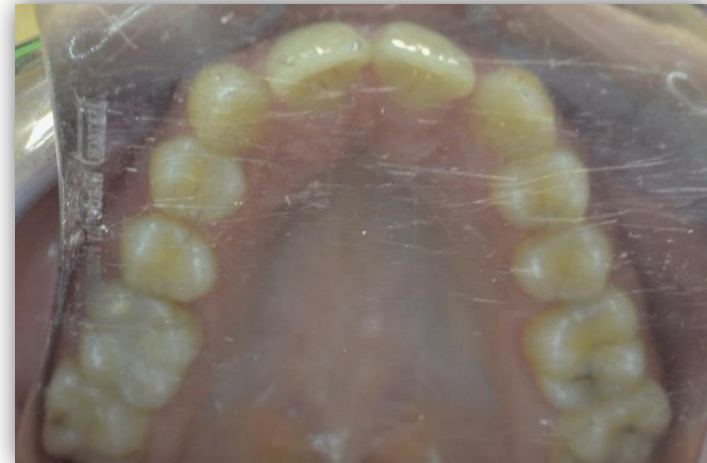Dentális státusz

Felső állcsont:

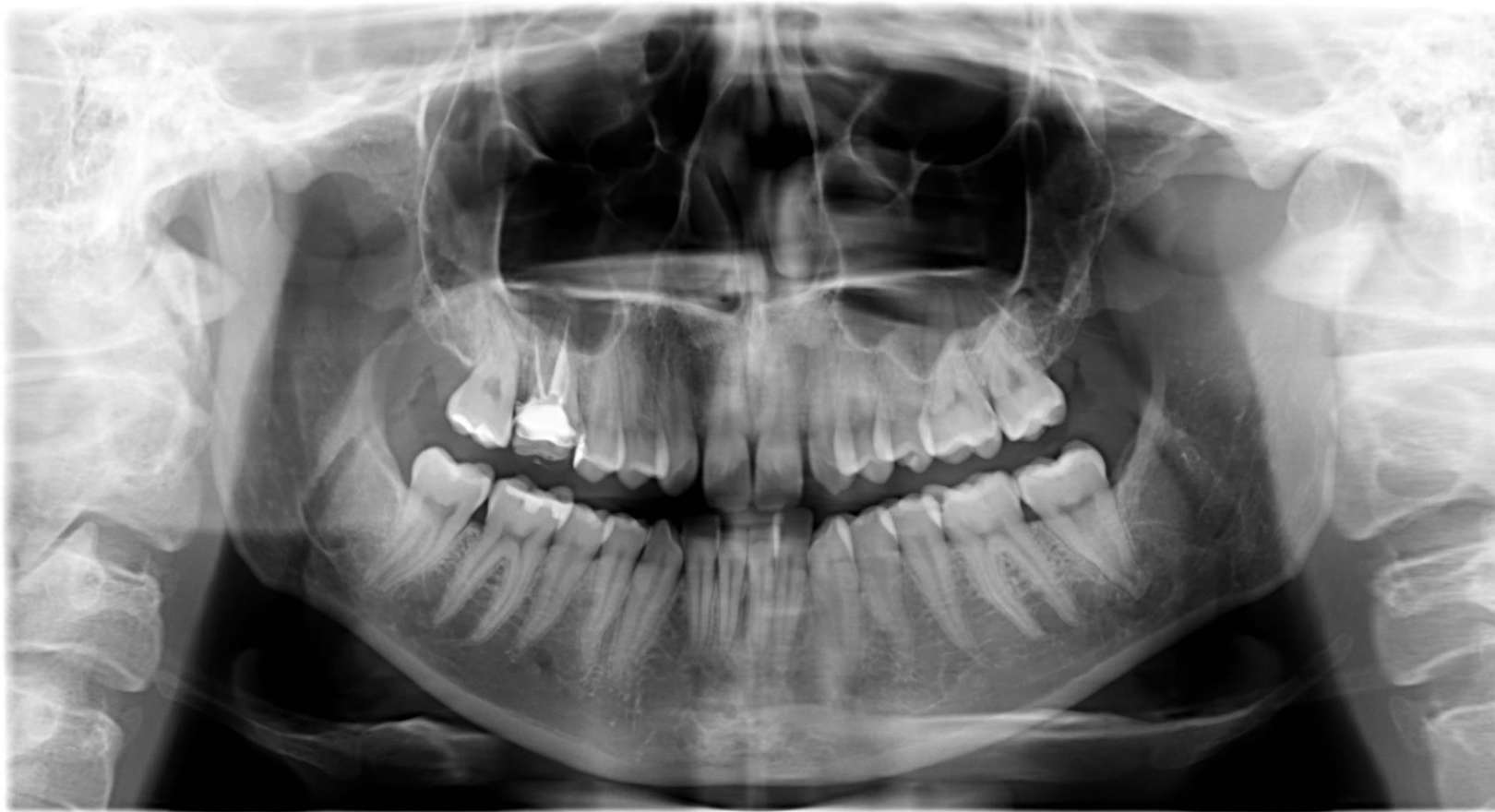- 17: occl. caries
- 16: MOP komp. tömés, sec.c.
- 25: dist. caries
- 26: mes., occl., dist. caries
- 27: occl. caries

Alsó állcsont:

- 37: O komp. tömés
- 36: O komp. tömés, sec.c.
- 46: O komp. tömés, bucc. caries
- 47: O komp. tömés

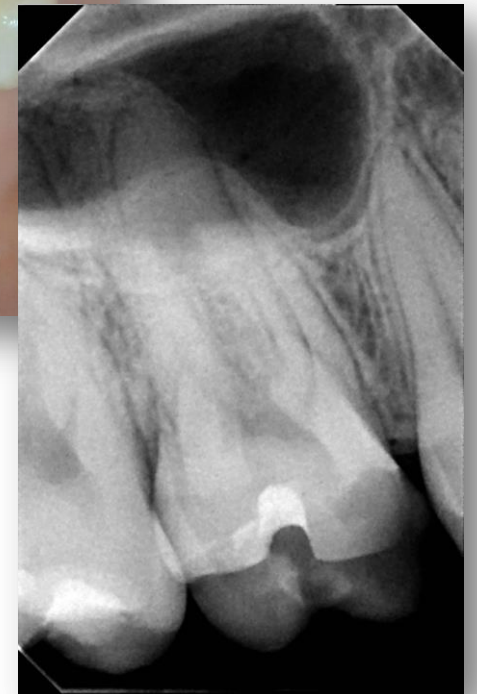
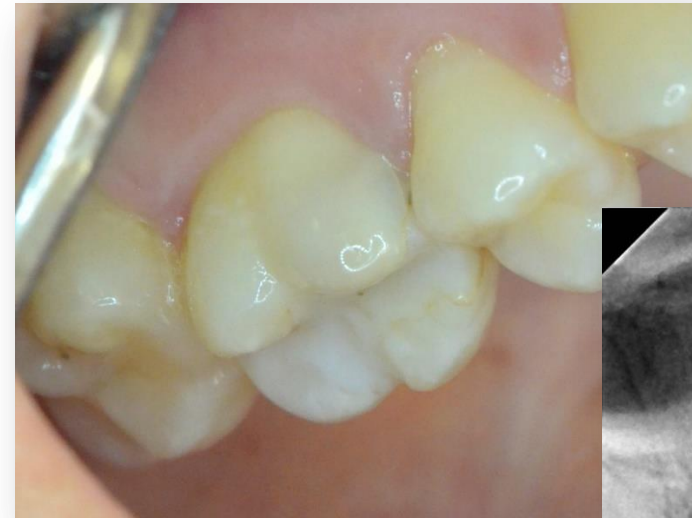

OP felvétel



A panaszos fog vizsgálata

- **Inspekció:** MOP kompozit tömés, szekunder caries
- **Szenzitivitás-vizsgálat:** referencia fogakhoz képest negatív
- **Palpáció:** negatív
- **Perkusszió:** sem tengelyirányú, sem oldalirányú kopogtatásra nem érzékeny a referencia fogakhoz képest
- **Rtg.:** szekunder caries a mesialis pulpaszarvak közelében
- **Dg.:** pulpanekrózis (I 6 fog)



Kezelési terv

- Supra-, és subgingivális depurálás, egyéni szájhigiénés tanácsadás
- 16 fog gyökérkezelése, kompozit onlay-vel való végleges ellátása
- További szuvasodások ellátása, 36 fog tömészsere

Munkahossz-meghatározás

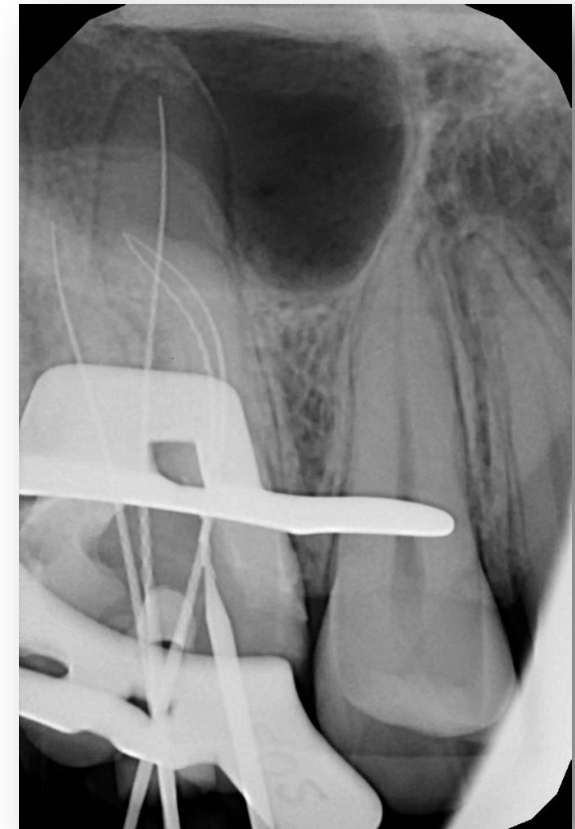
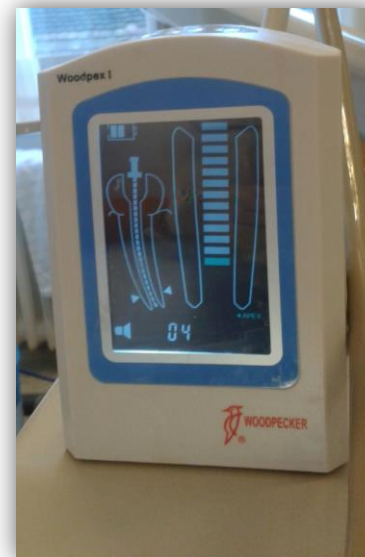- MBI.: 20,5 mm (ref.: DB csücsök)
- MB2: 20 mm (ref.: DB csücsök)
- DB.: 22 mm (ref.: MB csücsök)
- P.: 22,5 mm (ref.: MP csücsök)

MBI: #15 Kerr-file

MB2: #15 Hedström

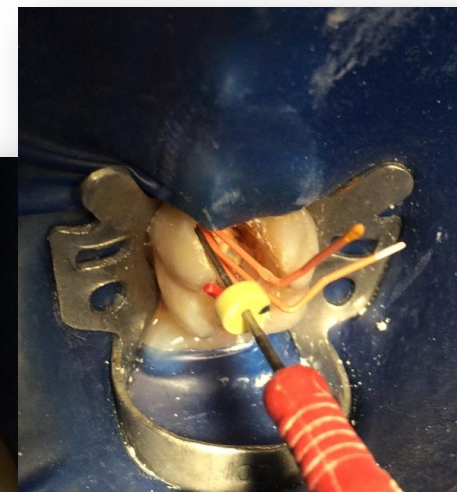
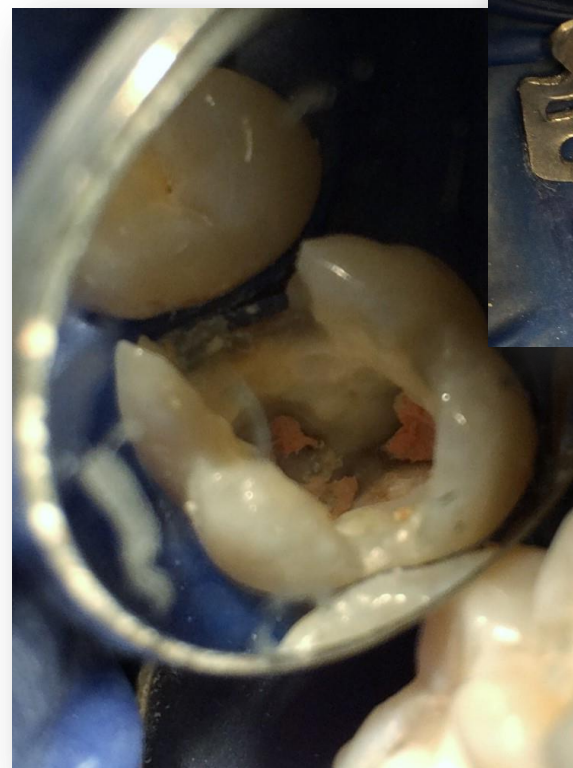DB: #15 Kerr-file

P: #15 Kerr-file

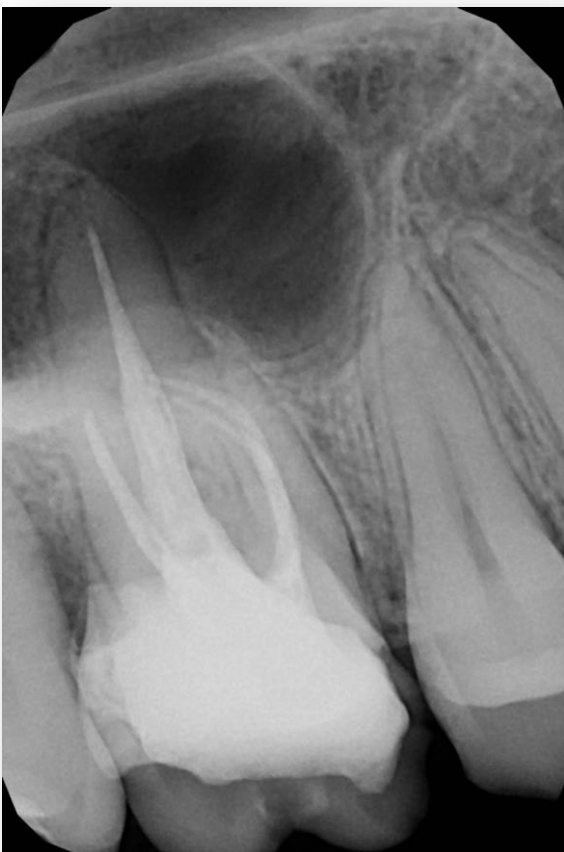

Gyökércsatornák megmunkálása, gyökértömés

- **Kemomechanikai megmunkálás:**
 - Irrigáló oldatok: 2,5 % NaOCl + EDTA 17% + deszt. víz
 - Mesterfile: MBI,2: #25; DB: #40; P: #45
 - Step-back: MBI,2: #40; DB: #55; P: #60
- **Gyökértömés:**
 - Laterálkondenzációs technika
 - Mesterguttapercha: MBI,2 #25; DB: #40; P: #45
 - AH Plus sealer

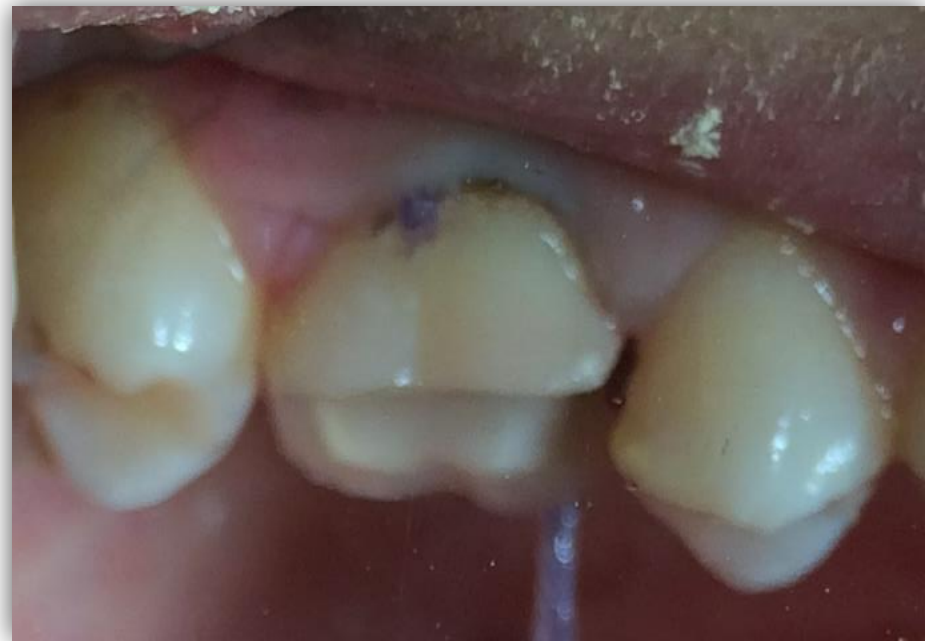
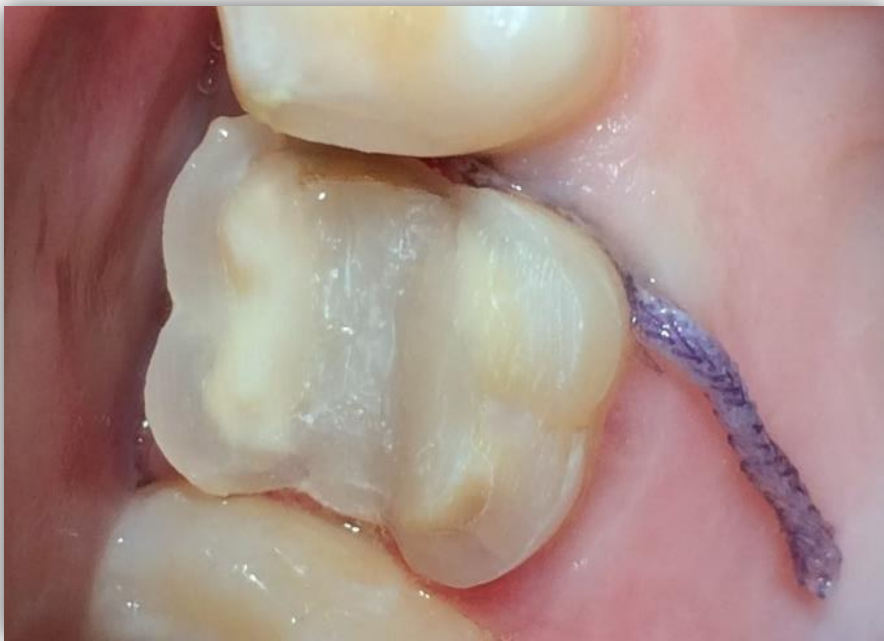
Kontroll periapicalis felvétel



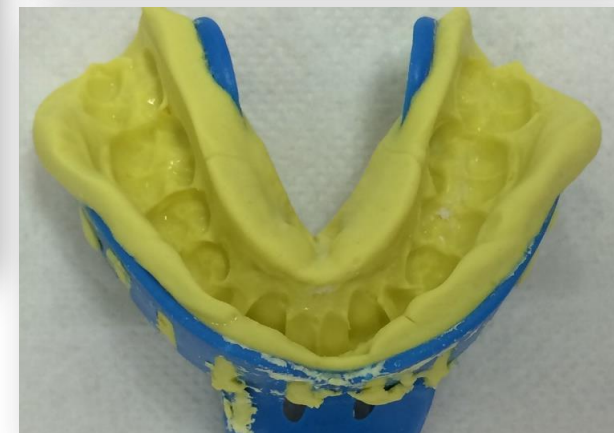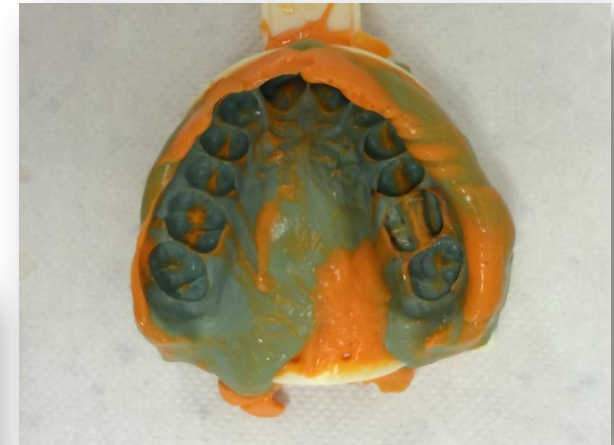
- **Csatornák koronális zárása:** Charisma flow kompozit (Dentsply)
- **Ideiglenes zárás:** Fuji IX

Kialakított betétüreg, a gingivális sulcus tágítása

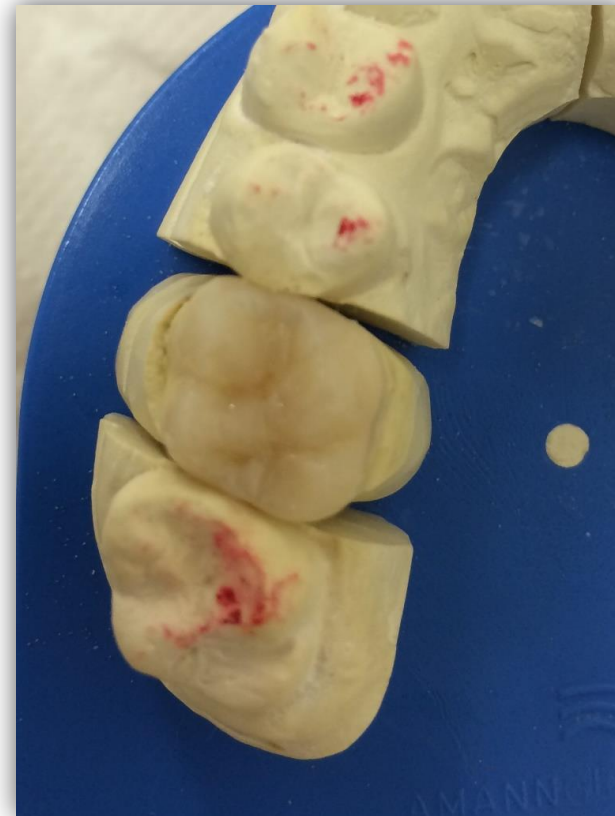
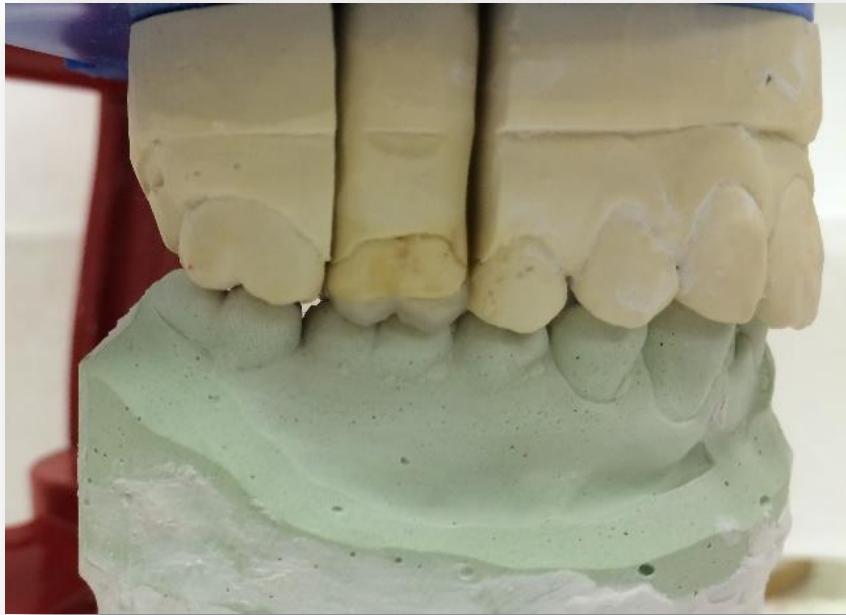
Lenyomatvételel

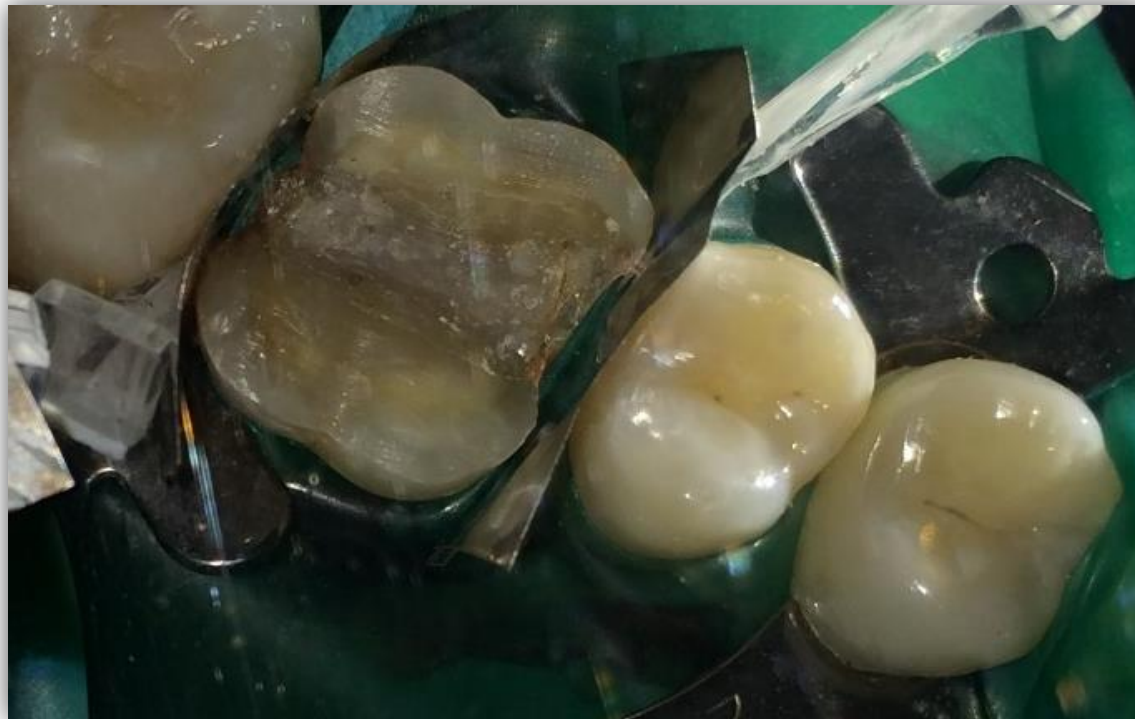- Felső kétfázisú, kétidejű precíziós-szituációs lenyomat (C-szilikon)
- Alsó antagonista lenyomat (alginát)
- Kulcslenyomat



A kész restaurátum artikulátorban és a mintán



Kofferdam, matrica és ék in situ



Betét előkészítése és beragasztása

Betét előkészítése:

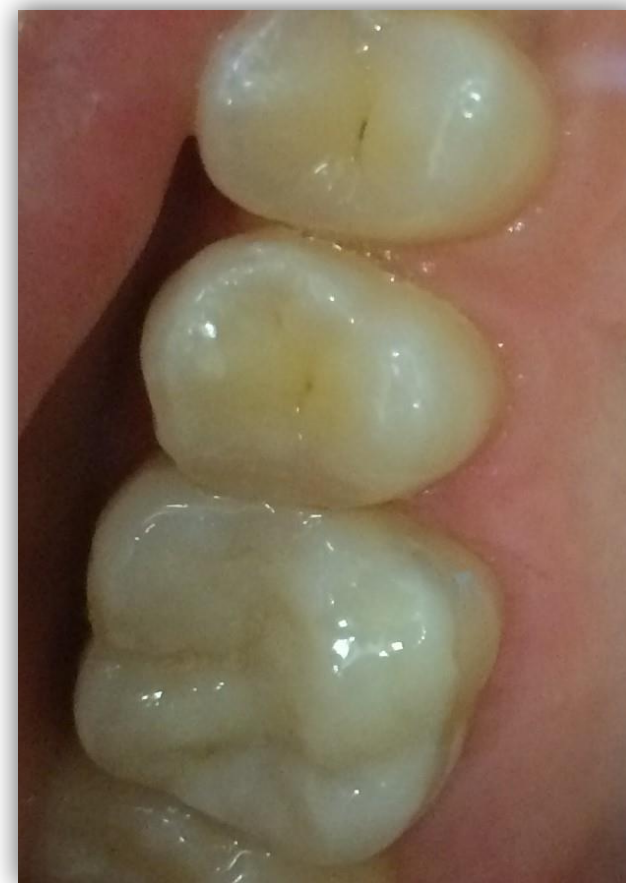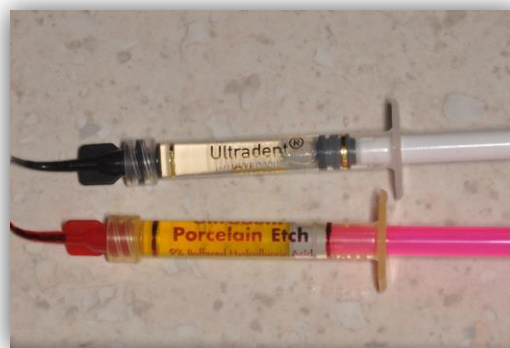- Tisztítás: alkohol
- Maratás: HF (9%)
- Szilanizálás

Betétüreg előkészítése:

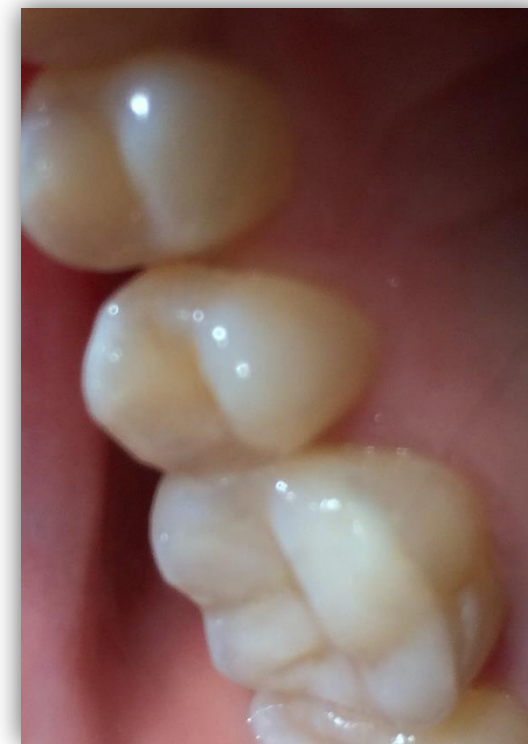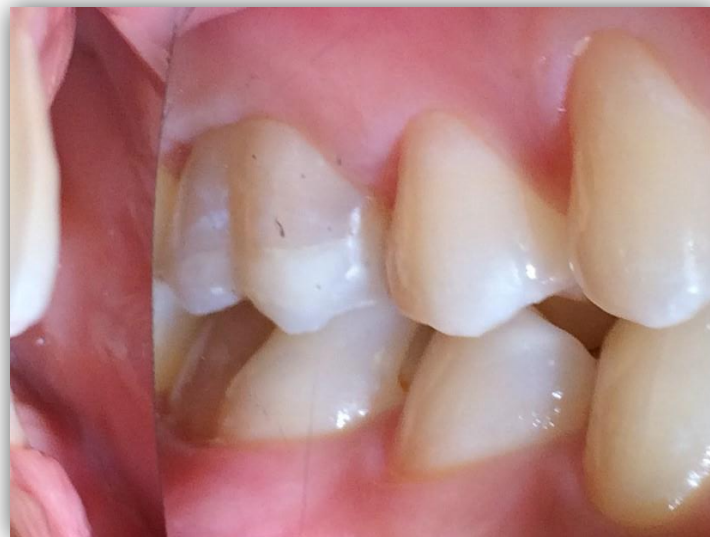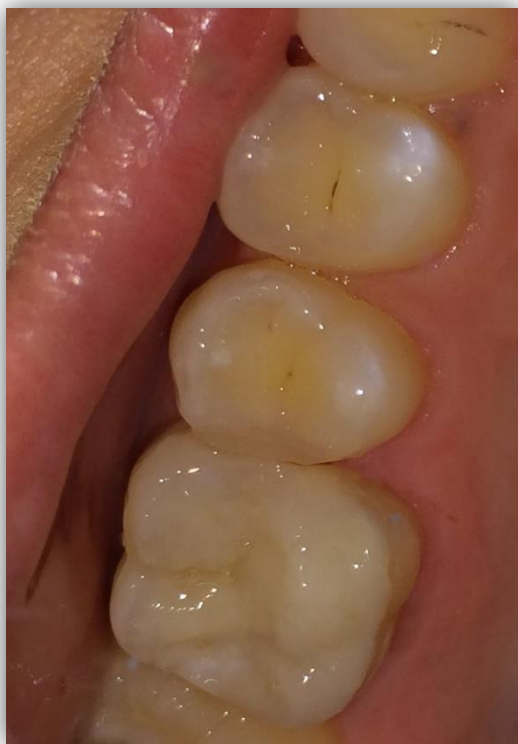- Szelektív savazás zománcon: orthofoszforsav (37%) 30 mp

Beragasztás:

- Duálisan kötő ragasztócement (SmartCem2)



Rövid távú kontroll (1 hét)





Köszönöm a figyelmet!