



Semmelweis Egyetem Fogorvostudományi Kar
Fogászati és Szájsebészeti Oktató Intézet igazgató:

Dr. Kivovics Péter egyetemi docens
<http://semmelweis-egyetem.hu/fszoi/>
<https://www.facebook.com/fszoi>



Két alsó tejfog eltávolítása

Készítette: Dr. Leskó Zsuzsanna másodéves rezidens
Mentor: Dr. Horváth János osztályvezető főorvos
Tutor: Dr. Turi Gábor osztályvezető főorvos helyettes



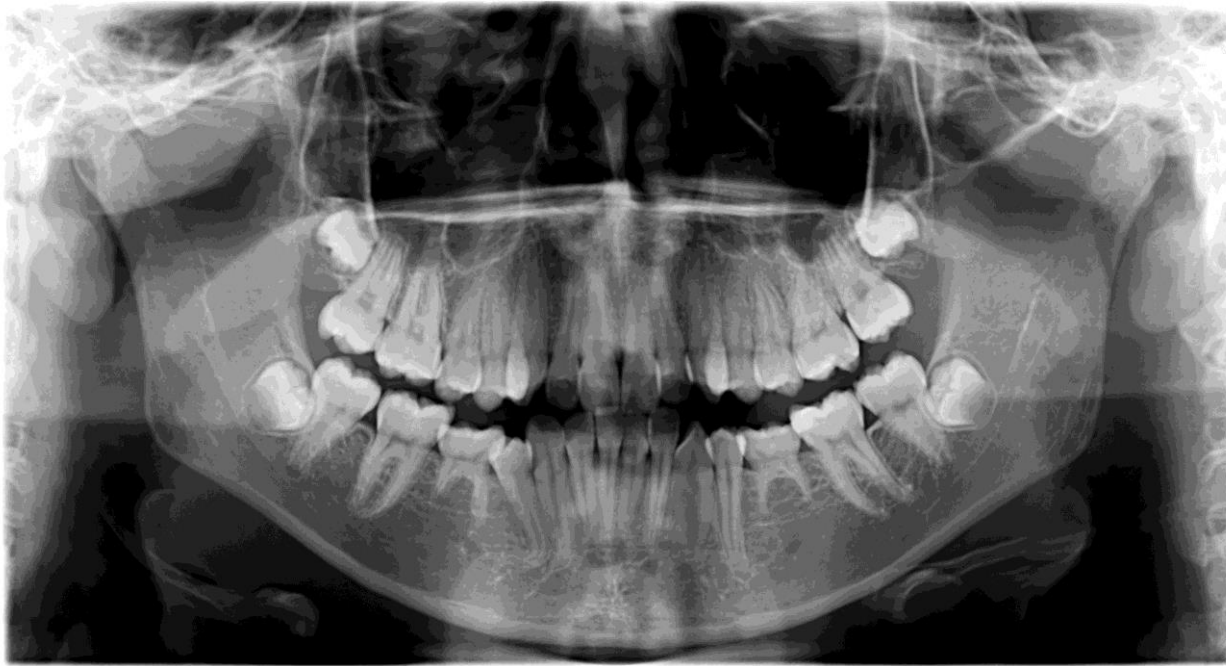
Anamnézis



- 15 éves leány páciens
- Anamnézisében nem szerepel trauma, illetve a fogazat állapotát befolyásoló egyéb tényező
- Szisztémás betegsége nincs, gyógyszert nem szed
- Rendszeresen jár fogorvosi szűrésekre, fogazata szanált, szájhigiéniája jó
- Nincsenek szájüregi rossz szokásai
- Intézetünkbe fogszabályozási beutalóval érkezett.

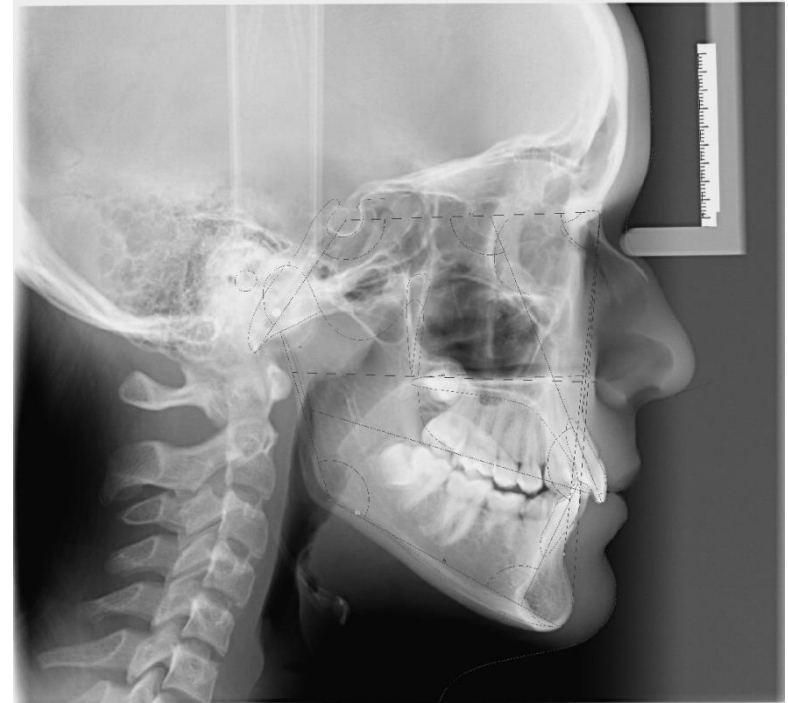Fogazati státusz

- Két alsó 5-ös aplázia, perzisztáló V-ök



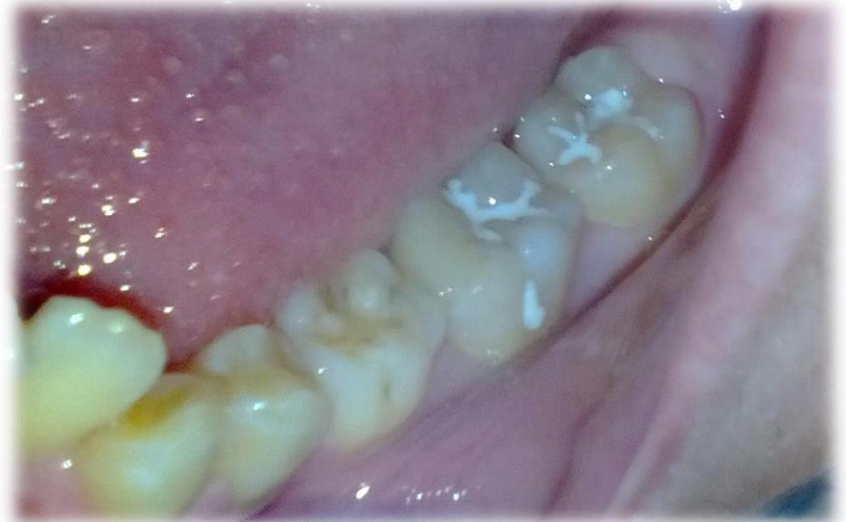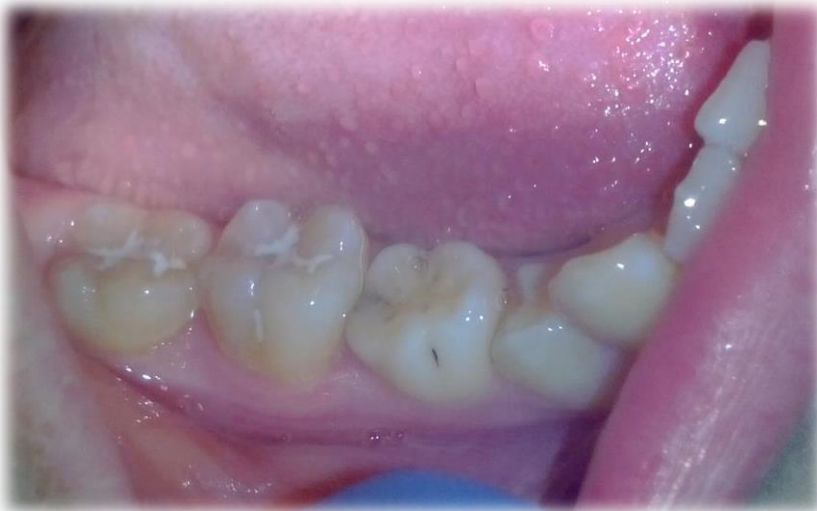Kezelési terv

- A gipszmodellek kiértékelése és a cefalometriai analízis után fogszabályzási kezelési terv készült: A két perzisztáló alsó tejfog, és a két felső első maradó kisörlő eltávolítása; beragasztott készülékes kezelés, majd fix retainer.
- Jelen esetben a két alsó tejfog eltávolítását mutatom be.



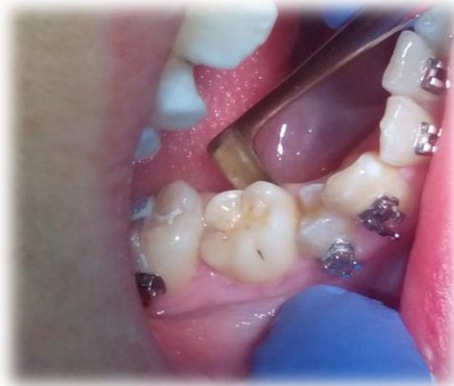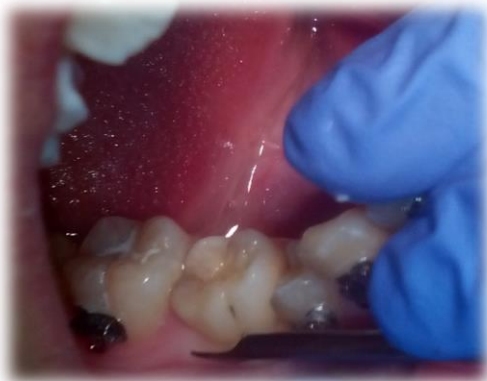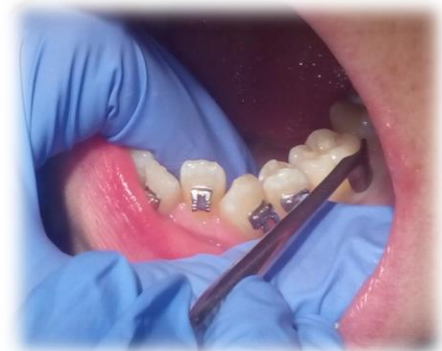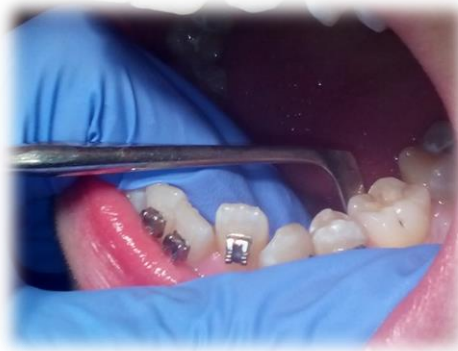Két alsó tej örlőfog eltávolítása

- A tejfogak eltávolítása és az alsó fogszabályozó készülék beragasztása egy alkalommal történt.
- Első lépés: helyi infiltrációs érzéstelenítés (1x2 ml Lidocain + adrenalin)
- Második lépés: Brackettek felragasztása a maradó fogakra



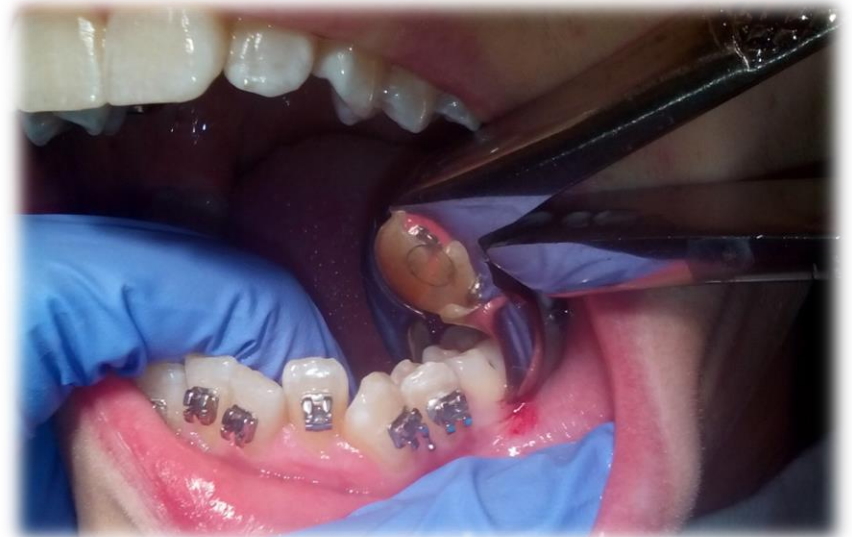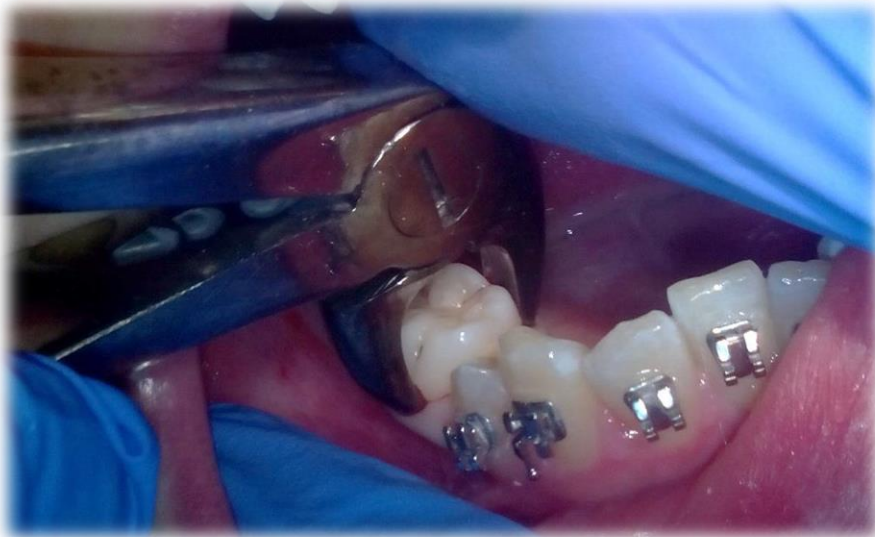Két alsó tej örlőfog eltávolítása

- Harmadik lépés: fogeltávolítás
 - Ínyleválasztás



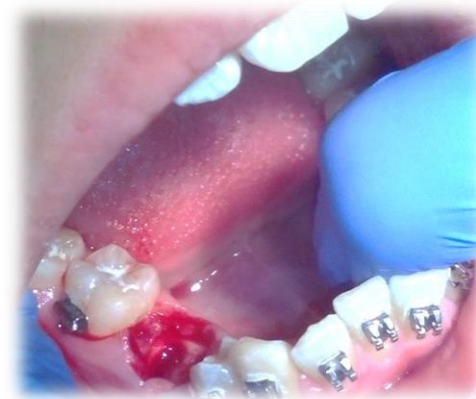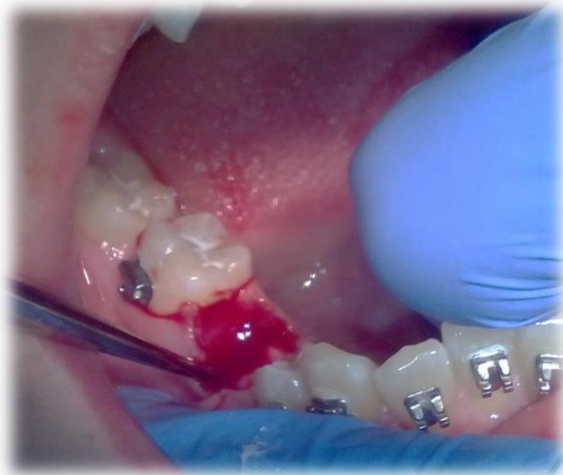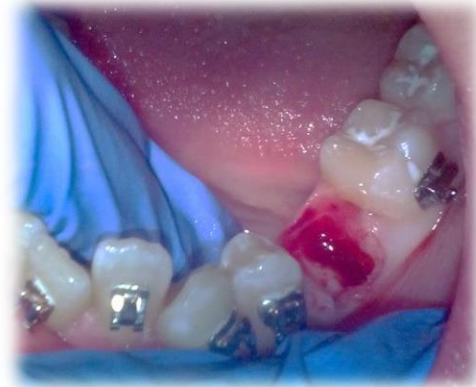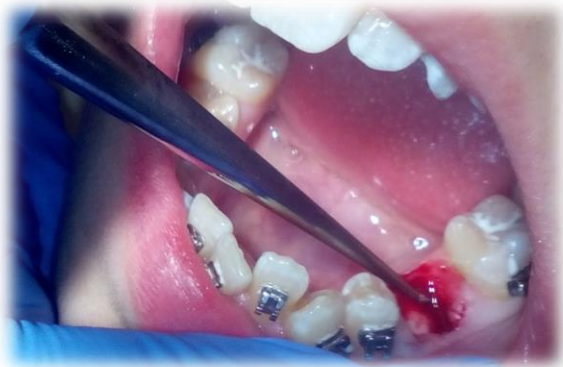
Két alsó tej örlőfog eltávolítása

– Fogó felhelyezése

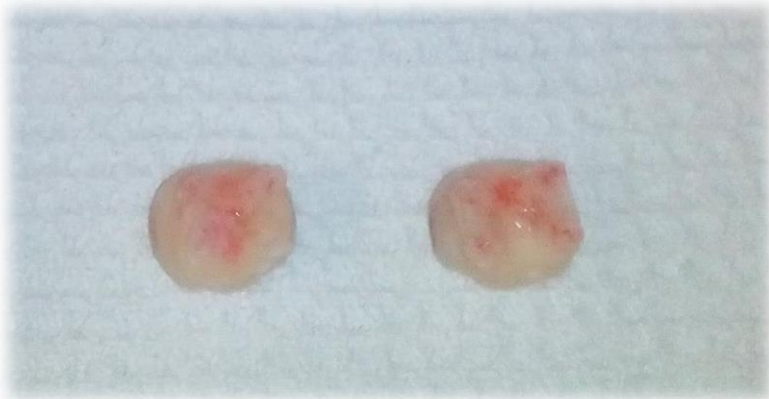
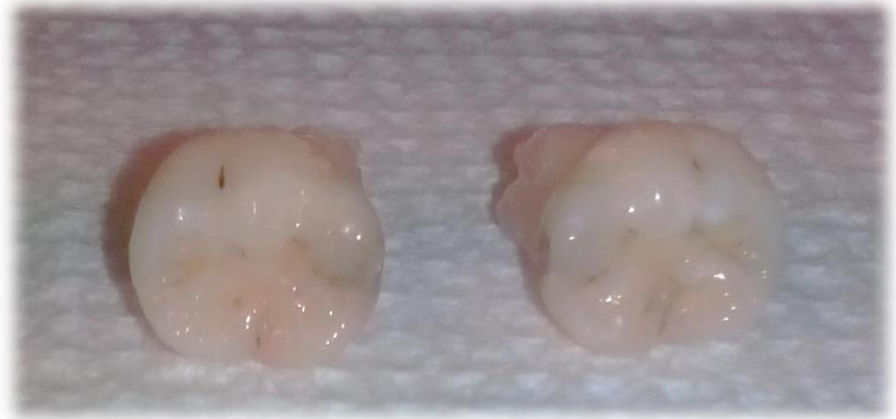
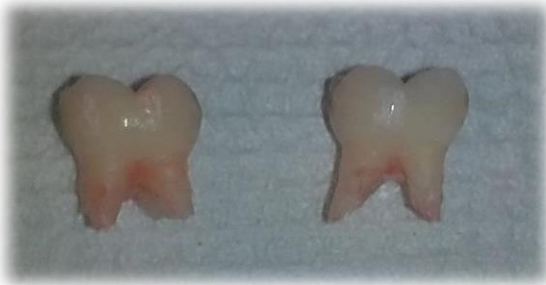Két alsó tej örlőfog eltávolítása

– Fogeltávolítás, kürettálás



Az eltávolított fogak



A fogeltávolítást követően az extrakciós sebet tamponáltam, majd az alvadási idő elteltével a fogsabályozó készülékbe bekötöttem az ívet.