



Semmelweis Egyetem Fogorvostudományi  
Kar Fogászati és Szájsebészeti Oktató  
Intézetigazgató: Dr. Kivovics Péter egyetemi  
docens

<http://semmelweis-egyetem.hu/fszoi/>

<https://www.facebook.com/fszoi>



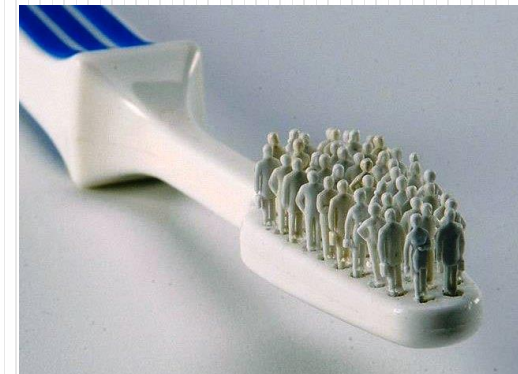
# Fábián-, és Fejérdy szerinti 2B osztályú foghiány ellátása (felső állcsont)

Készítette: Dr. Horváth Ágnes

Tutor: Dr. Bíró Andrea, megbízott osztályvezető főorvos

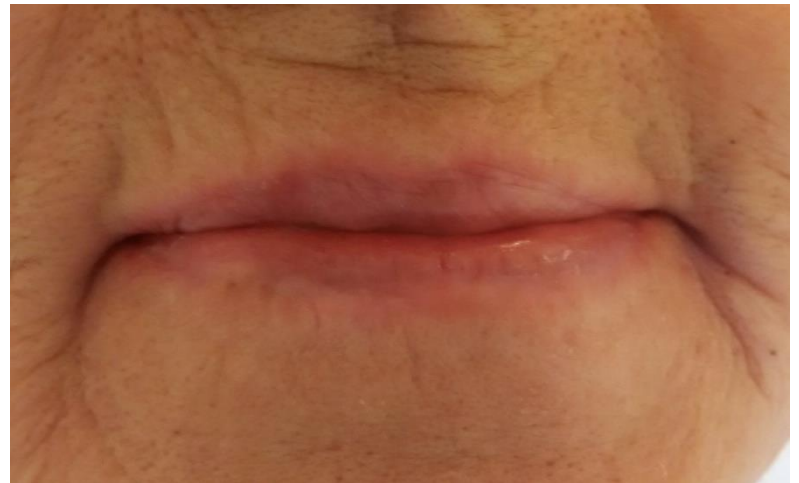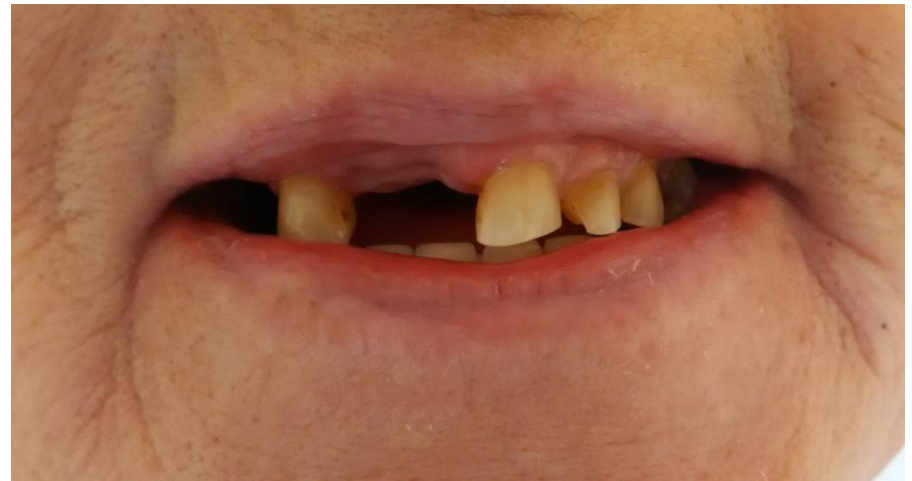Konzulens: Dr. Kivovics Péter, egyetemi docens

2017.



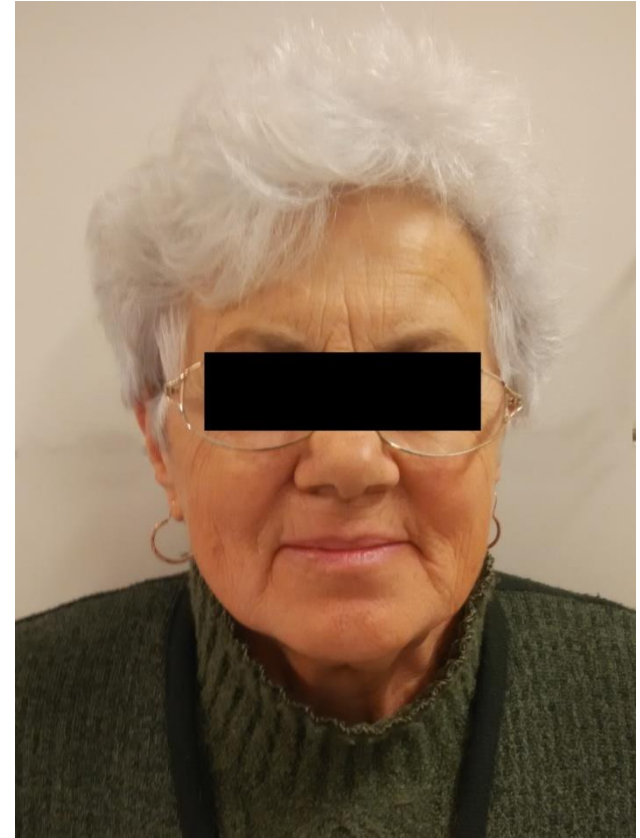# Fogorvosi vizsgálatra érkezés indoka:

A páciens foghiányait szeretne volna pótoltatni és régi pótlása helyett újat csináltatni .



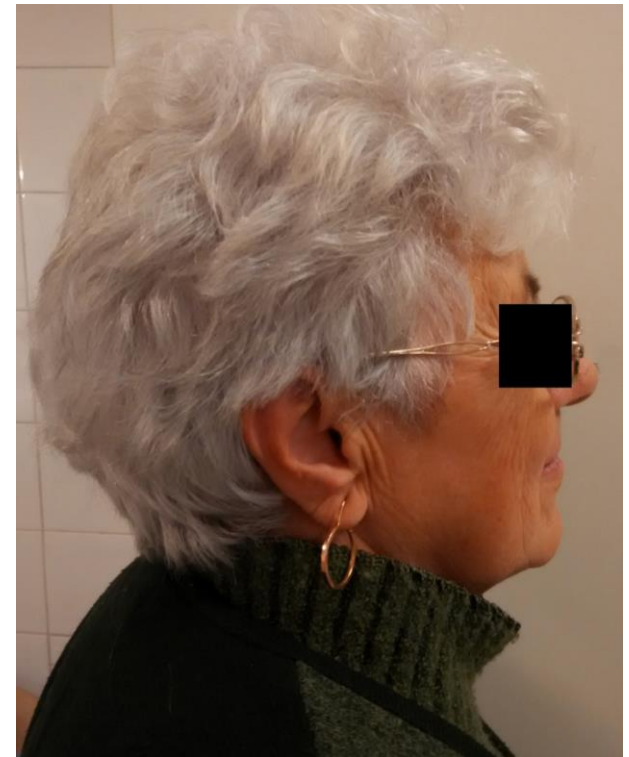# Anamnézis

- **Általános anamnézis:**
- 72 éves nő
- Foglalkozása: nyugdíjas
- Általános anamnézisében fogászati kezelést befolyásoló tényező nem szerepel
- Gyógyszert nem szed rendszeresen
- Nem dohányzik
  
- **Fogászati anamnézis:**
- Szűrővizsgálatra rendszeresen járt
- Utolsó foghúzása kb. 3 hónappal ezelőtt volt (11,12-es fogak)
- Alsó pótlását 10 éve viseli
- Szájhyiégés szokásai megfelelőek



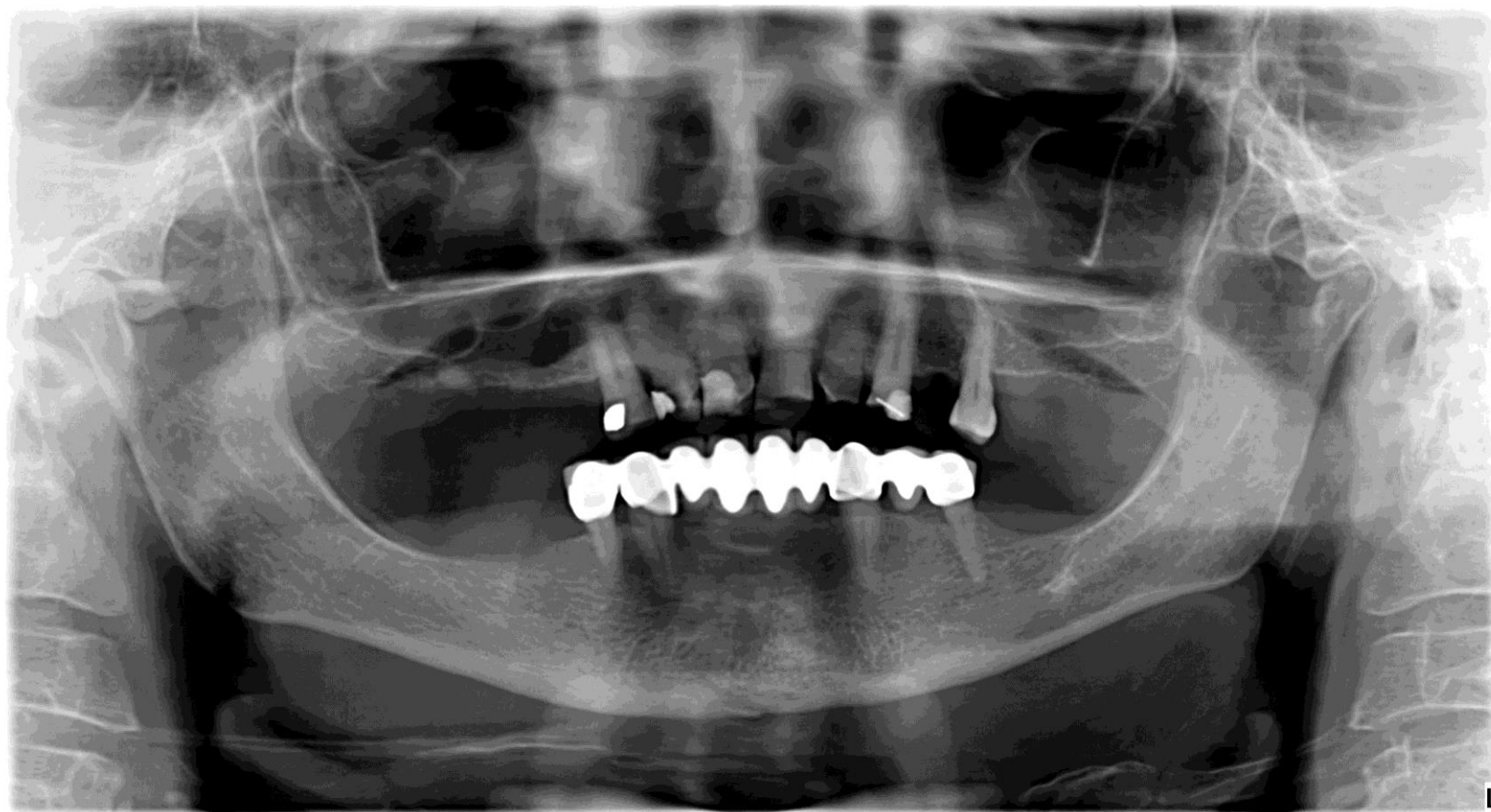
# Fej- nyak régió vizsgálata, intraorális vizsgálat

- **TMI vizsgálata:** negatív
- **Sztomato-onkológiai vizsgálat:** negatív
- **Harapási forma:** élharapás
- **Szájhigiéne:** nem megfelelő
- **Fábián-, és Fejérdy osztályozás.:**
  - 2B (felső állcsont)
  - 2B (alsó állcsont)
- **Parodontális státusz (PSR-index):**



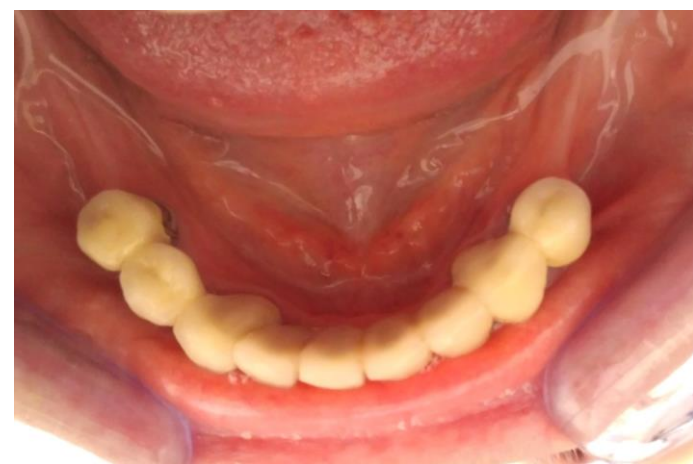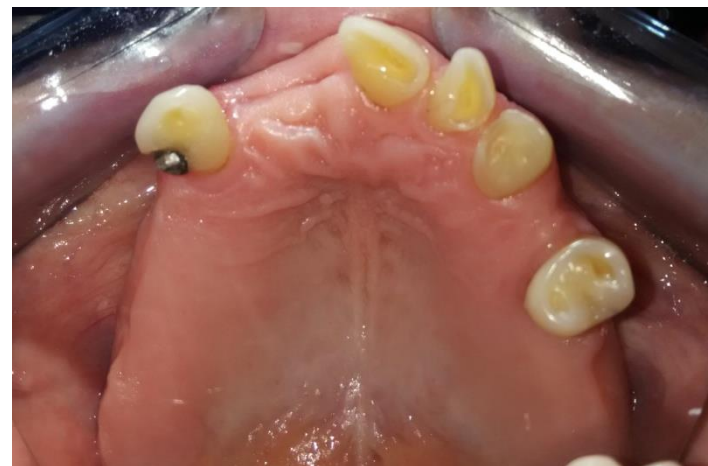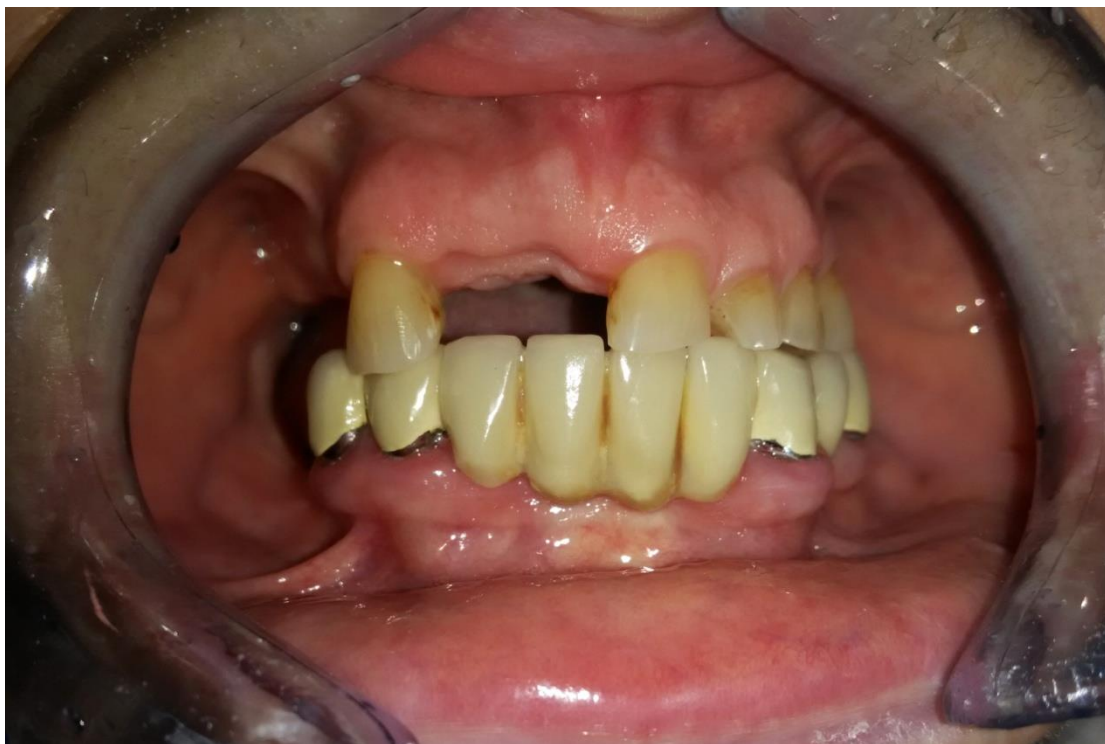-	2	2
2	2	2

# Kiindulási OP



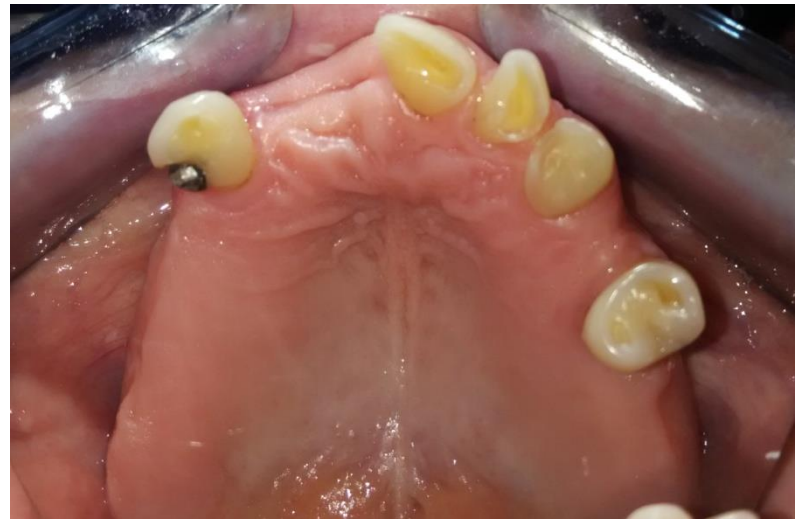

# Kiindulási állapot



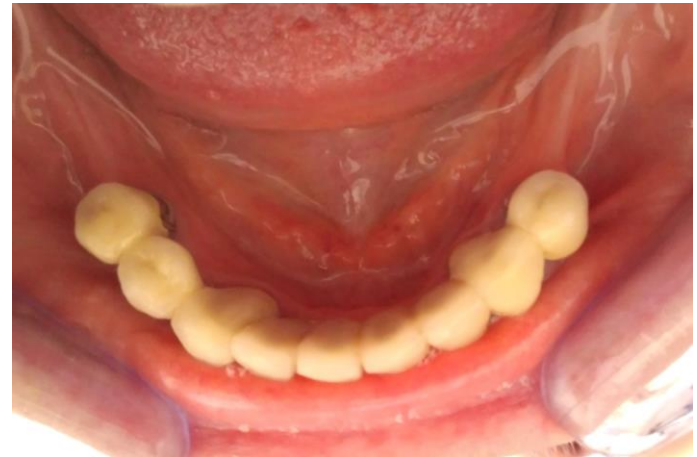
# Dentális státusz (felső állcsont)

- 13: D amalgám tömés, vitális, enyhén elongálódott
- 21: attritio, vitális
- 22: attritio, vitális
- 23: DP kompozit tömés, attritio, vitális
- 25: enyhén elongálódott, vitális
- 18, 17, 16, 15, 14, 12, 11: hiányzik
- 24, 26, 27, 28: hiányzik



# Dentális státusz (alsó állcsont)

- 9 tagú egybeöntött technológiával készült fémkerámia hídpótlás
- Leplezett horgonykoronák: 33, 35, 43, 44
- Leplezett hézagfogak: 31, 32, 34, 41, 42





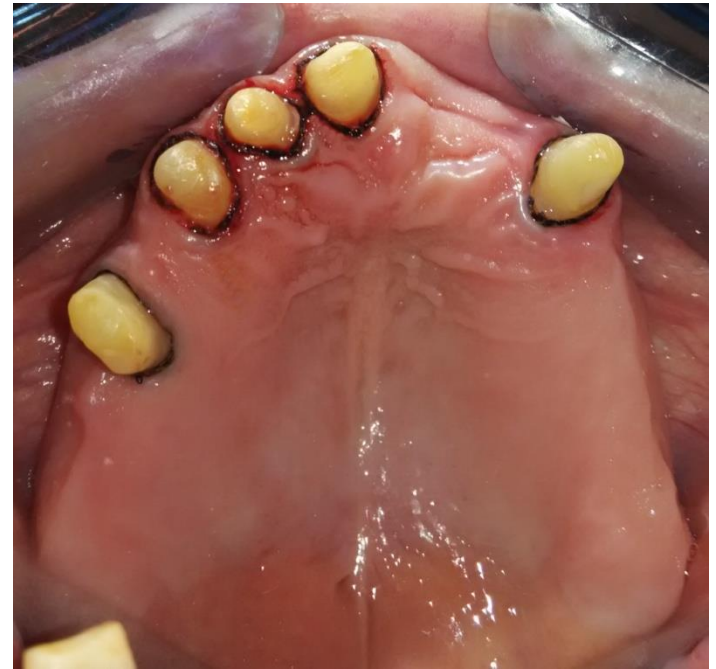
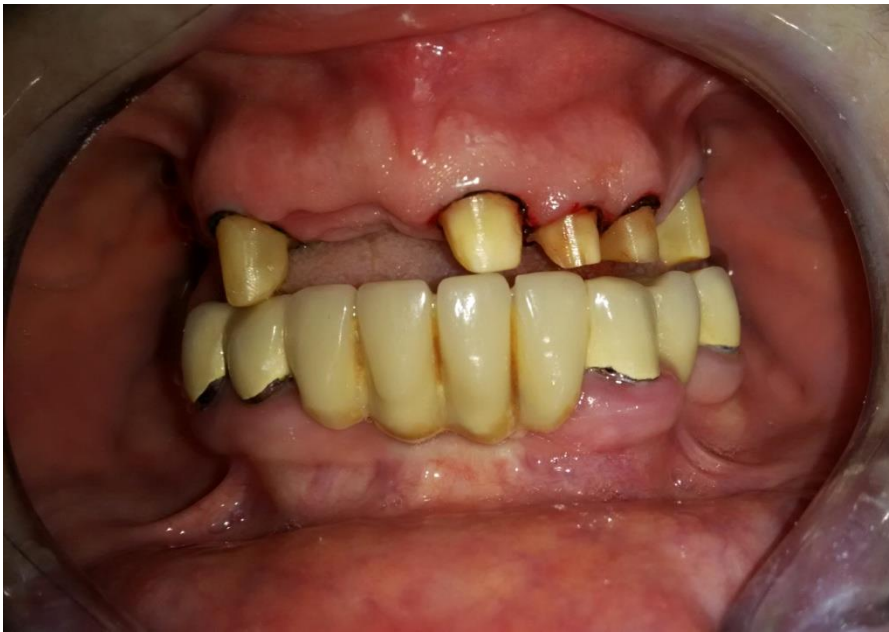# Kezelési terv (felső állcsont)

- **Precíziós elhorgonyzású kombinált fogpótlás**
  - **Fix rész:**
    - 8 tagú egybeöntött technológiával készült fémkerámia hídpótlás
    - Leplezett horgonykoronák: 13, 21, 22, 23, 25
    - Leplezett hézagfogak: 12, 11, 24
    - Precíziós elhorgonyzás (Ot-Cap): 13, 25
    - Frézeltváll, interlock: 13, 25
  - **Kivehető rész:**
    - 6 fogat pótló finommechanikai rögzítővel elhorgonyzott, dentomucosálisan megtámasztott, fém alaplemező részleges lemezes fogpótlás
    - Pótolts fogak: 17, 16, 15, 14, 26, 27

# Preprotetikai műveletek:

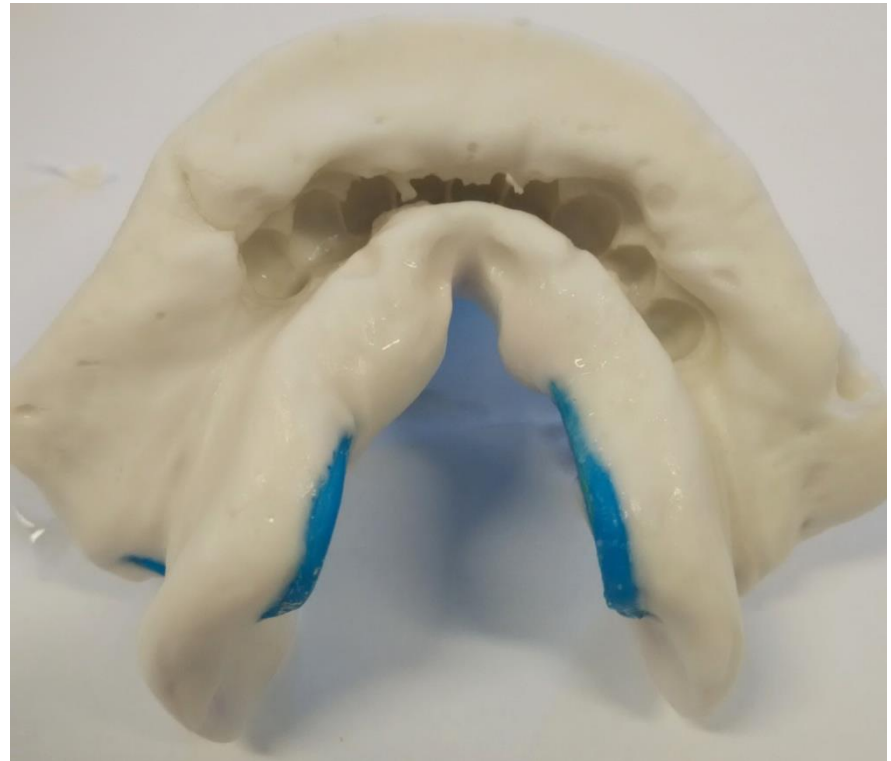
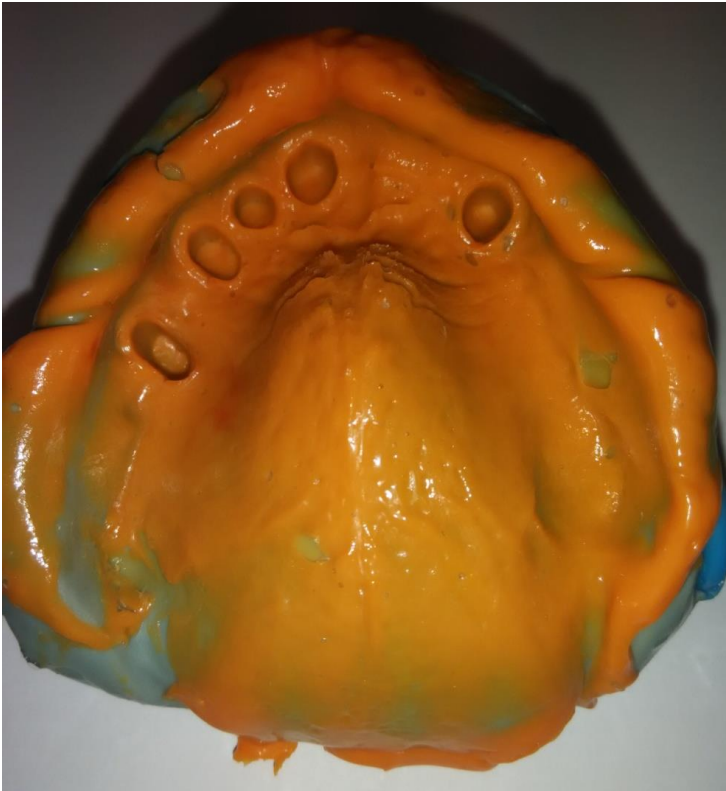- Professzionális szájhigiénés kezelés (supragingivális és subgingivális depurálás)
- Szájhigiénés tanácsadás (instruálás, motiválás)
- 13 fog D kompozittömés cseréje

# Előkészített csontok sulcustágítás után



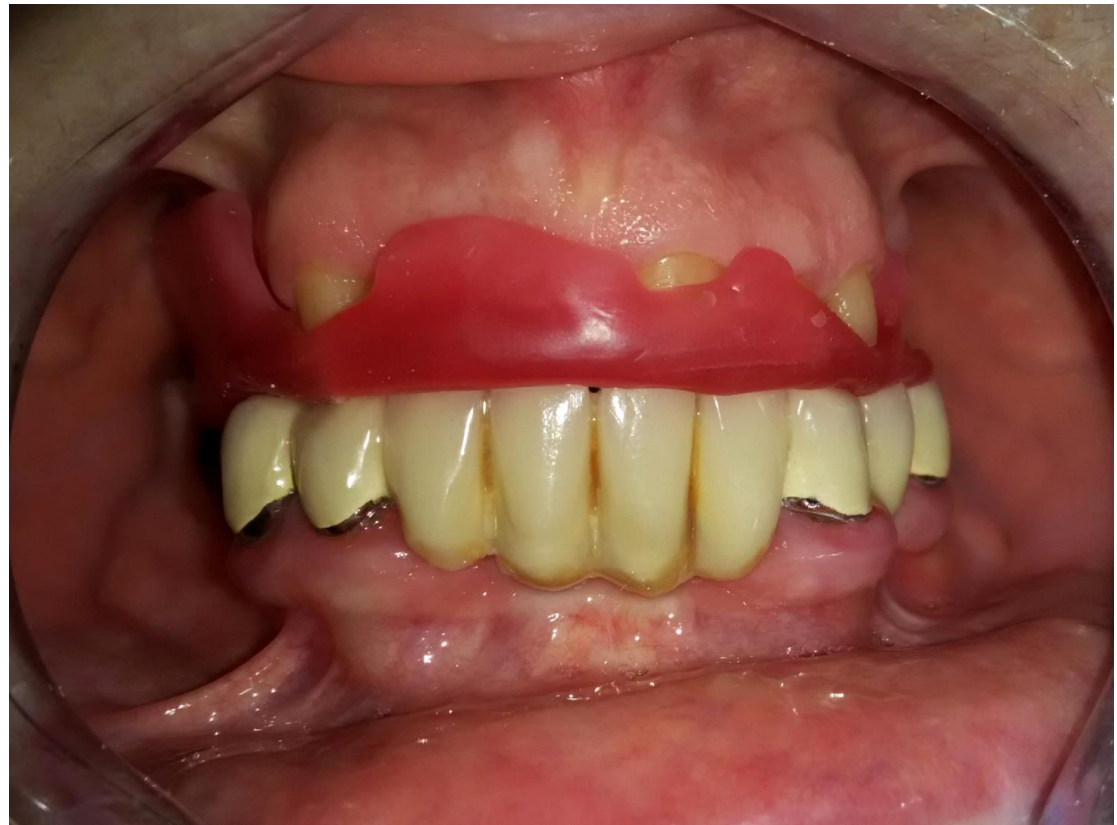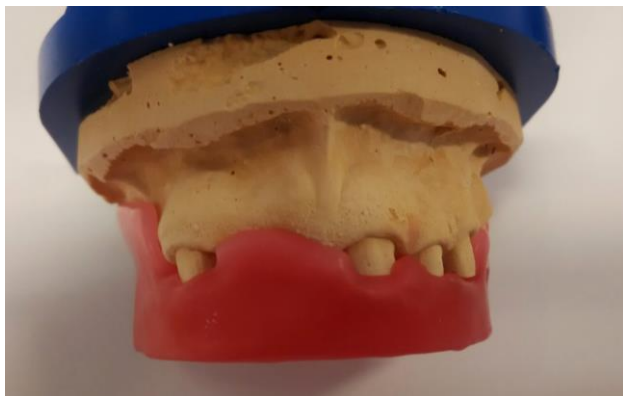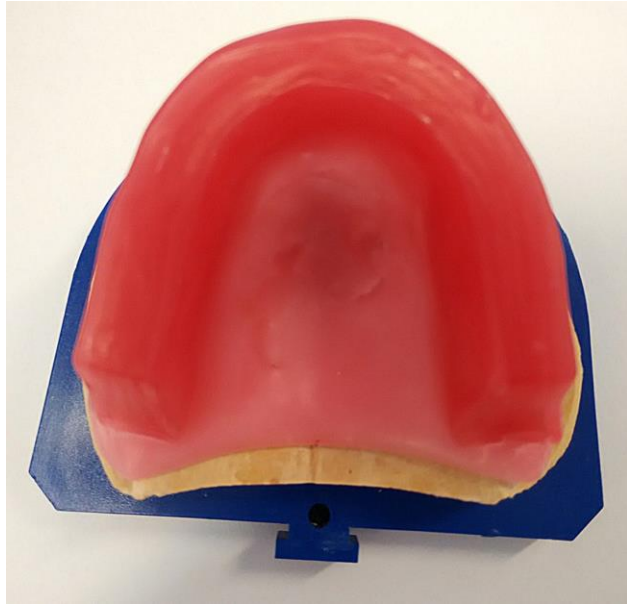Paragingvális ferde vállas preparálás

# Lenyomatvételel



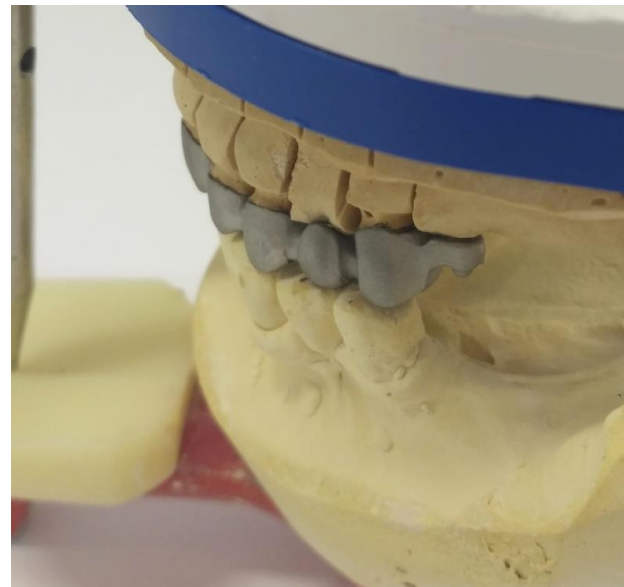
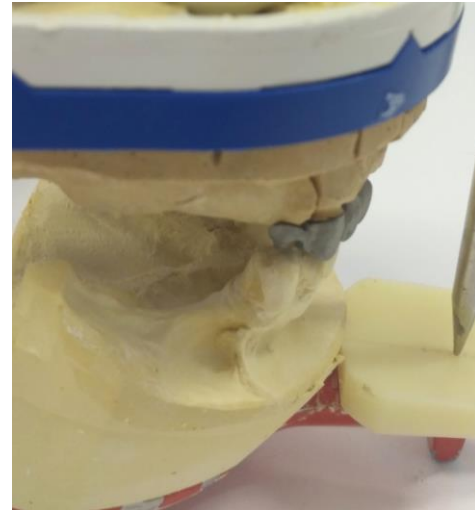
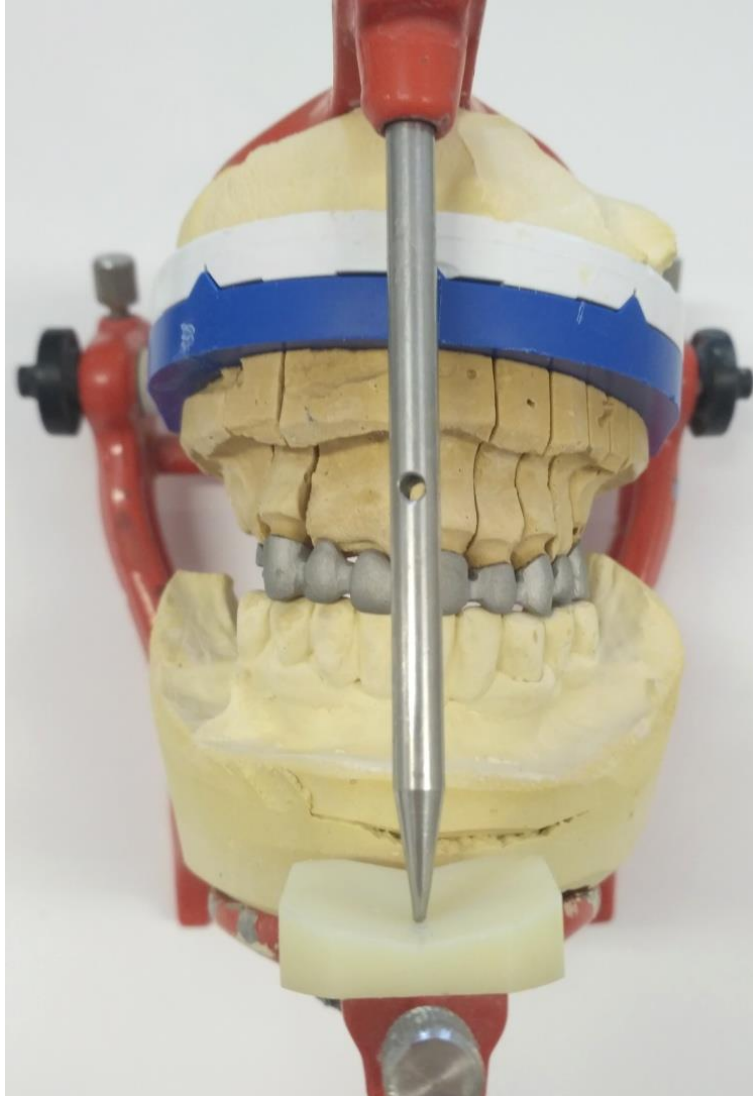Felső állcsont: 2fázisú, 2idejű precíziós-szituációs lenyomat  
Alsó állcsont: antagonista lenyomat (alginát)

# Centrális occlusio meghatározása harapási sablonnal

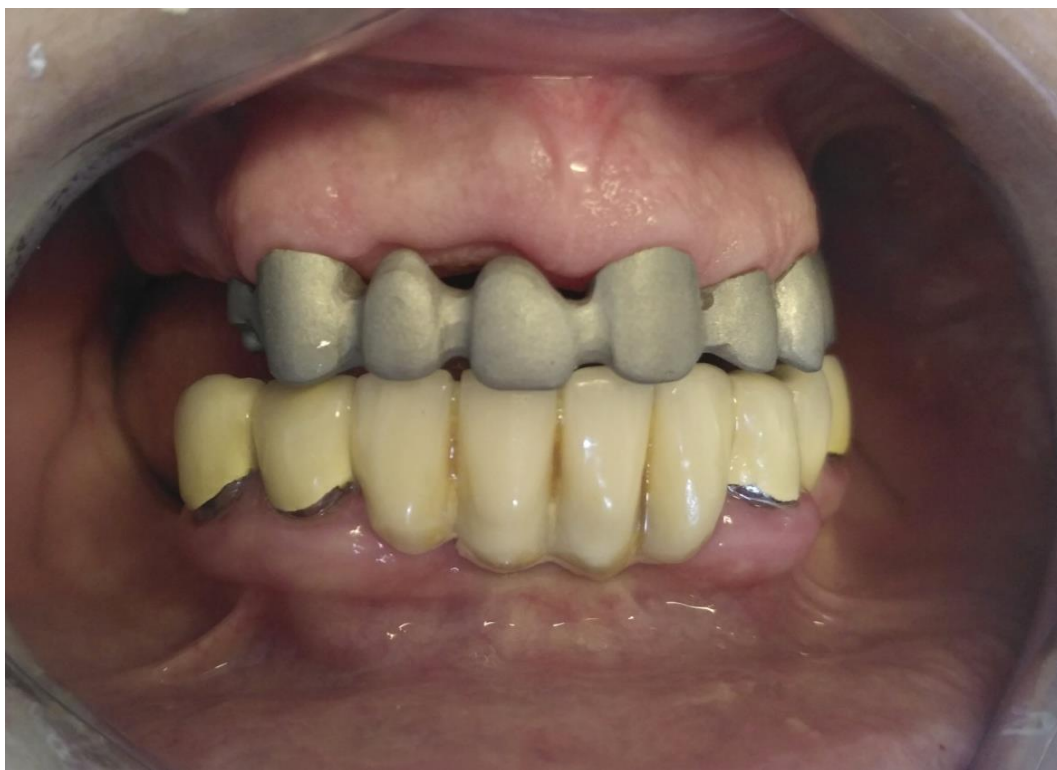



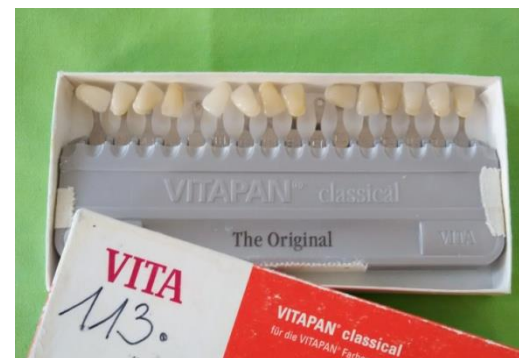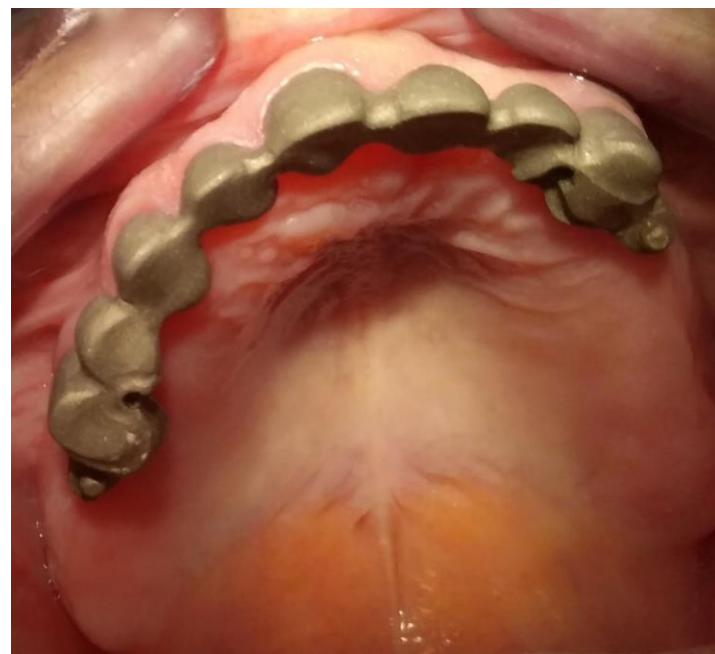
# Fémváz ellenőrzése az artikulátorban



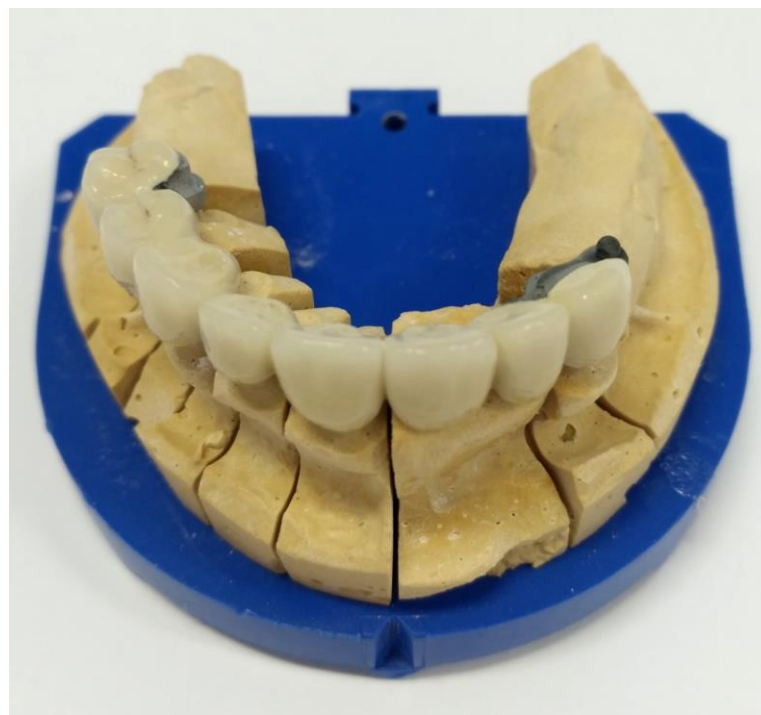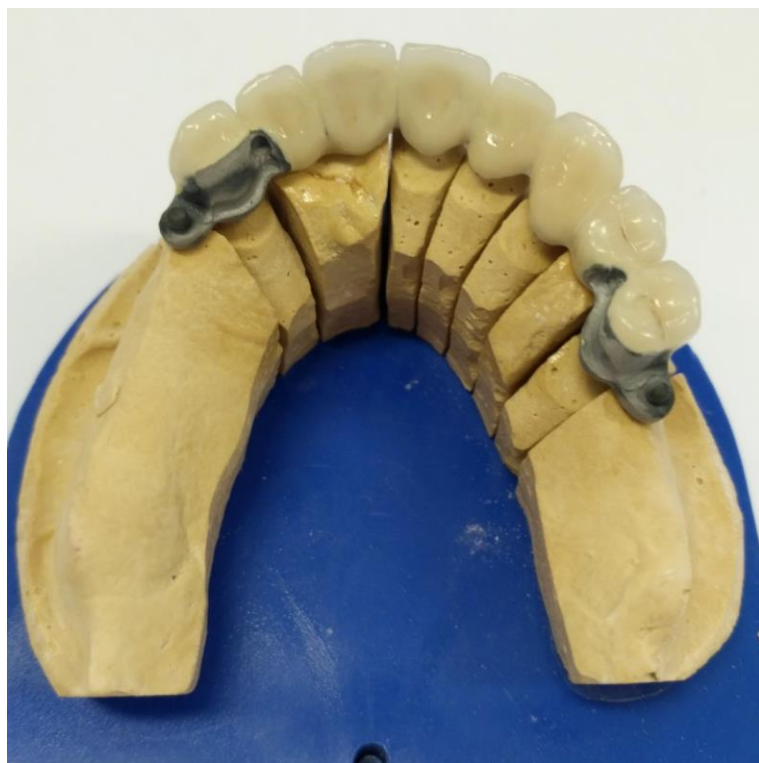# Vázpróba és fogszínmeghatározás



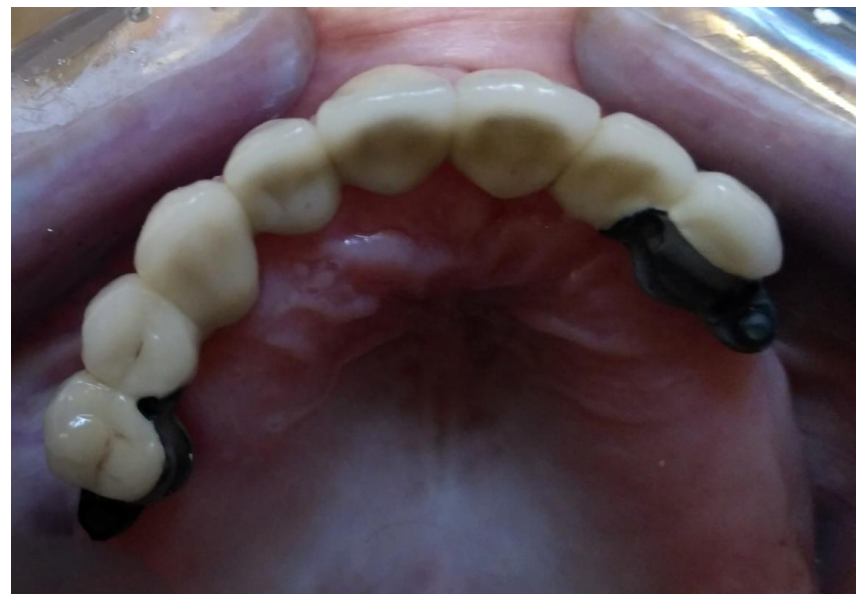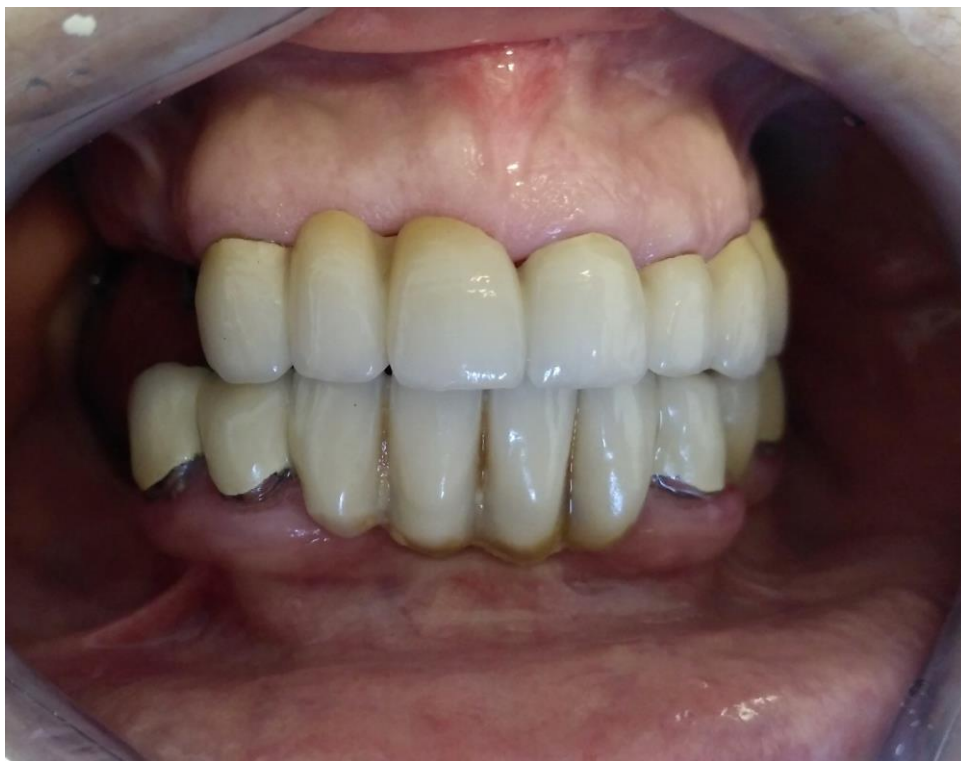Választott szín: A3



# Nyerspróba a mintán

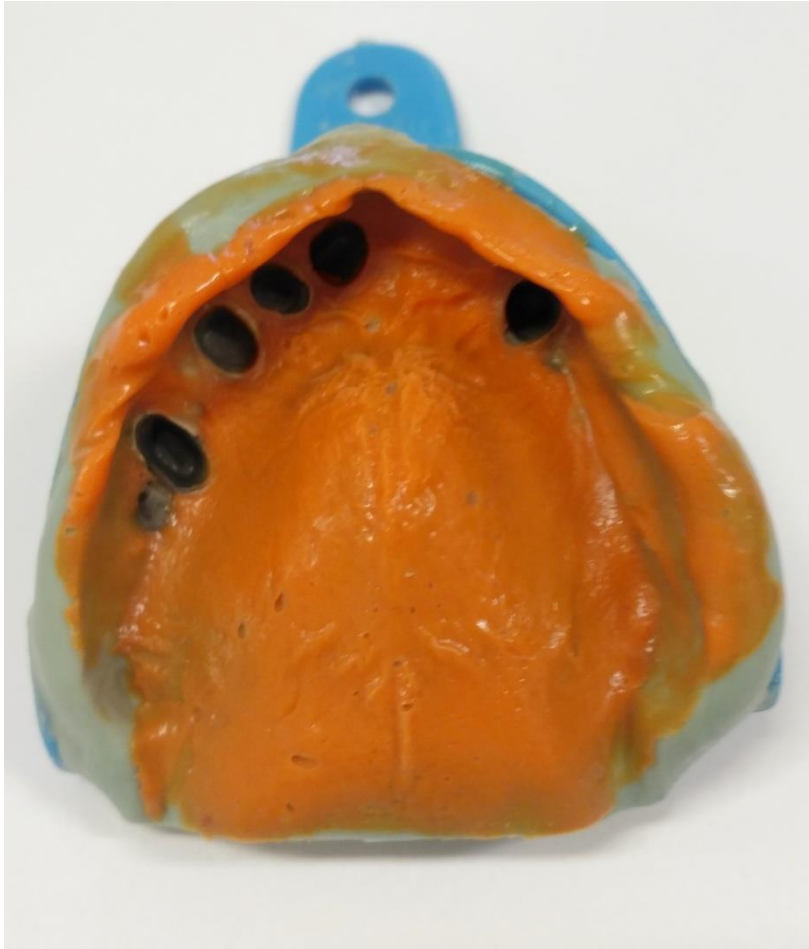

# Nyerspróba a szájban





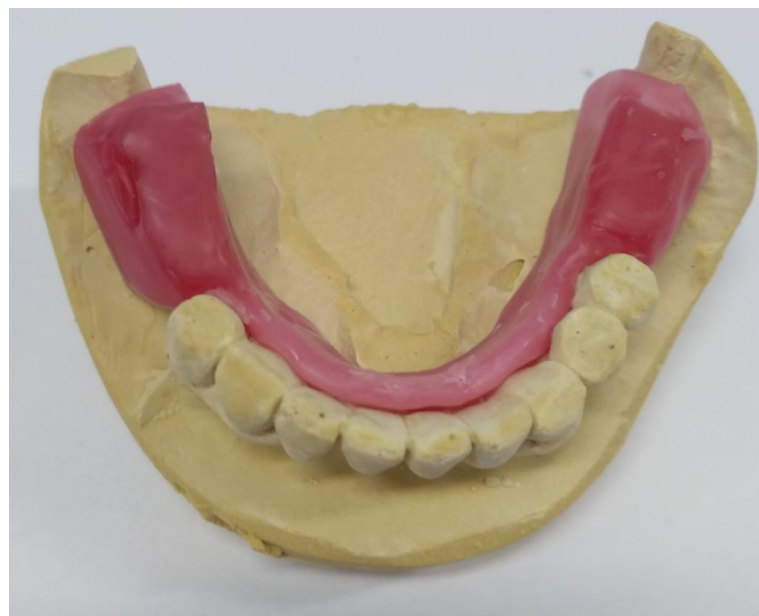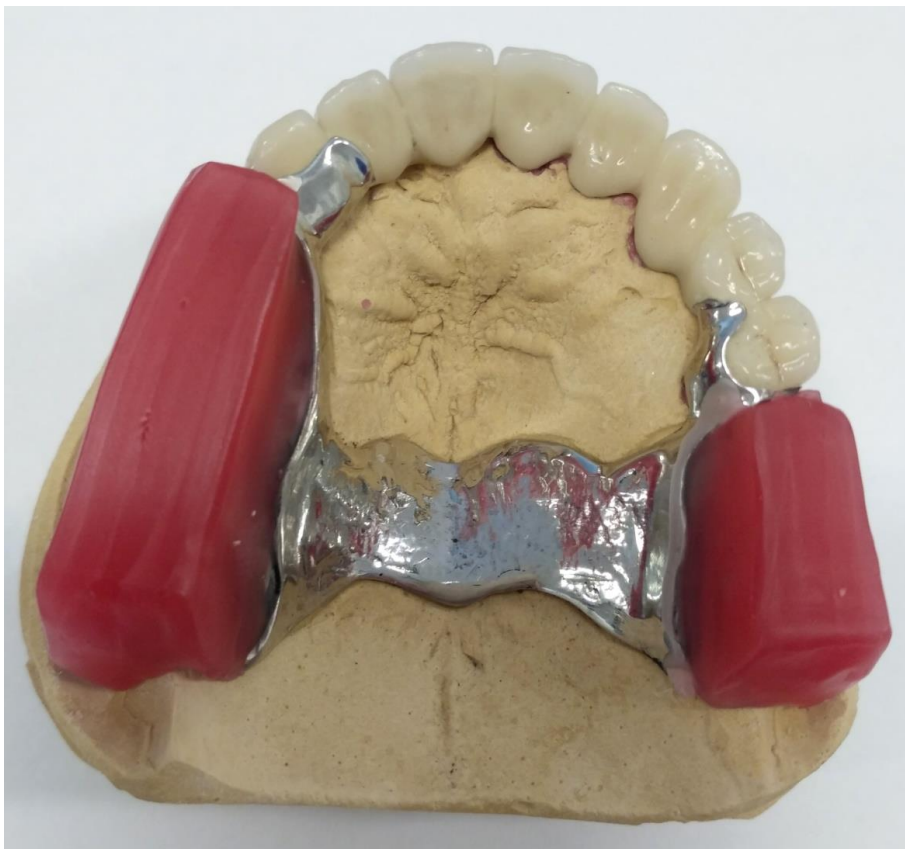# Szituációs lenyomatvétel



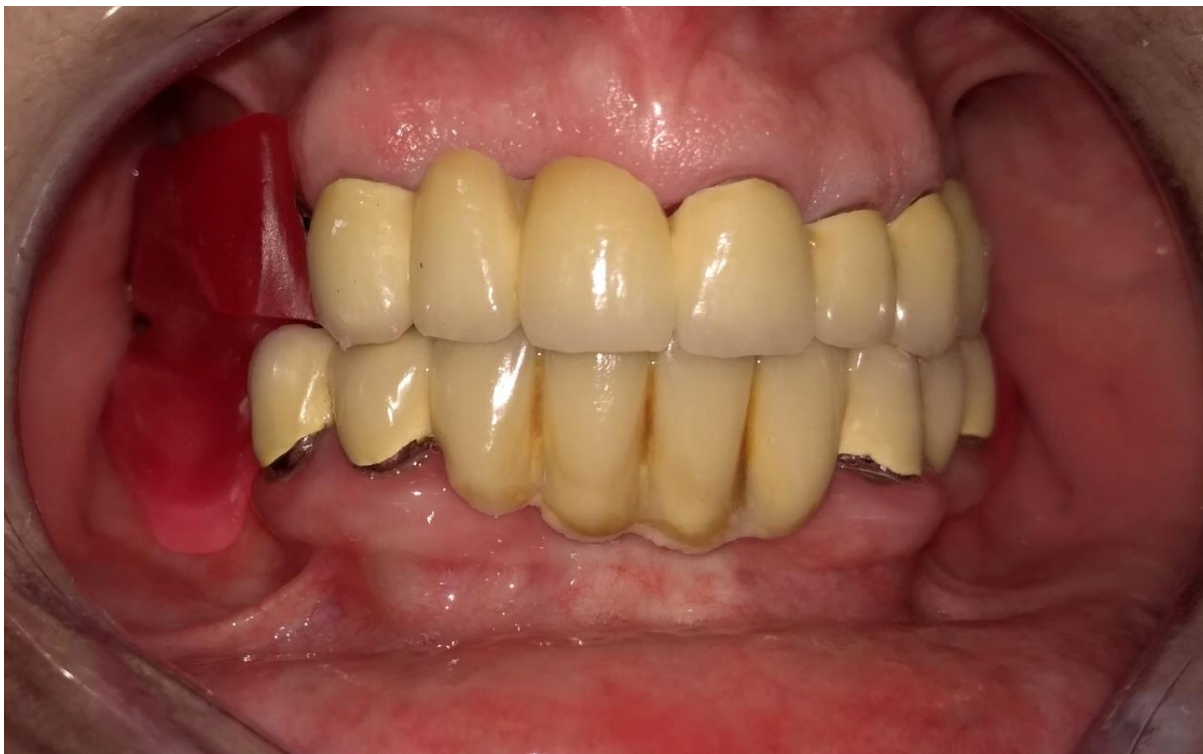2fázisú, 2idejű szituációs  
lenyomat ( C- szilikon)



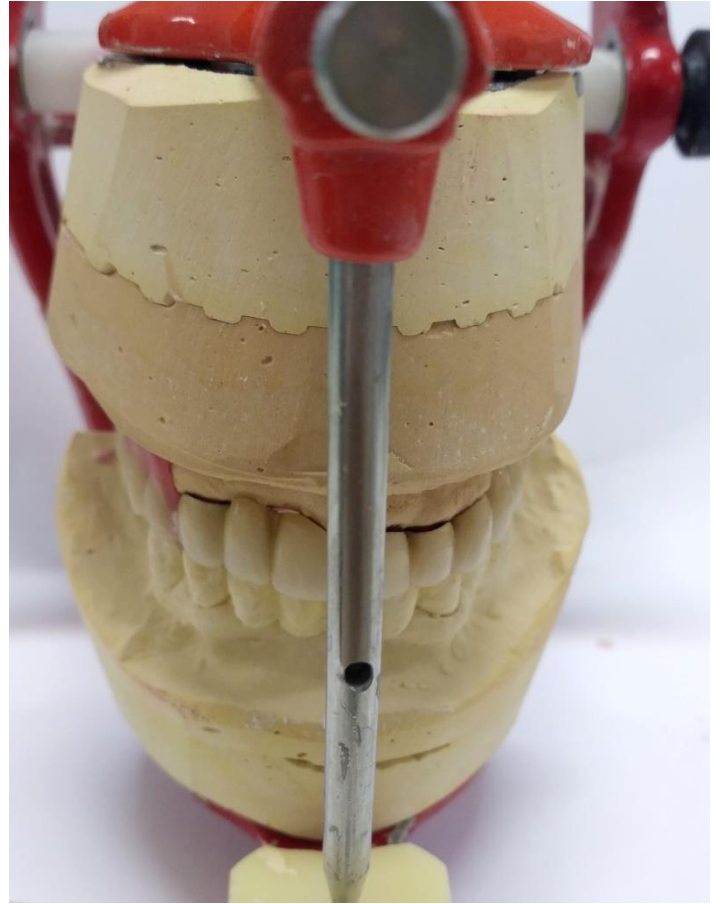
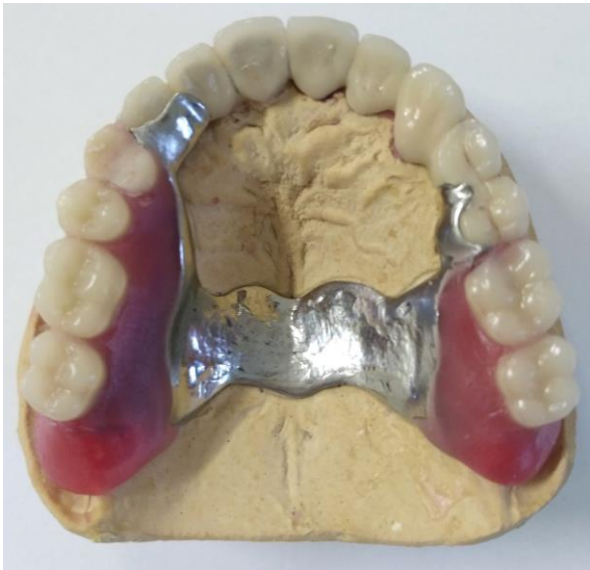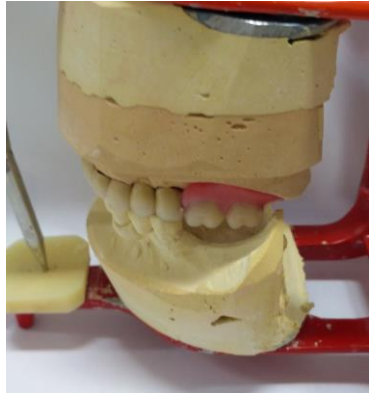
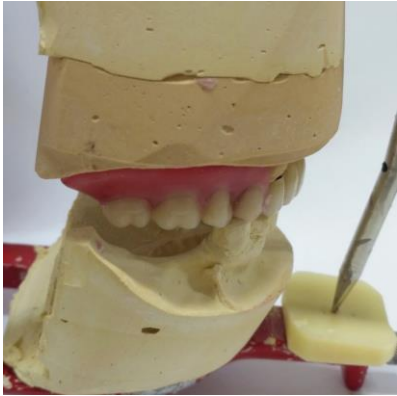
# Fémlemez ellenőrzése a mintán



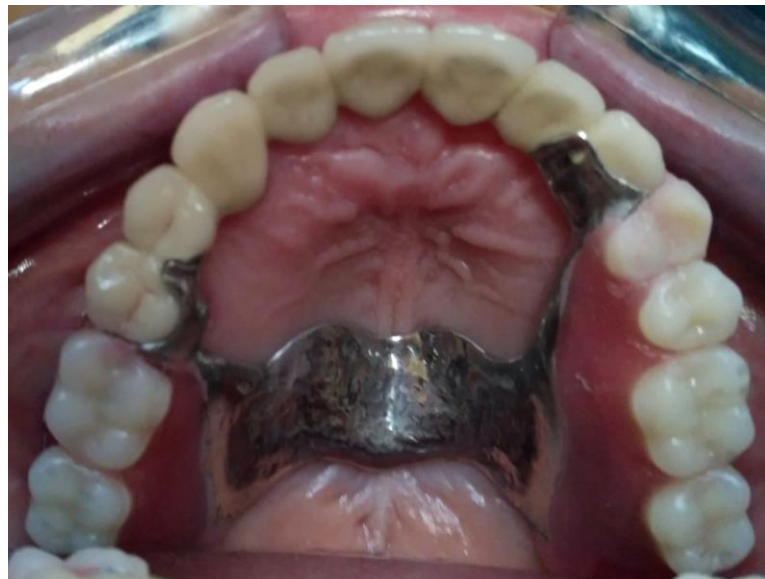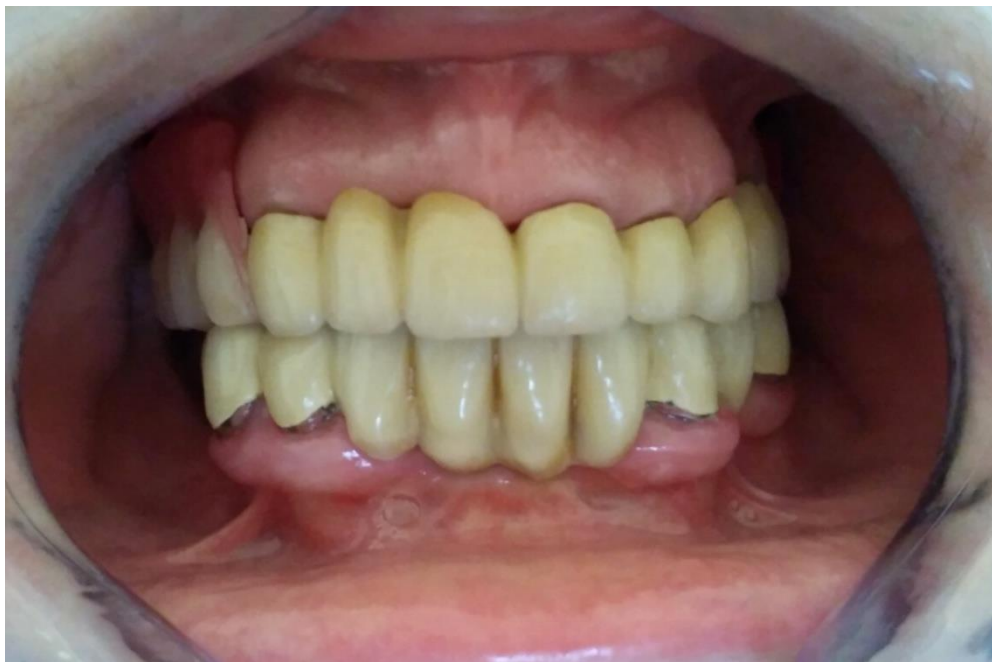# CO meghatározás



# Próba fogsor a mintán és az artikulátorban

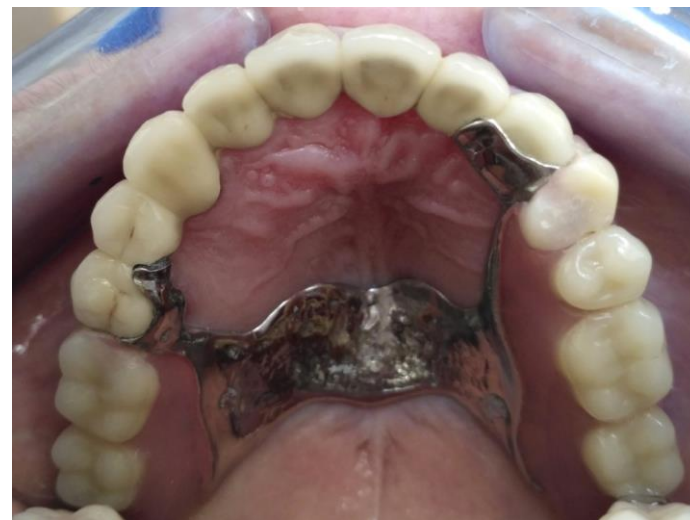
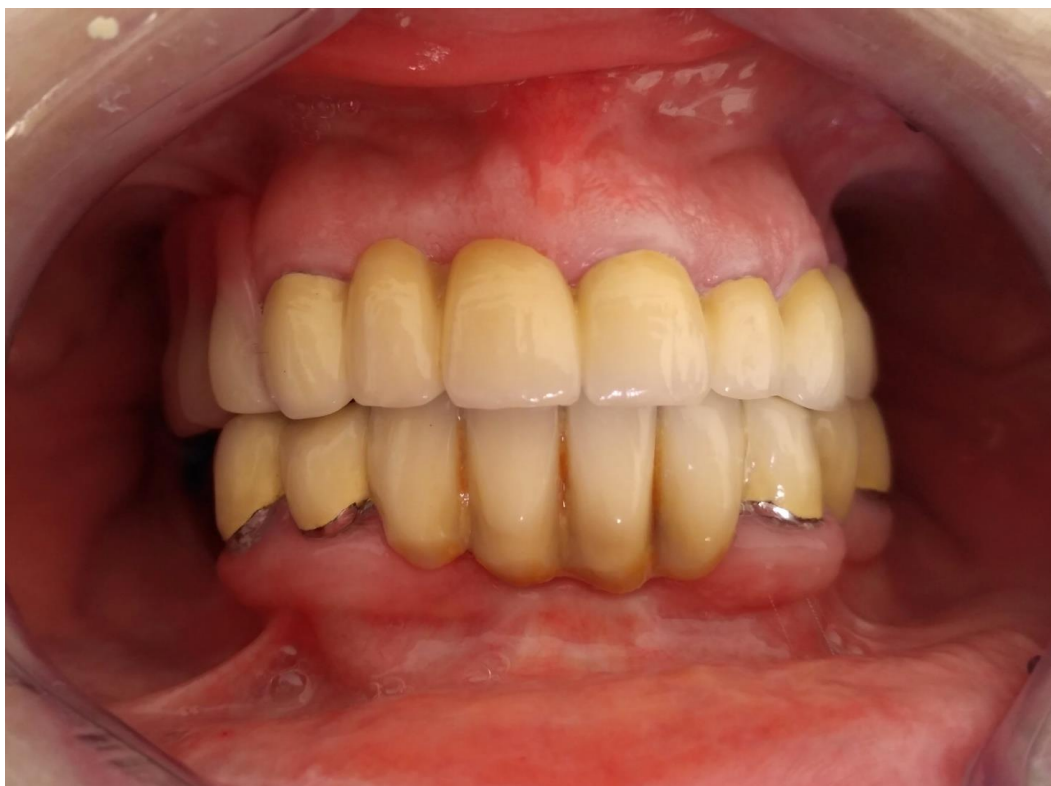
# Fogpróba





# Kész fogmű rögzítése, átadása



Ragasztócement: Ketac Cem  
(üvegionomer cement)



# Röntdtávú kontroll

