



Semmelweis Egyetem Fogorvostudományi Kar Fogászati  
és Szájsebészeti Oktató Intézetigazgató: Dr. Kivovics  
Péter egyetemi docens

<http://semmelweis-egyetem.hu/fszo/>

<https://www.facebook.com/fszo/>




# Fábián-, és Fejérdy szerinti 2B osztályú foghiány ellátása (alsó-felső állcsont)

Készítette: Dr. Horváth Ágnes

Tutor: Dr. Bíró Andrea, megbízott osztályvezető főorvos

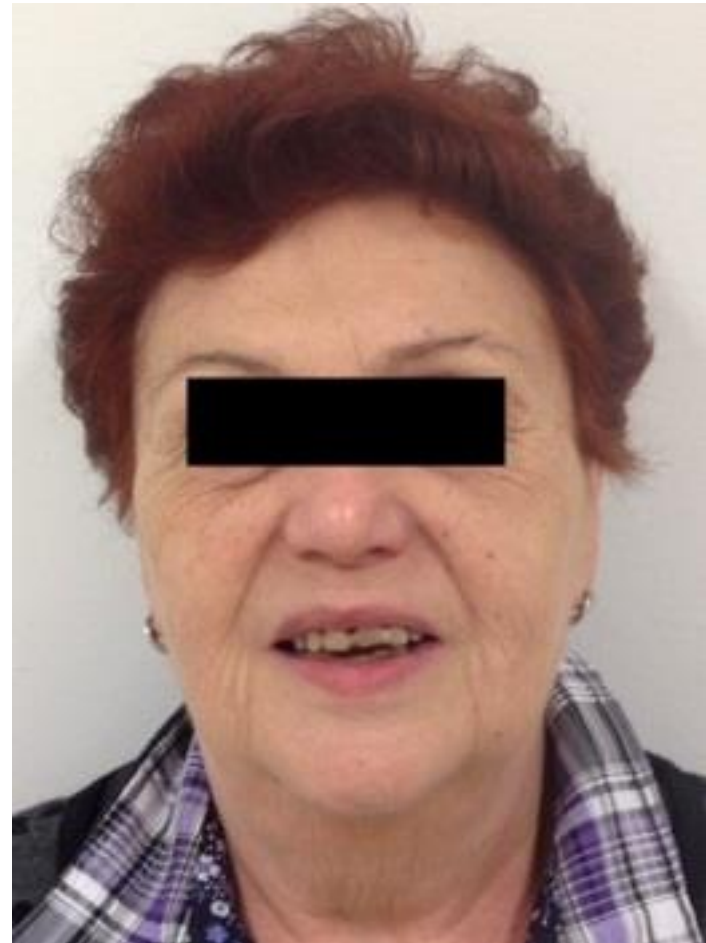Konzulens: Dr. Kivovics Péter, egyetemi docens

2017.



# Fogorvosi vizsgálatra érkezés indoka:

- A páciens szájának teljes rehabilitációját kérte, nem tud rendesen étkezni. Extrakciók után régi pótlását már nem tudja viselni.



# Anamnézis

- **Általános anamnézis**

- Született: 1944. 03. 06.
- Nyugdíjas tanárnő
- Kezelt magas vérnyomás és rheumás ízületi betegség
- Gyógyszerallergia: nincs
- Nem dohányzik

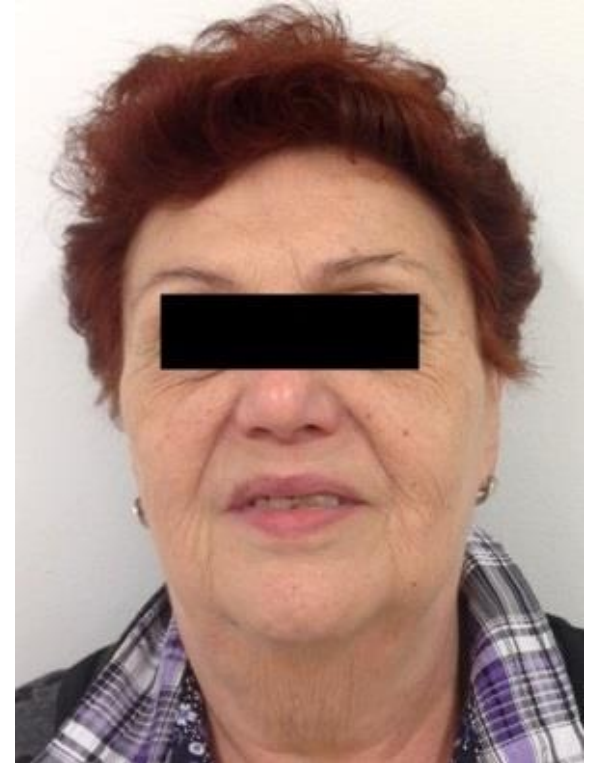- **Fogászati anamnézis:**

- Felső fogív:

- Parodontológiai kezelések: supra- és subgingivális küret, kompozit sín 13-23-as fogakon, visszapótolva a 21-es fogat
- Extrakciók, tömések

- Alsó fogív:

- Parodontológiai kezelések: supra- és subgingivális küret, kompozit sín 43-33es fogakon, visszapótolva a 31-es és 41-es fogakat
- Extrakciók, tömések
- Részleges lemezes, kapcsos fogpótlást hordott korábban, melyet extrakciók miatt már nem tud hordani

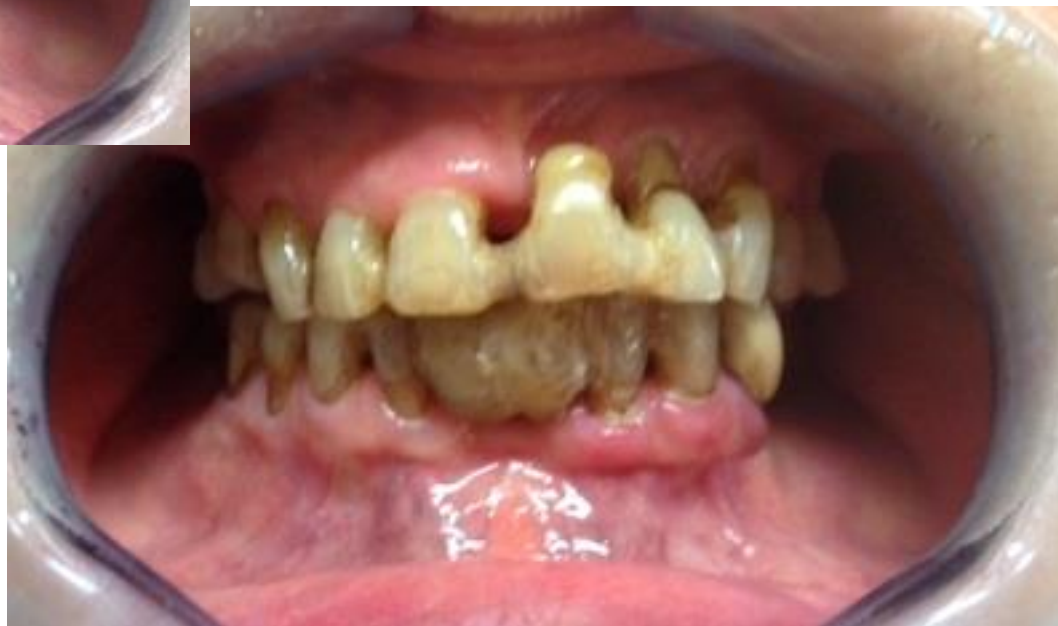
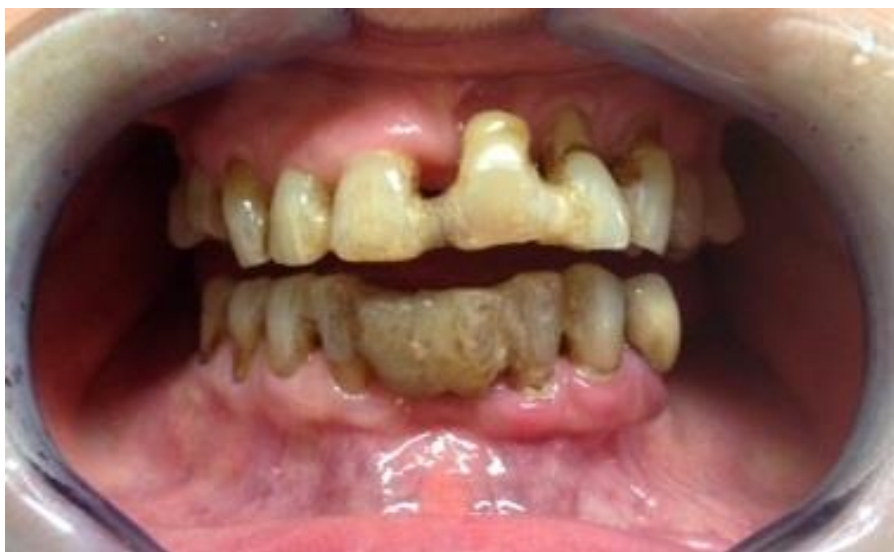
# Fej- nyak régió vizsgálata, intraorális vizsgálat

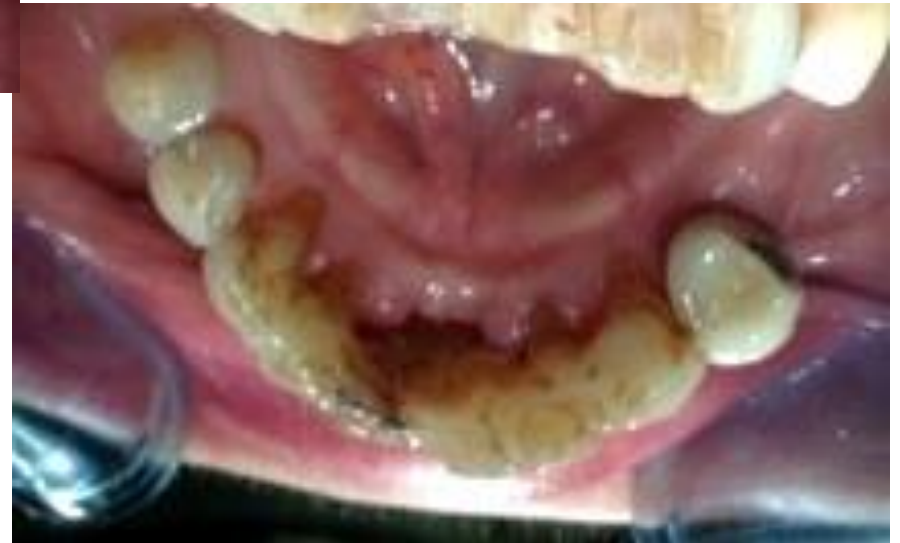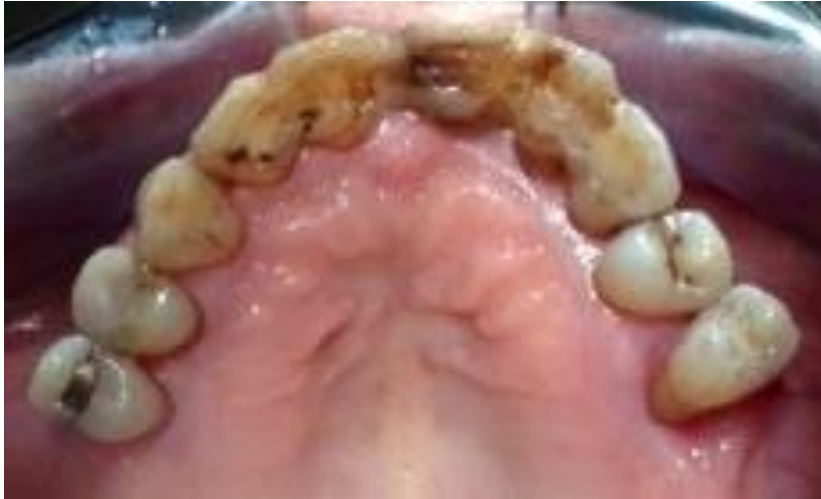- **TMI vizsgálata:** negatív
- **Sztomato-onkológiaivizsgálat:** negatív
- **Harapásforma:** normocclusio
- **Szájhigiéne:** nem megfelelő
- **Fábián-, és Fejérdy osztályozás.:**
  - 2B (felső állcsont)
  - 2B (alsó állcsont)
- **Parodontális státusz (PSR-index):**

3	4	3
3	3	3

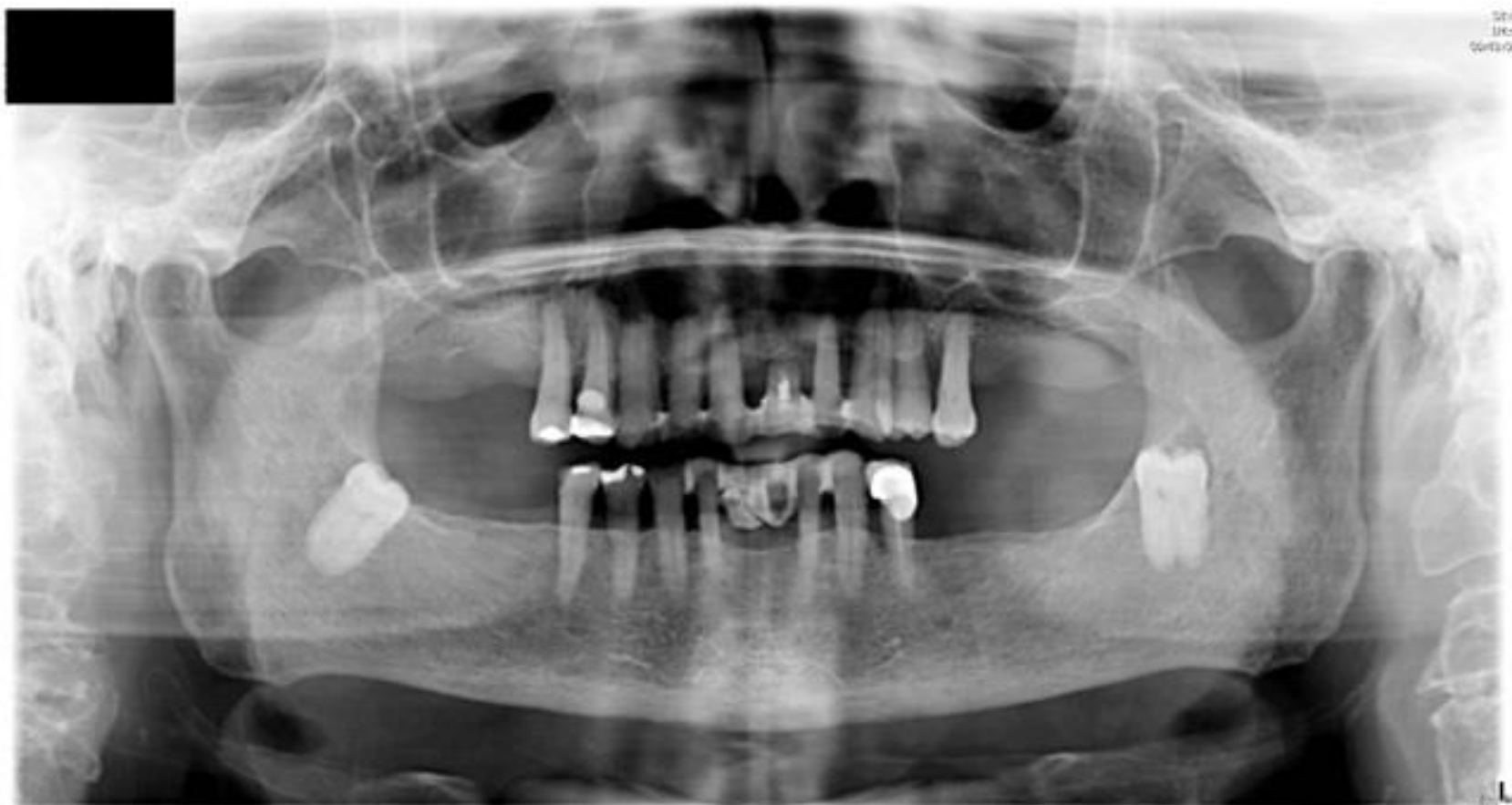# Kiindulási állapot



# Alsó és felső fogív



# OP felvétel



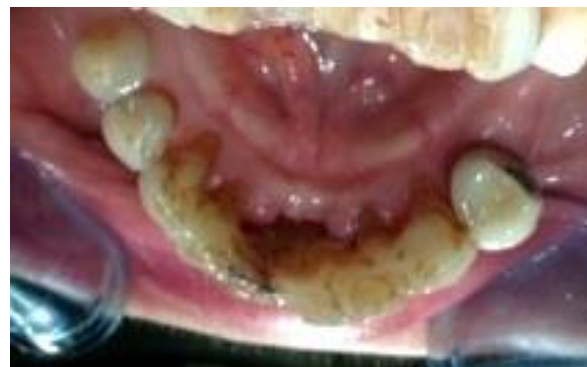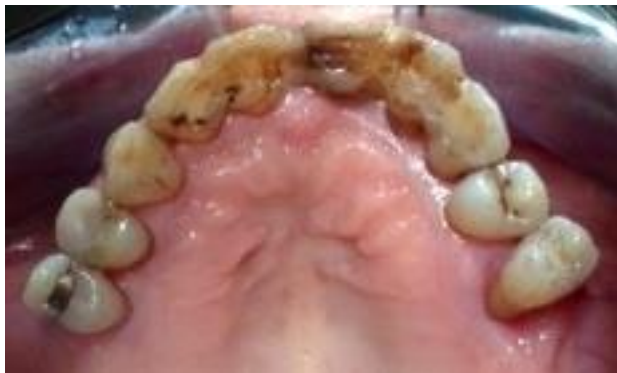# Státusz

Kompozit sín

X	X	X	Tömés (occl)	Tömés (OD)					X					X	X	X
8	7	6	5	4	3	2	1	1	2	3	4	5	6	7	8	
8	7	6	5	4	3	2	1	1	2	3	4	5	6	7	8	
retineált	X	X	Tömés (occl)	Tömés (MOD)			X	X			Gyt, koron	X	X	X	retineált	

Kompozit sín

GyT: gyökértömés





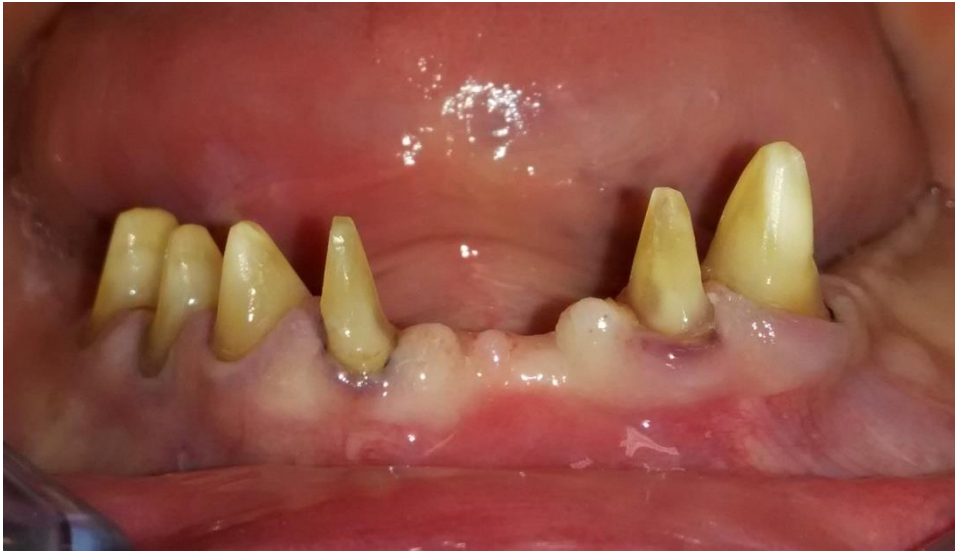# Preprotetikai műveletek:

- Alsó állcsont:
  - Professzionális szájhyi n s kezelés
  - 34 fog f mker mia korona elt vol t sa
  - 34 fog extrakci ja

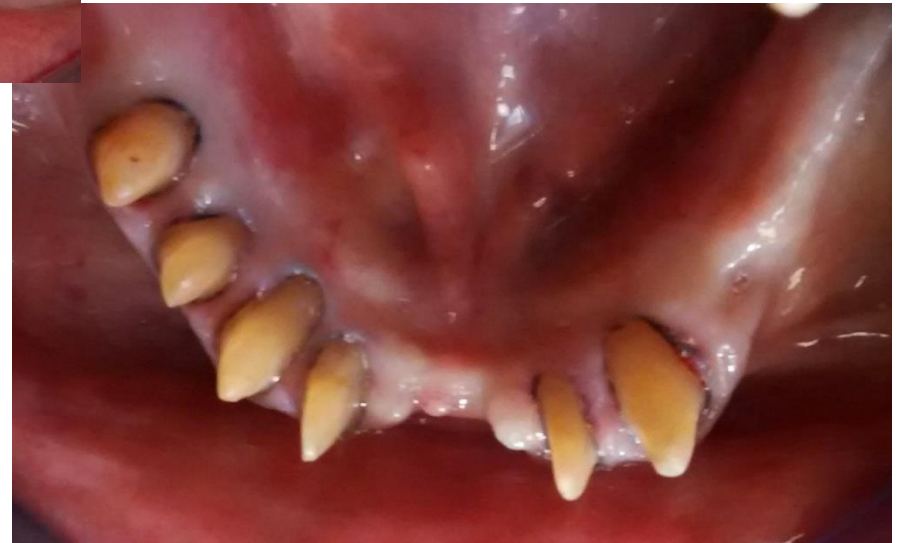# Kezelési terv

- Alsó állcsont: 2B
  - Precíziós elhorgonyzású kombinált fogpótlás
  - Fix rész:
    - 8 tagú egybeöntött technológiával készülő fémkerámia hídpótlás
    - Leplezett horgonykoronák: 45, 44, 43, 42, 32, 33
    - Leplezett hézagfogak: 41, 31
    - 45, 33: OT-Cap, frézelt váll, interlock
  - Kivehető rész:
    - 6 fogat pótló finommechanikai rögzítőkkal elhorgonyzott, dentomucosalisan megtámasztott, fém alaplemezű, részleges lemezes fogpótlás
    - Pótolts fogak: 47, 46, 34, 35, 36, 37

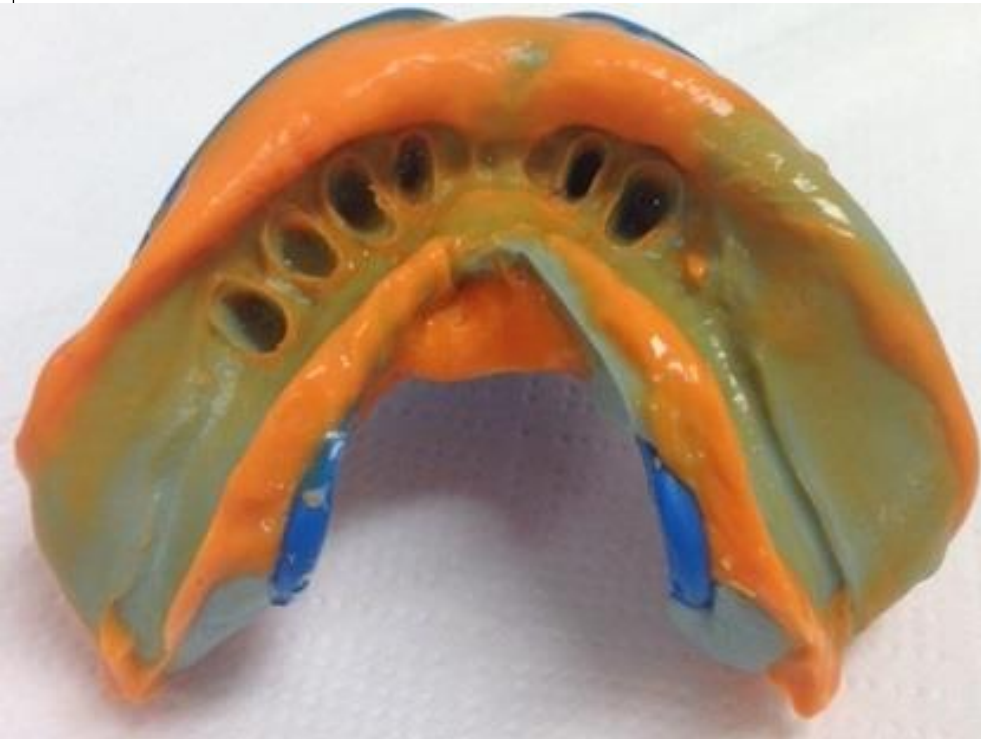# Előkészített csonkok sulcustágítás után



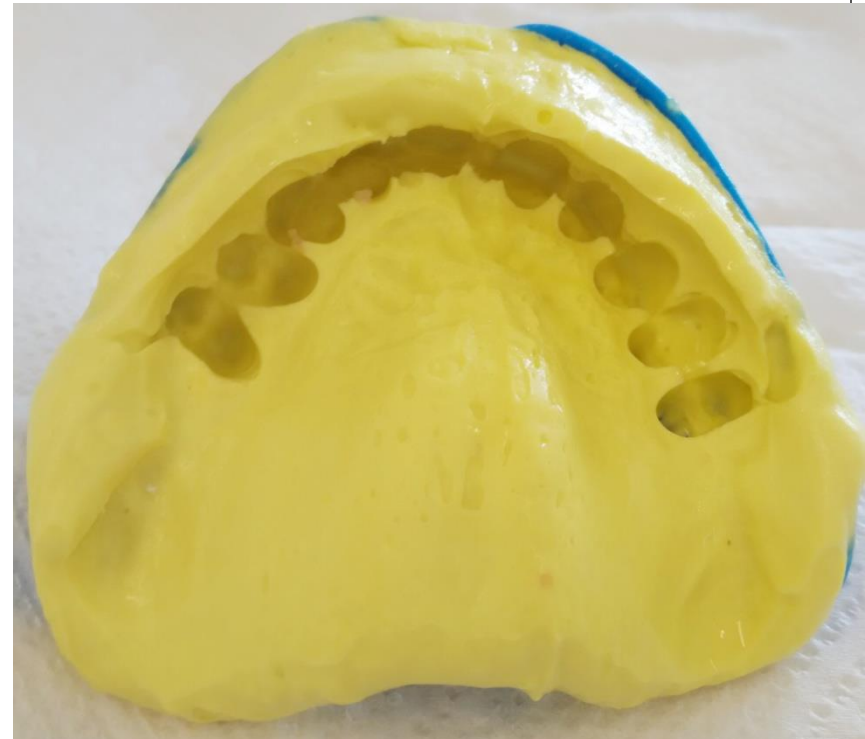
Paragingívális ferde vállas preparálás



# Alsó precíziós-szituációs lenyomat, felső antagonista lenyomat

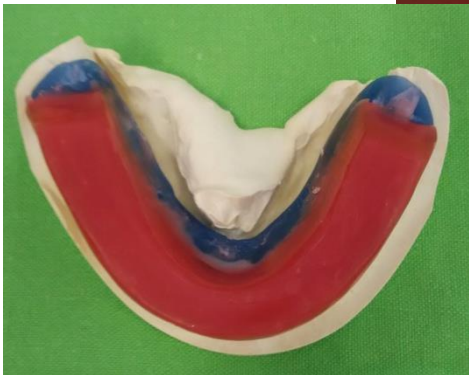
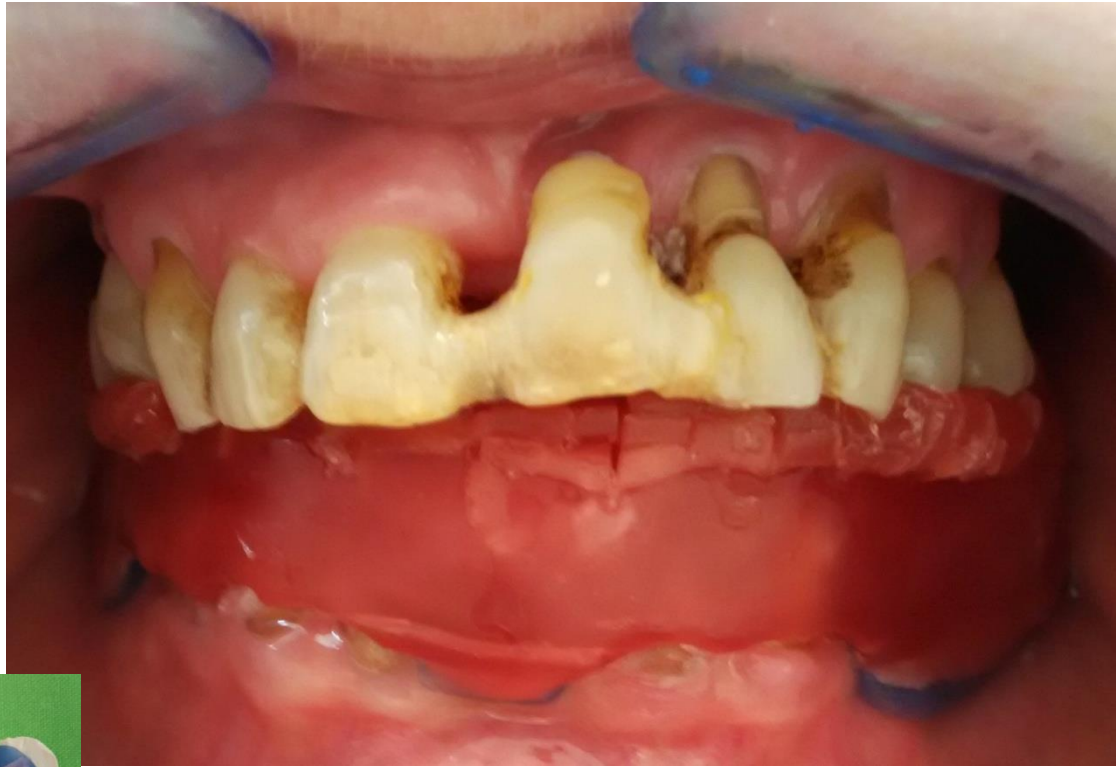
2 fázis 2 időben (C- szilikon)

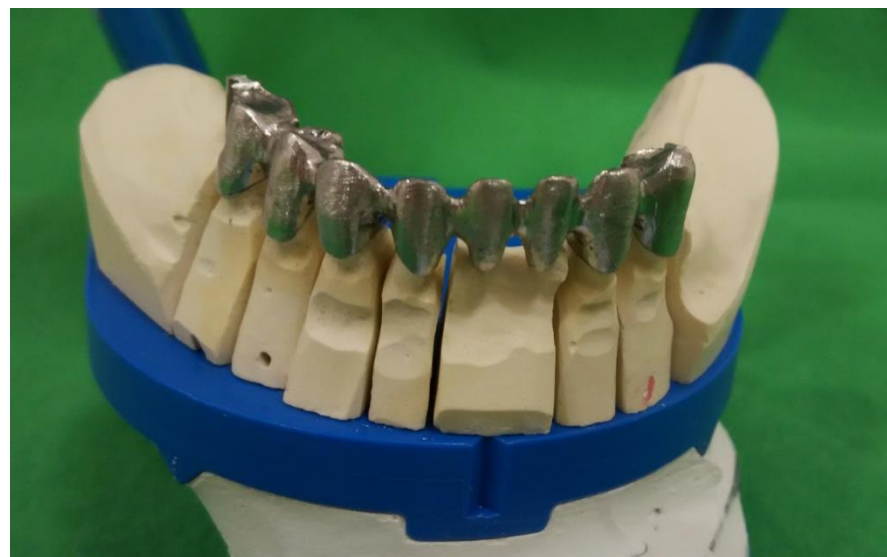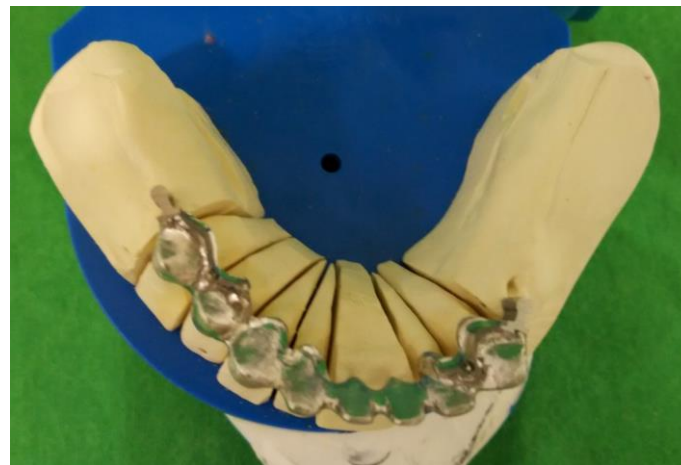
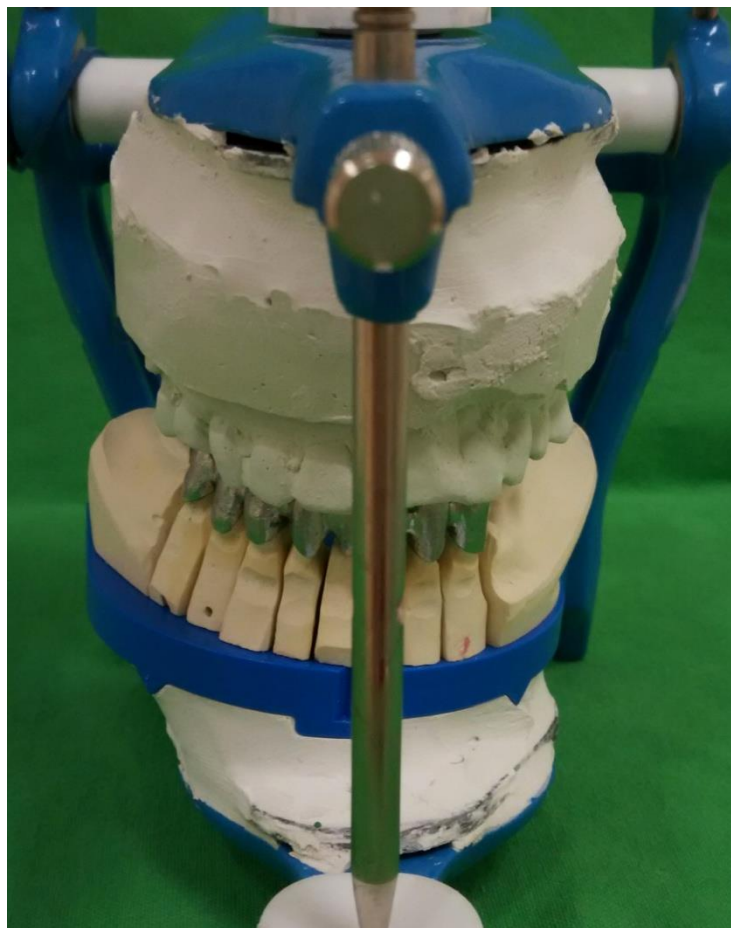


(Alginát)

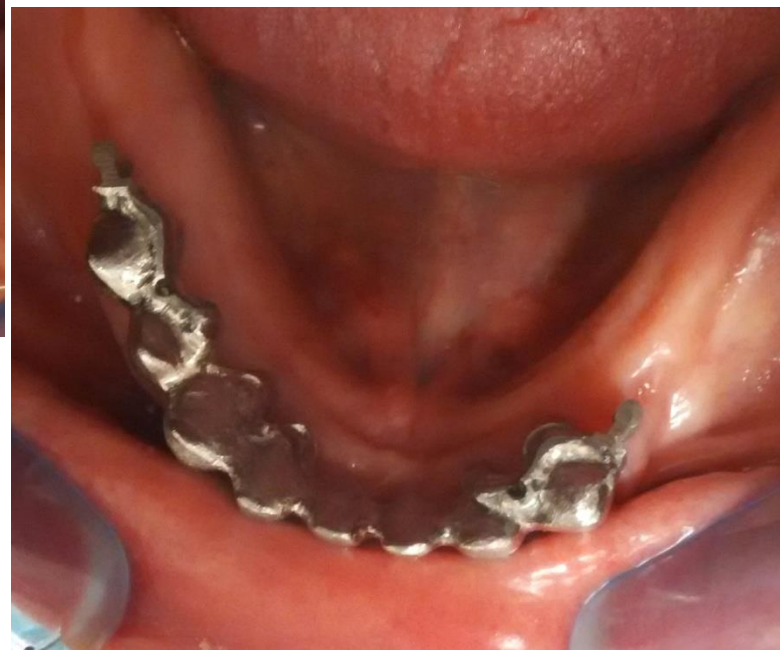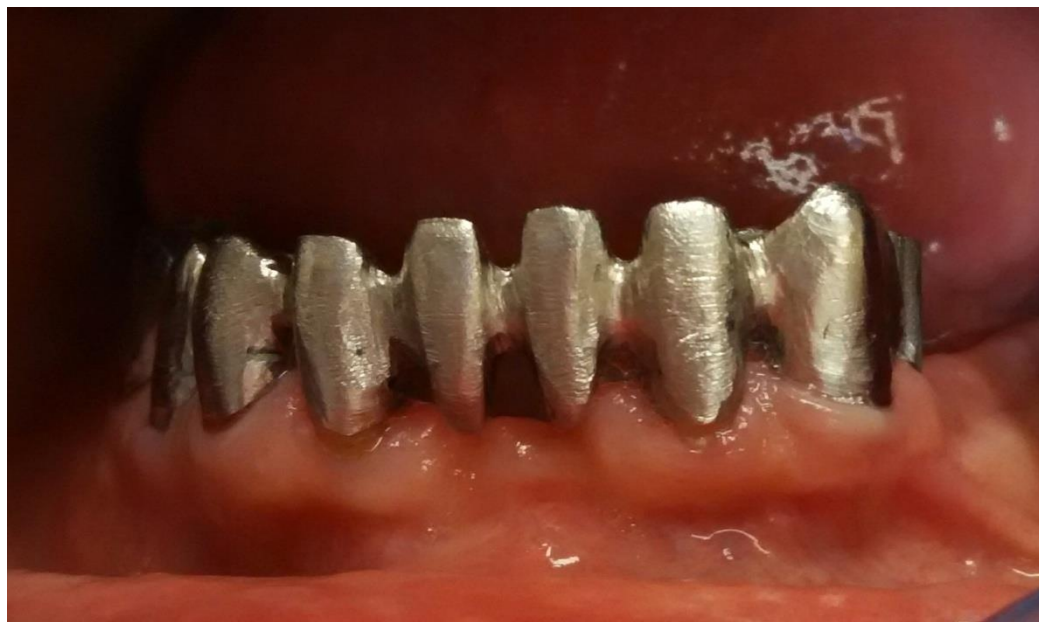# CO meghatározása harapási sablonnal



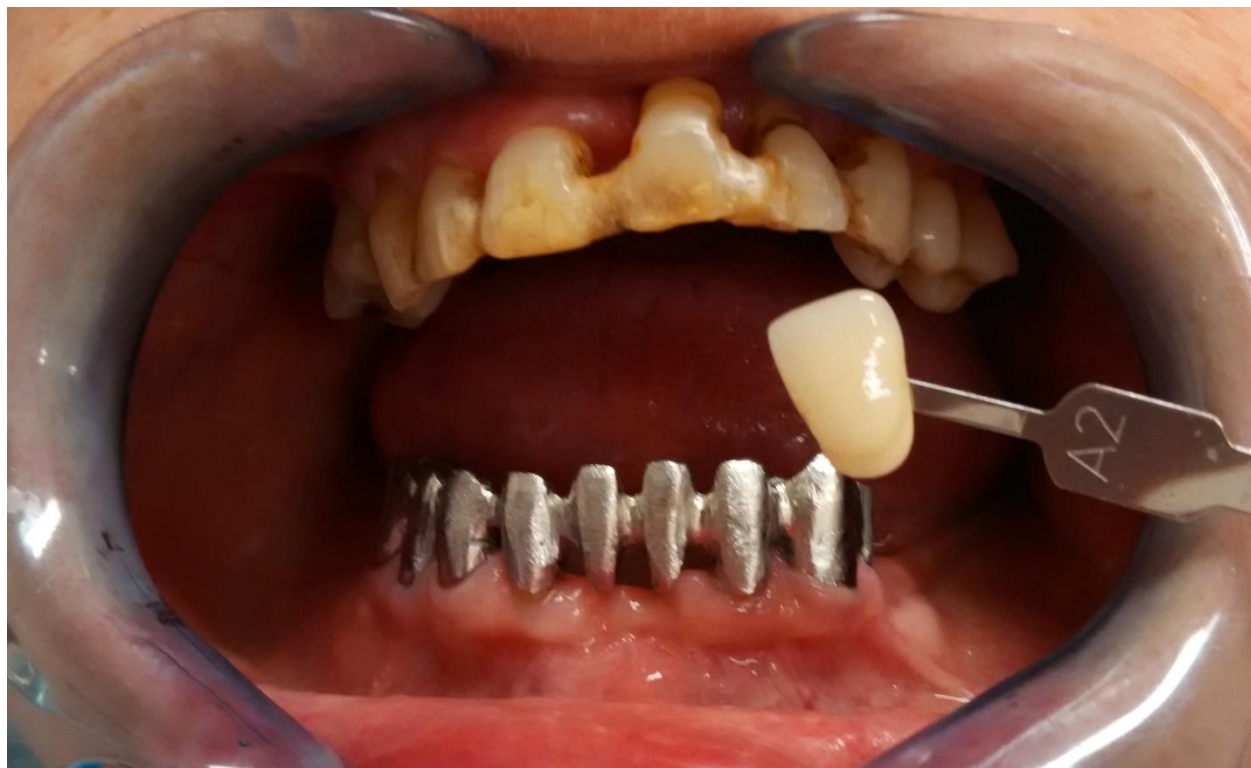# Váz a szekciós mintán



# Vázpróba szájban

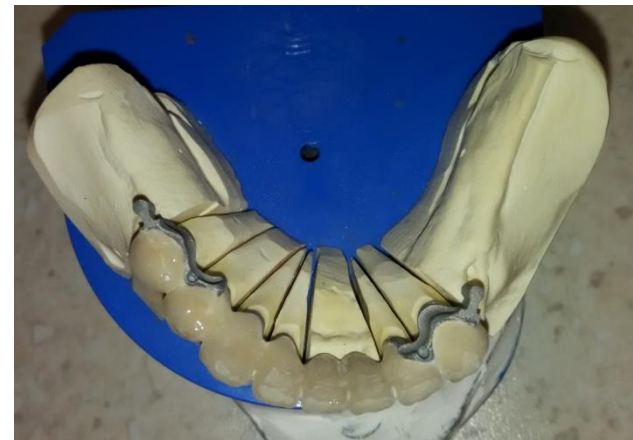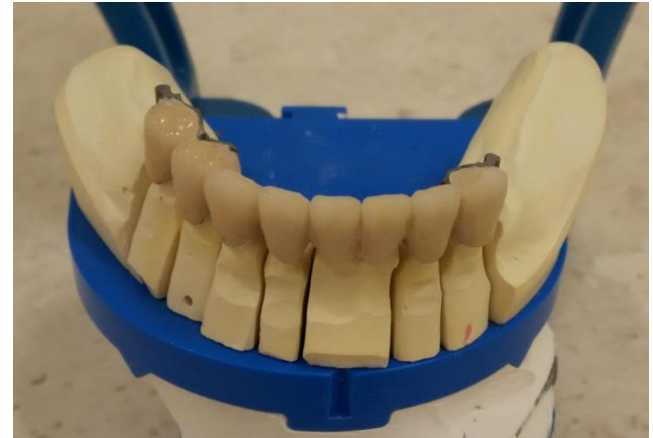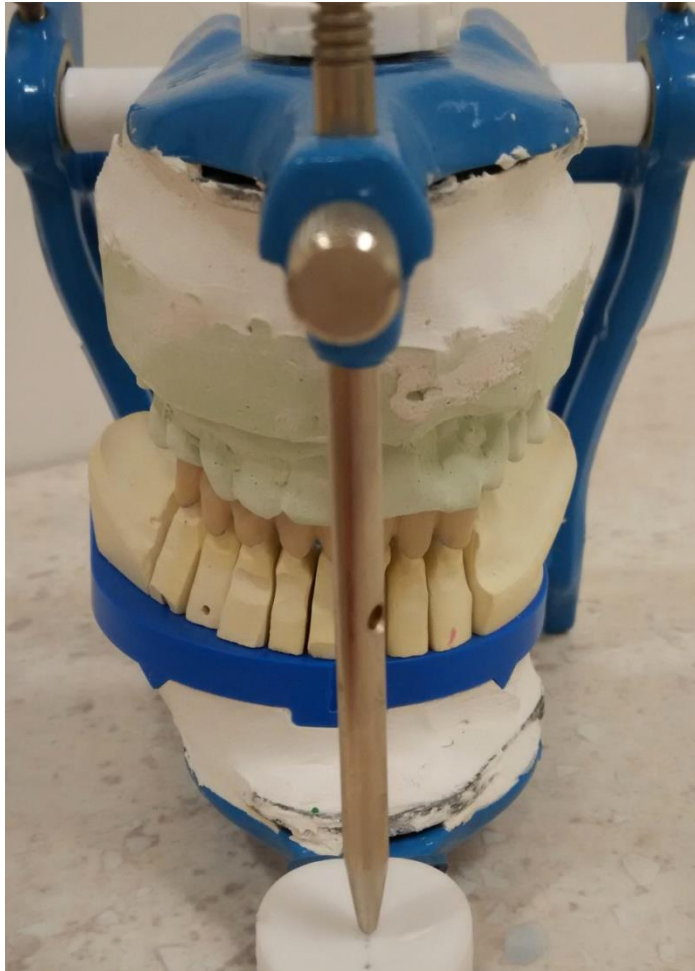


# Fogszín meghatározása

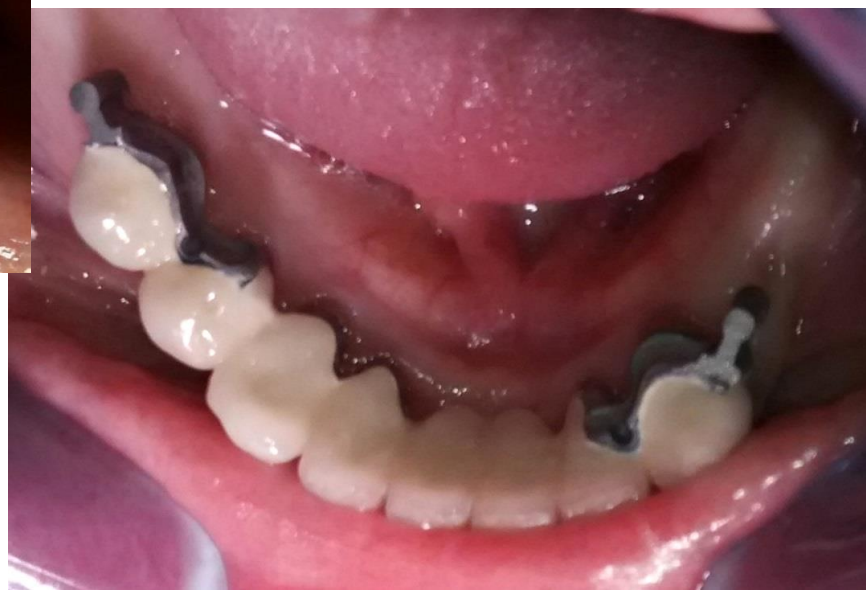
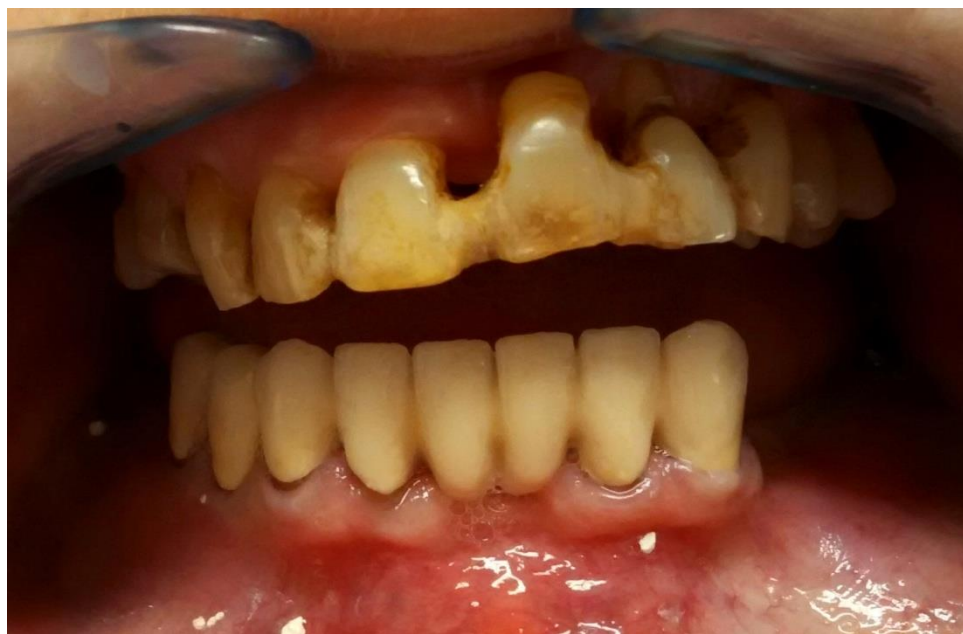


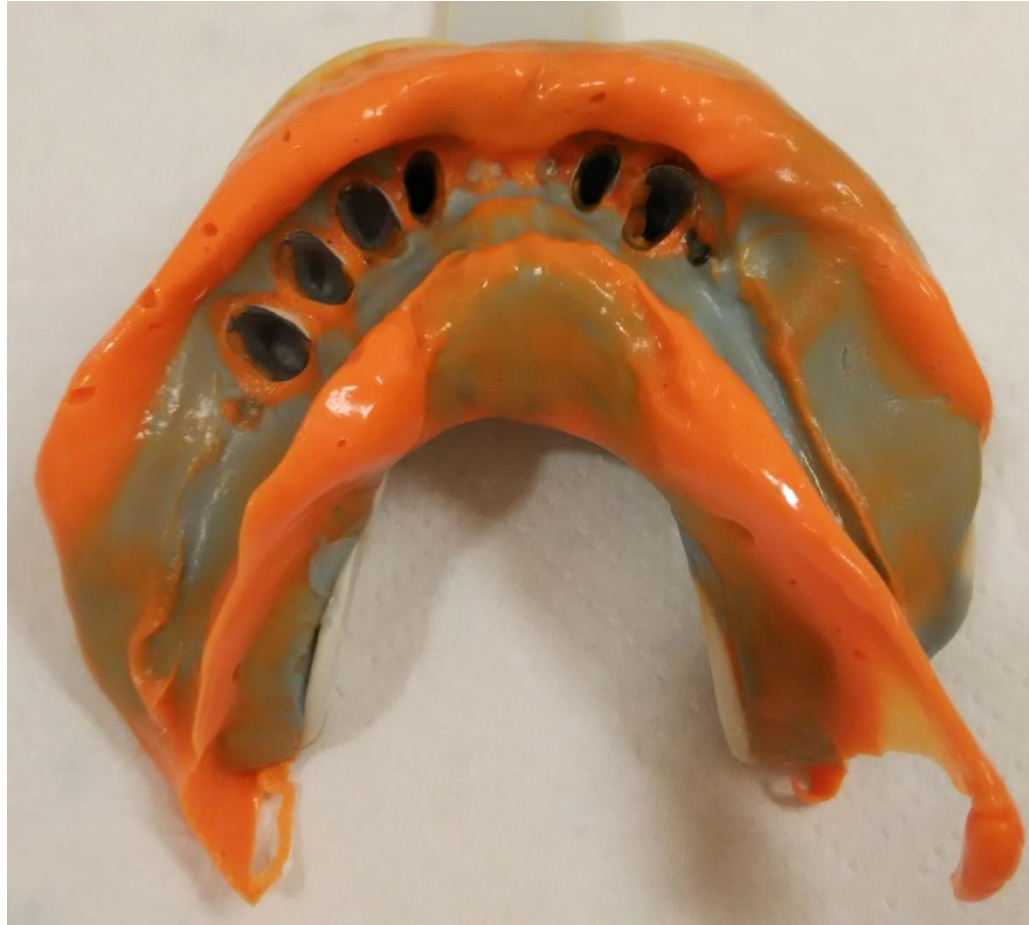# Nyerspróba



# Nyerspróba szájban

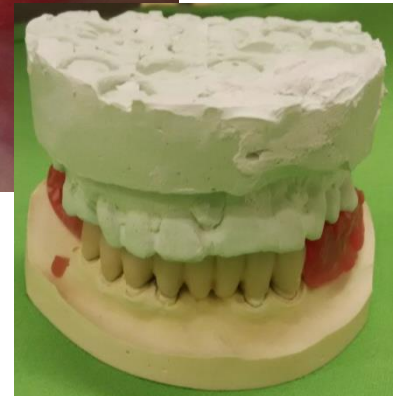
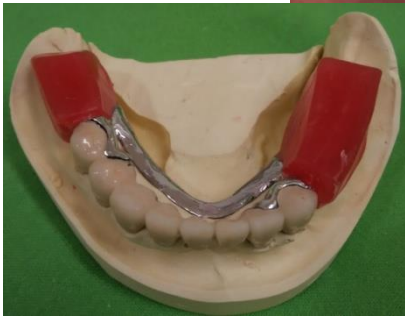
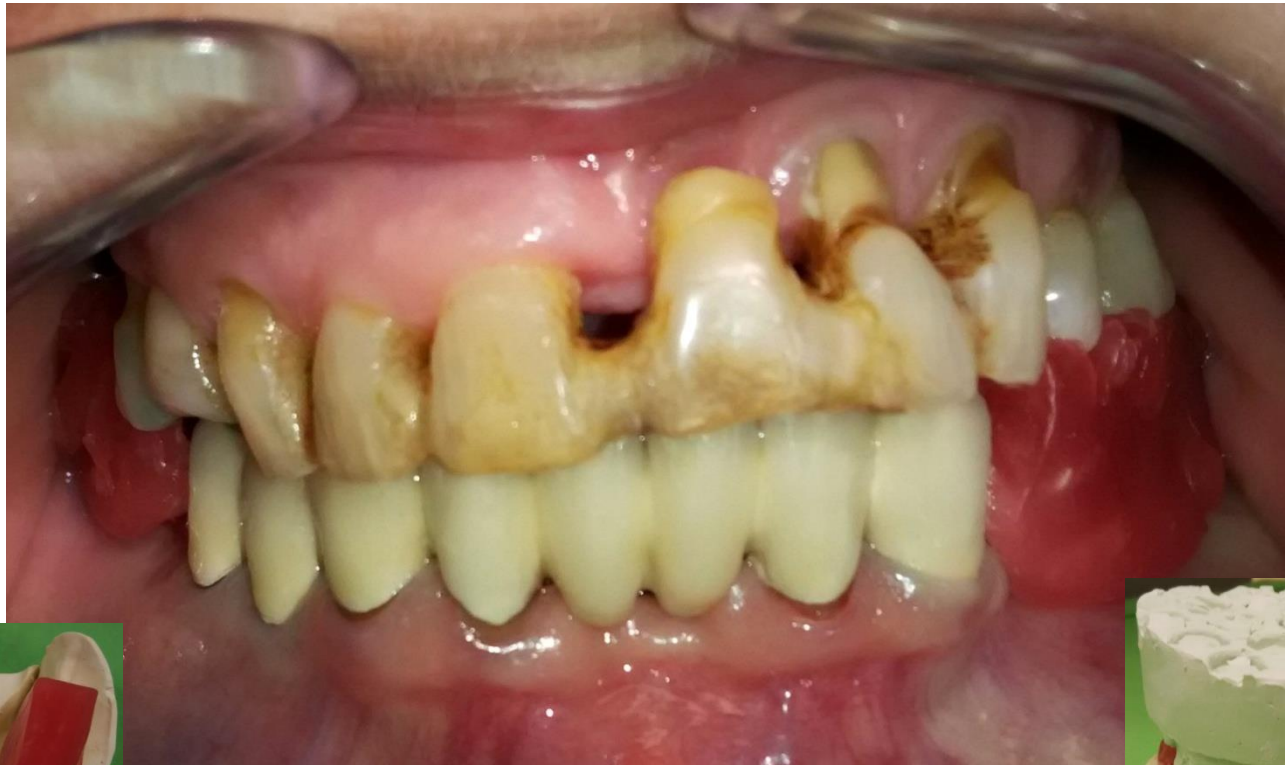
# Szituációs lenyomat a fix résssel

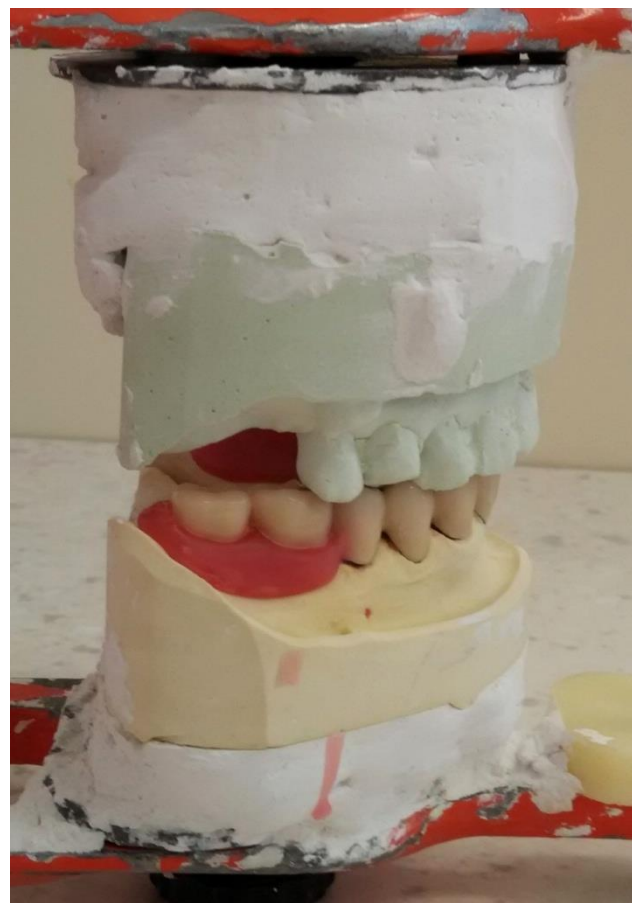
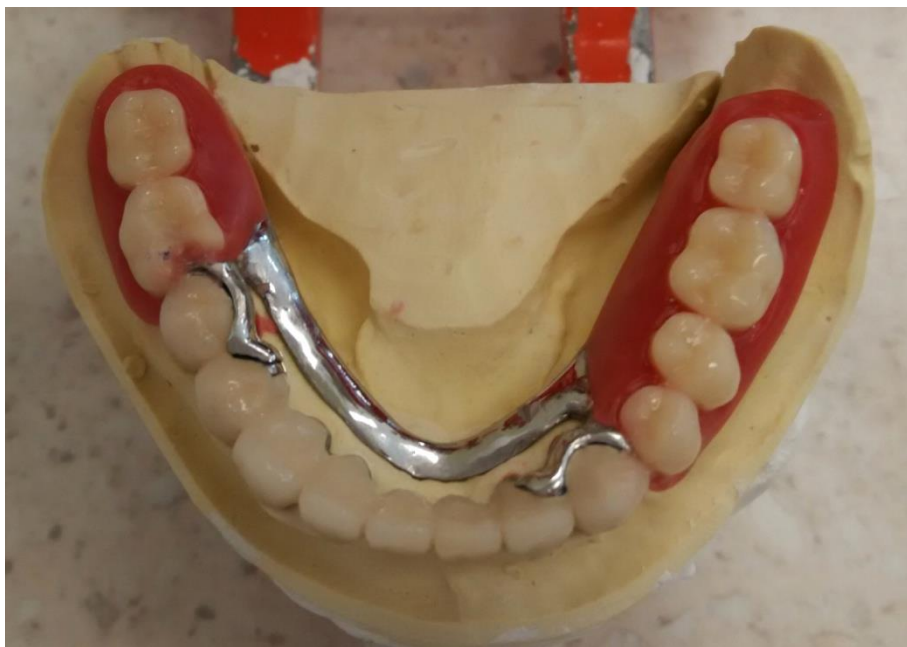
2 fázis 1 időben ( C- szilikon)

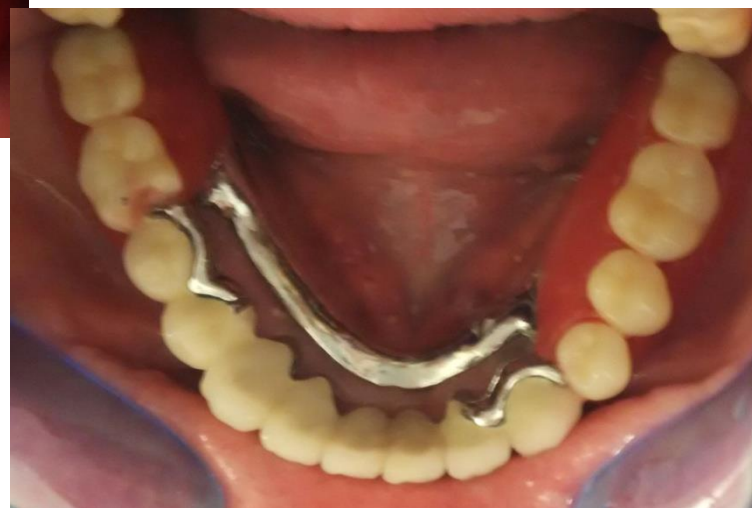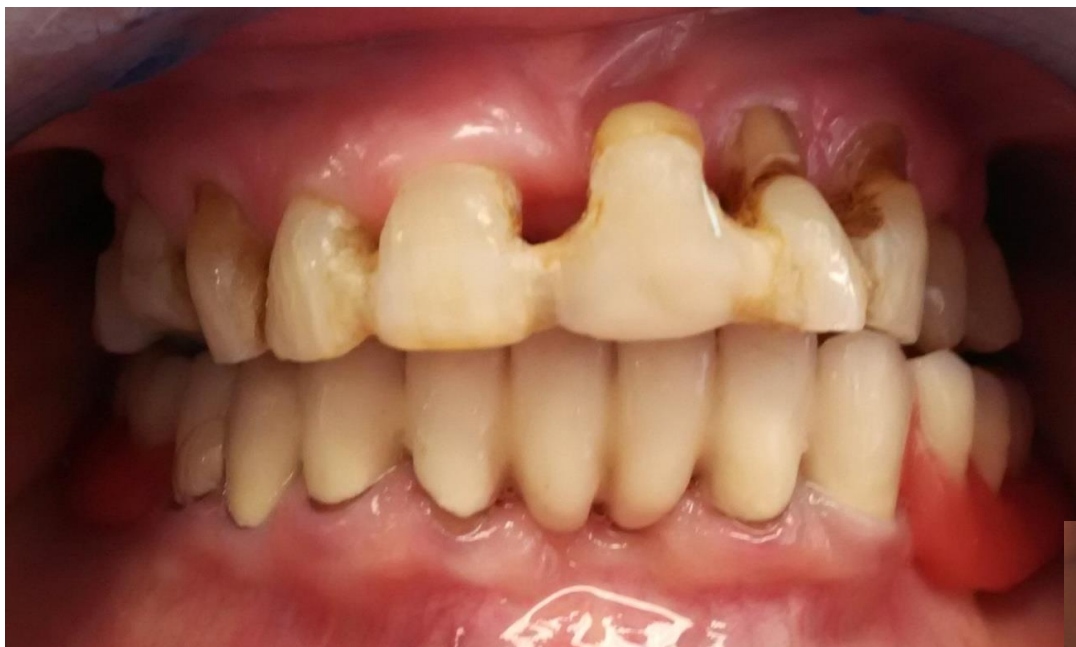# Fémlemez próbája és CO meghatározása



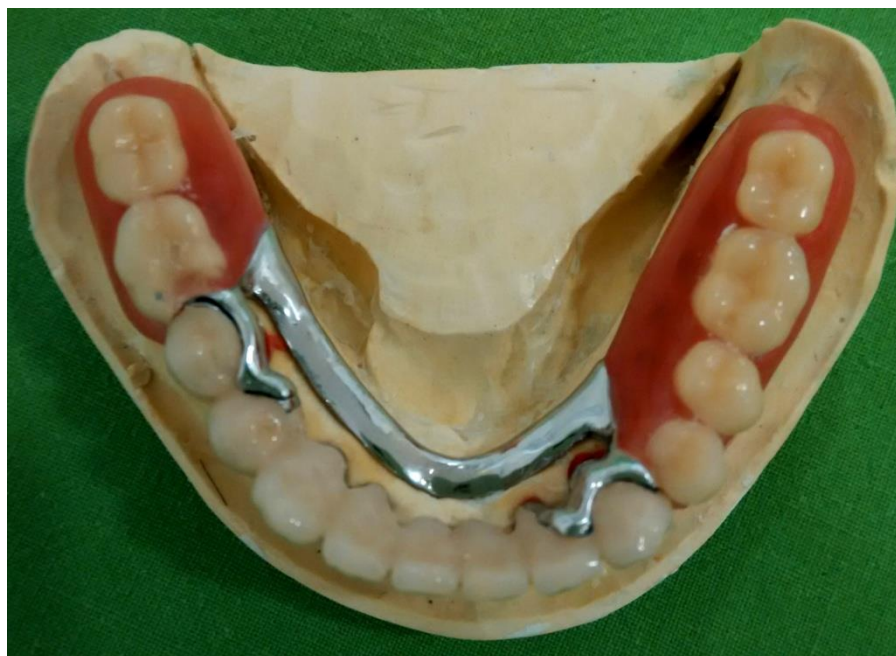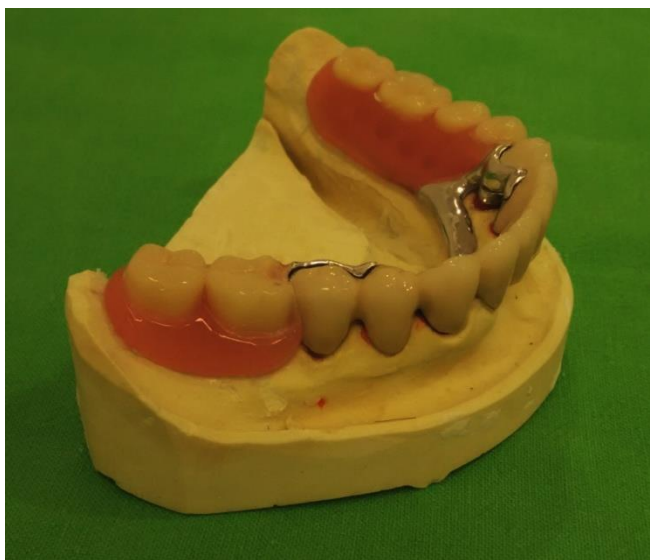# Próba fogsor az artikulátorban



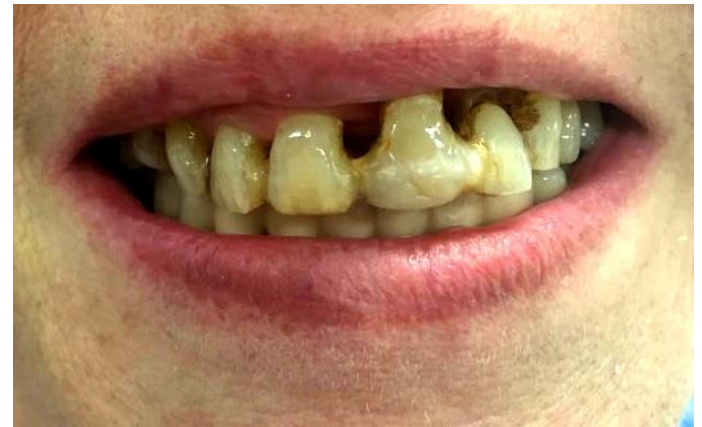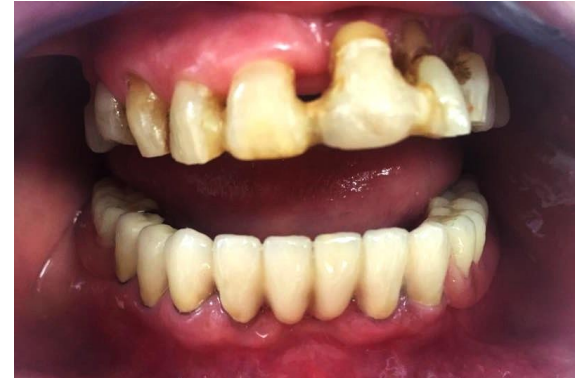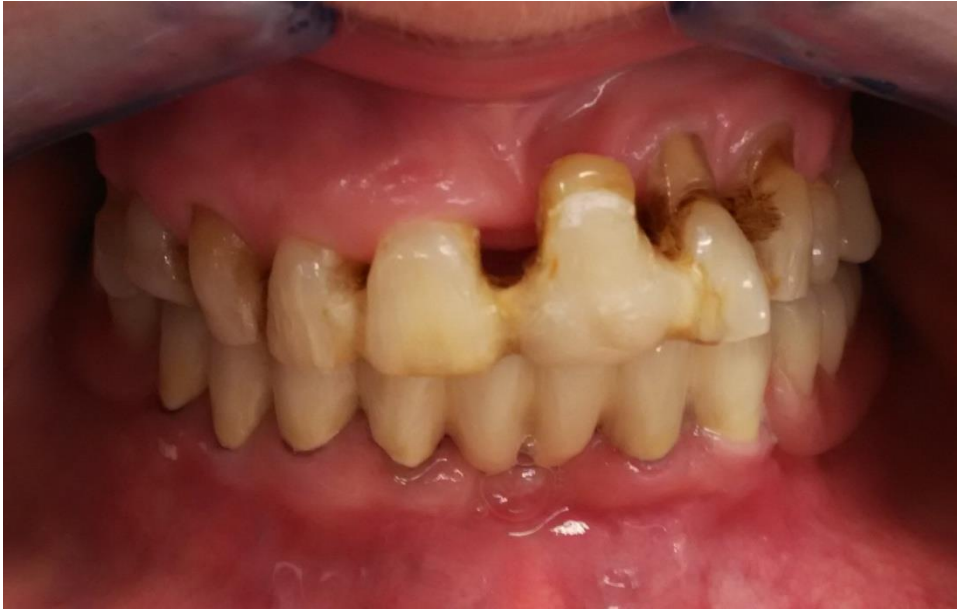# Fogpróba



# Elkészült munka a mintán

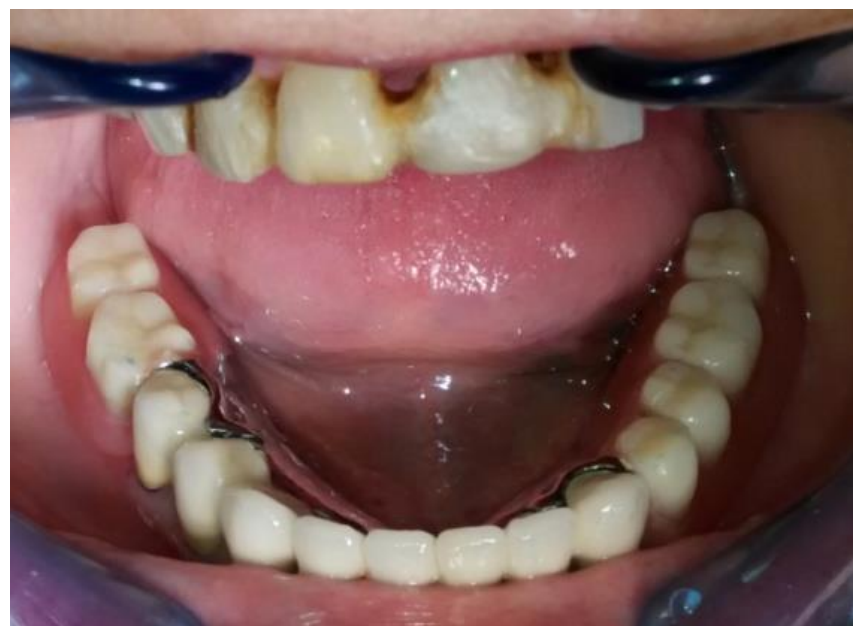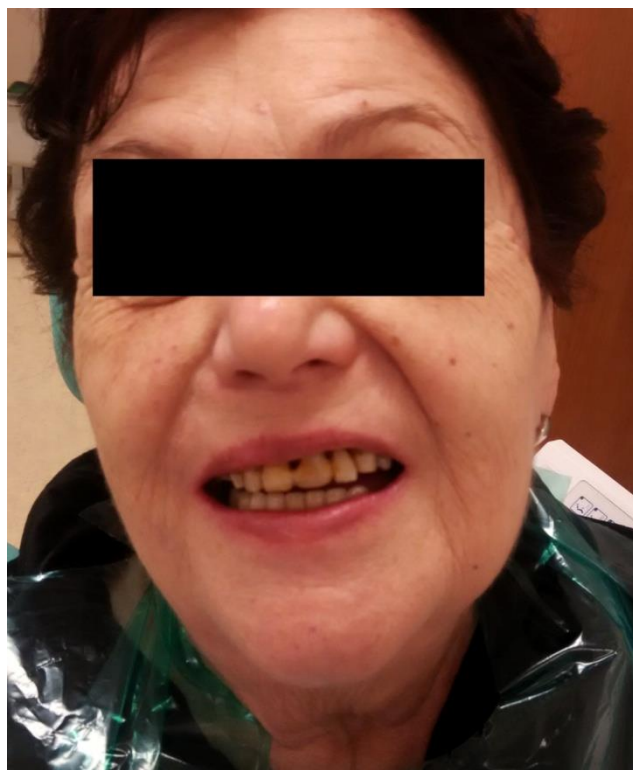


# Átadás





# Rövidtávú kontroll



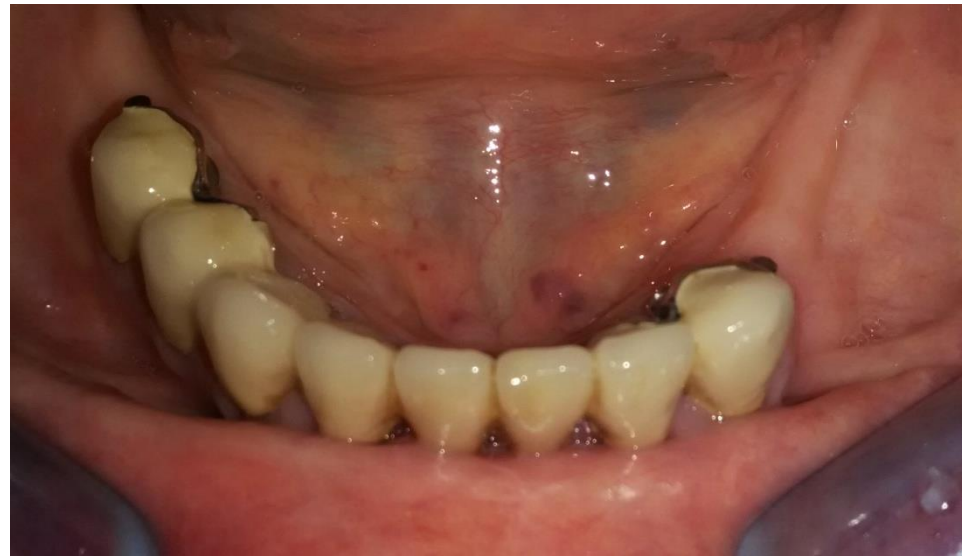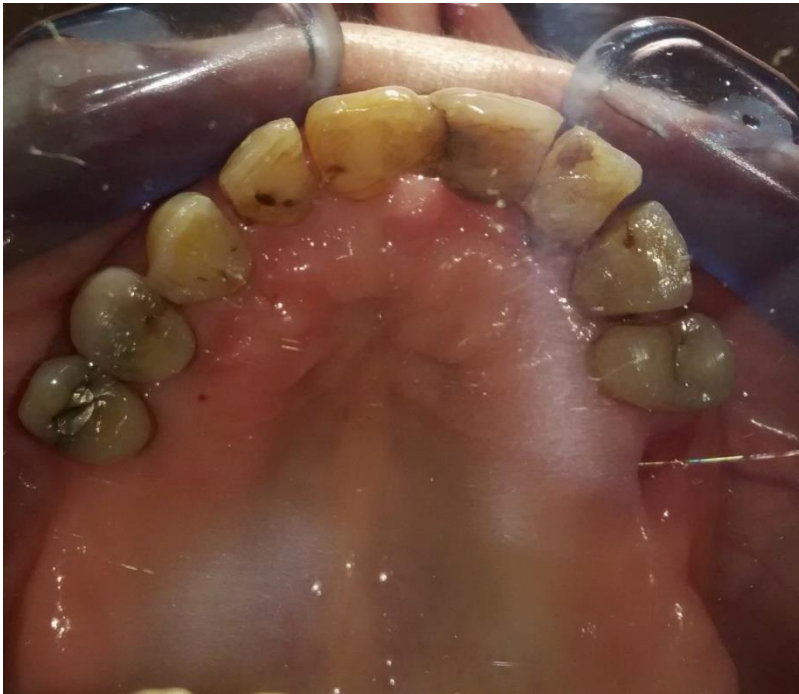# Felső állcsont kezelési terv

- **Öntött kapocs elhorgonyzású kombinált fogpótlás**
- **Fix rész:**
  - Öntött technológiával készült fémkerámia kapocstartó híd pótlás, frézeltvállal és interlockkal
    - Leplezett horgonykoronák (12,13,14,15, 23. 24)
    - Leplezett hézagfogak (11, 21, 22)
- **Kivehető rész:**
  - 5 fogat pótló öntött kapcsokkal elhorgonyzott, dentomucosálisan megtámasztott, fém alaplemező részleges lemezes fogpótlás
  - Pótolt fogak: 16, 17, 25, 26, 27)

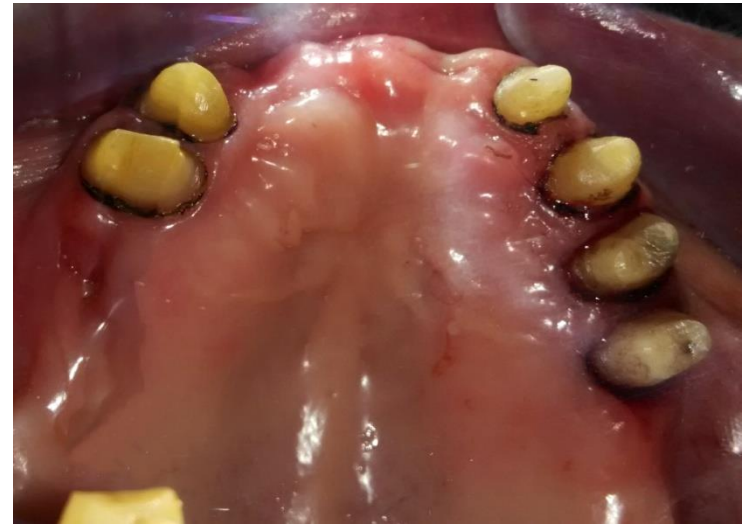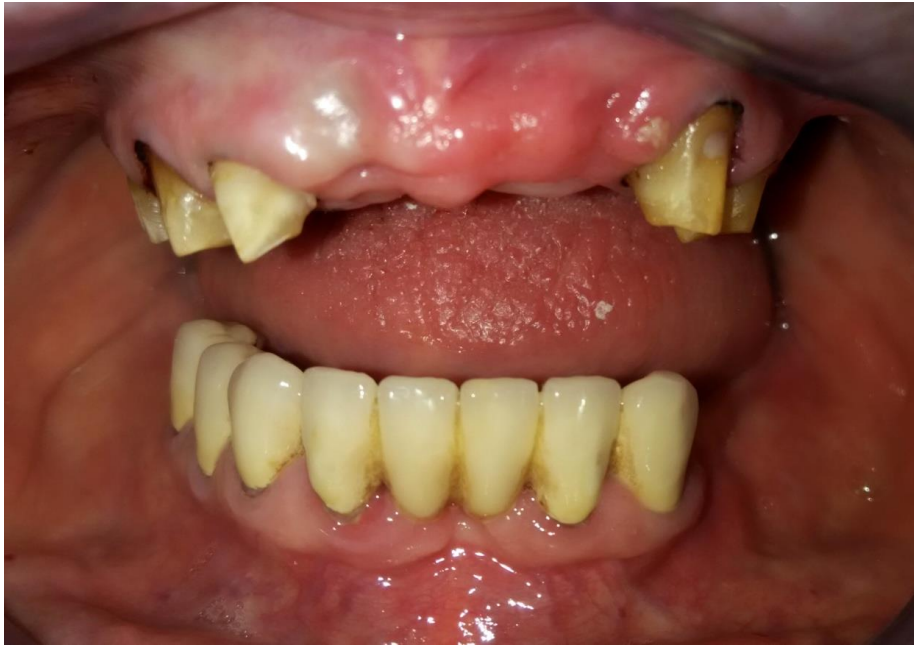# Preprotetikai Műveletek

- Felső állcsont:
  - Professzionális szájhigiénés kezelés
  - Kompozitsín átvágása ( 11, 21, 22 fogaknál)
  - 11, 22 fog extrakciója

# Kiindulási állapot

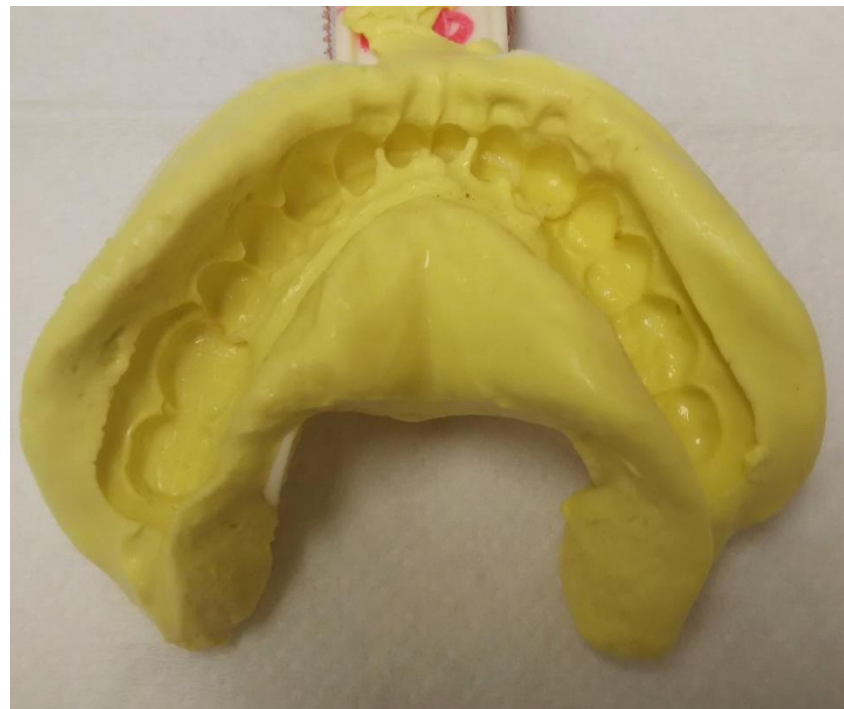

# Előkészített csontok sulcustágítás után



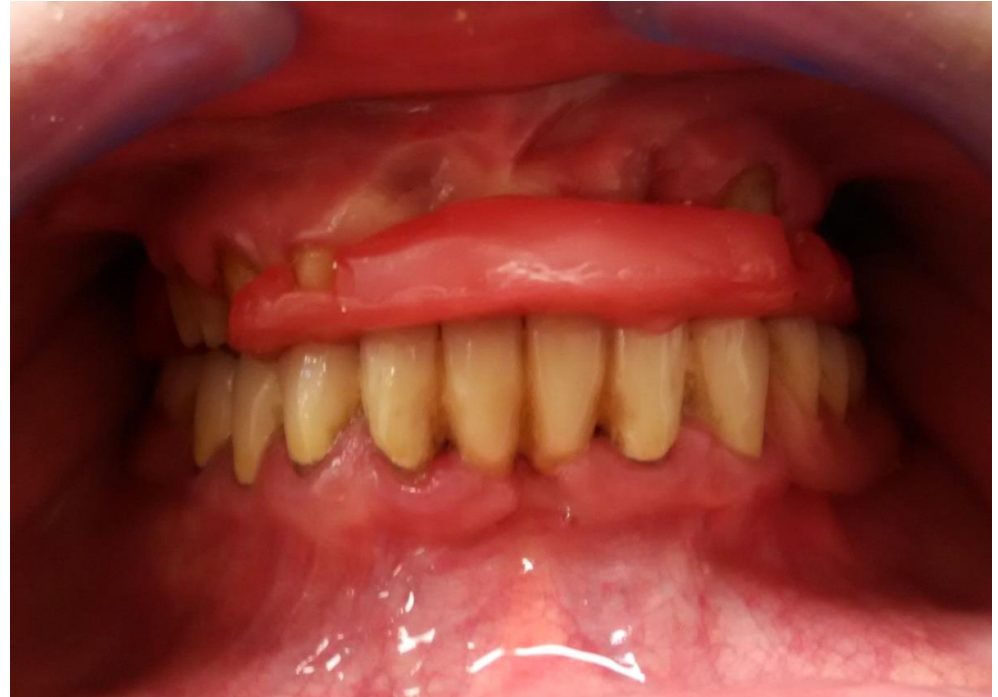Paragingivális ferde vállas preparálás

# Lenyomatvételel

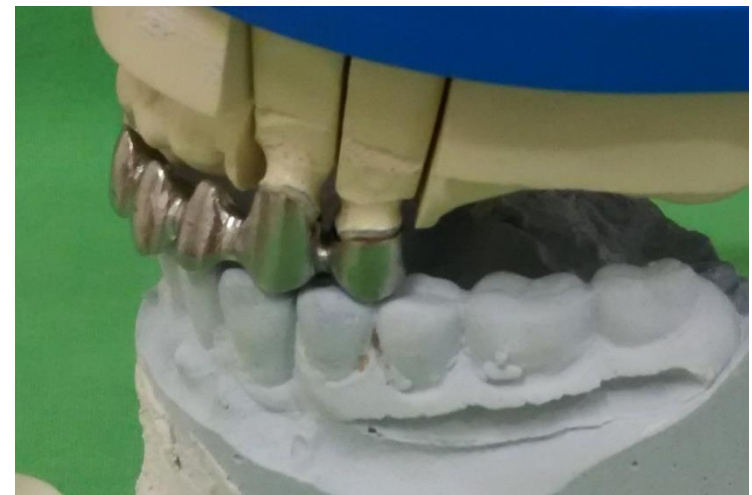
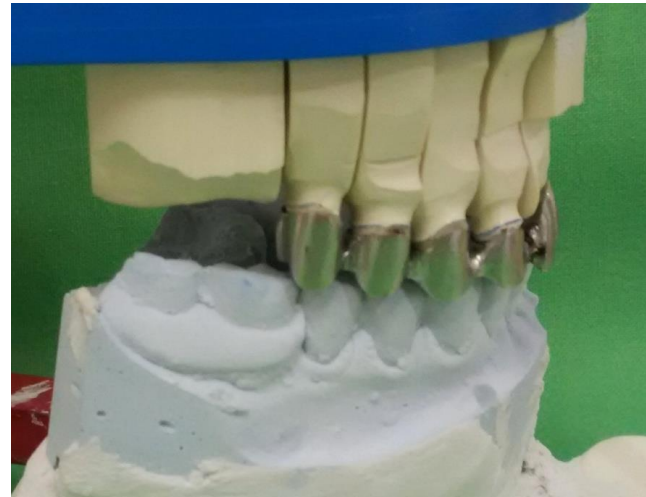
Felső állcsont: 2fázisú, 2idejű precíziós-szituációs lenyomat  
( C- szilikon)  
Alsó állcsont: antagonista ( alginát)

# CO meghatározás harapási sablon segítségével

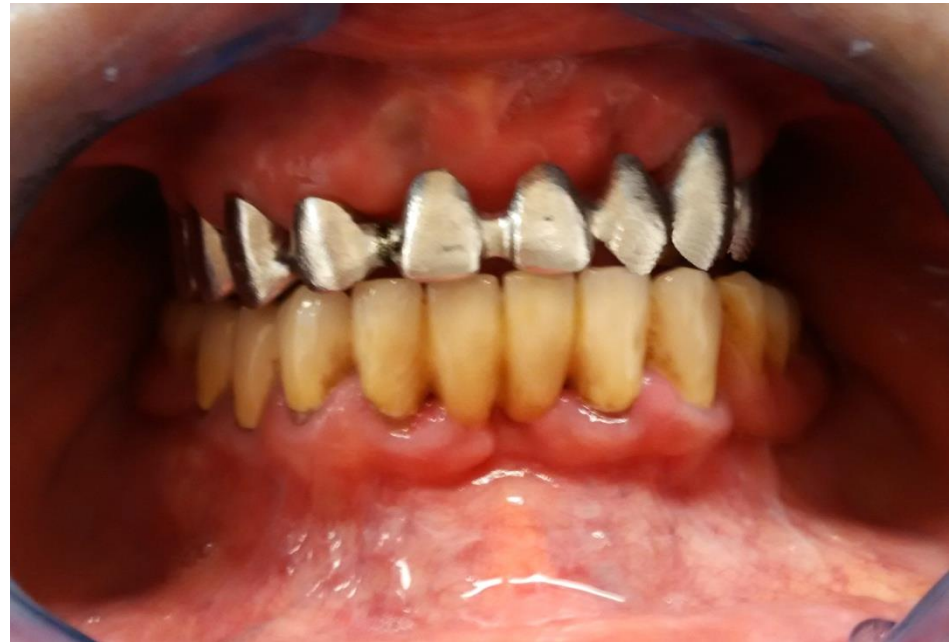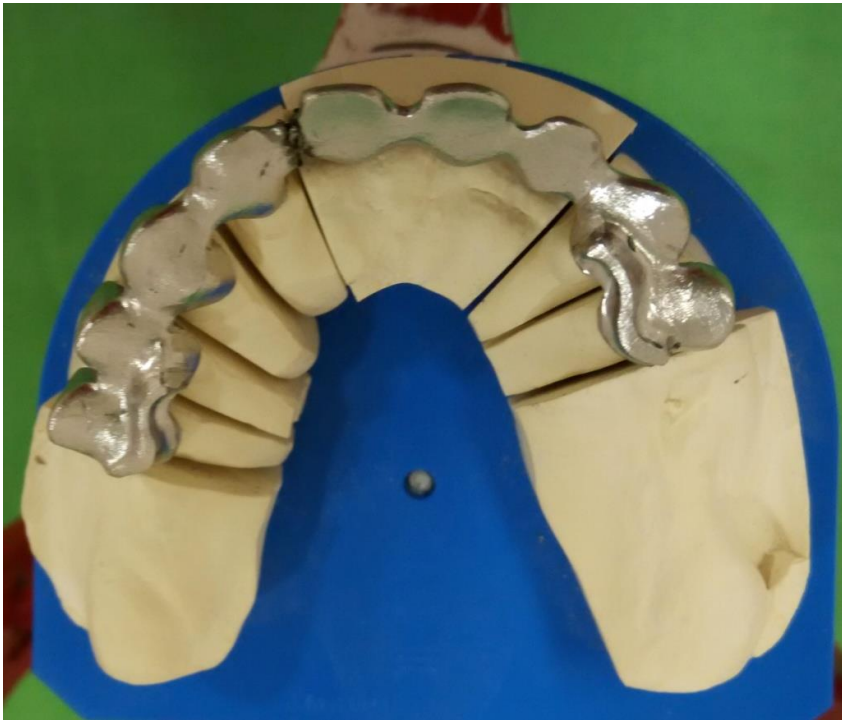


# Fémváz ellenőrzése az artikulátorban

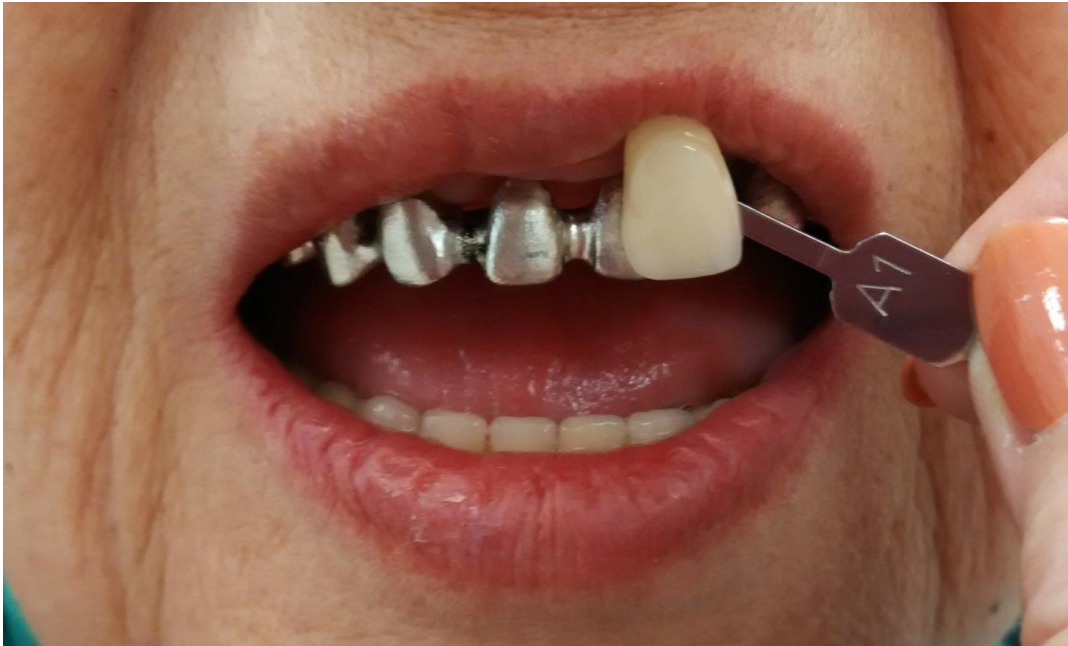



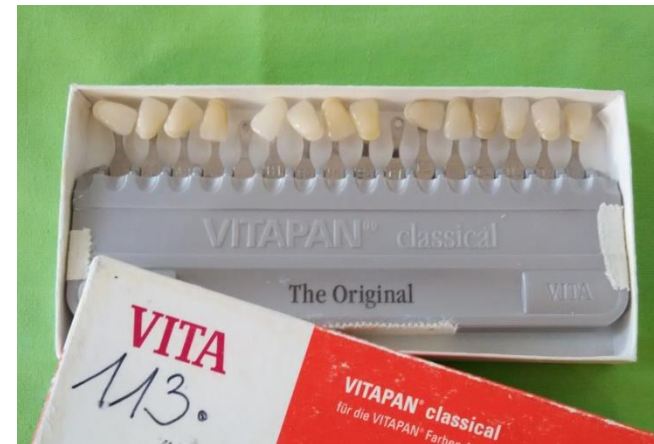# Vázpróba a szájban



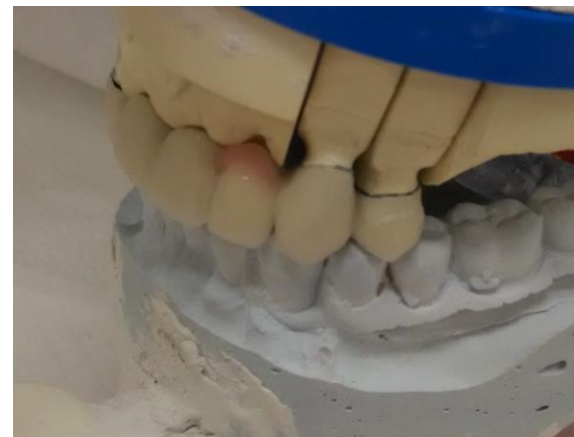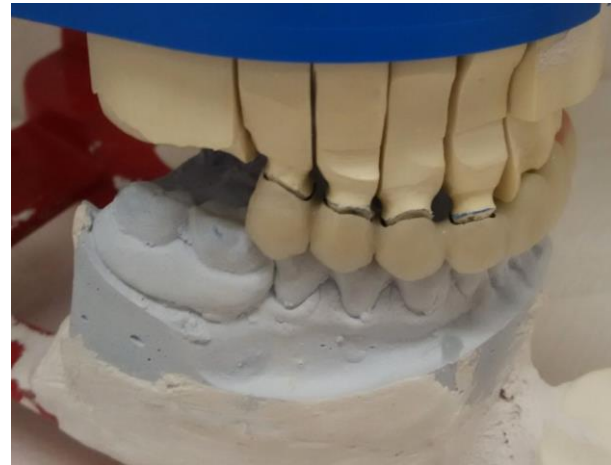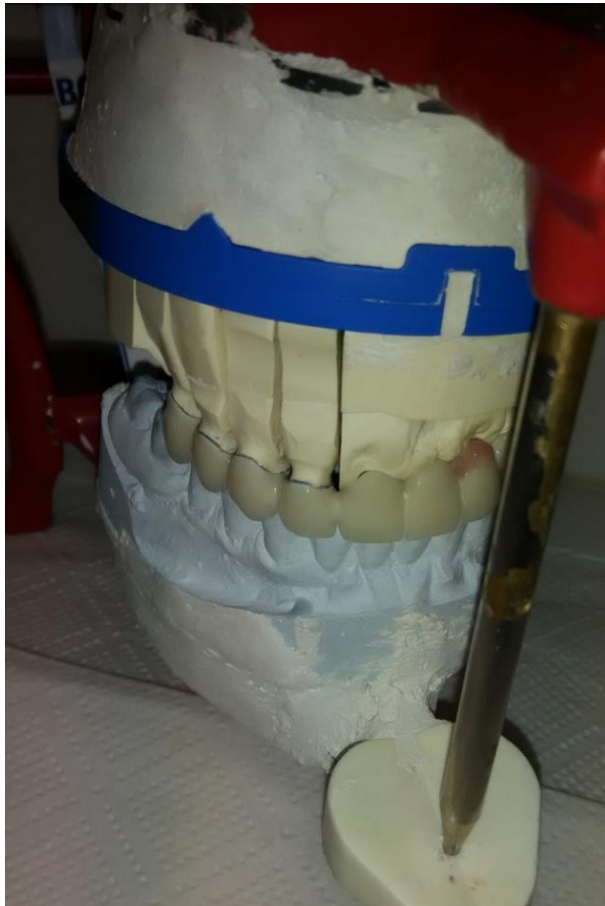# Fogszín meghatározása



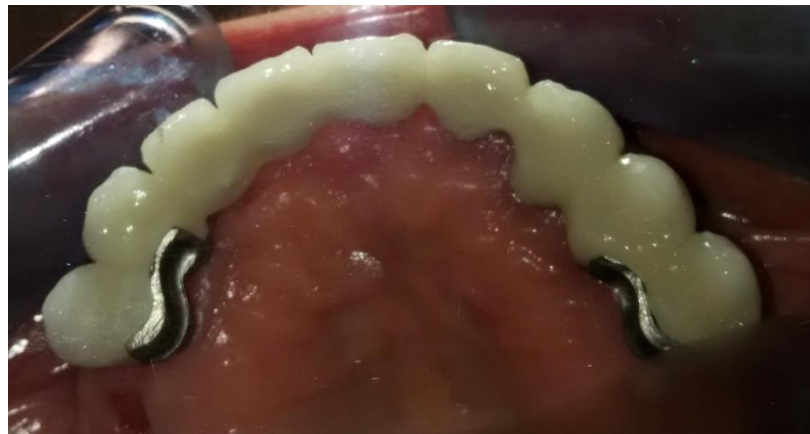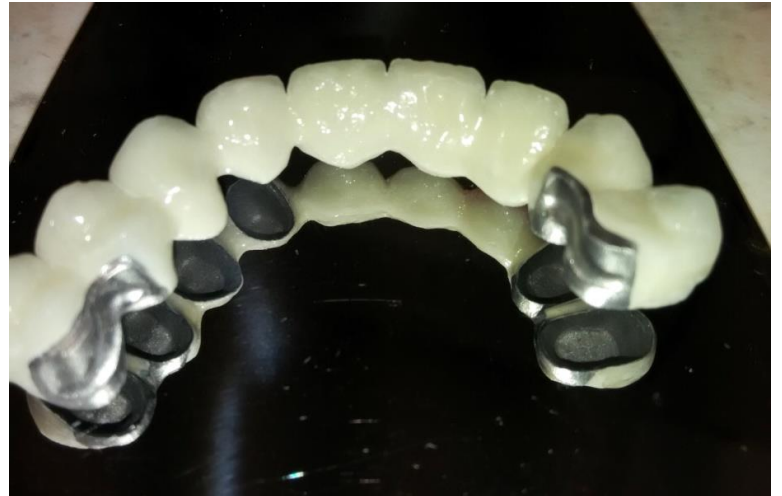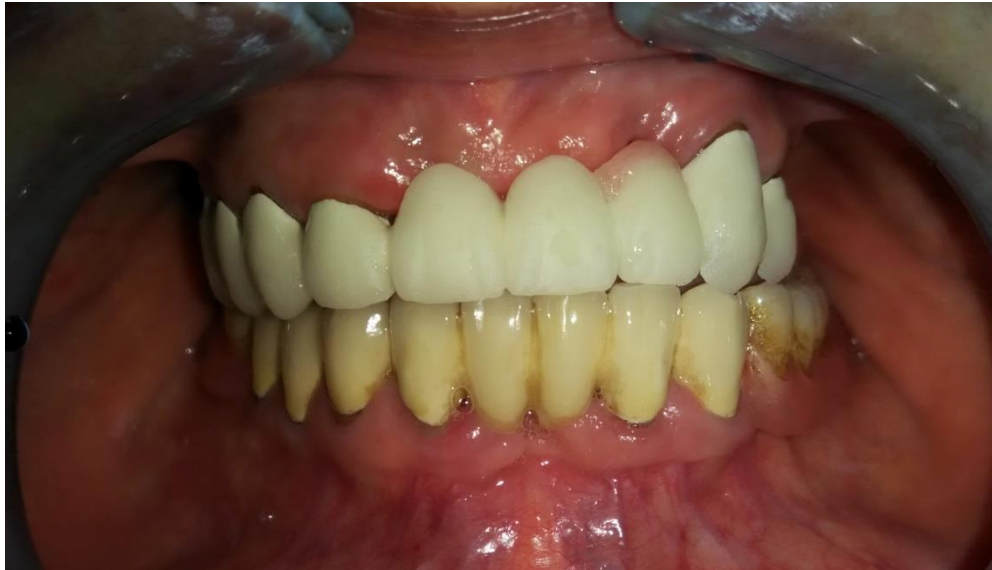Választott fogszín : A1 (a páciens kifejezett kérésére)



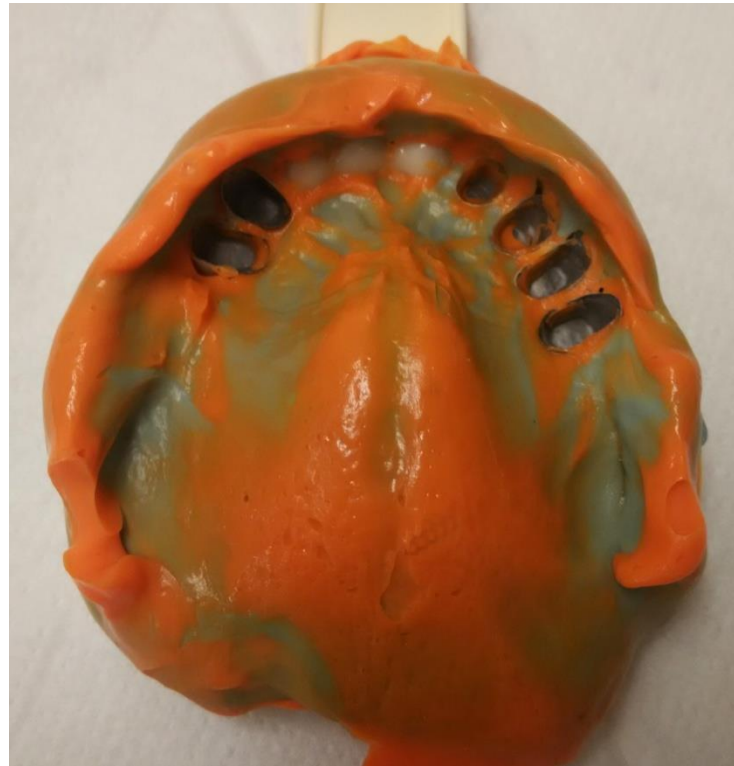# Nyerspróba ellenőrzése az artikulátorban



# Nyerspróba szájban

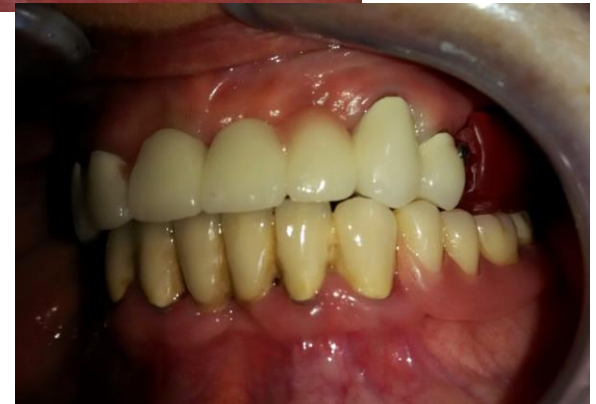
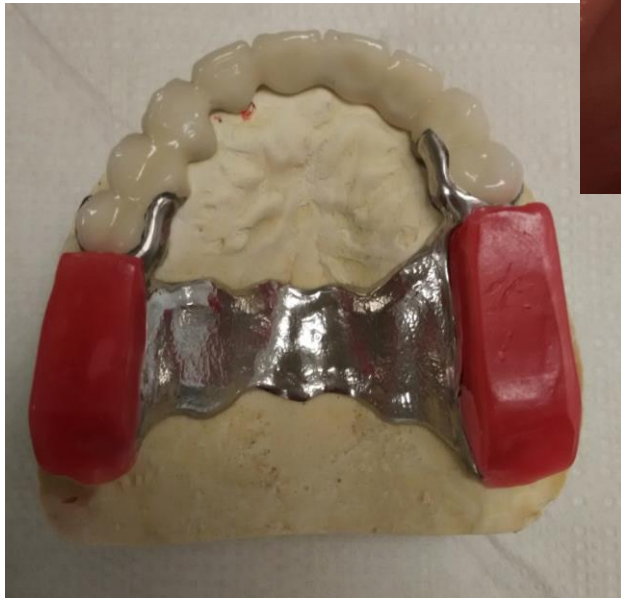
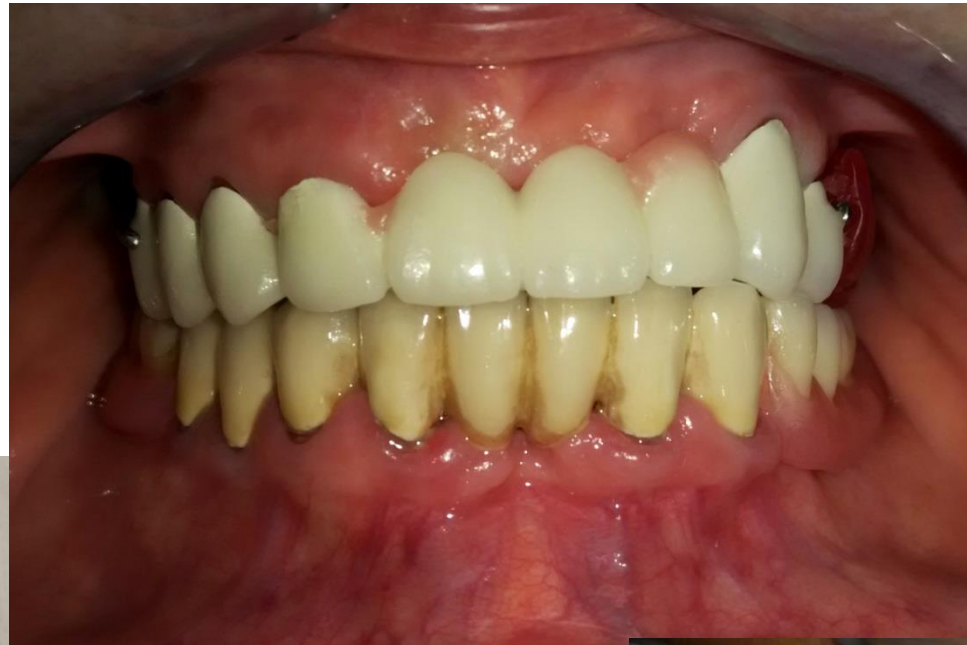# Szituációs lenyomatvétel

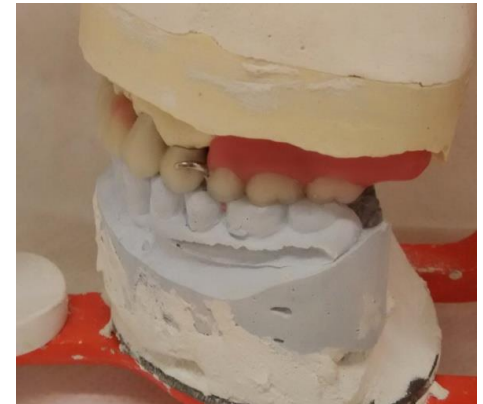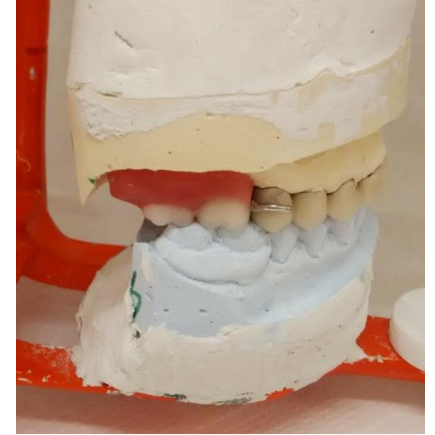

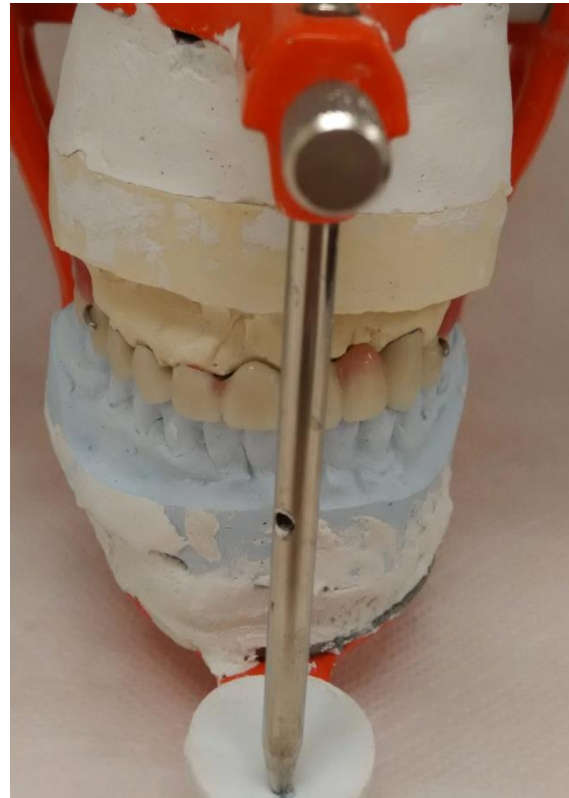
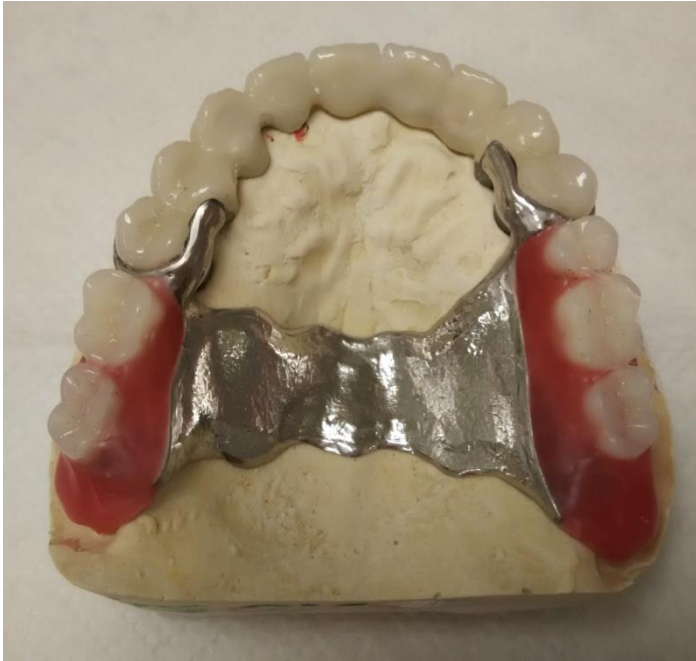2 fázisú, 2 idejű szituációs lenyomat ( C- szilikon)

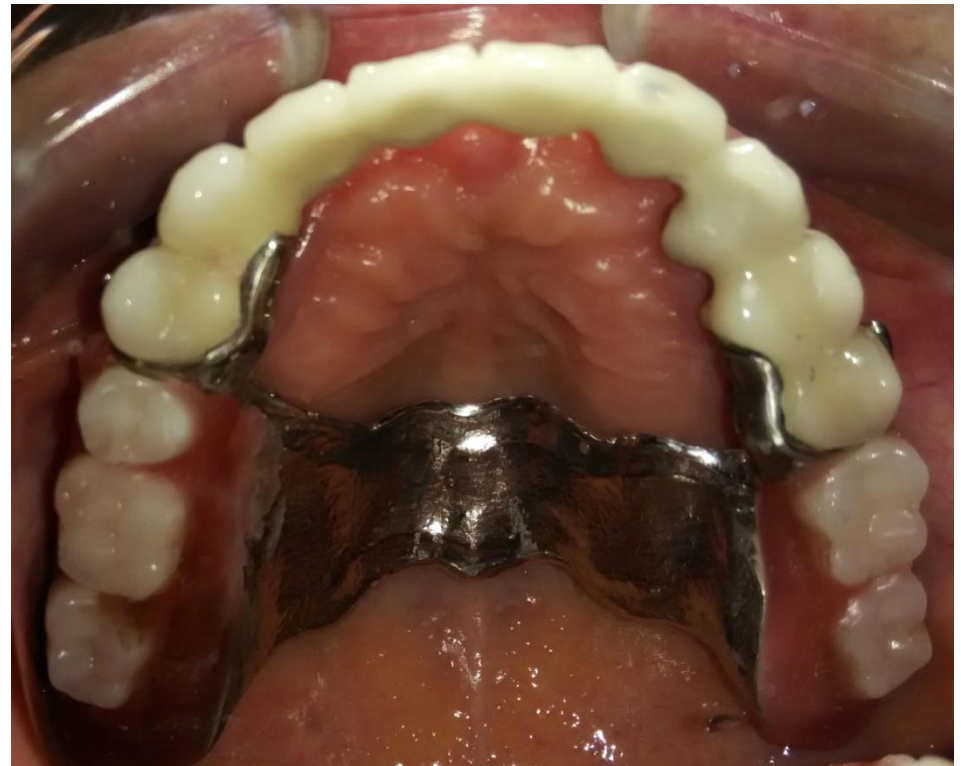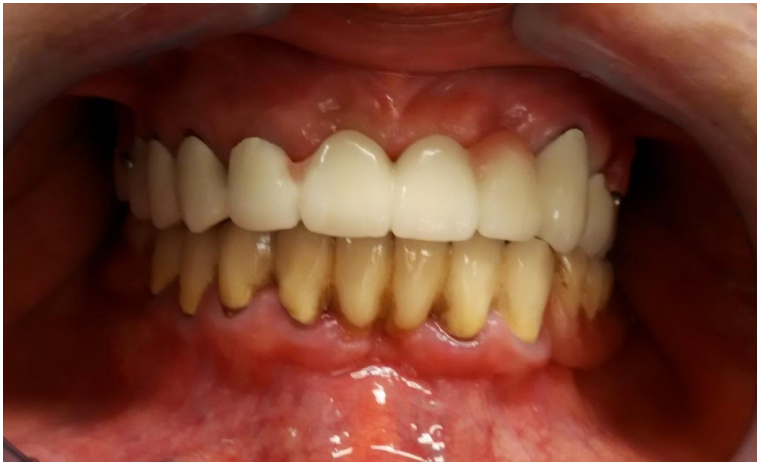# Fémlemez ellenőrzése a mintán, CO meghatározás



# Próba fogsor a mintán és az artikulátorban

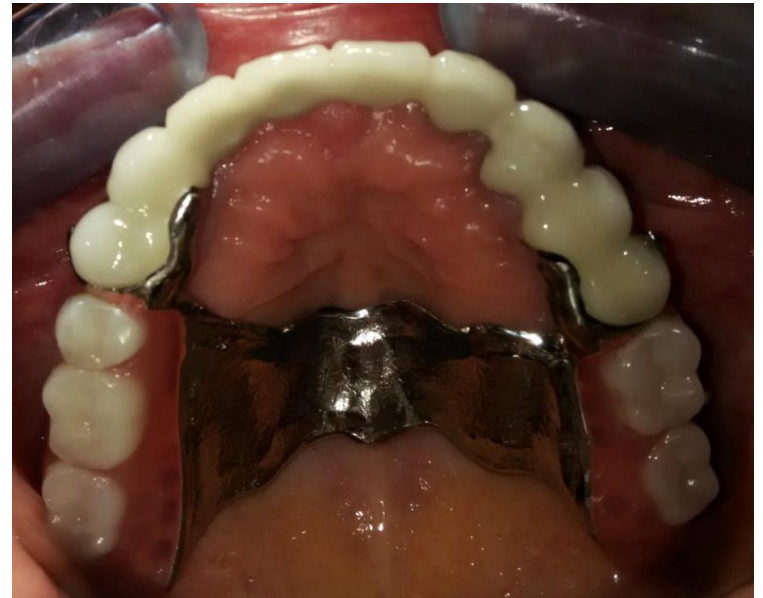
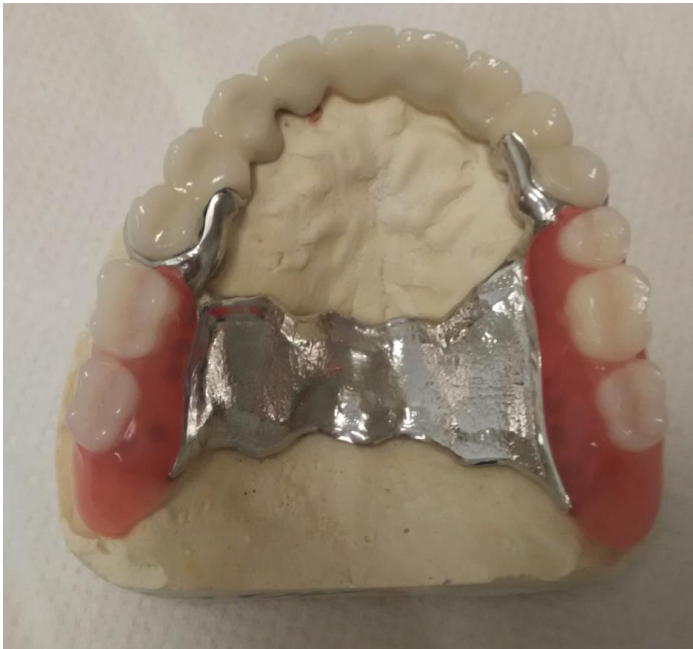
# Fogpróba

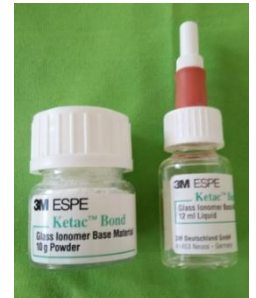



# Kész fogmű átadása



Ragasztócement: Ketac Cem (üvegonomer cement)



# Rövid távú kontroll

