



Semmelweis Egyetem Fogorvostudományi Kar  
Fogászati és Szájsebészeti Oktató Intézet igazgató:

Dr. Kivovics Péter egyetemi docens  
<http://semmelweis-egyetem.hu/fszoi/>  
<https://www.facebook.com/fszoi>



# Felső tejszemfog eltávolítása

Készítette: Dr. Leskó Zsuzsanna másodéves rezidens  
Mentor: Dr. Horváth János osztályvezető főorvos  
Tutor: Dr. Turi Gábor osztályvezető főorvos helyettes



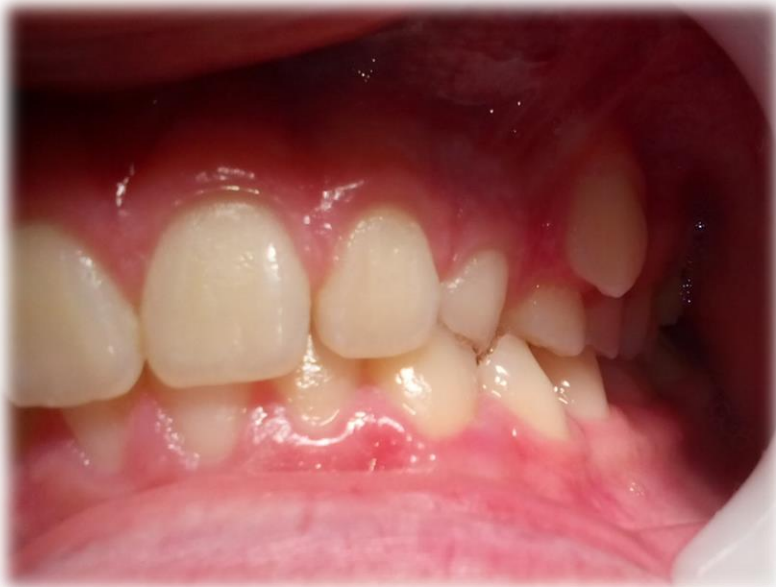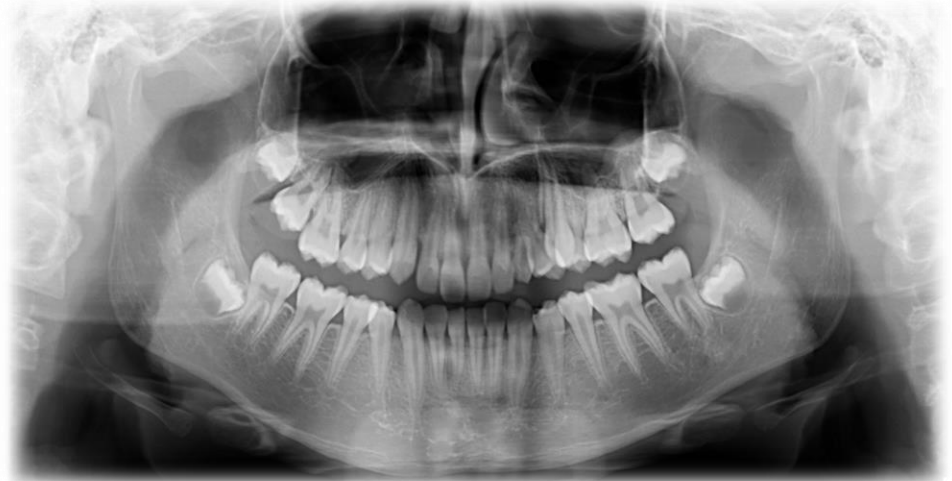# Anamnézis

- 14 éves fiú páciens
- Kórtörténetében trauma, szájüregi rossz szokás, valamint egyéb fogazati állapotát befolyásoló tényező nem szerepel
- Rendszeresen jár fogorvosi szűrővizsgálatra, fogazata szanált, szájhigiéniája megfelelő
- Intézetünkbe fogszabályozási beutalóval érkezett, a bal felső maradó szemfog atópiás helyzete miatt.



# Fogazati státusz

Teljes, ép maradó fogsor, a bölcsességfogak csírái látszanak. A bal felső maradó szemfog atópiás helyzetű, az első kisörlő mellett, vesztibulárisan helyezkedik el, a bal felső tej szemfog perzisztál.

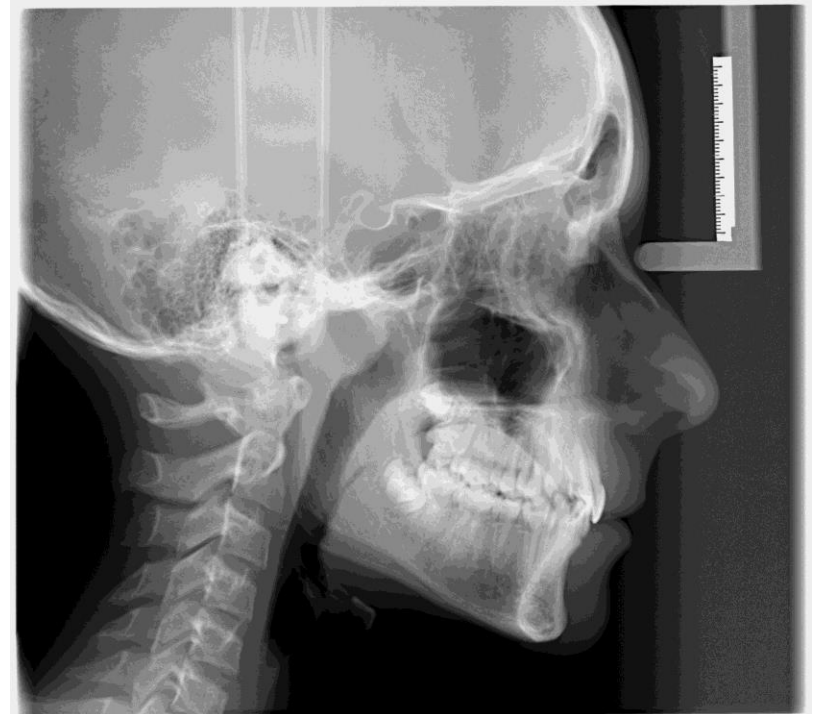


Az atópiás szemfog és az első kisörlő gyökereinek egymáshoz való viszonyának pontosabb megismerése végett CBCT felvétel készült.

A fogszabályozási kezelési terv szerint ez alapján a bal felső 3 és 4 fog transzpozícióba kerül.

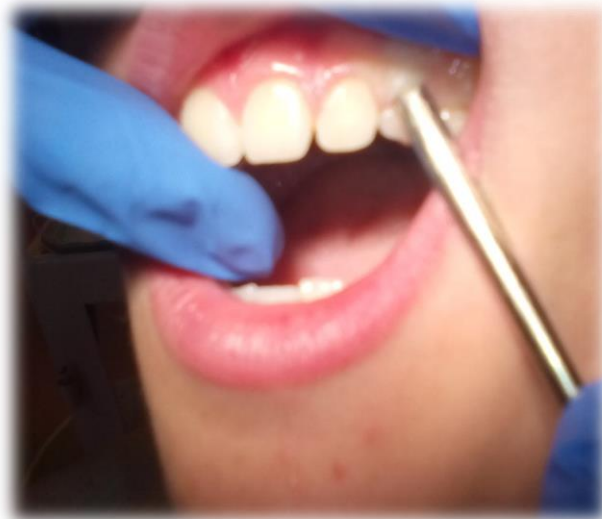# Kezelési terv

- A bal felső tej szemfog eltávolítása, majd rögzített készülékes kezelés, utána retenciós készülék.
- Jelen esetben a tej szemfog eltávolítását mutatom be.



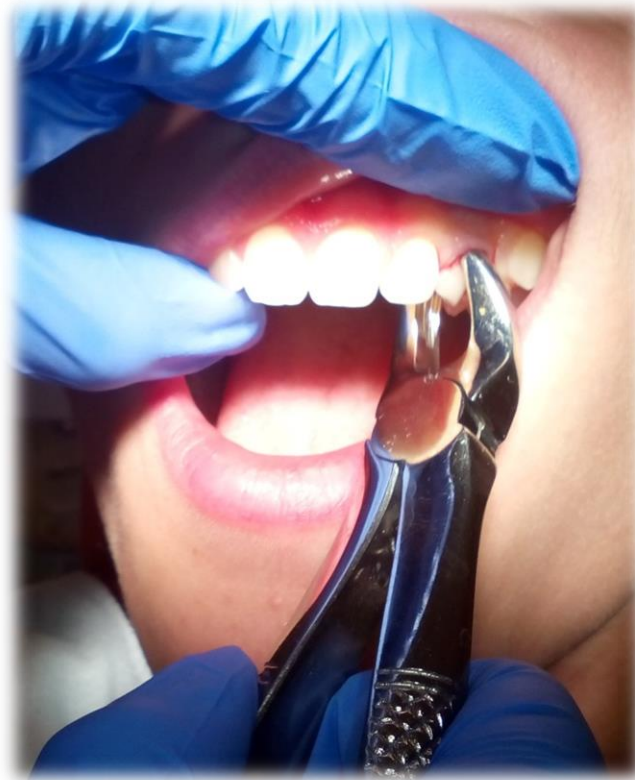
# Felső tej szemfog eltávolítása

- Helyi infiltrációs érzéstelenítés
- Ínyleválasztás



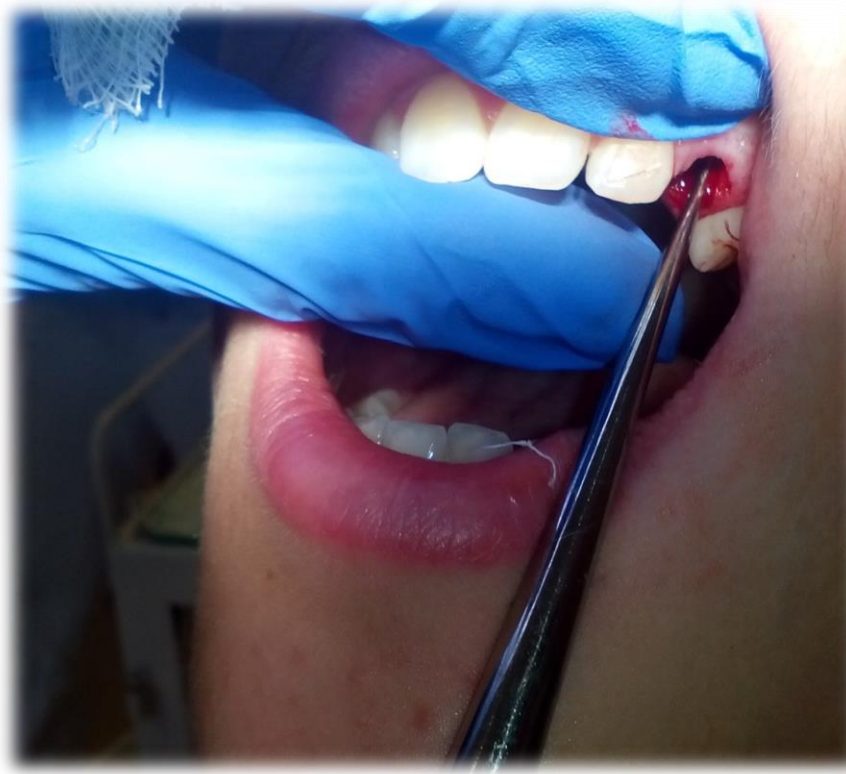# Felső tej szemfog eltávolítása

- Fogó felhelyezése



# Felső tej szemfog eltávolítása

- Fogeltávolítás, kürettálás



# Az eltávolított fog

