

Semmelweis Egyetem Fogorvostudományi Kar Fogászati és Szájsebészeti Oktató Intézet

igazgató: Dr. Kivovics Péter egyetemi docens

<http://semmelweis-egyetem.hu/fszoi/>

<https://www.facebook.com/fszoi>



Esetbemutató

Szakorvosjelölt: Dr. Moldvai Júlia Helga

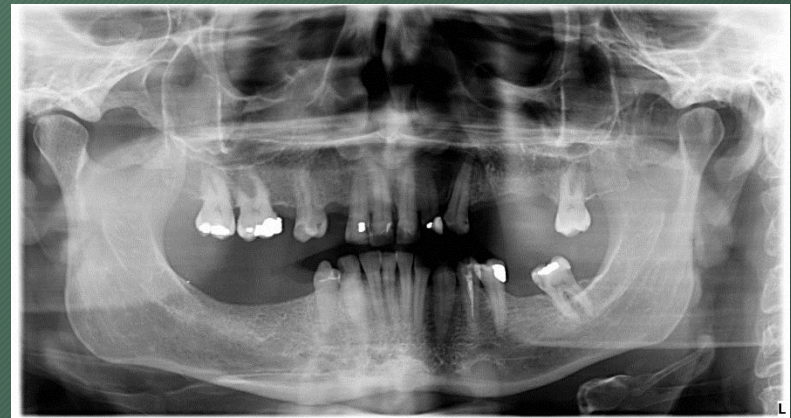
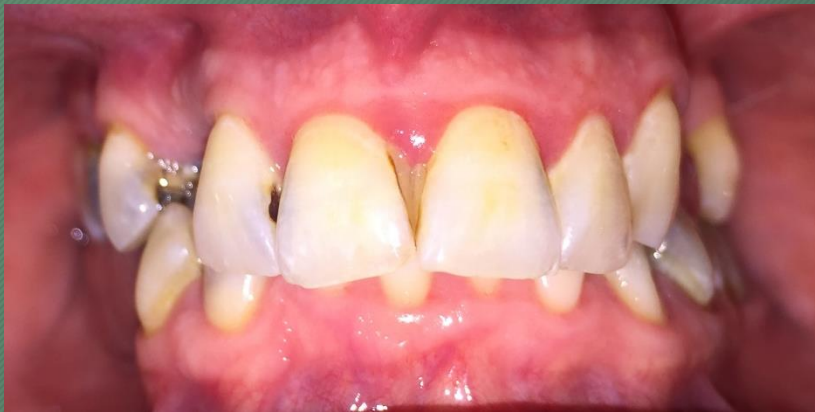Mentor: Dr. Kivovics Péter egyetemi docens

Tutor: Dr. Katona István osztályvezető főorvos



A fogorvosi vizsgálatra érkezés indoka

A páciens az intézetet jobb felső 4-es fog fájdalma miatt, illetve teljes fogsorának rendbetétele miatt kereste fel.

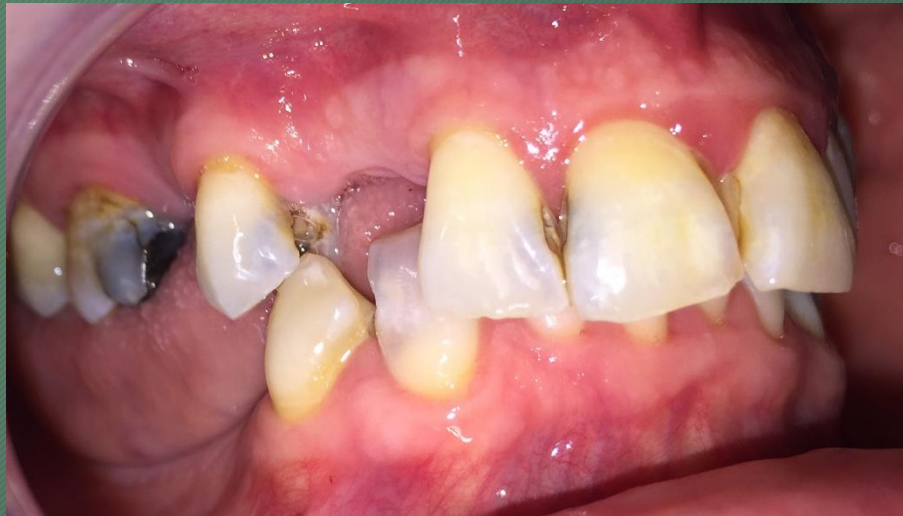

Általános anamnézis

- 38 éves, nő páciens
- Foglalkozása: alkalmazott
- Az egészséges állapottól jellemzően eltérő, és adott esetben más fogászati beavatkozás szempontjából számottevő kórtani anomália nincs.
- Egészségre káros szokások: nincsenek

Fogászati anamnézis

- A páciens elmondása alapján, a fogait elhanyagolta, utoljára fogorvosnál 8 éve járt, amikor tömései készültek.

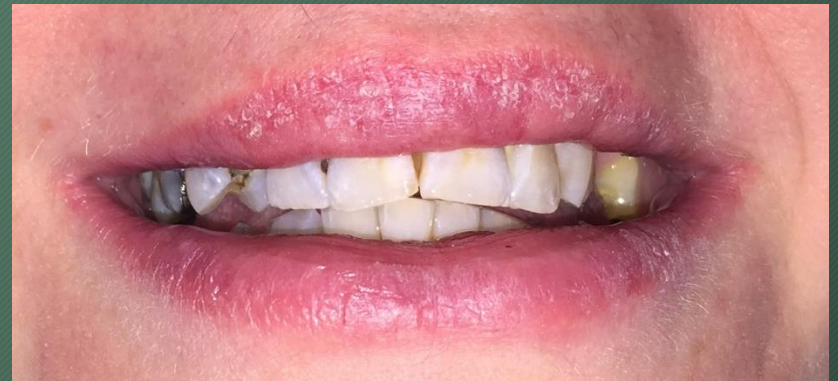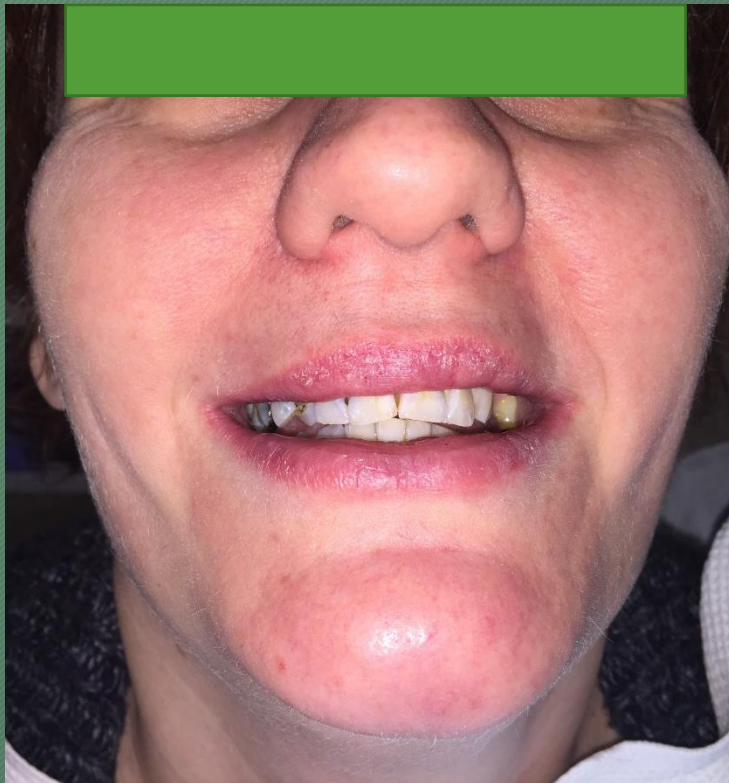


Fej-, nyak régió vizsgálata, intraorális vizsgálat

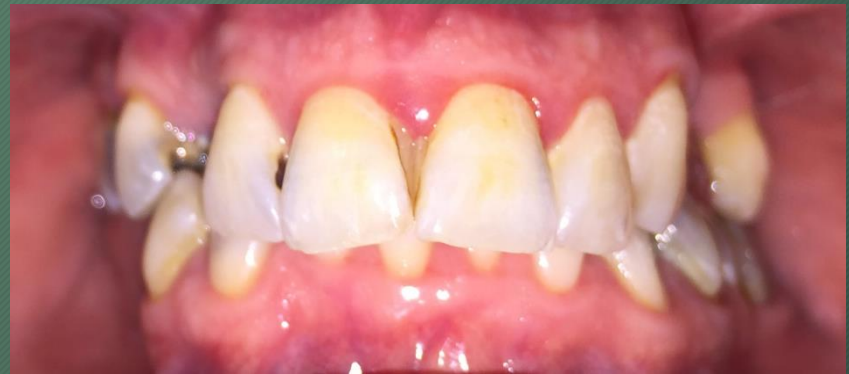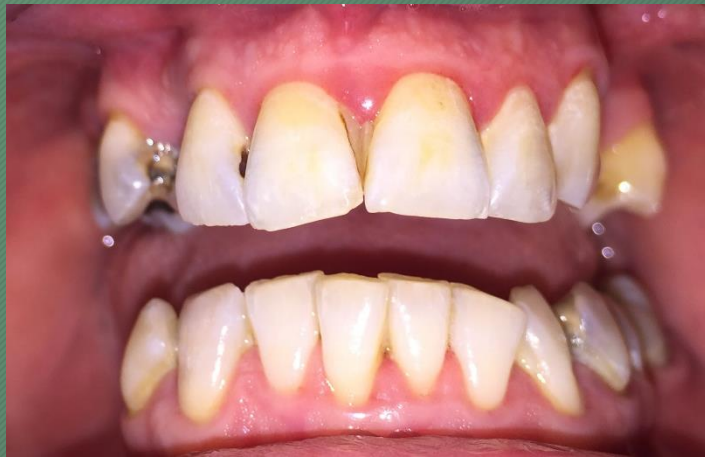- TMI-vizsgálat: negatív
- Sztomato-onkológiai szűrés: negatív
- PSR-index:

1	1	1
1	1	1
- Szájhygiéne: nem megfelelő
- Harapási forma: eugnath, Angle I.
- Fábián és Fejérdy-féle protetikai osztály:
Felül: 1B, Alul: 2B

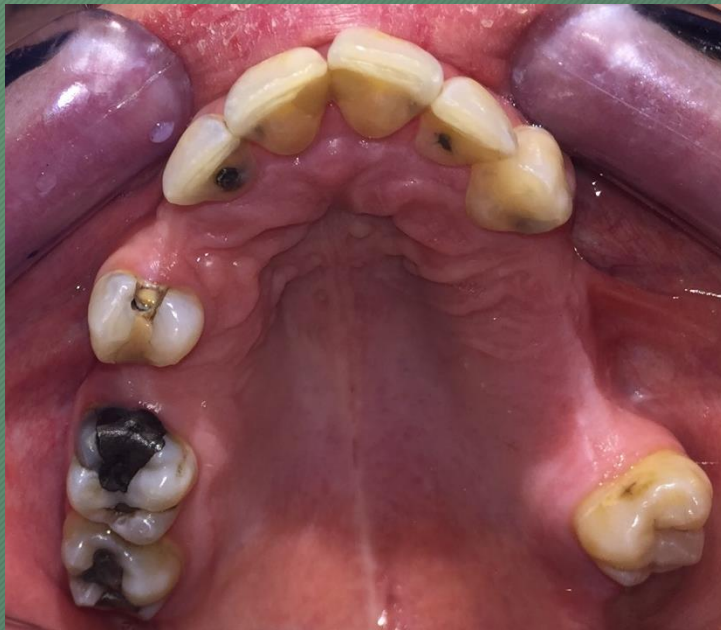Fotódokumentáció Teljes arc, mosoly



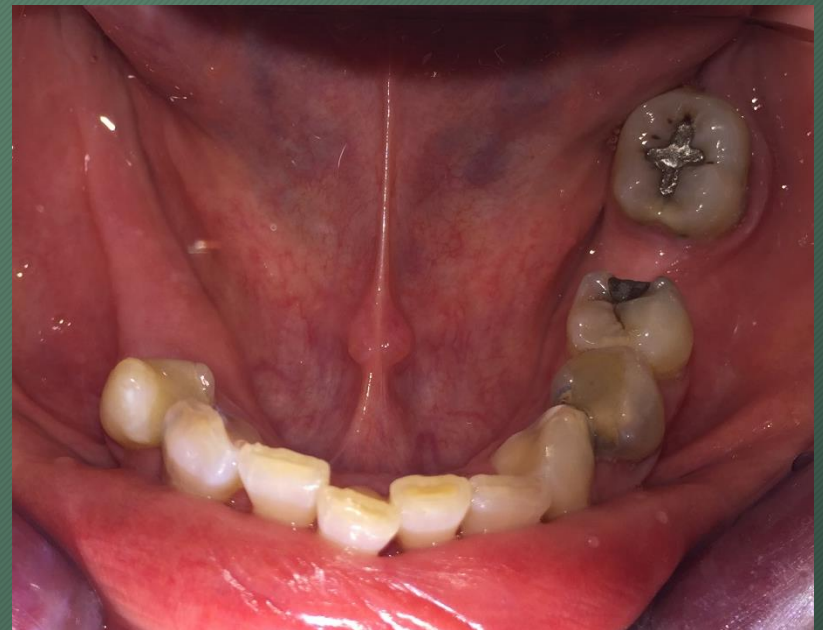Fotó a felső és alsó fogakról nyitott helyzetben és IKP-ban



Fotó az alsó és felső fogívről

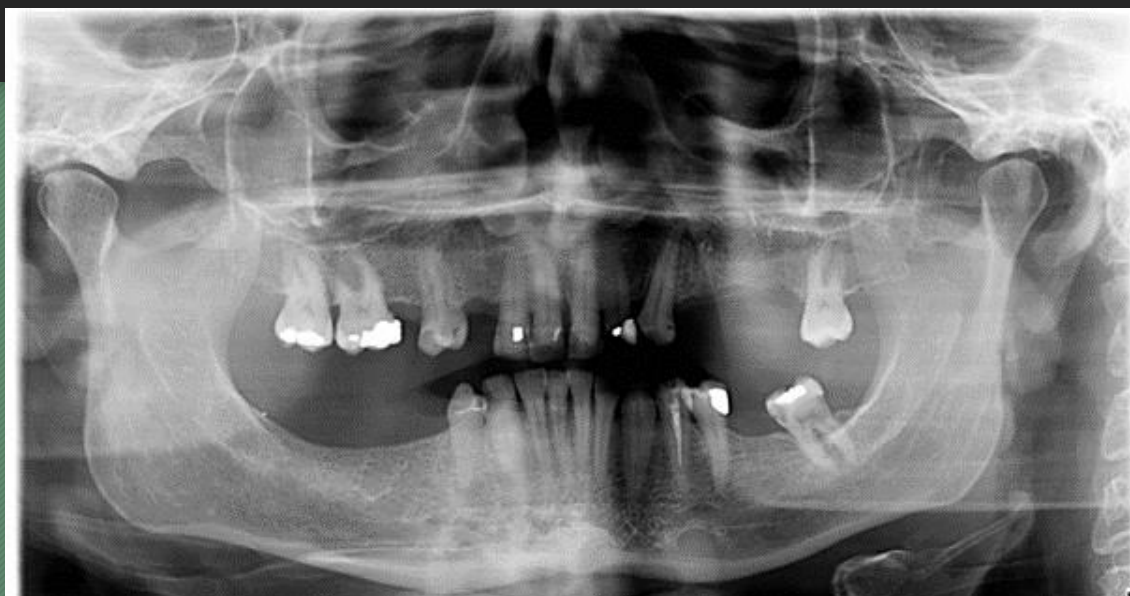

Fábián és Fejérdy-féle osztályozás szerint: 1B



Fábián és Fejérdy-féle osztályozás szerint: 2B

Kiindulási orthopantomogram felvétel



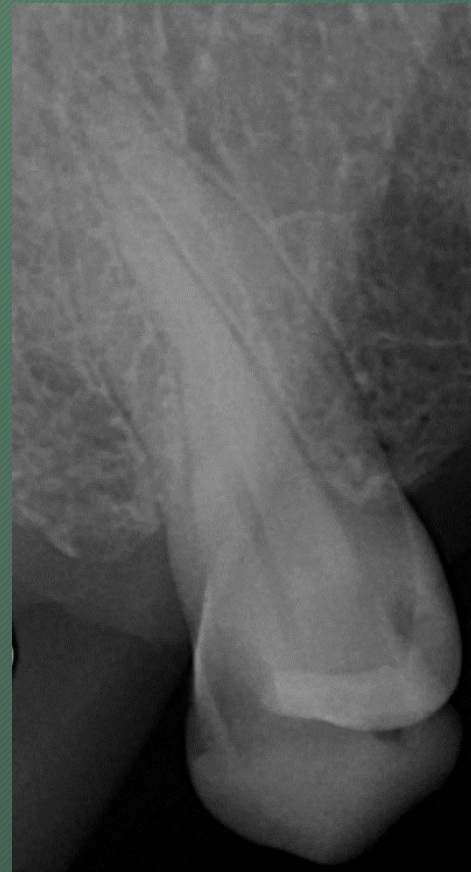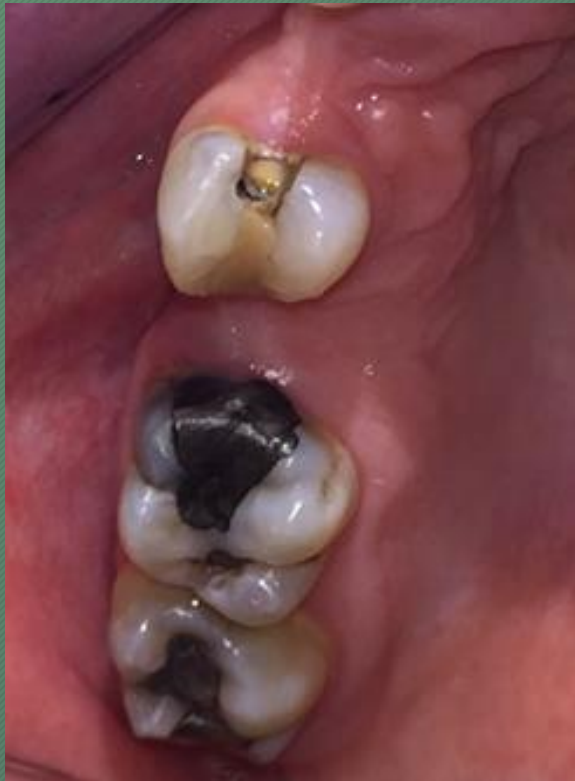x	Am O	Am MO	x	Kt MOD sc	x	Am P	C	C	Am P	C	x	x	x	C	x
8	7	6	5	4	3	2	1	1	2	3	4	5	6	7	8
8	7	6	5	4	3	2	1	1	2	3	4	5	6	7	8
x	x	x	x	Kt MOD Sc	C					C	Gyt Kt MOD sc	Am OD sc	x	Am O C	x

Kezelési terv

- Sürgősségi ellátás: 14-es fog trepanálása, gyógyszeres lezárása, gyökértömés készítés
- Professzionális fogtisztítás, instruálás, motiválás.
- Töméscserék, carieses fogak ellátása: 11,12,16,17,21,22,23,26,33,34,35,37,44
- Fogpótlás készítése

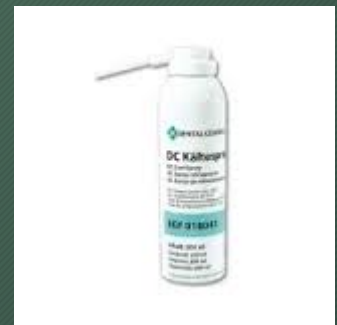A 14-es fog ellátása

Kiindulási fotó és röntgen

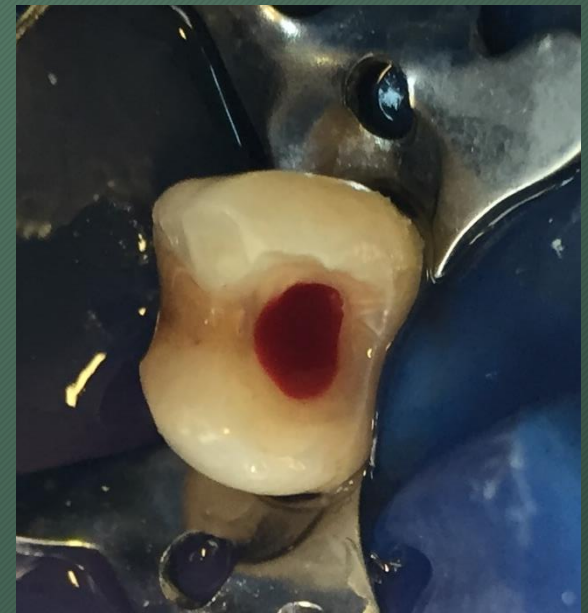
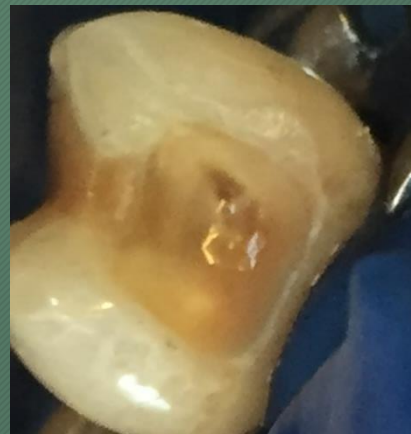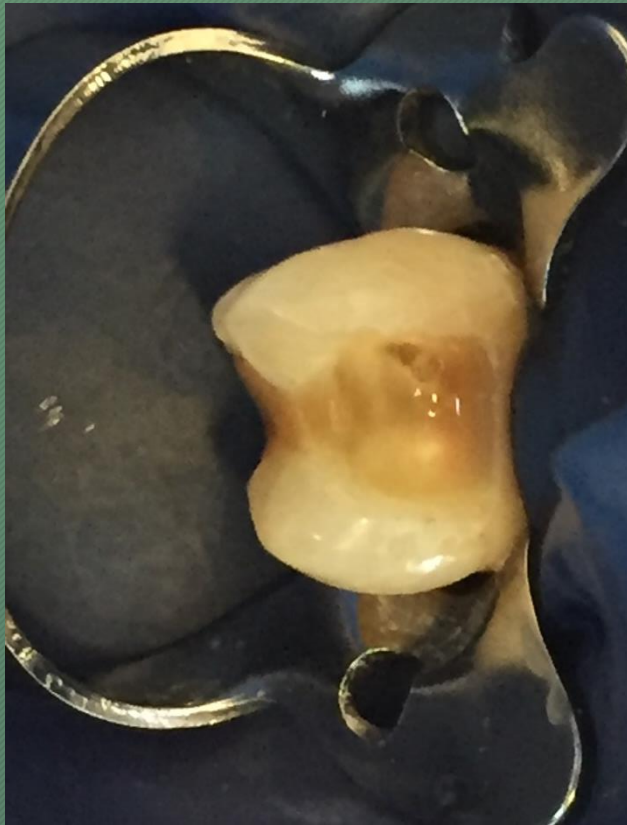


A 14-es fog vizsgálata

- Inspekció, palpáció:
 - MO és OD kompozit tömés
 - Szekunder caries
- Percusszió: negatív
- Szenzitivitás: pozitív, a szomszédos fogakhoz viszonyítva erősebb fájdalommal reagál a hidegre, ami nem szűnik meg 10 s-on belül (páciens elmondása alapján spontán is fáj, lüktet a fog)
- Periapicalis röntgenfelvételen elváltozás nem látható
- Diagnózis: Irreverzibilis pulpitis

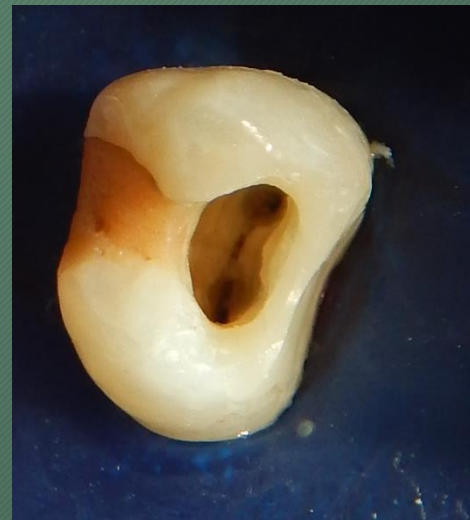
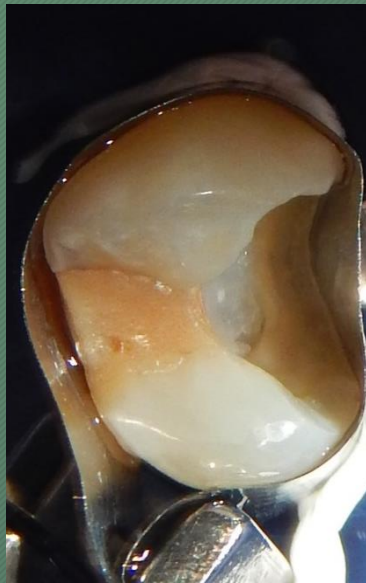
Kofferdam felhelyezése, carieses részek eltávolítása, trepanálás, exstirpálás



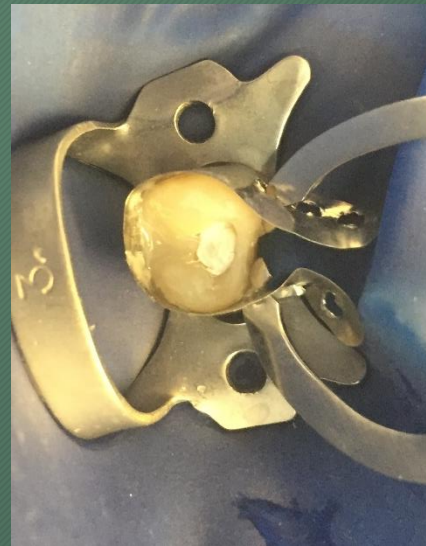
Mesialisan preendo felépítmény készítése

Kofferdam és
körkörös matrica
felhelyezése
Izolálás-teflon
szalaggal



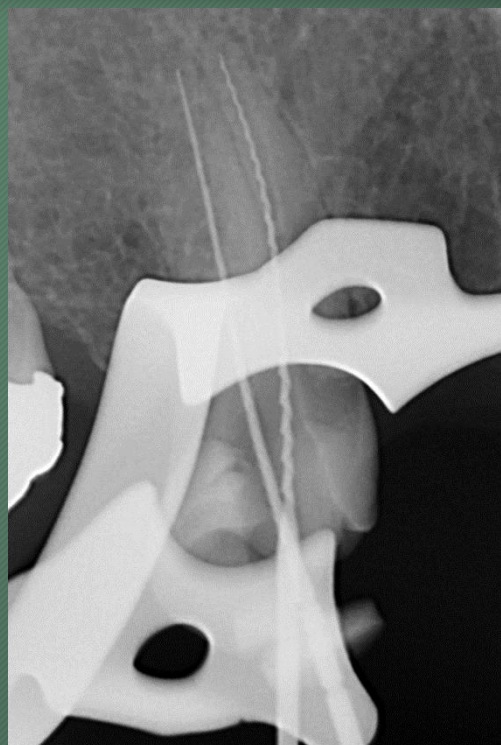
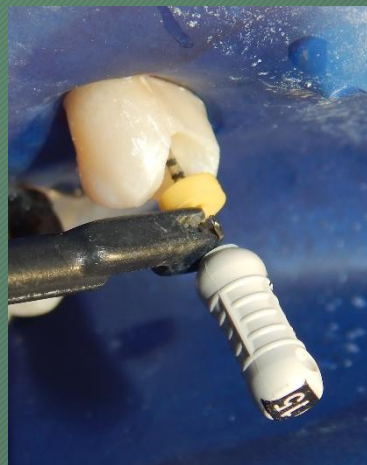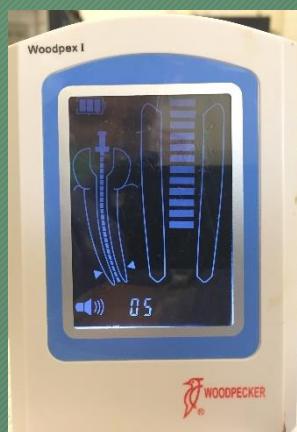Az elkészült
felépítmény, a
teflon szalag
eltávolítva.

Occlusodistalis tömés eltávolítása, preendo felépítmény készítése



Bemenet izolálása teflon szalaggal
„Total etch” technika
Kondicionálás: 37%-os orthofoszforsavval
Bond: Gluma Bond5 (Heraeus Kulzer)
Tömőanyag: Filtek ultimate A3 (3M ESPE)

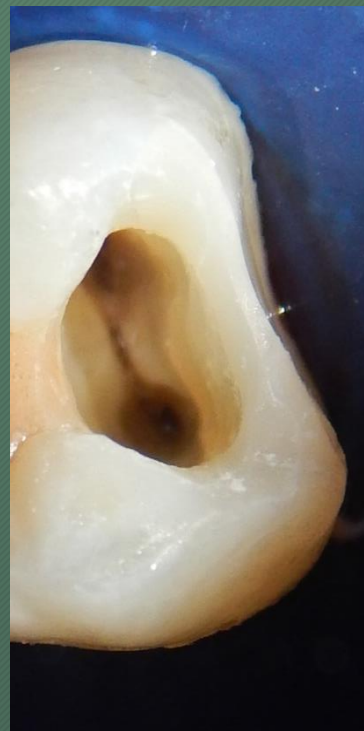A gyökérkezelés teljes dokumentációja apex locatoros bemérés, tús kontroll



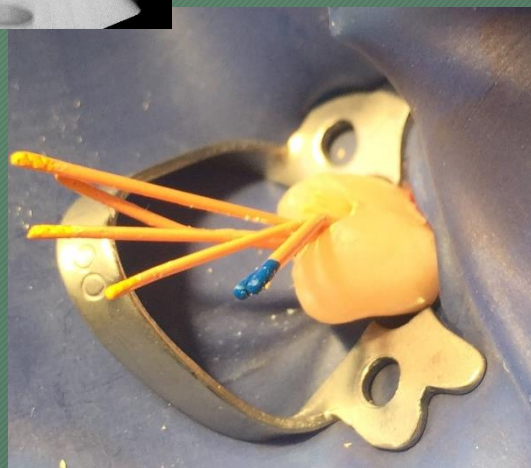
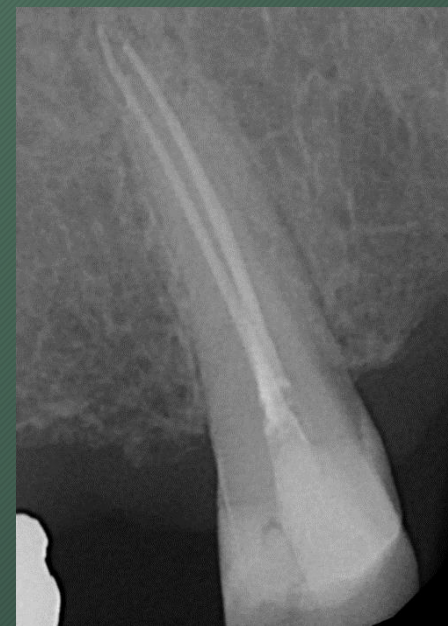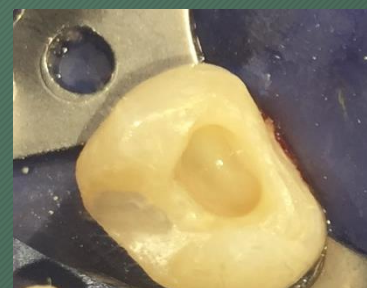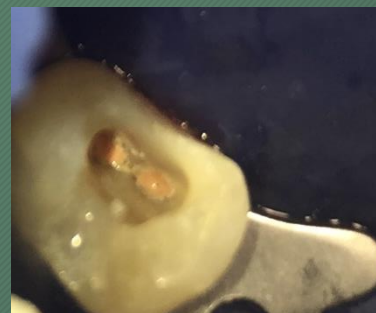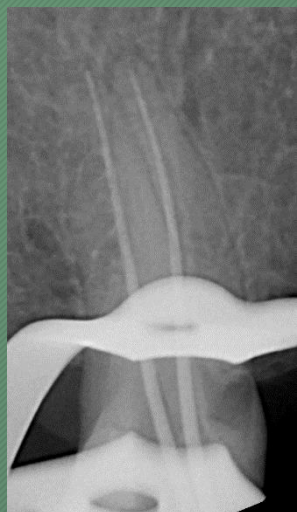Kemomechanikai
megmunkálás:
15%-os EDTA
Desztilált víz
3%-os NaOCl
Step back
technika

Túskontroll: B-#20 K file, P-#25 H file
Munkahosszak: B=20 mm, P=20 mm
Referencia pontok: P és B csücsök
Mesterfile-ok: B-#25, P-#30

Fotó a bemeneti kavitásról

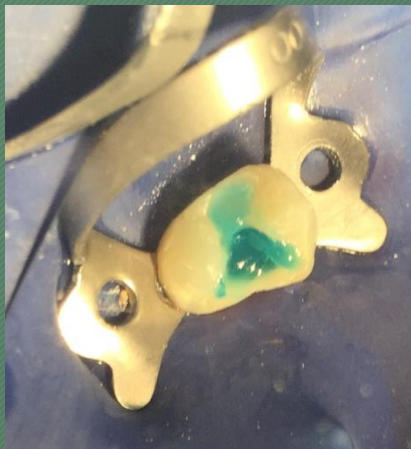

Gyökértömés és kontroll röntgen 13-as fog



Lateral kondencáció
Sealer: AH plus (Denstply)
Gyökértömés visszafúrása,
cavitas lezárása: Vitre bond
(3M ESPE)

14-es fog restaurálása Kompozit tömással (továbbiakban fogpótláshoz pillérfogként felhasználva)



„Total etch” technika

Kondicionálás: 37%-os orthofoszforsavval

Bond: Gluma Bond5 (Heraeus Kulzer)

Tömőanyag: Filtek ultimate A3 (3M ESPE)