



# Semmelweis Egyetem Fogorvostudományi Kar Fogászati és Szájsebészeti Oktató Intézet

igazgató: Dr. Kivovics Péter egyetemi docens

<http://semmelweis-egyetem.hu/fszoi/>

<https://www.facebook.com/fszoi>




## Csapfog - direkt felépítés



**Dr. Rendek Luca**

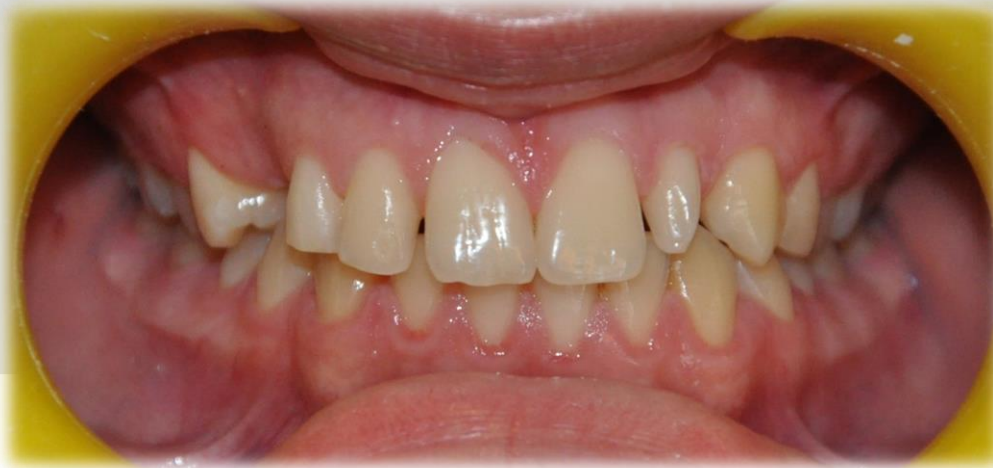Tutor: Dr. Turi Gábor  
Osztályvezető Helyettes

Konzulens: Dr. Horváth János  
Osztályvezető Főorvos



# Esetismertetés

- 16 éves fiú
- Intézetünkbe fogszabályozás miatt érkezett
- Panasza: zavarja réses fogazata, foghiánya és csapfoga



## Általános anamnézis

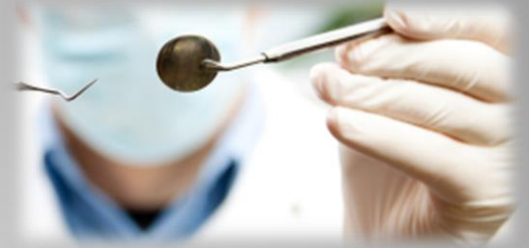- Általános, szisztémás, kezelést befolyásoló betegsége nincs
- Gyógyszert nem szed
- Gyógyszerérzékenység ről nem tud
- Allergia: nincsen
- Egészségére káros szokása nincs

## Fogászati anamnézis

- Rendszeres iskolai fogászati szűrésen vesz részt
- Fogszabályzó készüléke korábban nem volt

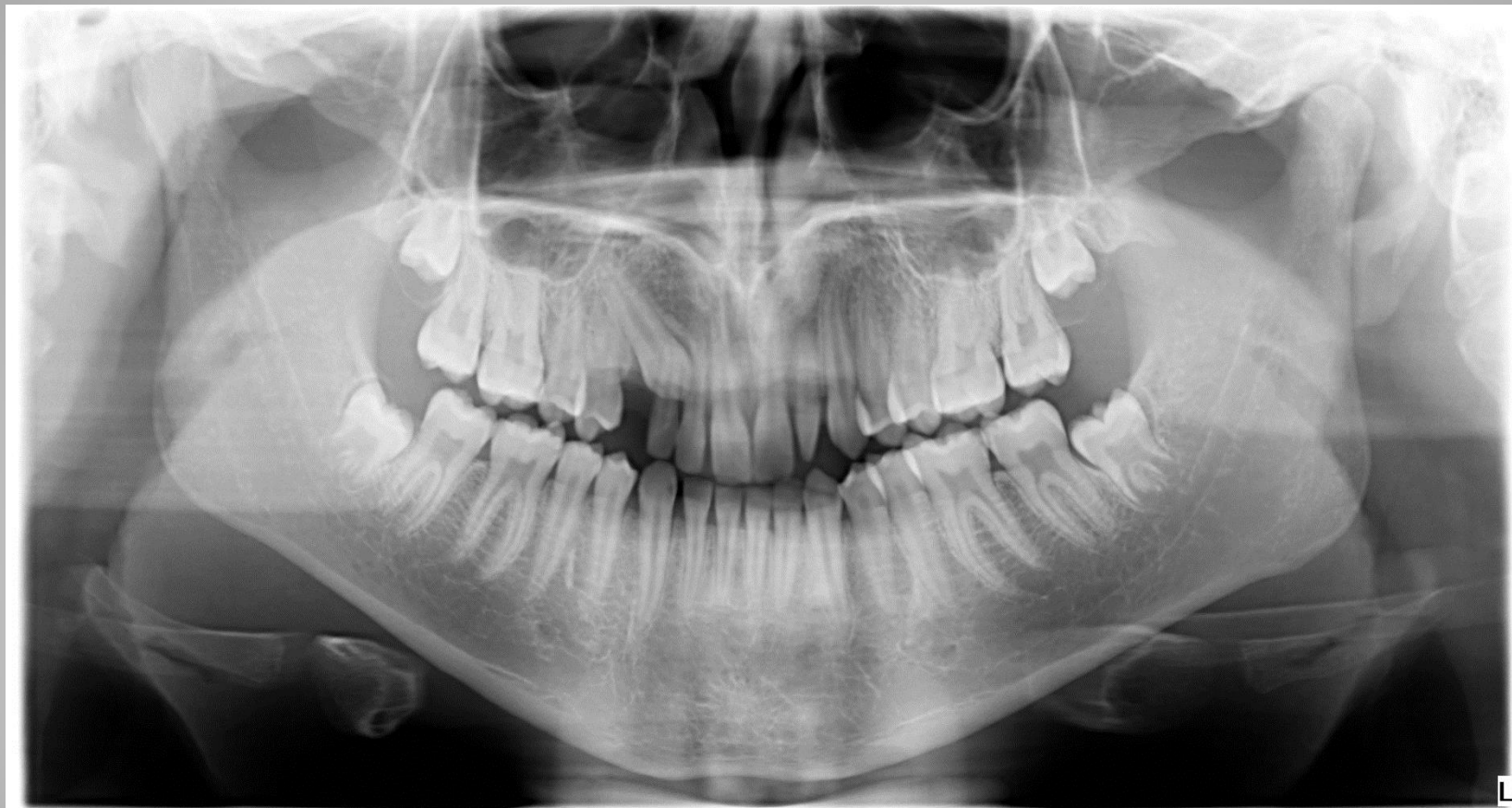

# Fej-, nyak régió vizsgálata, intraorális vizsgálat



- Sztomato-onkológiai szűrés: negatív
- TMI vizsgálat során eltérés nem volt észlelhető
- Szájhygiénia: kiváló
- Parodontium állapota: ép

# Panoráma röntgen

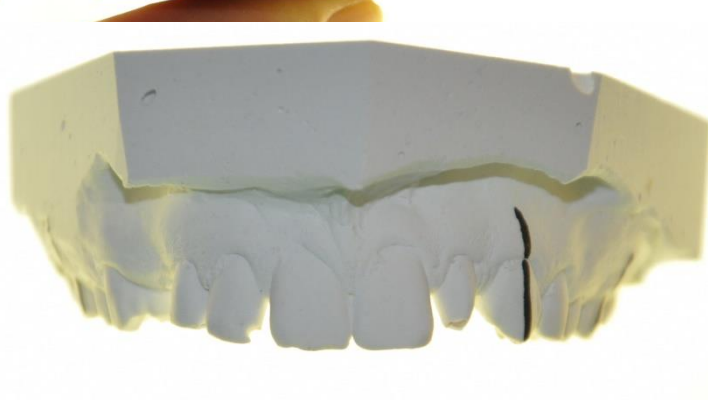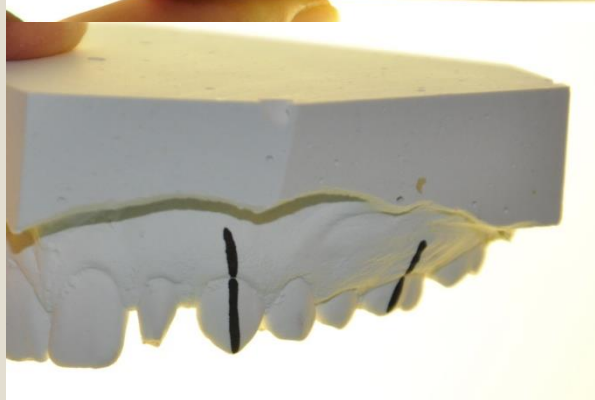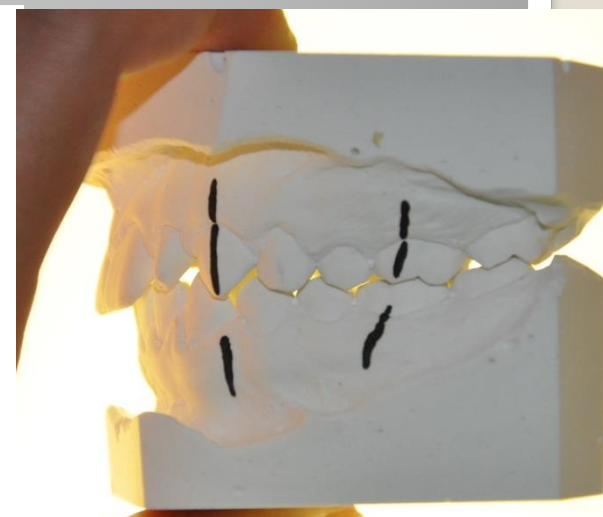
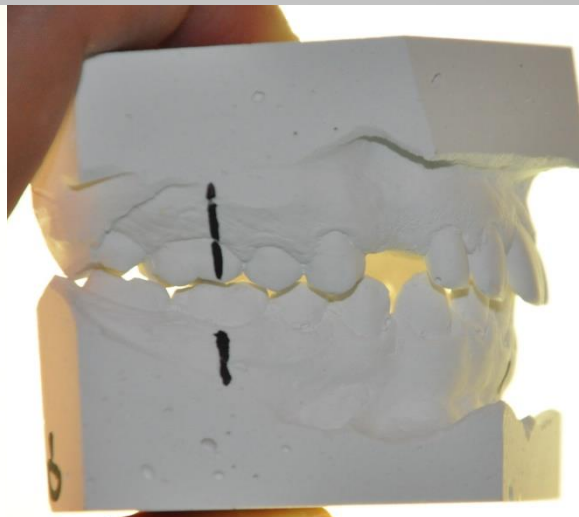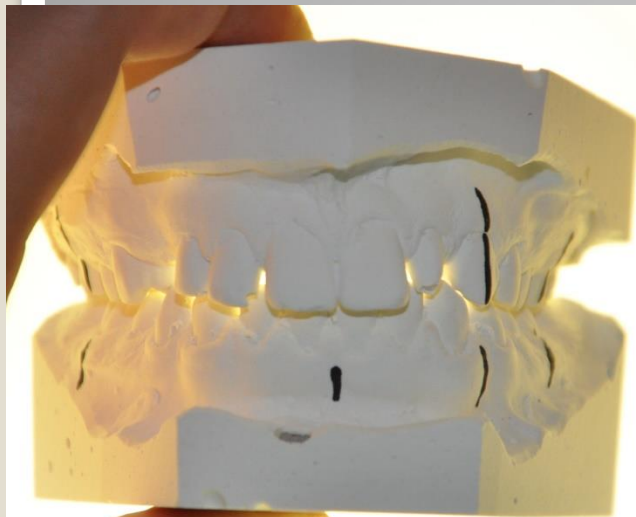


# Dentalis status

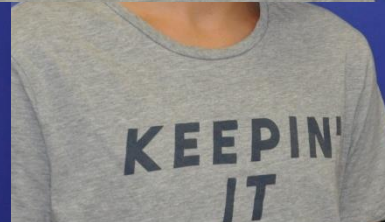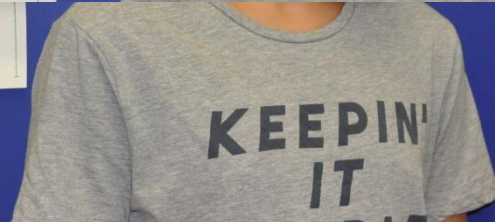8					3										8
	7	6	5	4		(2)2	1	1	2	3	4	5	6	7	
	7	6	5	4	3	2	1	1	2	3	4	5	6	7	
8															8

- Szabályos alakú szám feletti fog a jobb felső quadransban (dens supplementarius)
- Impactált fog: 13
- Csapfog: 22
- Mind a 4 bölcsességfog csírája látható a röntgenen, de valószínűsíthetően gond nélkül elő tudnak majd törni, és nem fogják veszélyeztetni a fogszabályozó kezelés eredményét.

# Tanulmányi minta

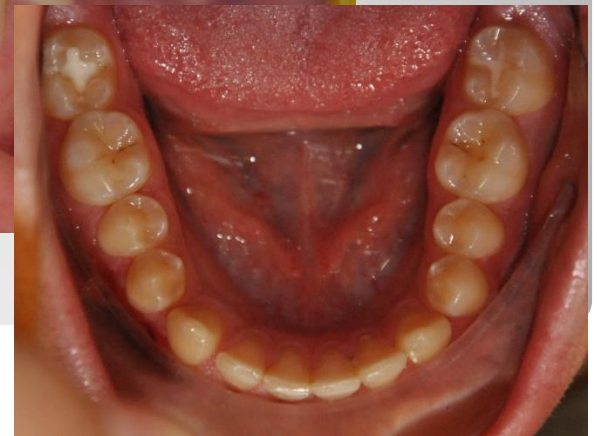
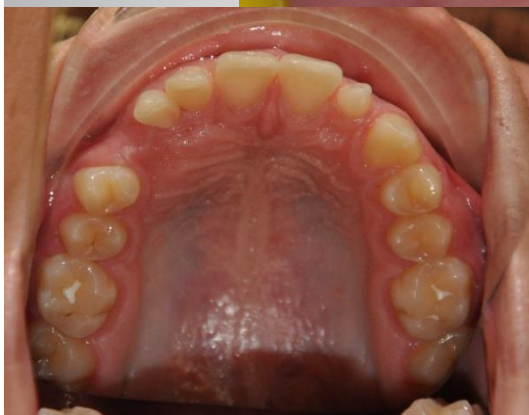
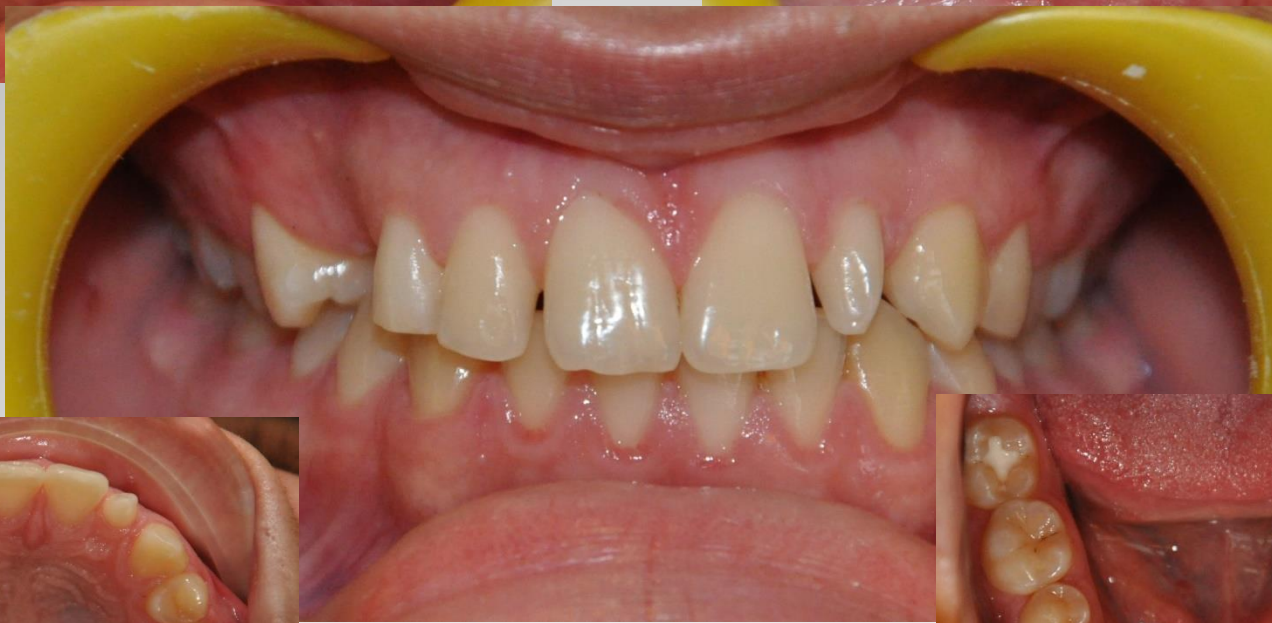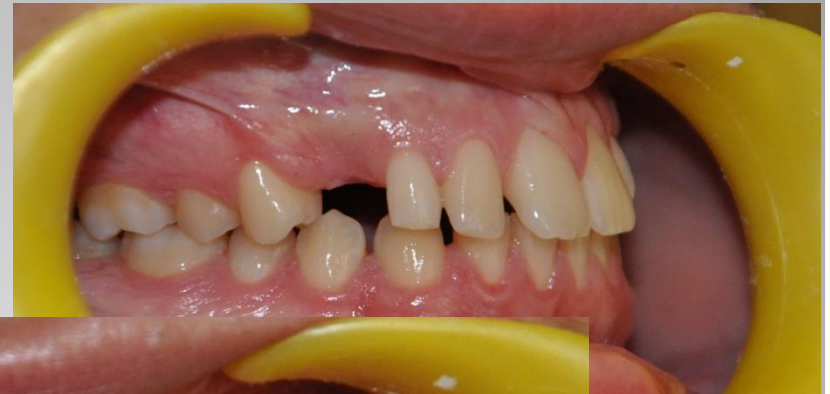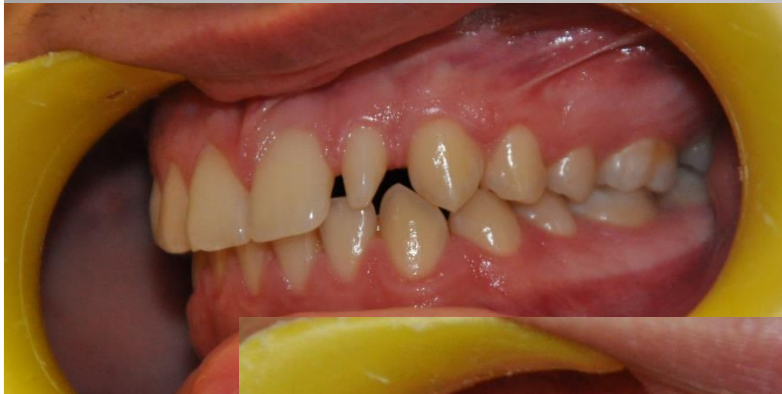# Kiindulási arcfotók





# Kiindulási szájfotók

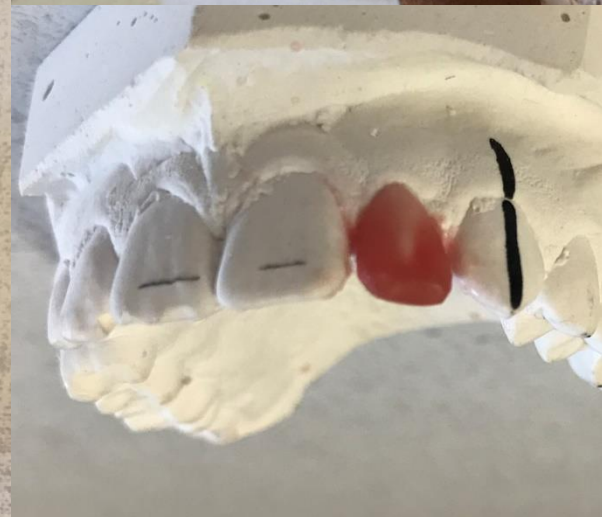
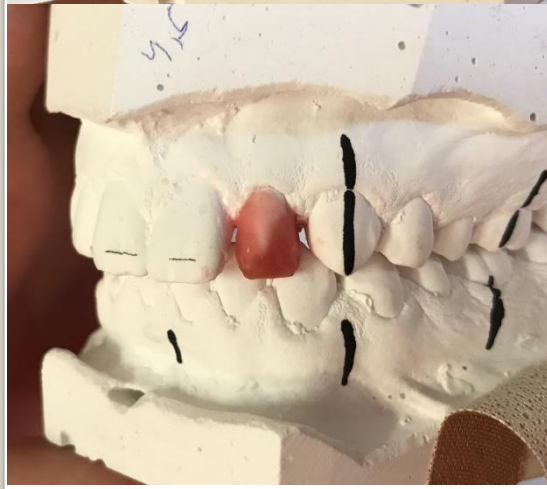
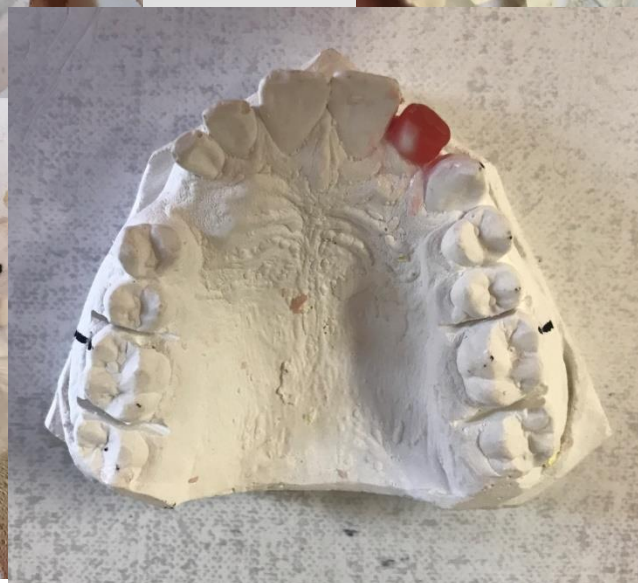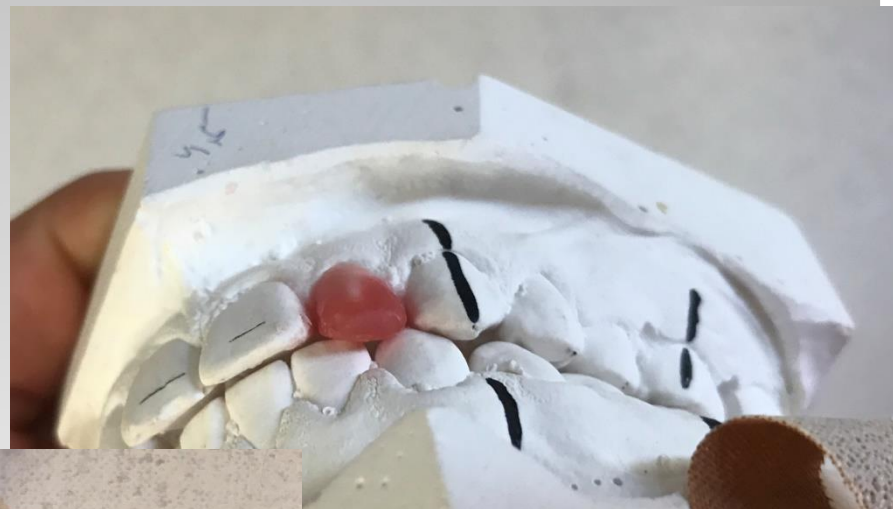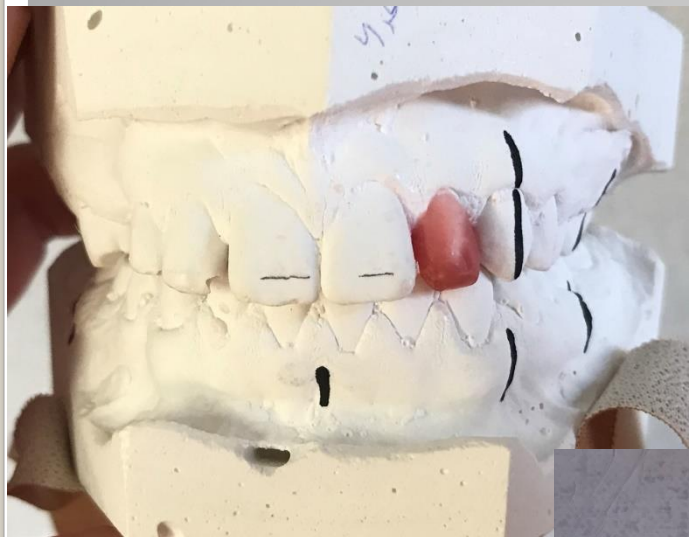# Kezelési terv

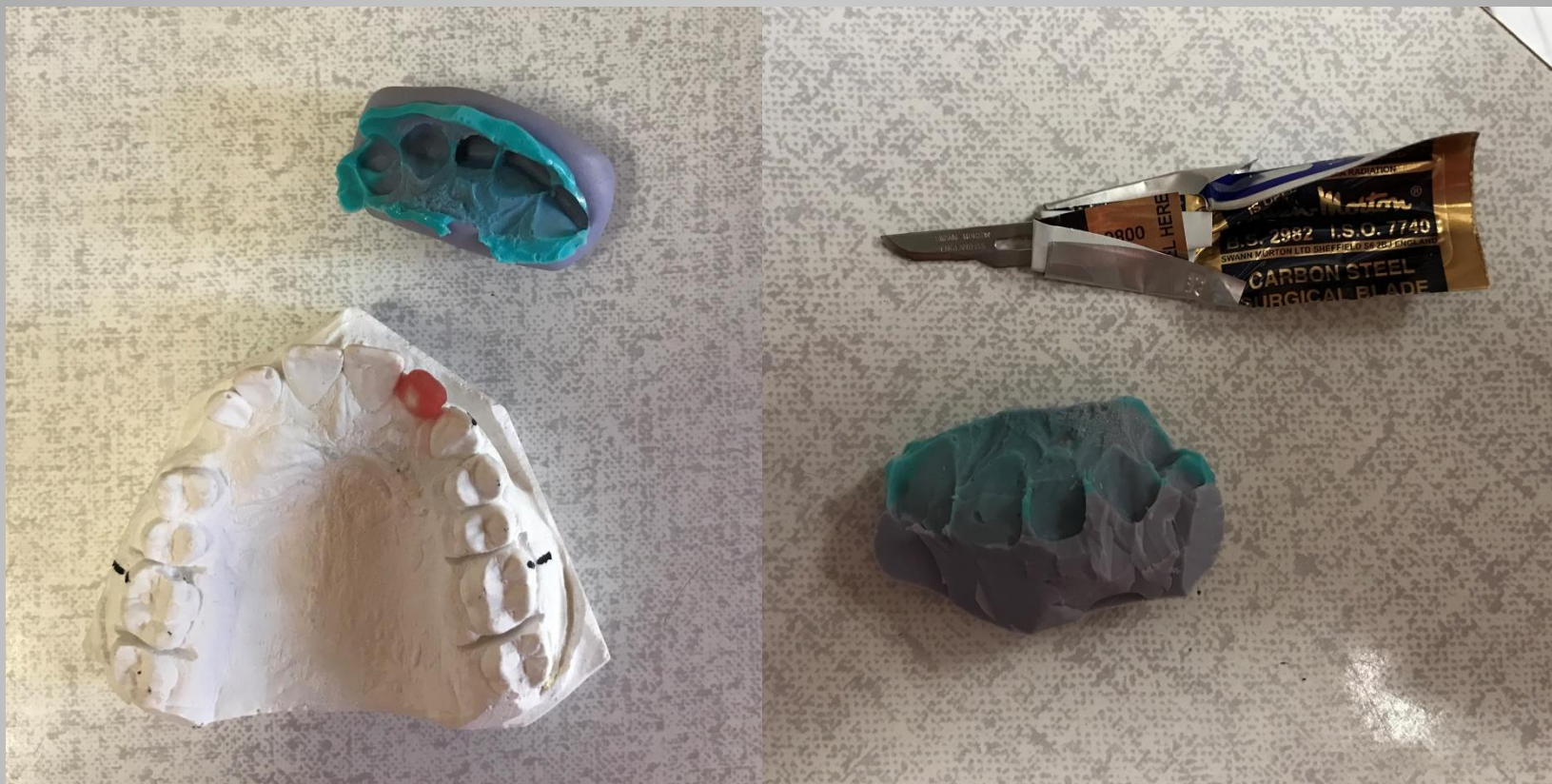

- 22-es csapfog felépítése
- Felső-, alsó rögzített fogszabályozó készülék
- Jobb felső quadransban: szám feletti fog extractioja, impactált szemfog sebészi feltárása (ha magától nem indul el kb.3 hónap alatt), fogszabályozó készülékkel helyre vitele, részárás
- Retenció

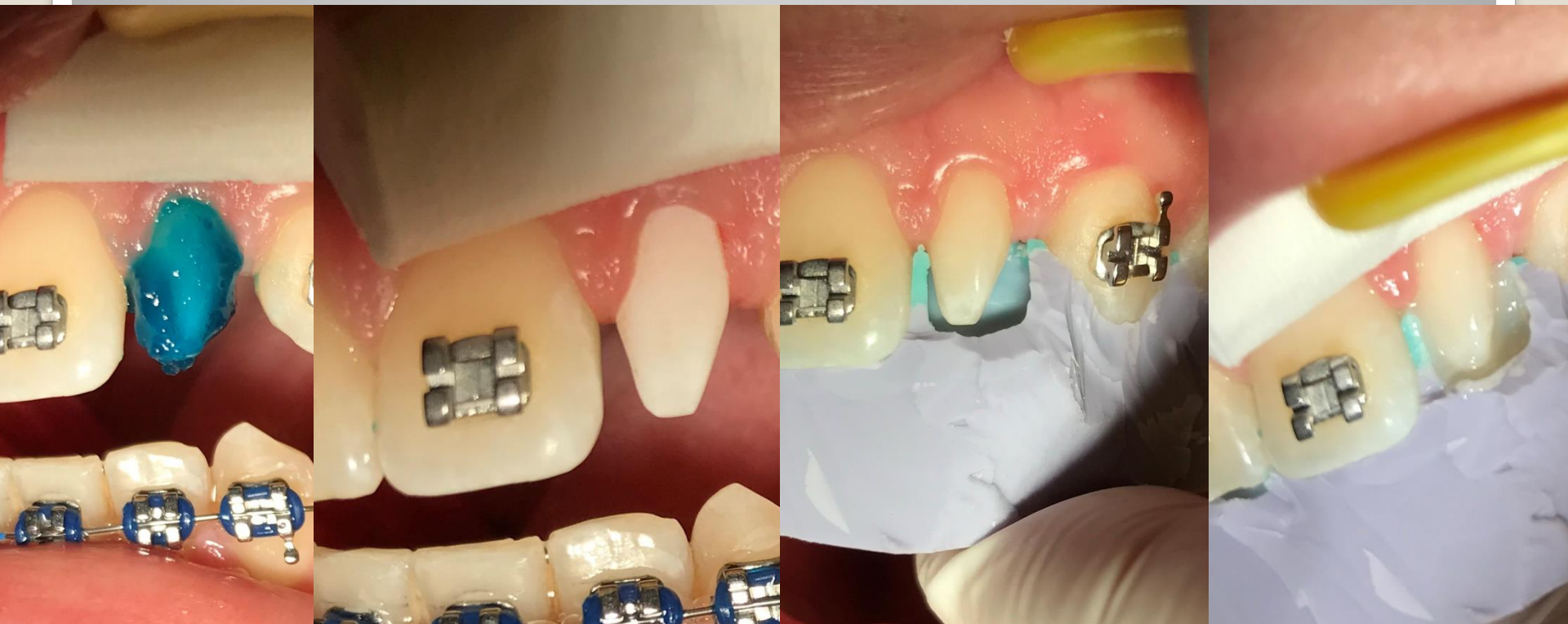# A csapfog felépítése viaszból a gipszmintára, méretei azonosak a 12-es foggal



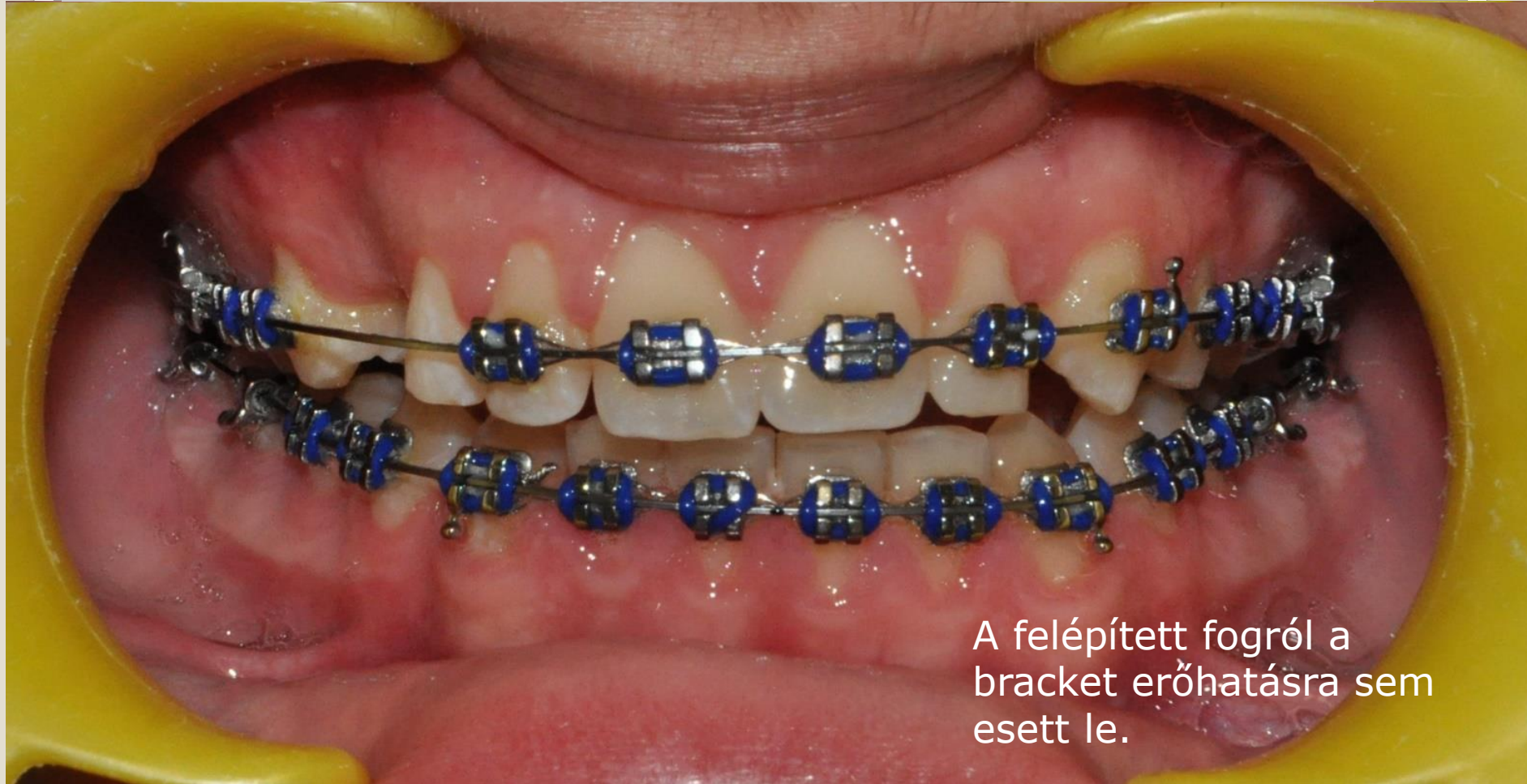## Két fázisú szilikon lenyomat a gipszmintáról, és a lenyomat félbevágása (Szilikon kulcs)



**A csapfog savazása, bondozása, a szilikon sablon felhelyezése, és feltöltése palatinális irányból hígan folyó A2-es kompozittal**



Jelenleg – 5 hónap elteltével –  
itt tart a kezelés:



A felépített fogról a  
bracket erőhatásra sem  
esett le.