



# Semmelweis Egyetem Fogorvostudományi Kar Fogászati és Szájsebészeti Oktató Intézet

igazgató: Dr. Kivovics Péter egyetemi docens

<http://semmelweis-egyetem.hu/fszoi/>

<https://www.facebook.com/fszoi>



## Fábián-, és Fejérdy szerinti 2A osztályú foghiányok ellátása (felső és alsó állcsont)




Készítette: Dr. Körhegyi Eszter

Tutor: Dr. Büchler János, osztályvezető főorvos

Konzulens: Dr. Kivovics Péter, egyetemi docens

2017.



# Fogorvosi vizsgálatra érkezés indoka

- A páciensnek két hónappal ezelőtt a szájsebészen eltávolították régi híd pótlásait, több fogát is ki kellett húzni, ezért új fogpótlásokat szeretett volna készíttetni.



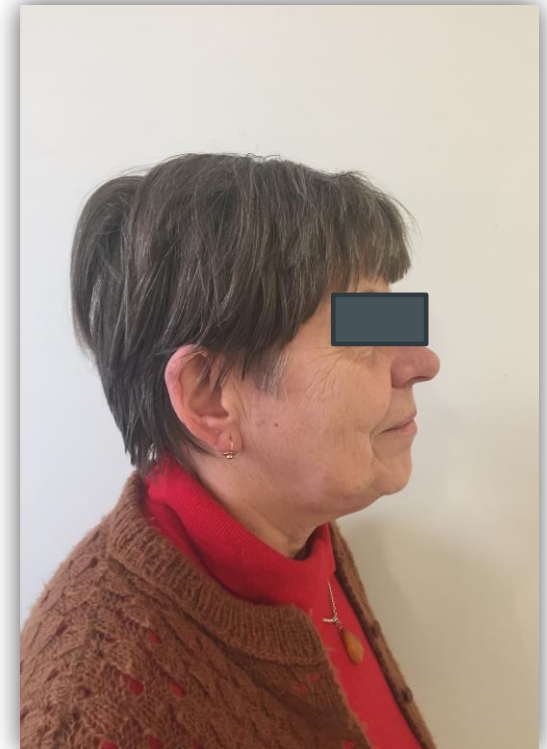# Anamnézis

## Általános anamnézis:

- 71 éves nő
- Foglalkozása: háziorvos
- Általános anamnézisében fogászati kezelést befolyásoló tényező nem szerepel
- Gyógyszert nem szed rendszeresen
- Nem dohányzik

## Fogászati anamnézis:

- Szűrővizsgálatra nem járt rendszeresen
- Két hónapja a szájsebészetten kezelték, I6, I5, I4, 25, 35 fogait eltávolították
- Meglévő fogpótlásai több, mint 20 évesek
- Szájhygiénés szokásai közepesek

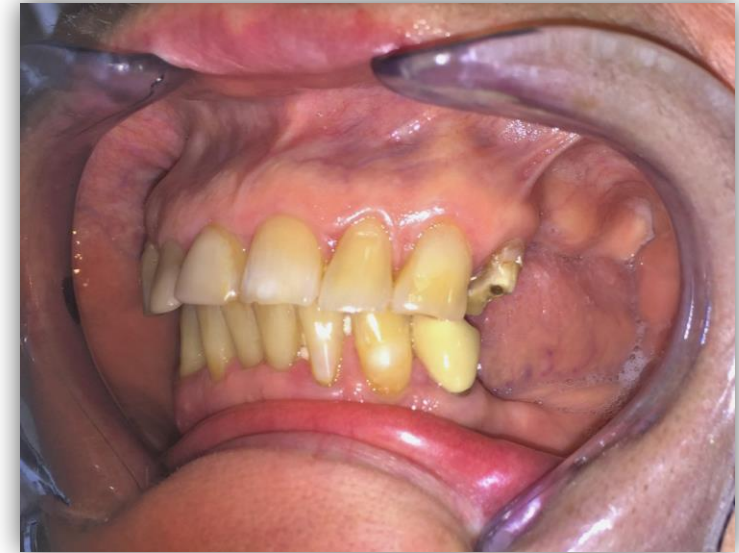
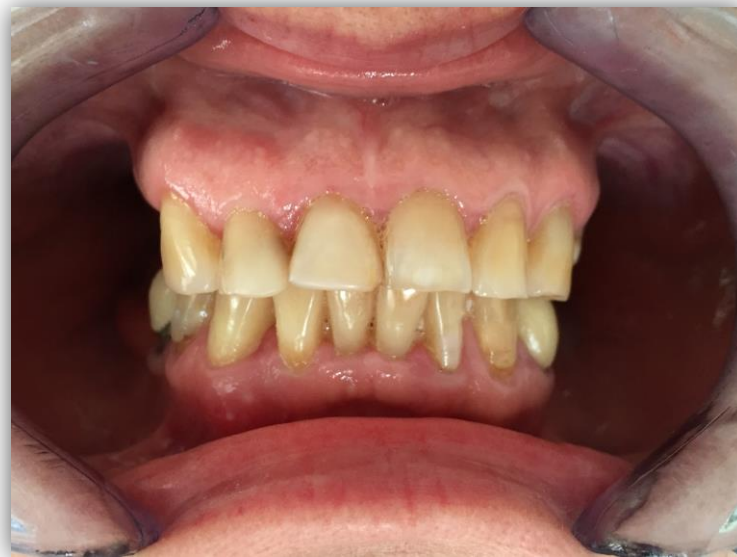
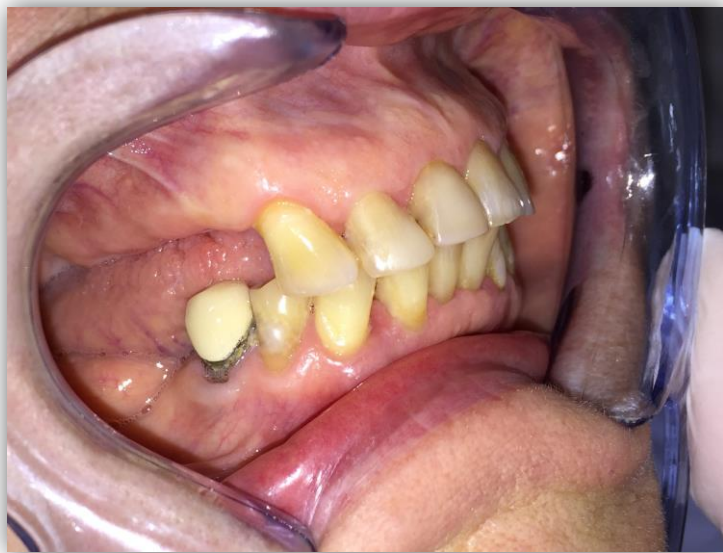# Fej-nyak régió vizsgálata, intraorális vizsgálat

- **TMI vizsgálata:** negatív
- **Sztomato-onkológiai vizsgálat:** negatív
- **Harapási forma:** ollóharapás
- **Szájhigiéne:** közepes
- **Fábián-, és Fejérdy oszt.:** 2A (felső állcsont)  
2A (alsó állcsont)
- **Parodontális státusz (PSR-index):**

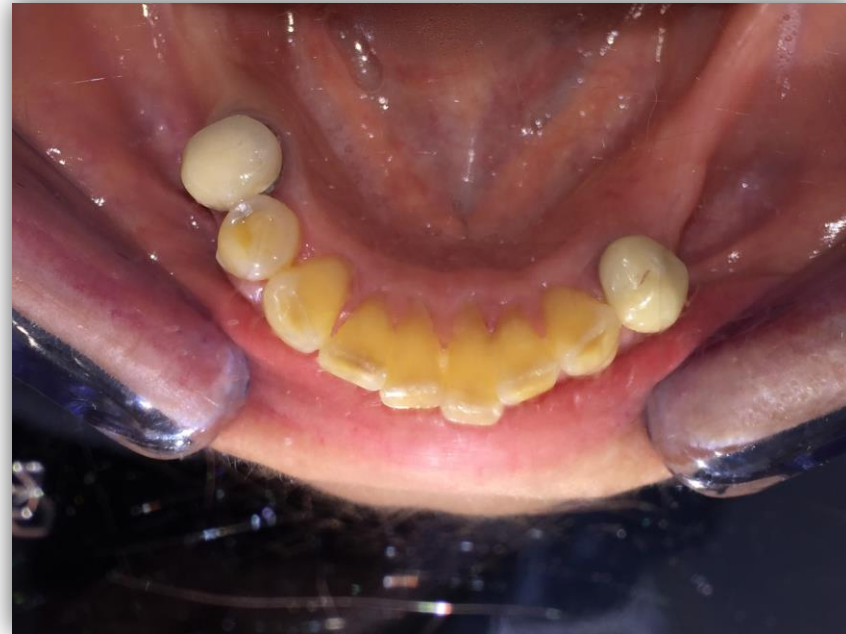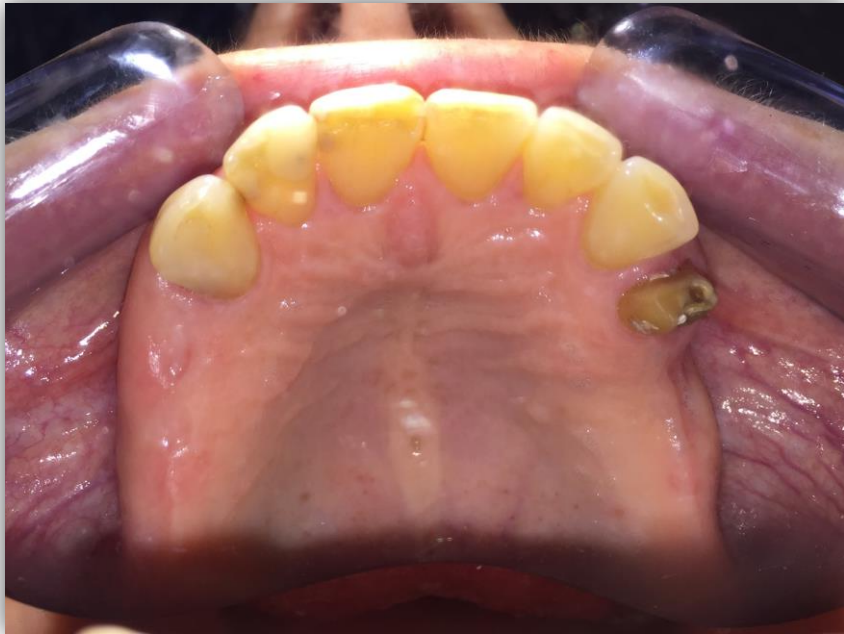|   |   |   |
|---|---|---|
| - | 2 | 2 |
| 2 | 2 | 2 |

# Kiindulási állapot I.

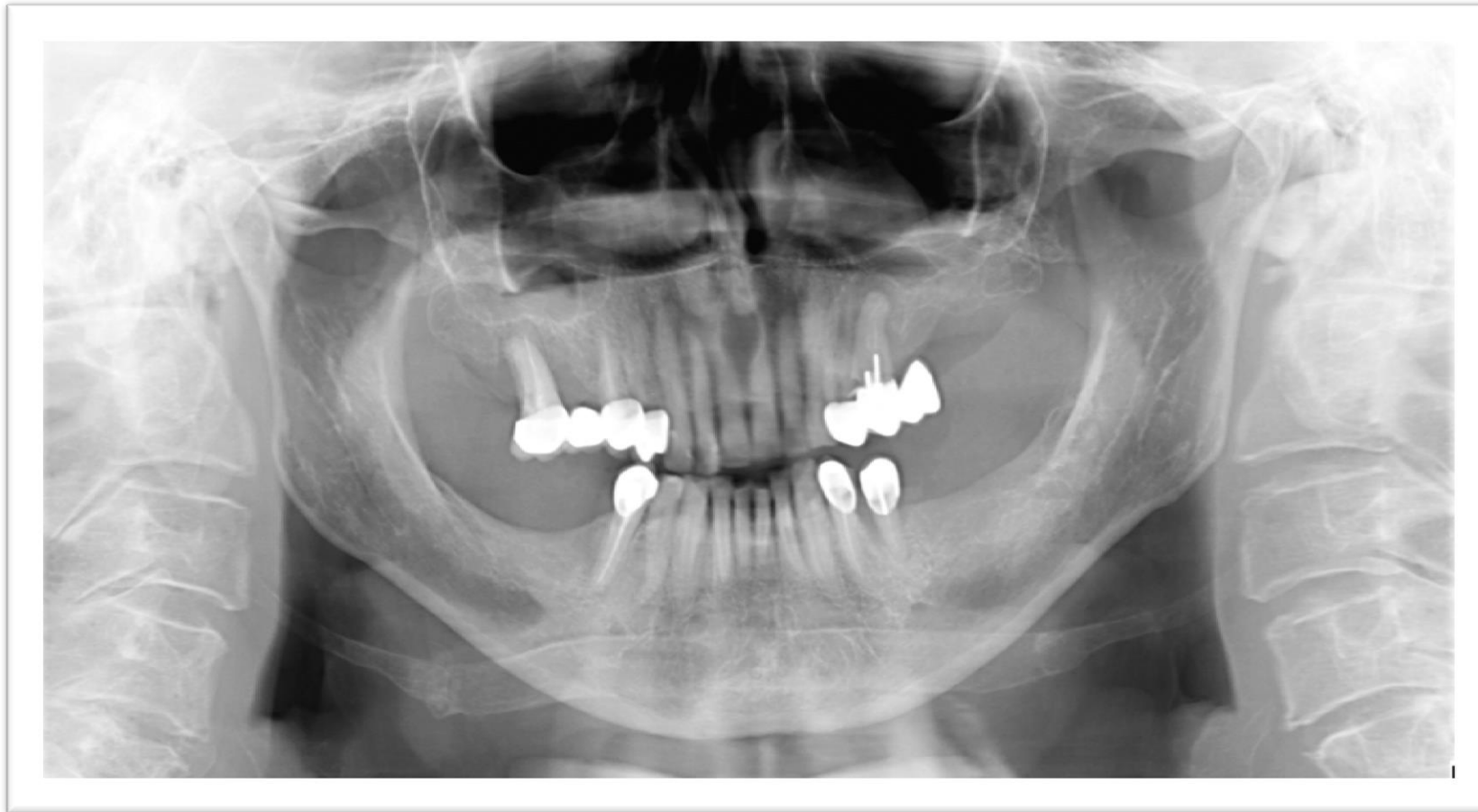




## Kiindulási állapot 2.

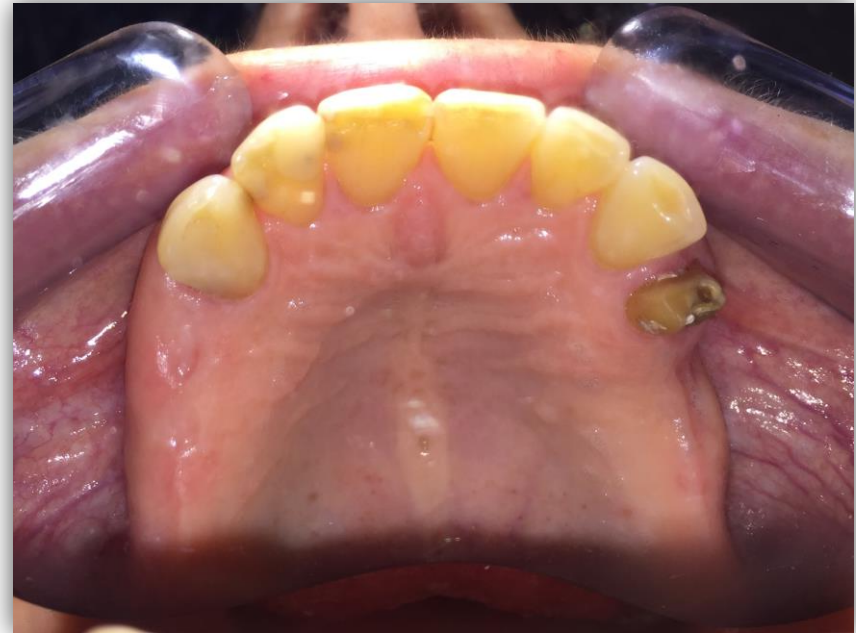

# OP felvétel



# Dentális státusz (felső állcsont)

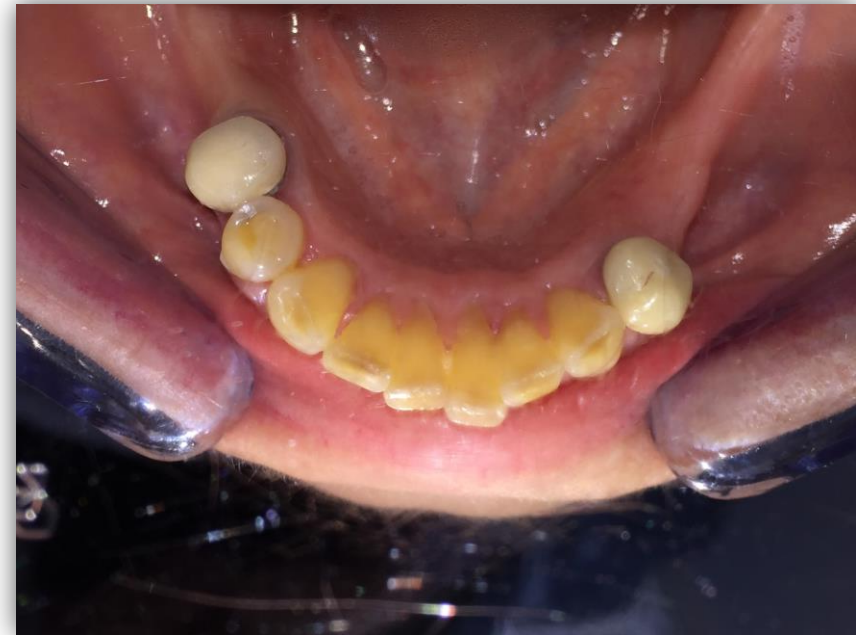- 18, 17, 16, 15, 14: hiányzik
- 13: D komp. tömés
- 12: D és M komp. tömés
- 11: kompozit héj
- 21, 22, 23: ép
- 24: tangencionális előkészítésű csonk, D caries
- 25, 26, 27, 28: hiányzik





# Dentális státusz (alsó állcsont)

- 48, 47, 46: hiányzik
- 45: gy.t., fémkerámia korona
- 44: L komp. tömés, abrázció
- 43, 42, 41: ép
- 31, 32: ép
- 33: L komp. tömés, abrázció
- 34: gy.t., fémkerámia korona
- 35, 36, 37, 38: hiányzik



# Kezelési terv (előkészítő műveletek)

- Professzionális szájhyi n s kezelés (supragingiv lis, subgingiv lis depur l s)
- Sz jhyi n s tan csad s (instru l s, motiv l s)
- R gi f mker mia koron k elt vol t sa
- Szuvas l zi k ell t sa (24, 34, 33, 44, 45)
- Ideiglenes koron k k sz t se szitu ci s lenyomat alapj n

# Kezelési terv (felső állcsont)

## Öntött kapocs elhorgonyzású kombinált fogpótlás

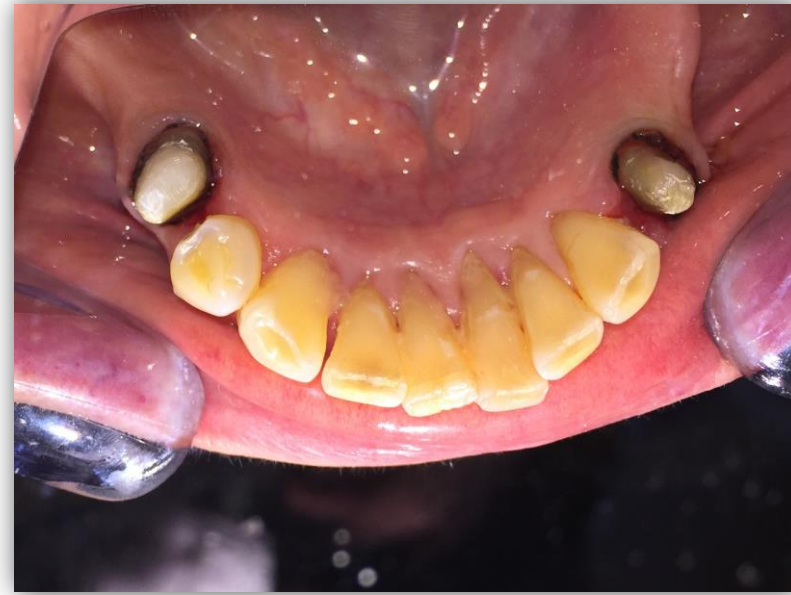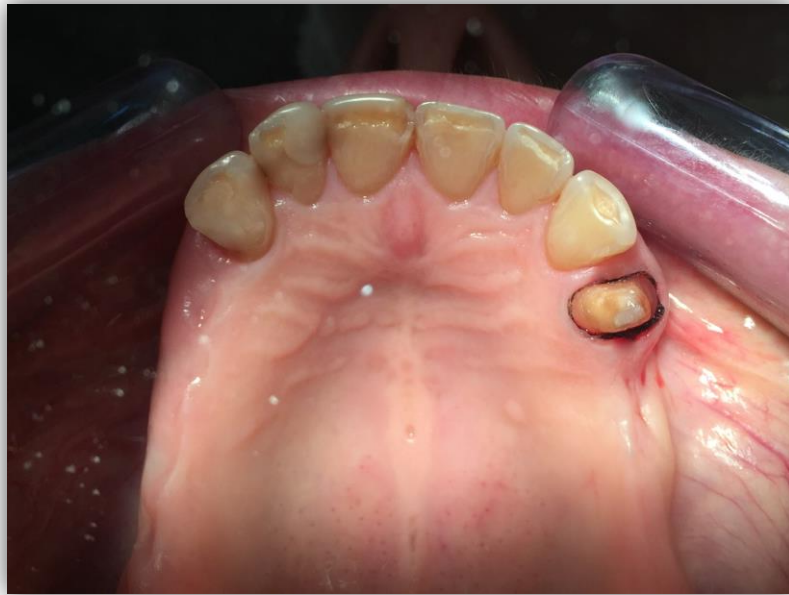- **a) Fix rész:**
  - Öntött technológiával készült fémkerámia kapocstartó korona, frézelt vállal és interlockkal (24 fog)
- **b) Kivehető rész:**
  - 8 fogat pótló öntött kapcsokkal elhorgonyzott, dentomucosálisan megtámasztott, fém alaplemezű részleges lemezes fogpótlás
  - Pótolts fogak: 17, 16, 15, 14, 25, 26, 27

# Kezelési terv (alsó állcsont)

## Öntött kapocs elhorgonyzású kombinált fogpótlás

- **a) Fix rész:**
  - Öntött technológiával készült fémkerámia kapocstartó korona, frézelt vállal és interlockkal (34, 45 fog)
- **b) Kivehető rész:**
  - 5 fogat pótló öntött kapcsokkal elhorgonyzott, dentomucosálisan megtámasztott, fém alaplemezű részleges lemezes fogpótlás
  - Pótolt fogak: 47, 46, 35, 36, 37

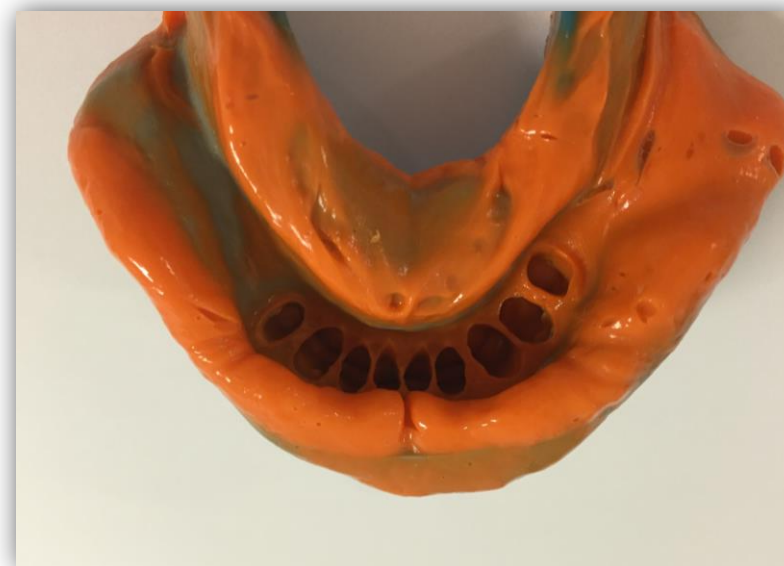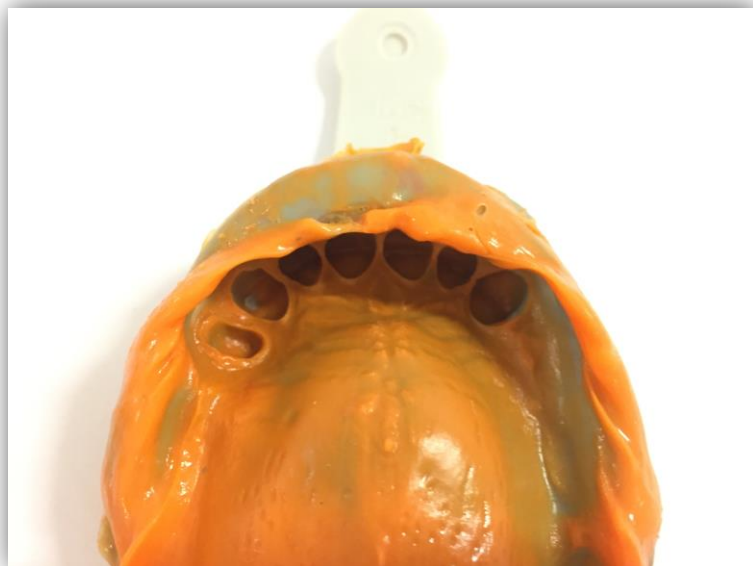# Csonkelőkészítés



Ferde vállas előkészítés



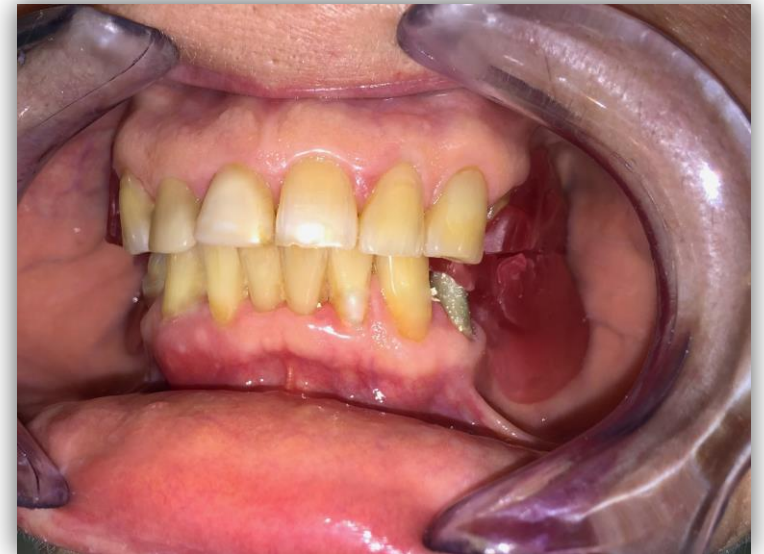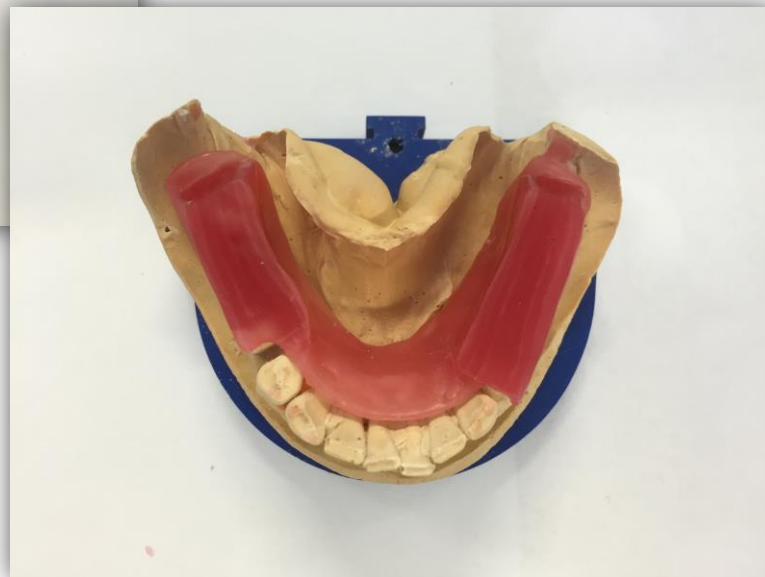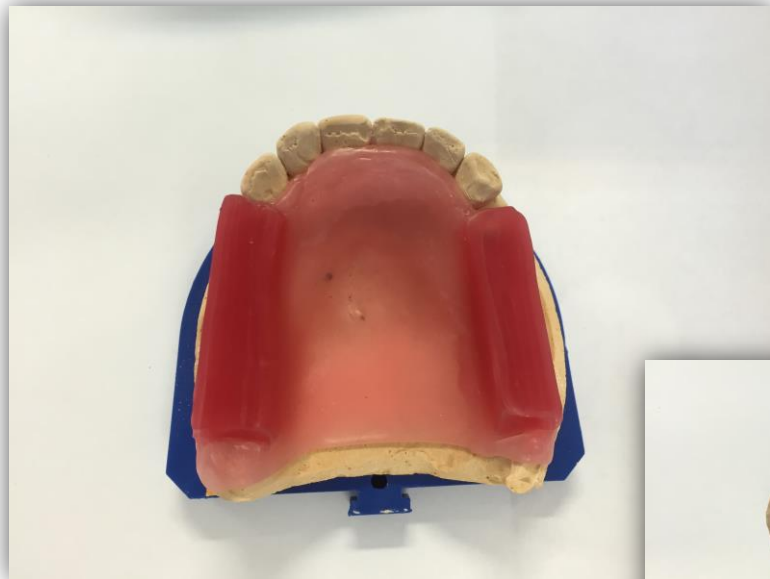# Lenyomatvételel



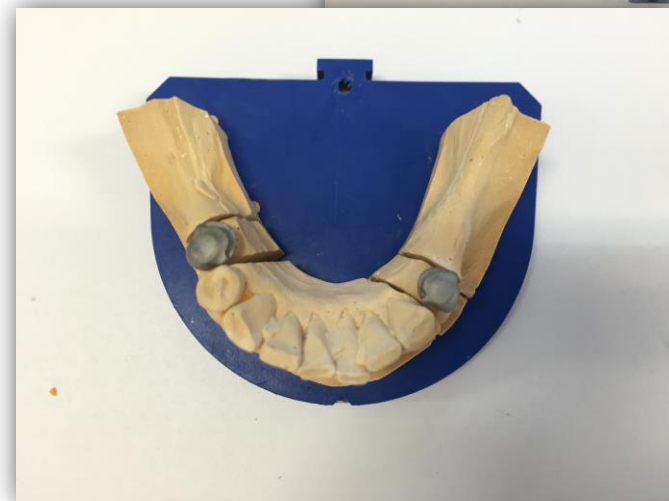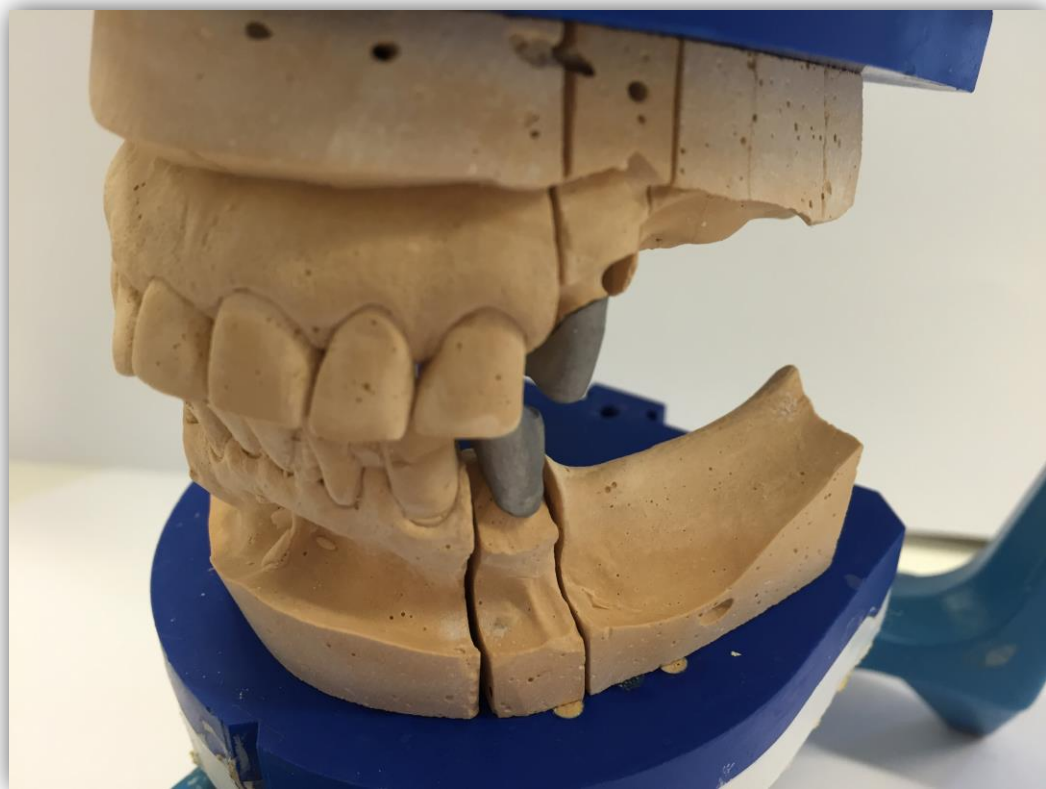**Felső állcsont:** kétfázisú, kétidejű precíziós-szituációs lenyomat (C-szilikon)

**Alsó állcsont:** kétfázisú, kétidejű precíziós-szituációs lenyomat (C-szilikon)

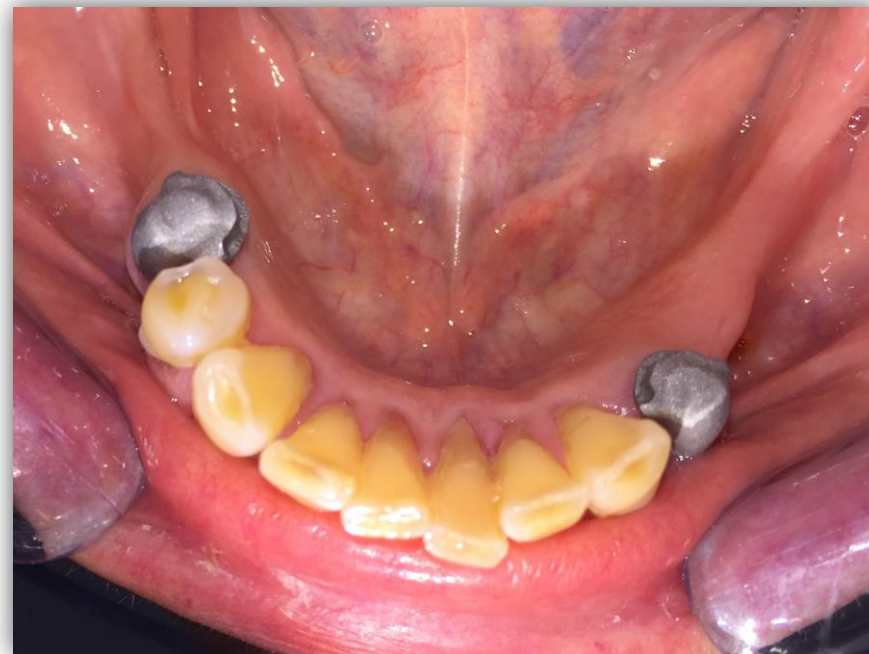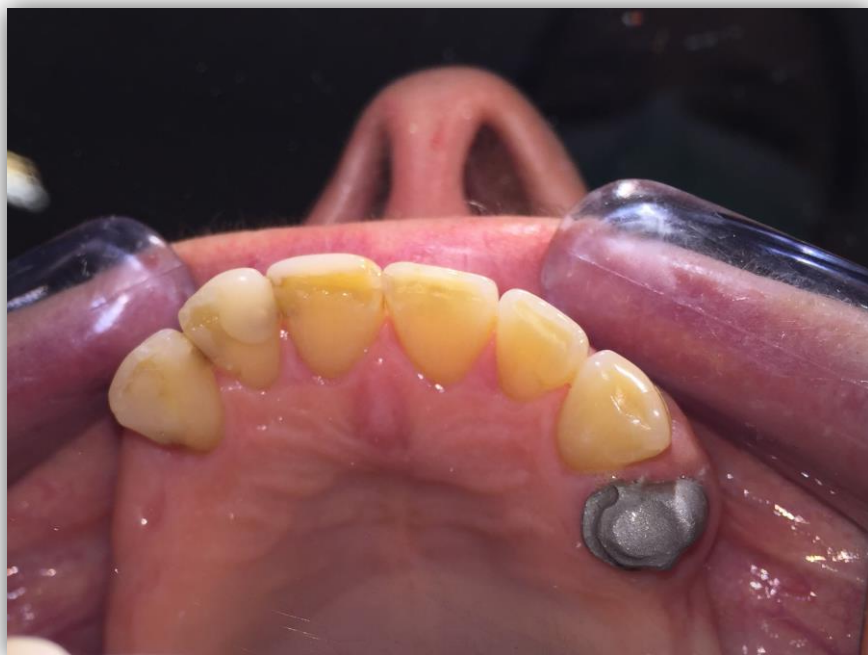# Centrális occlusio meghatározása harapási sablonok segítségével



# Fémváz a mintán



# Vázpróba

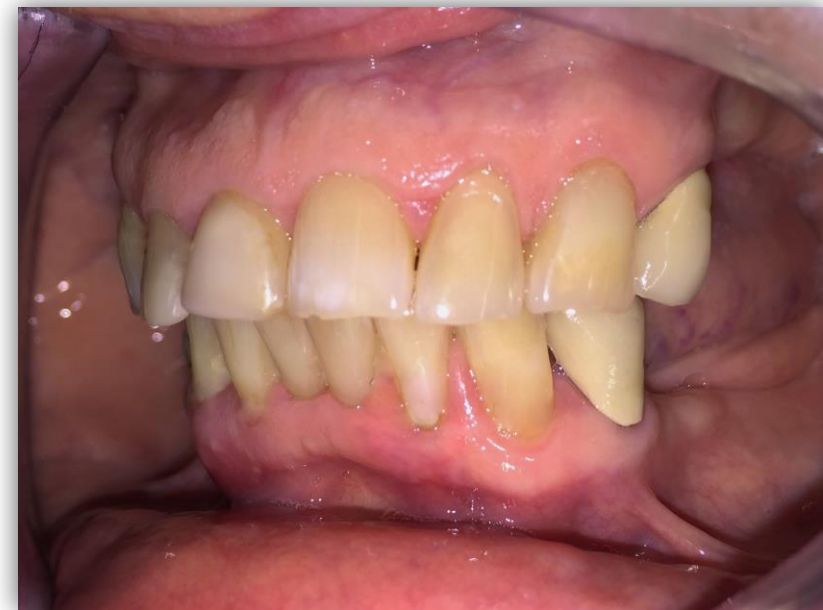
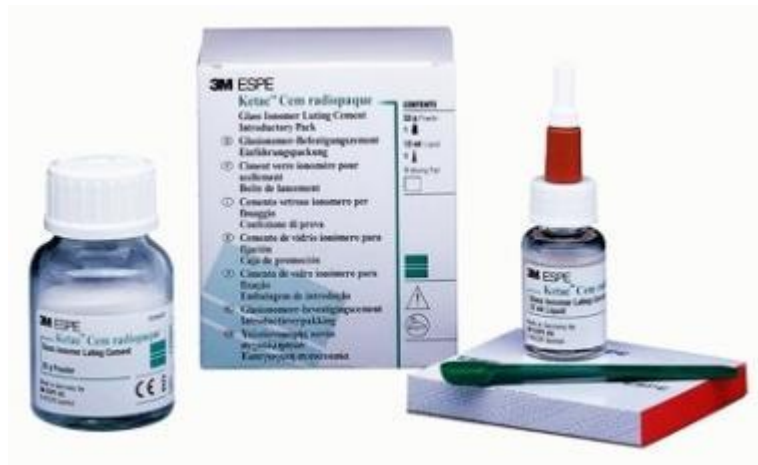
- **Választott fogszín: A3,5**



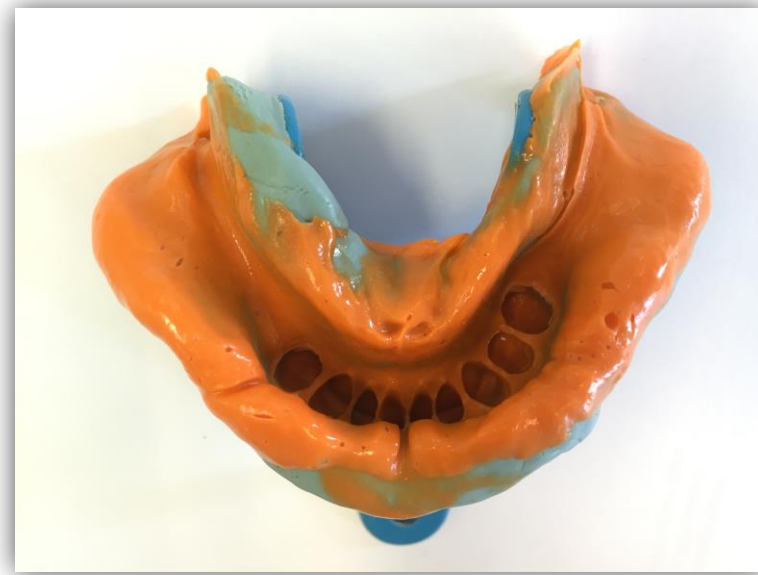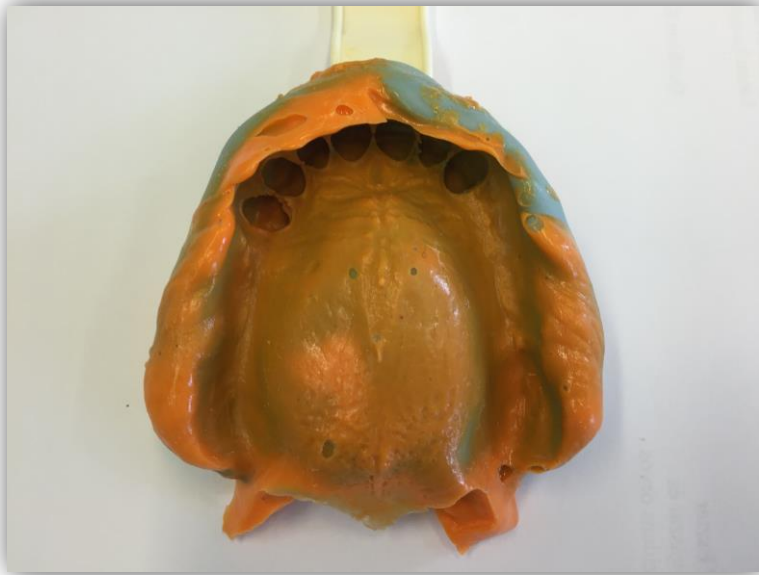
# Kész koronák rögzítése

- Rögzítőcement: Ketac Cem (üveginomer cement)



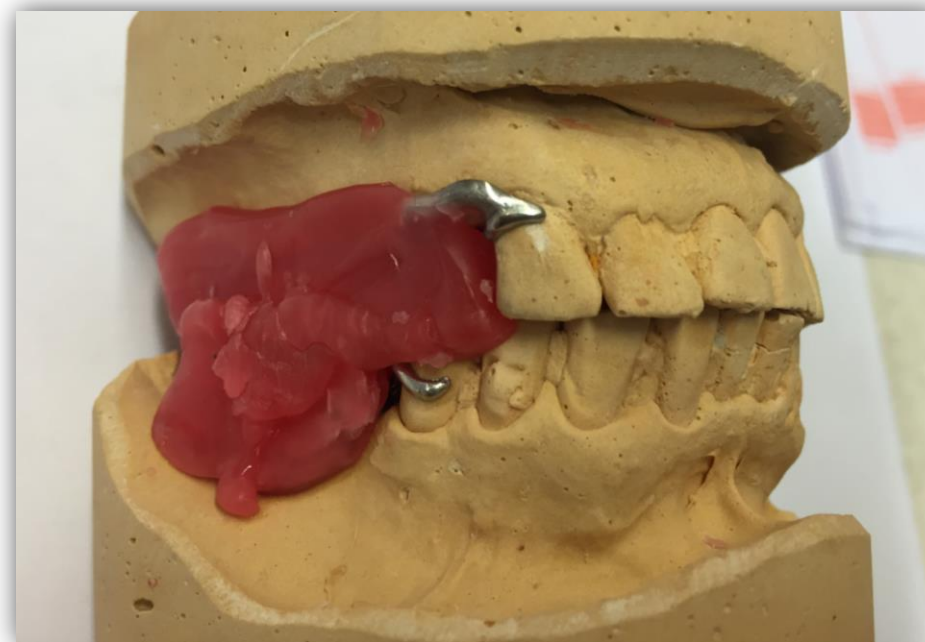
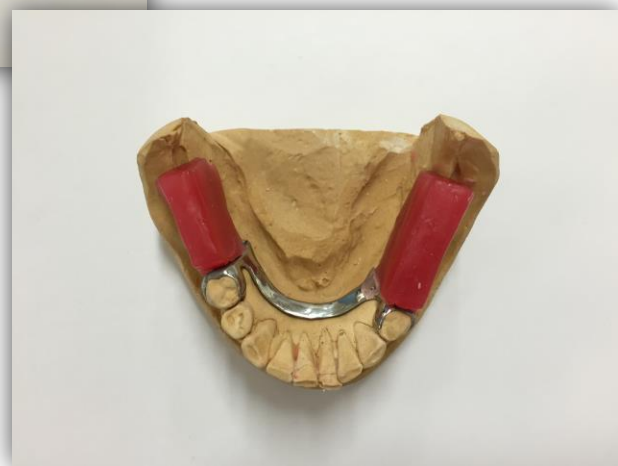
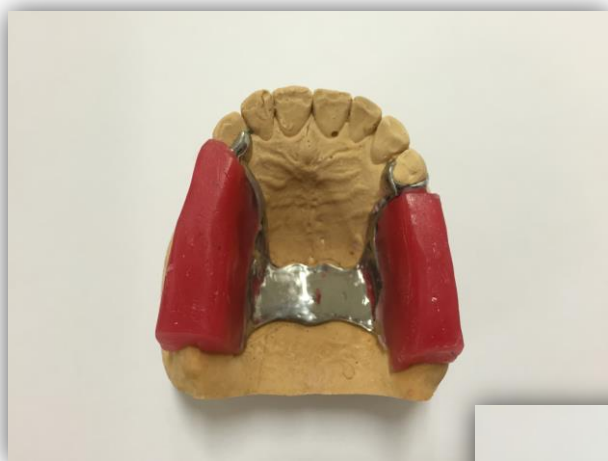# Szituációs lenyomatvételel

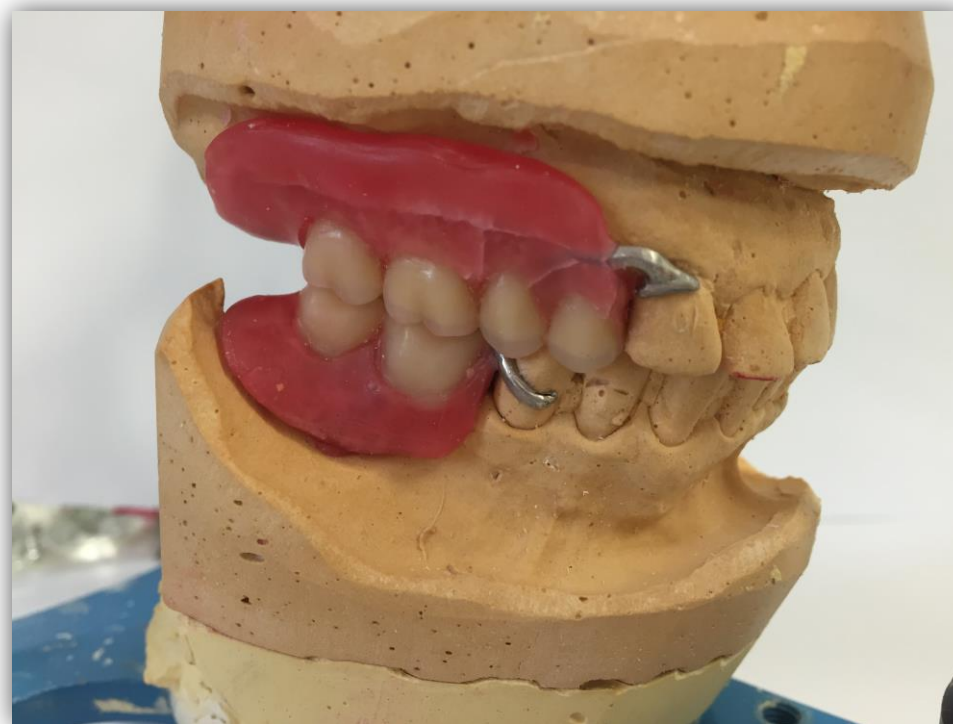
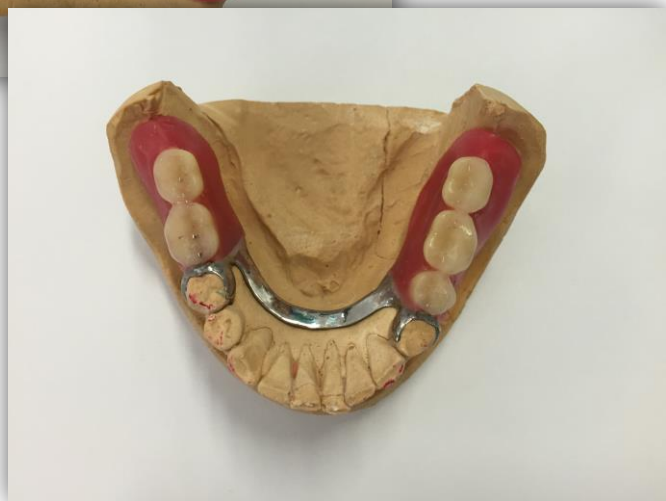
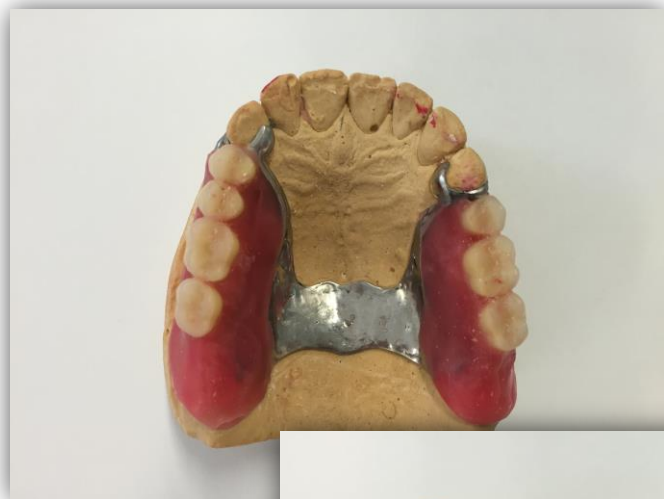- Kétfázisú, kétidejű szituációs lenyomat (C-szilikon)

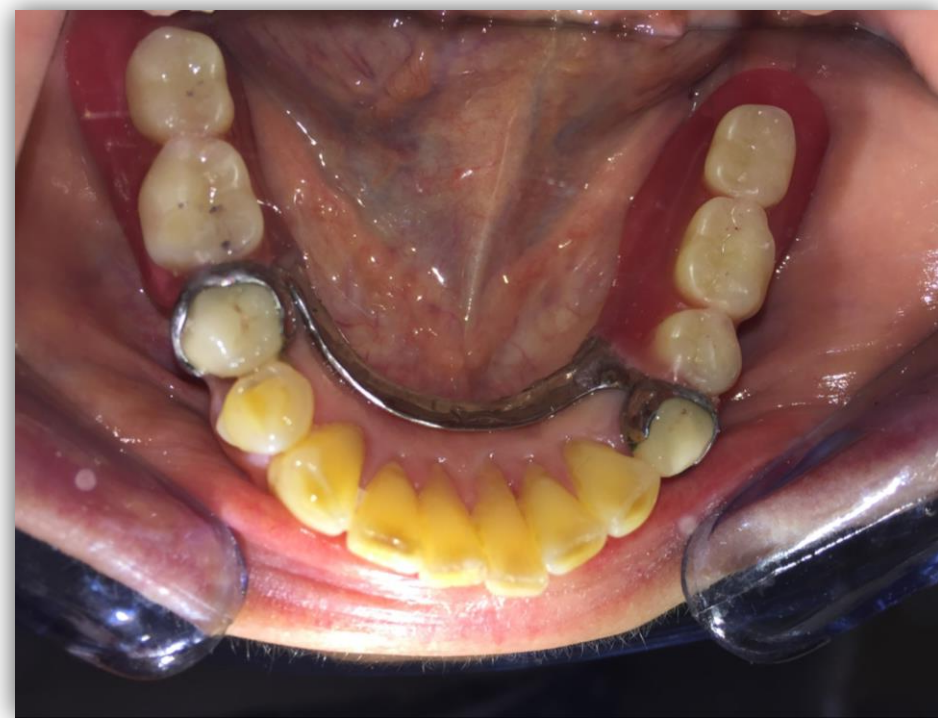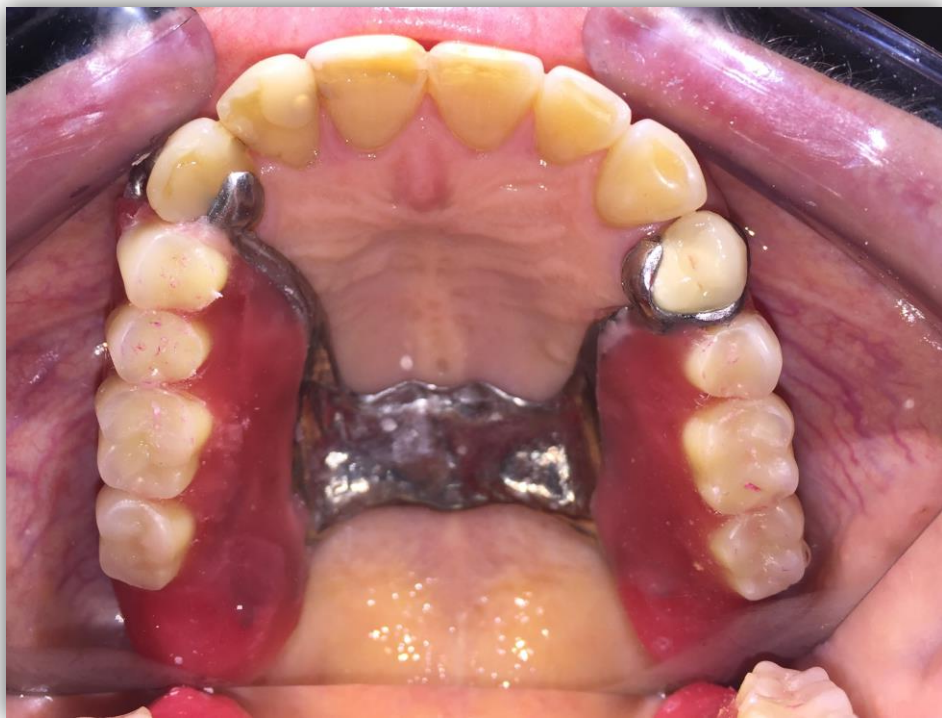# Fémlemez ellenőrzése a mintán, CO meghatározás



# Próba fogsor a mintán és artikulátorban

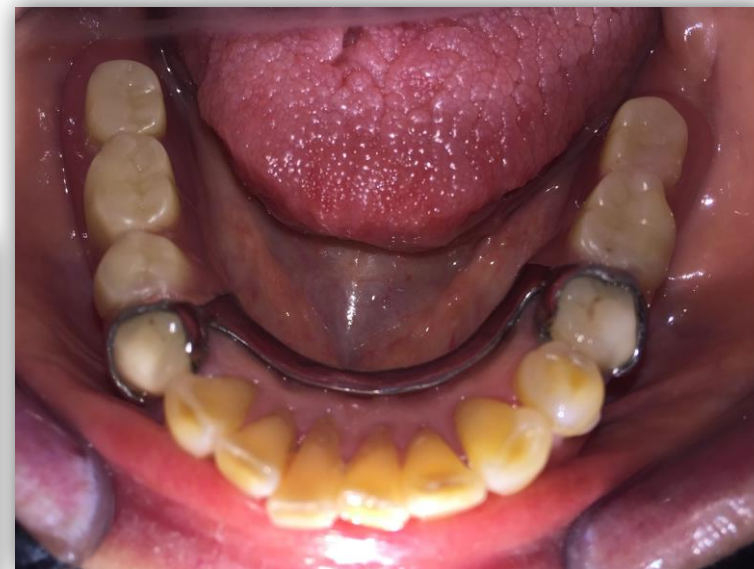
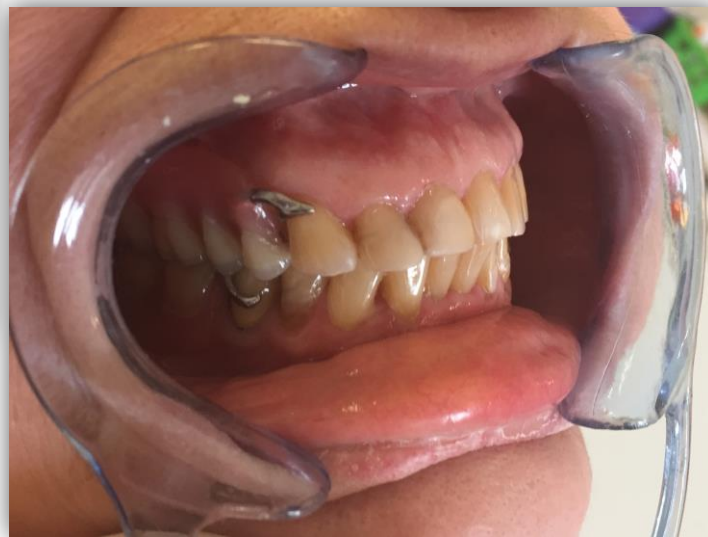
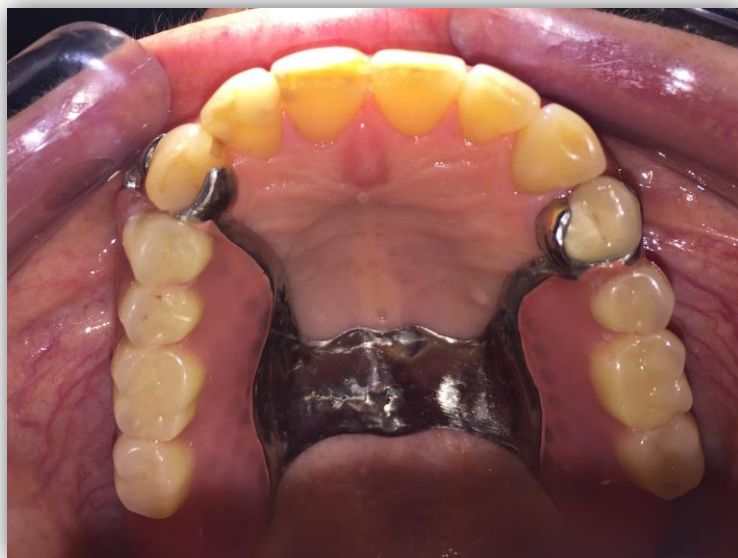# Fogpróba



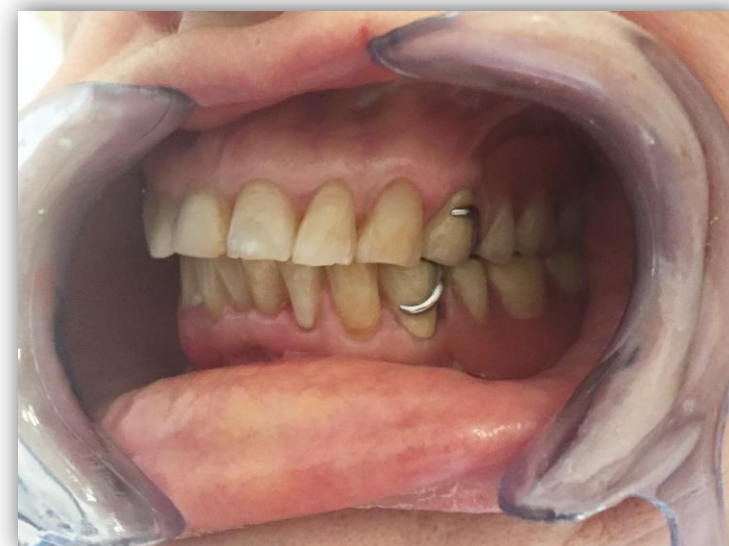
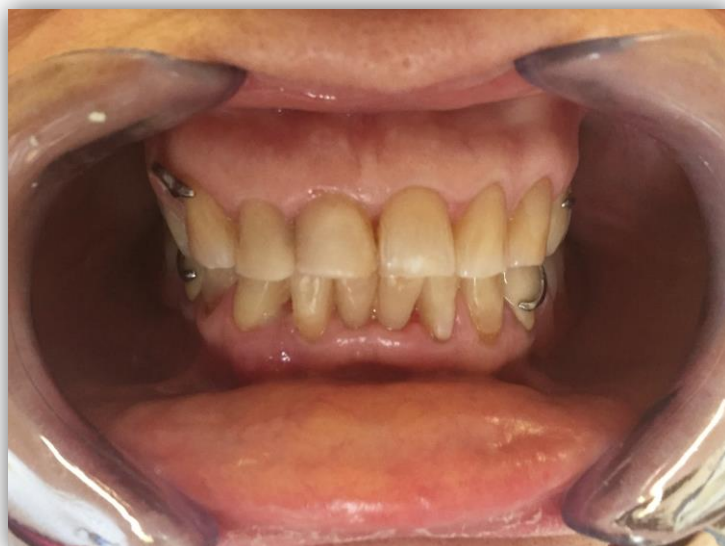
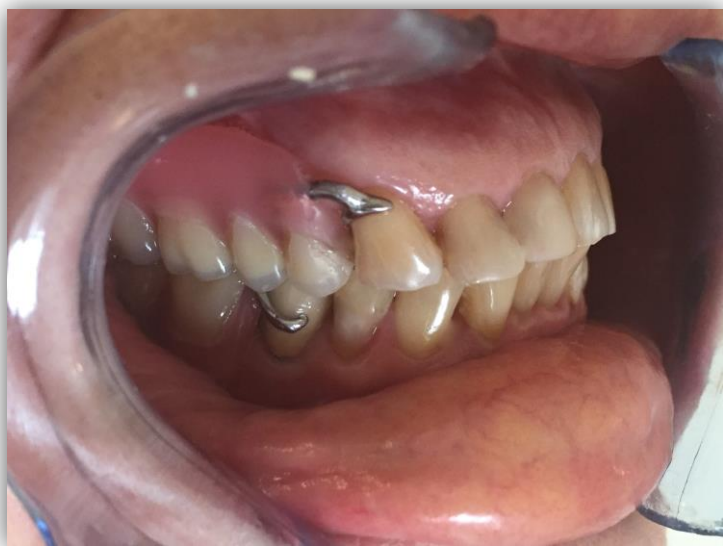# Kész fogmű átadása





# Rövid távú kontroll





**Köszönöm a figyelmet!**