



## Semmelweis Egyetem Fogorvostudományi Kar Fogászati és Szájsebészeti Oktató Intézet

igazgató: Dr. Kivovics Péter egyetemi docens

<http://semmelweis-egyetem.hu/fszoi/>

<https://www.facebook.com/fszoi>



# Fábián-, és Fejérdy szerinti IA osztályú foghiány ellátása teljes felső fogívre kiterjedő rögzített pótlás segítségével




Készítette: Dr. Körhegyi Eszter

Tutor: Dr. Büchler János, osztályvezető főorvos

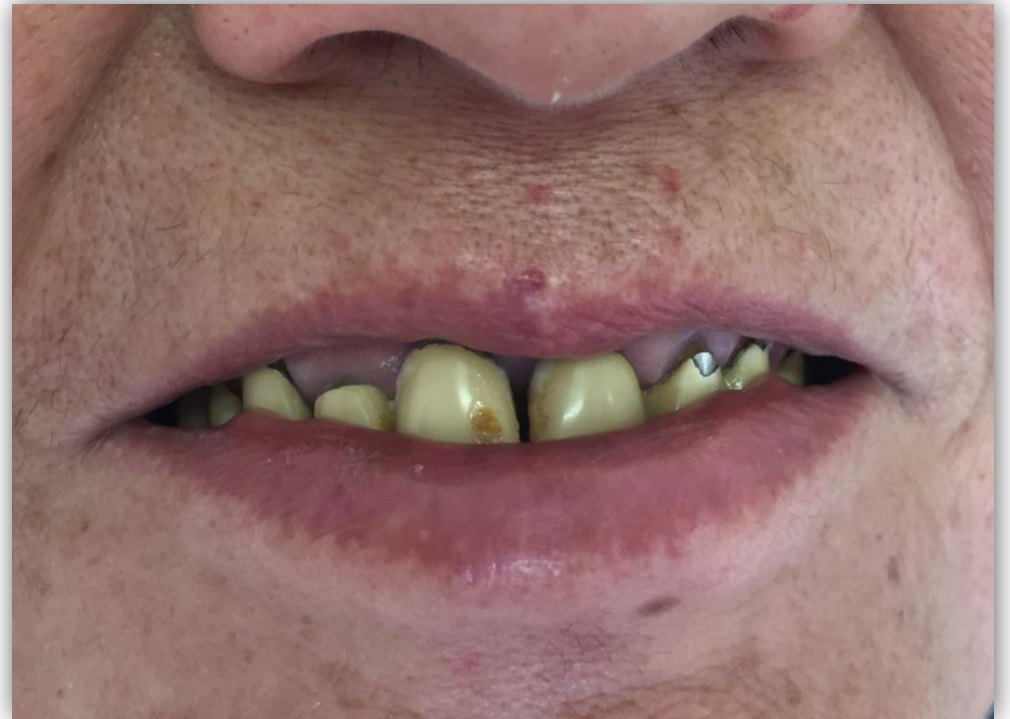Konzulens: Dr. Kivovics Péter, egyetemi docens

2017.



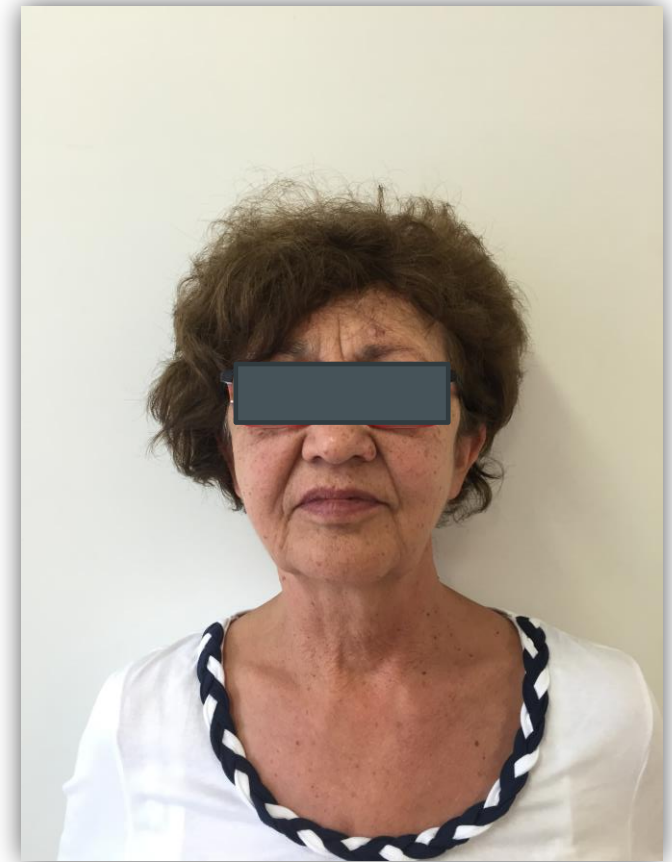# Fogorvosi vizsgálatra érkezés indoka

- A páciens elégedetlen volt felső fogpótlása esztétikájával, új fogpótlást szeretett volna készíttetni.

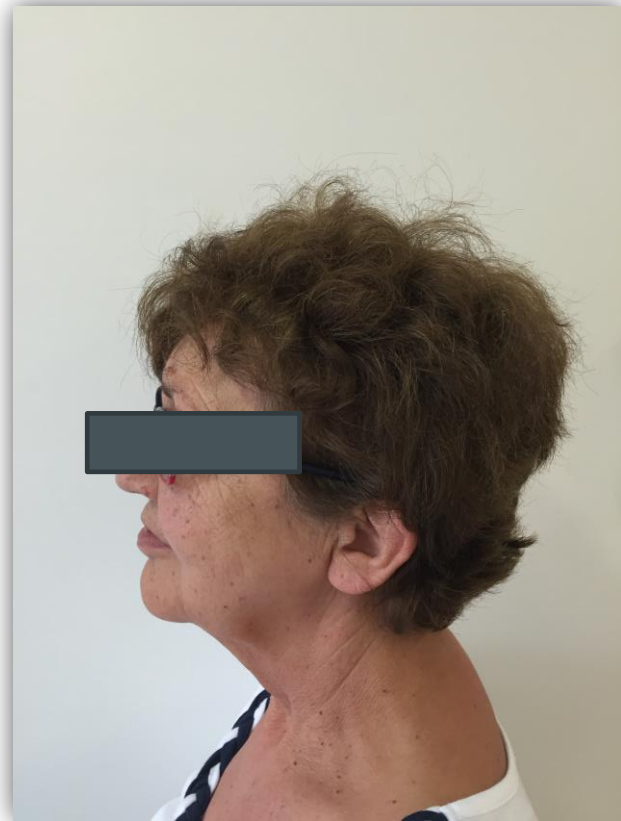

# Általános anamnézis

- 70 éves nő
- Foglalkozása: nyugdíjas (korábban könyvtárosként dolgozott)
- Enyhe II. típusú cukorbetegség, közepes hypermetropia
- Gyógyszerei: Prenessa (ACE-gátló), Metformin 1A
- Dohányzik (napi 2-3 szál)



# Fogászati anamnézis



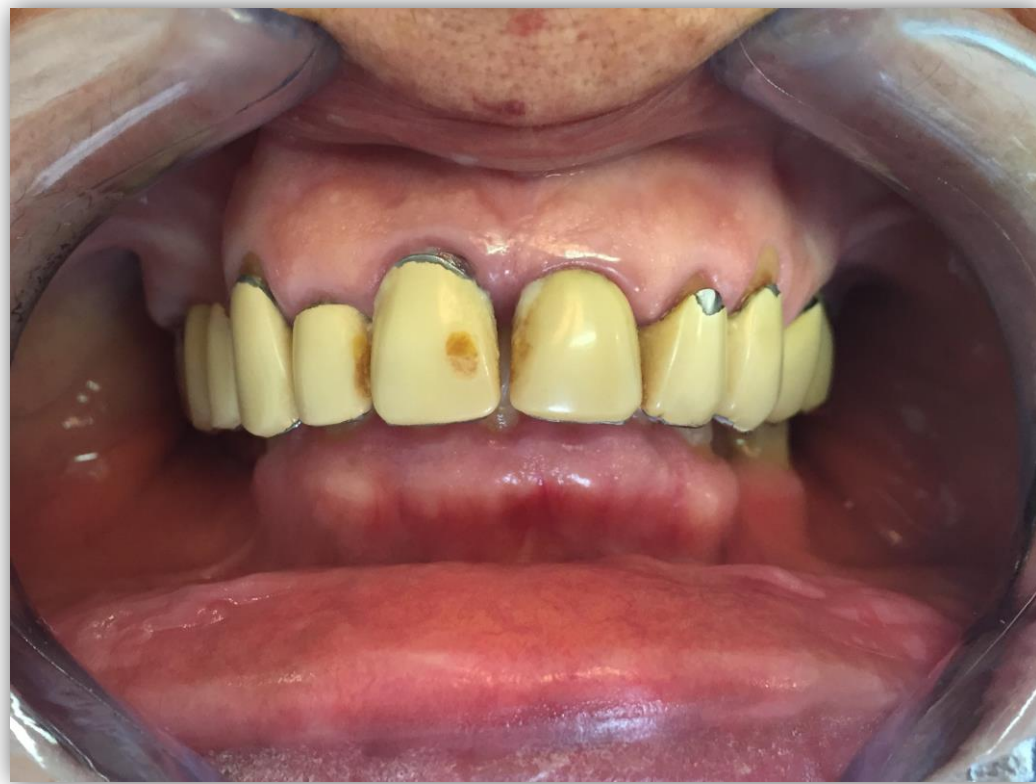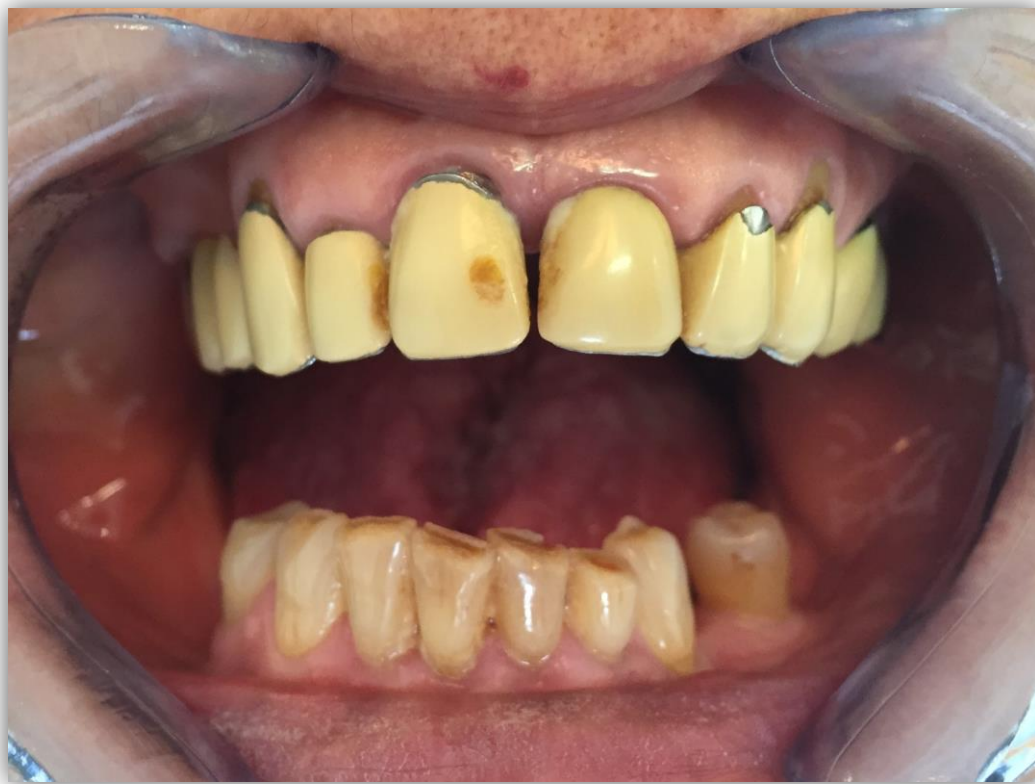- Szűrővizsgálatra nem járt rendszeresen
- Meglévő pótlásai kb. 20 évvel ezelőtt készültek
- A pótlás készítése előtt 25 fogát eltávolították, az extractio során az arcüreg megnyílt, műtéti úton zárták
- Szájhygiénés szokásai nem megfelelőek

# Fej-nyak régió vizsgálata, intraorális vizsgálat

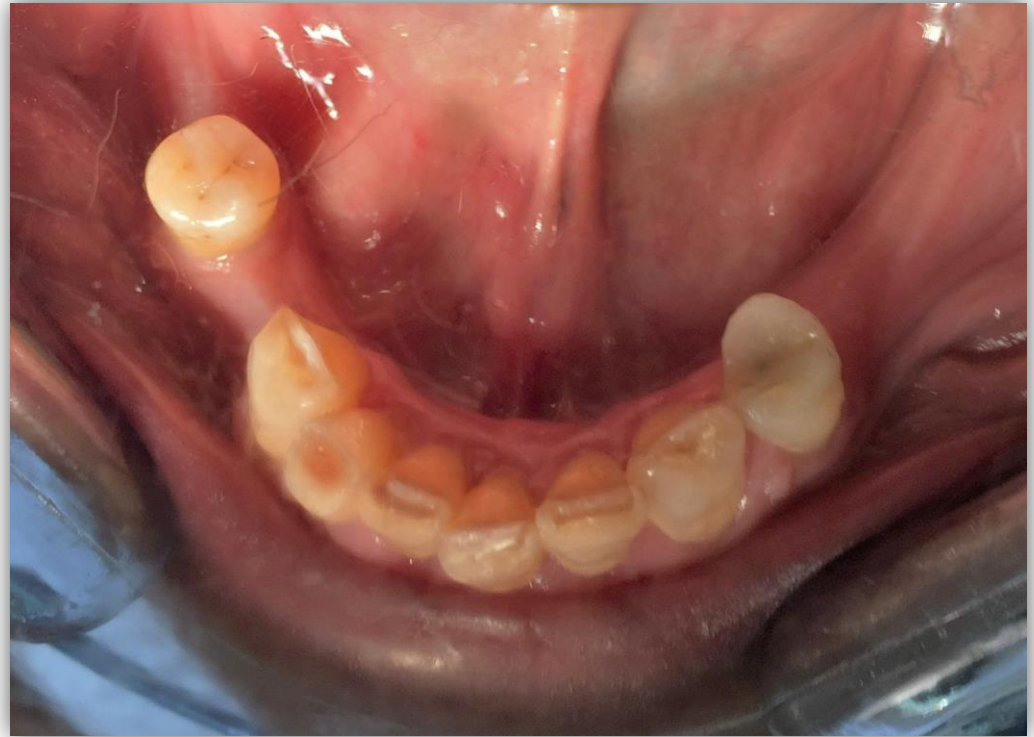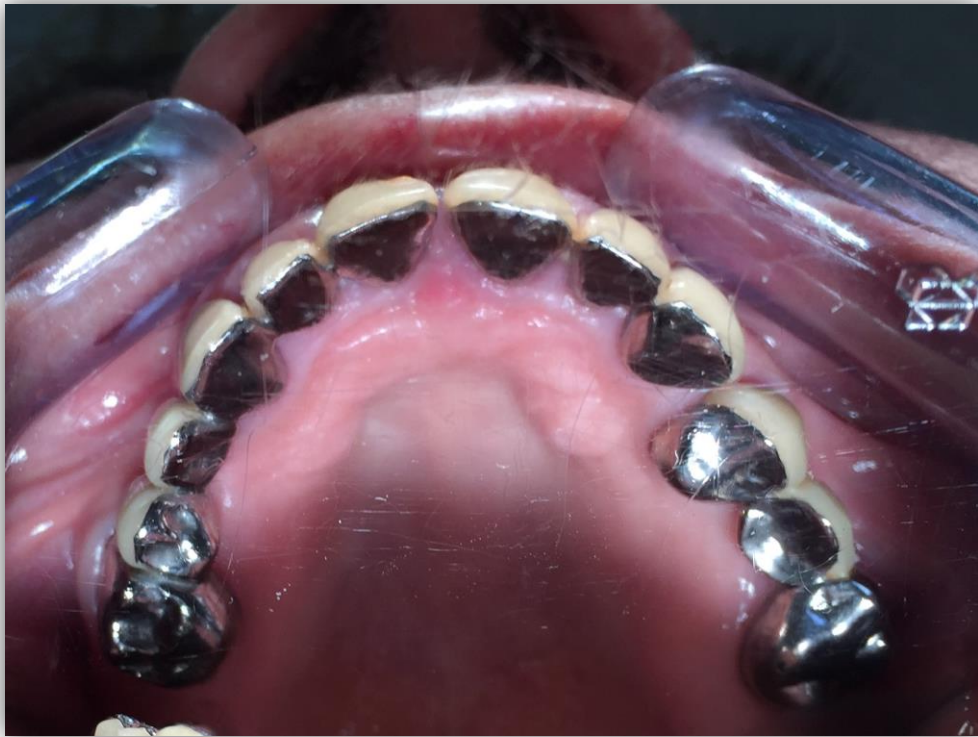- **TMI vizsgálata:** negatív
- **Sztomato-onkológiai vizsgálat:** negatív
- **Harapási forma:** fedőharapás, distalharapás
- **Szájhigiéne:** nem megfelelő
- **Fábián-, és Fejérdy oszt.:** IA (felső állcsont)  
2B (alsó állcsont)
- **Parodontális státusz (PSR-index):**

3	3	3
-	3	2

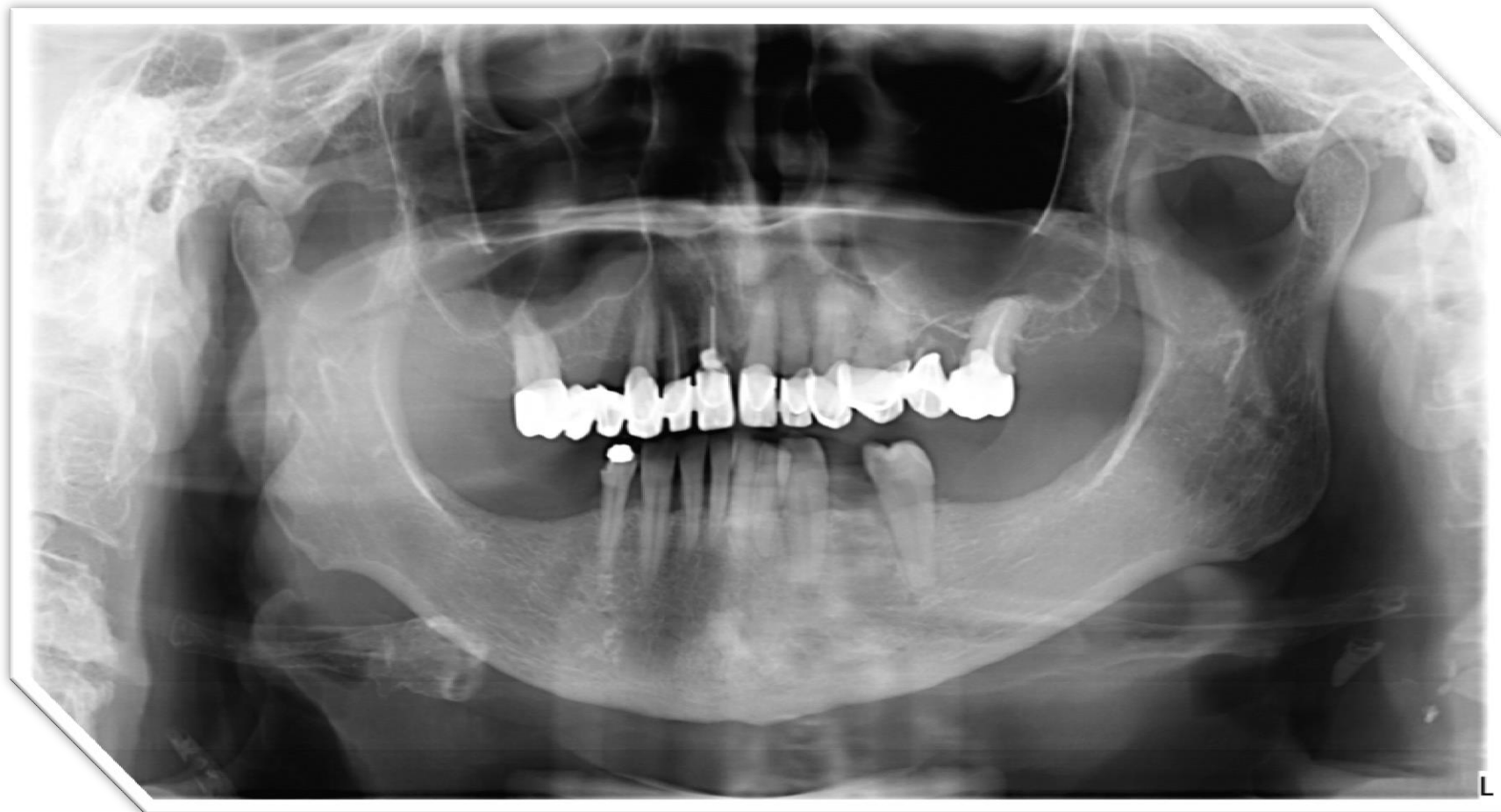
# Kiindulási állapot I.



## Kiindulási állapot 2.

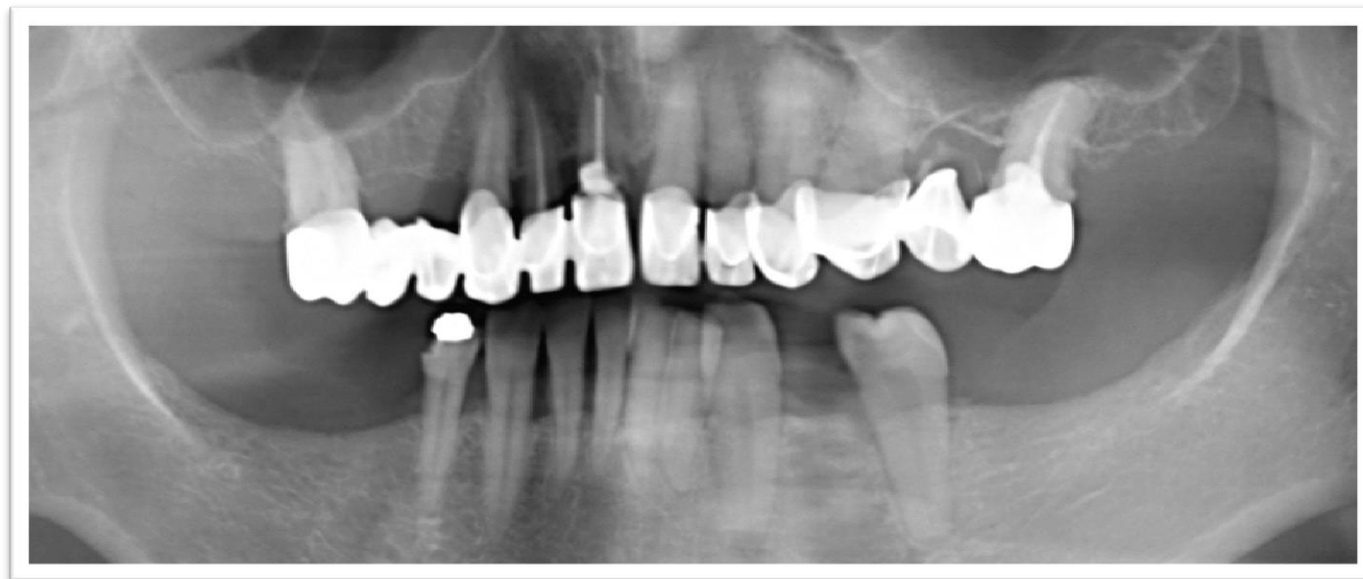
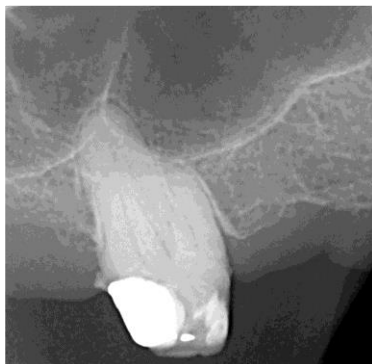
# Kiindulási OP-felvétel

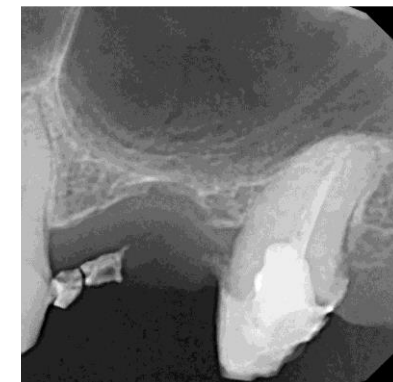



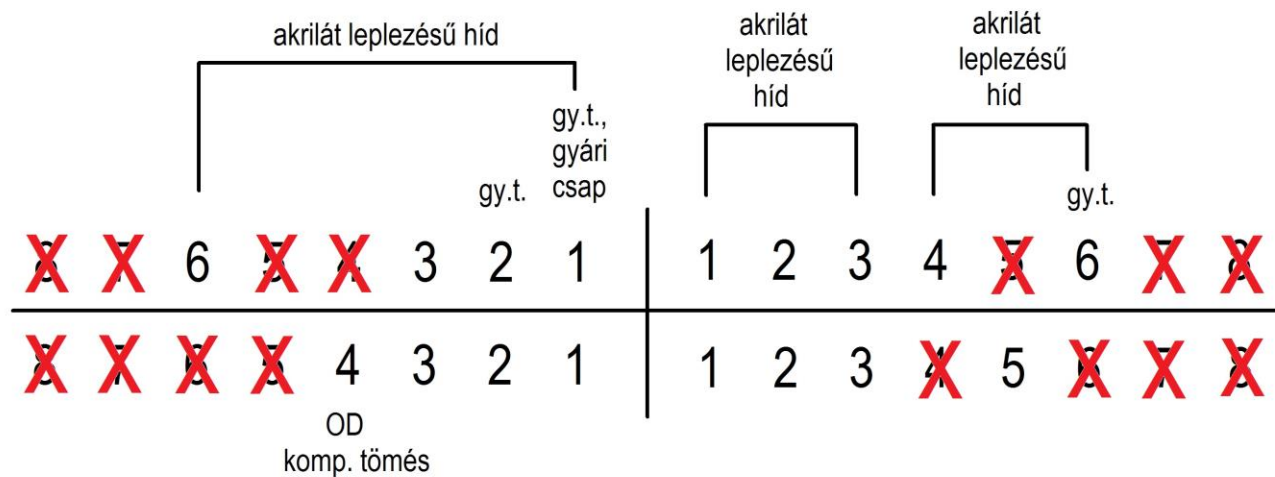
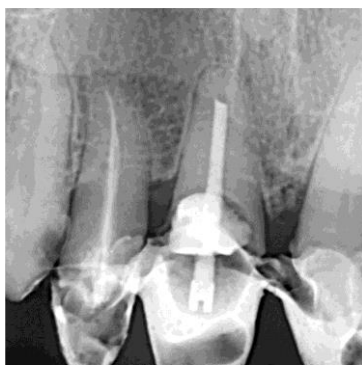16 fog



26 fog



12, 21 fog



# Kezelési terv (előkészítő műveletek)

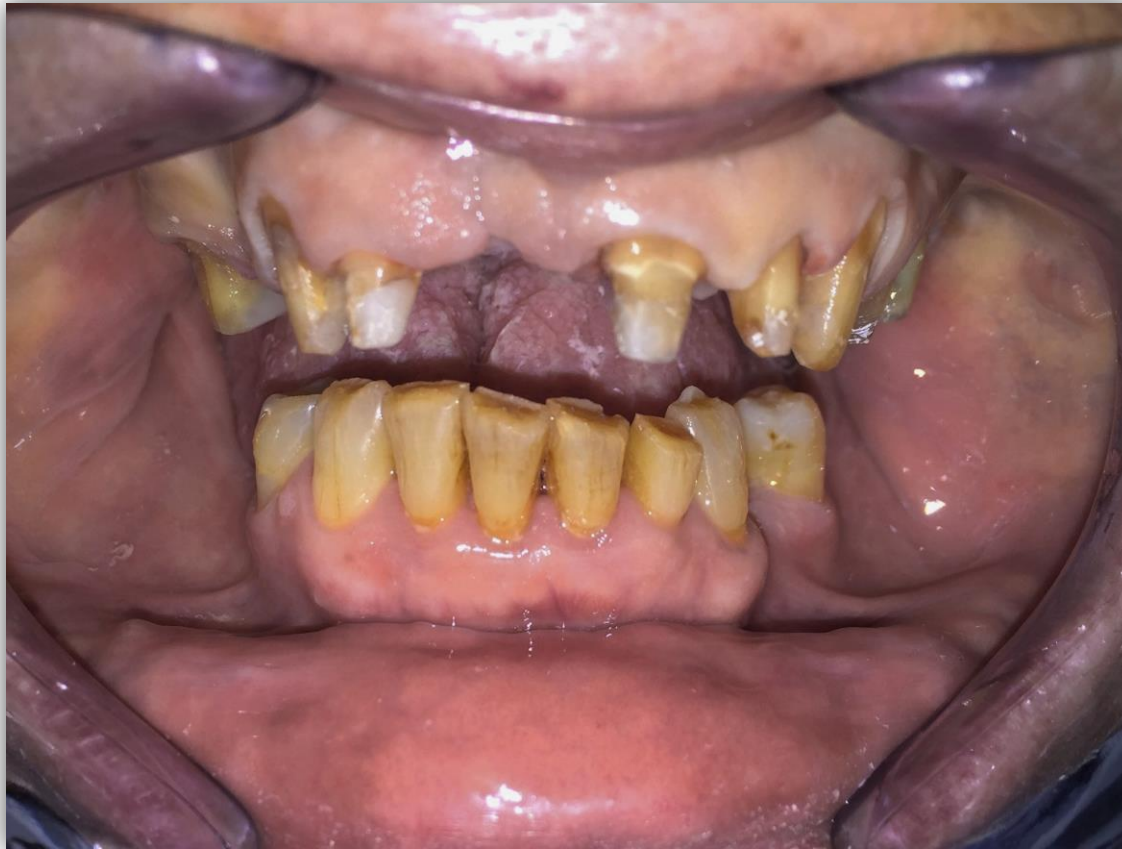- Professzionális szájhigiénés kezelés (supragingivális, subgingivális depurálás)
- Szájhigiénés tanácsadás (instruálás, motiválás)
- Felső hídpótlások eltávolítása
- Reménytelen prognózisú fogak eltávolítása (11)
- Szuvas laesiók ellátása (16, 13, 24, 26)
- Gyökértömés revízió (12)
- Ideiglenes pótlás készítése szituációs lenyomat alapján

# Kezelési terv (felső állcsont)

**Egybeöntött technológiával készült, teljes felső állcsontra kiterjedő (12 tagú), rögzített fémkerámia hídpótlás**

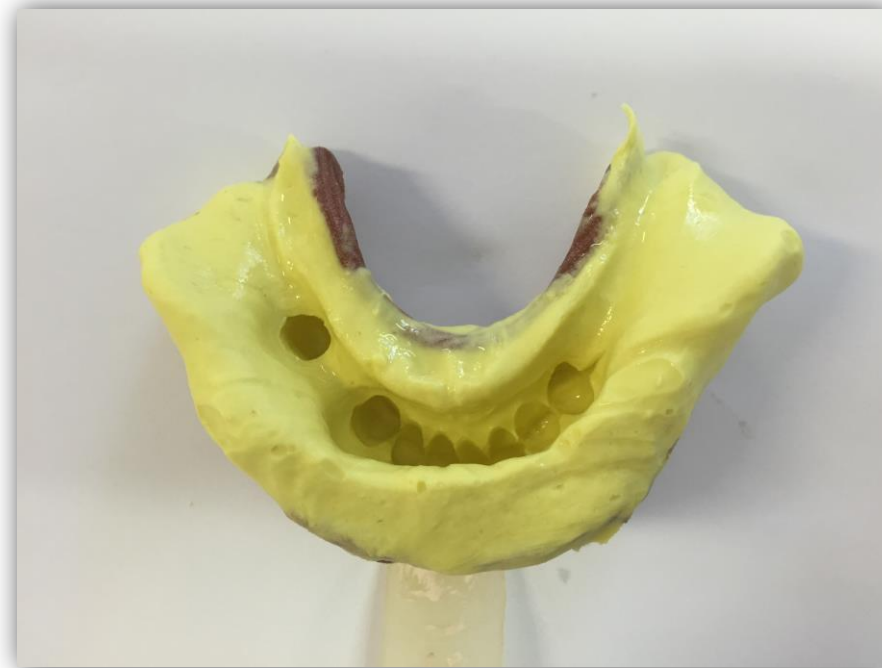- Leplezett horgonykoronák: 16, 13, 12, 21, 22, 23, 24, 27
- Leplezett hézagfogak: 15, 14, 11, 25, 26

# Csonkelőkészítés



Ferde vállas előkészítés

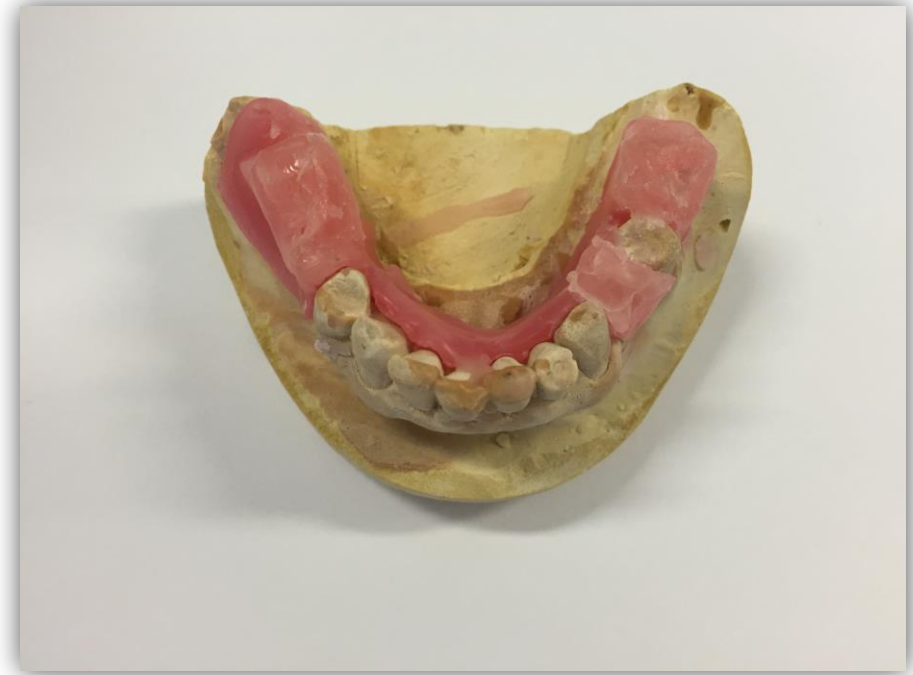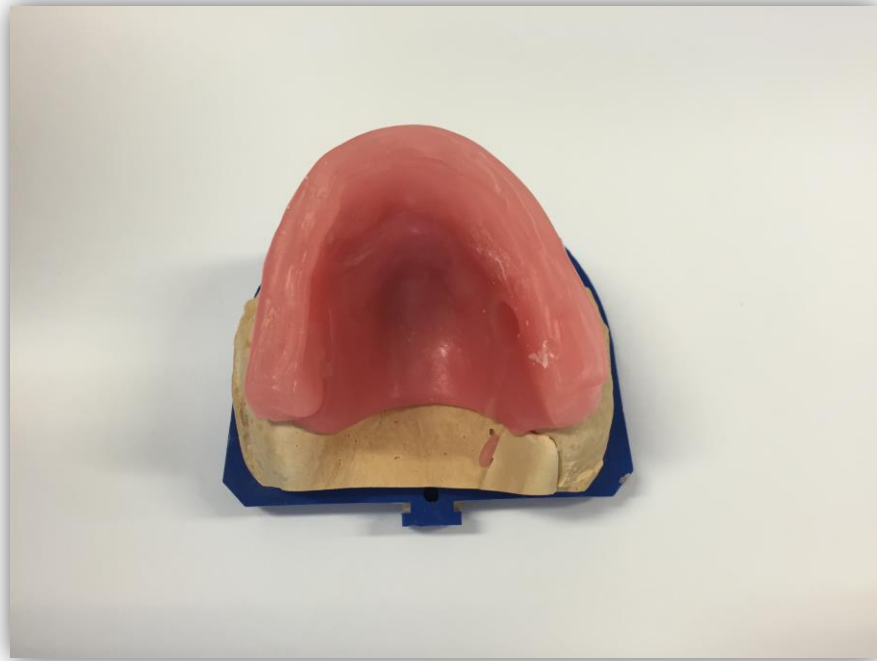
# Lenyomatvételel



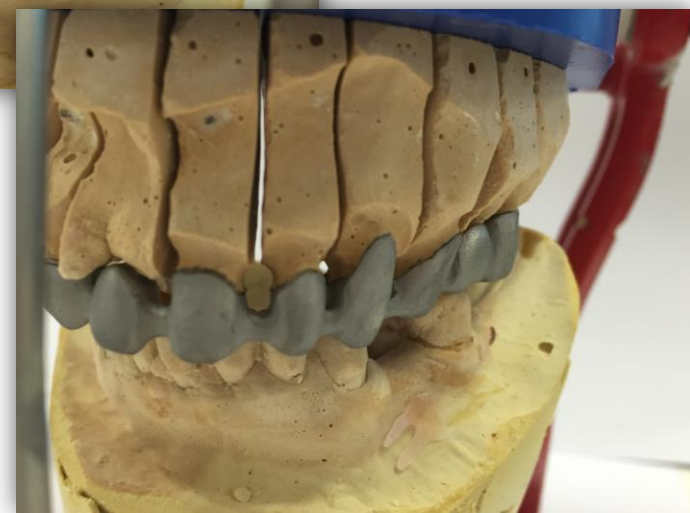
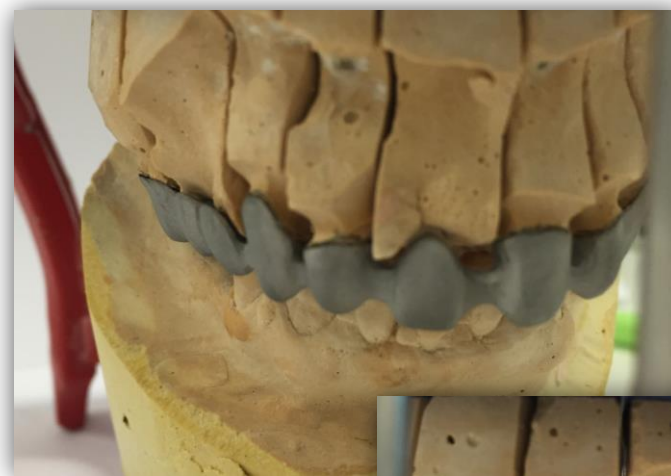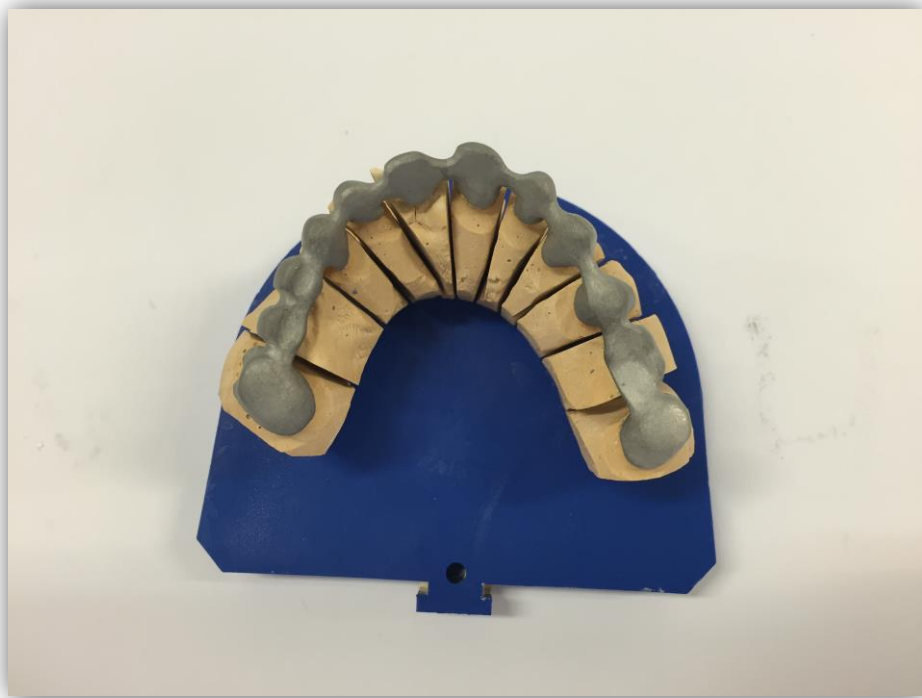**Felső állcsont:** kétfázisú, kétidejű precíziós-szituációs lenyomat (C-szilikon)

**Alsó állcsont:** antagonista lenyomat (alginát)

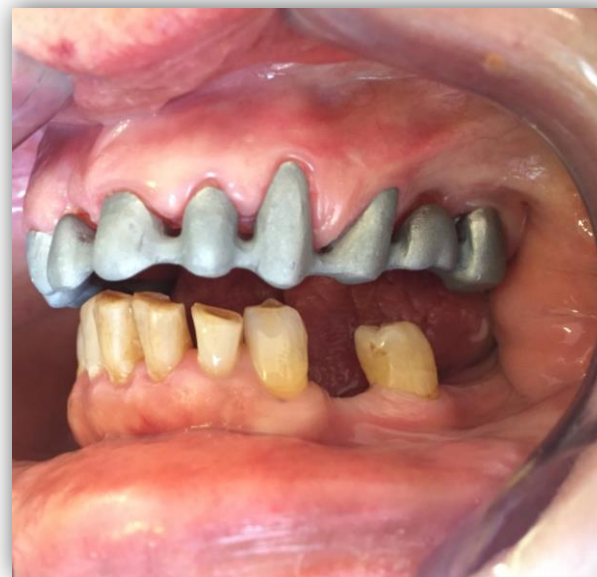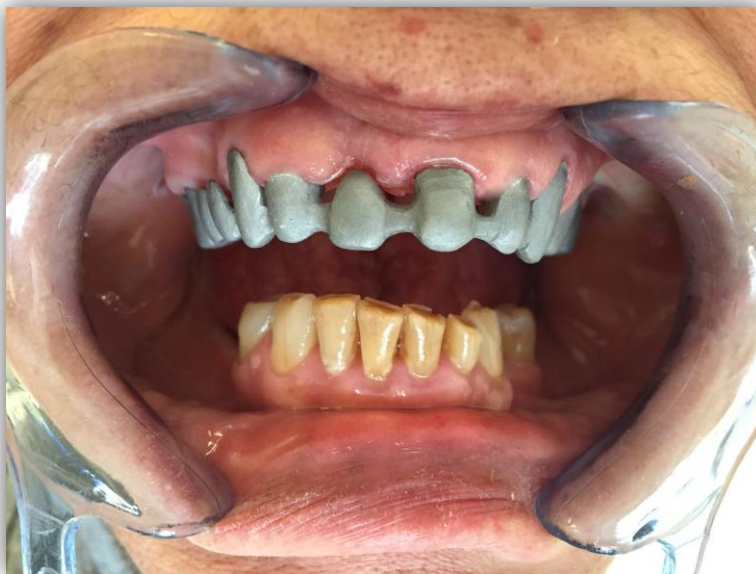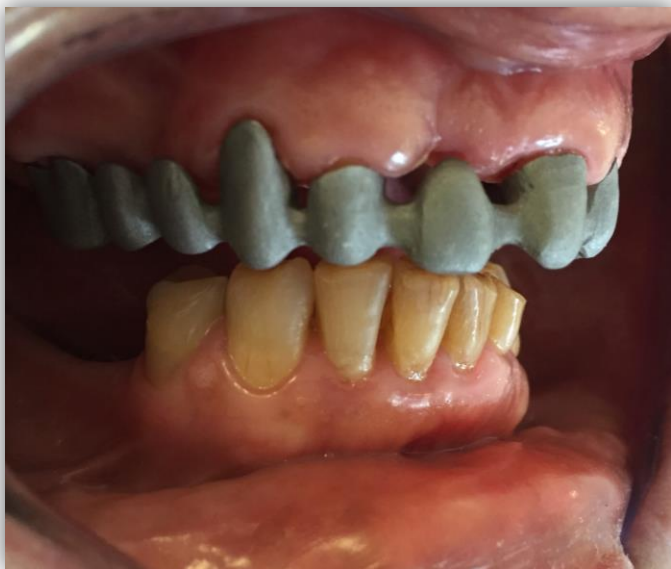# Centrális occlusio meghatározása harapási sablonok segítségével



# Fémváz a mintán

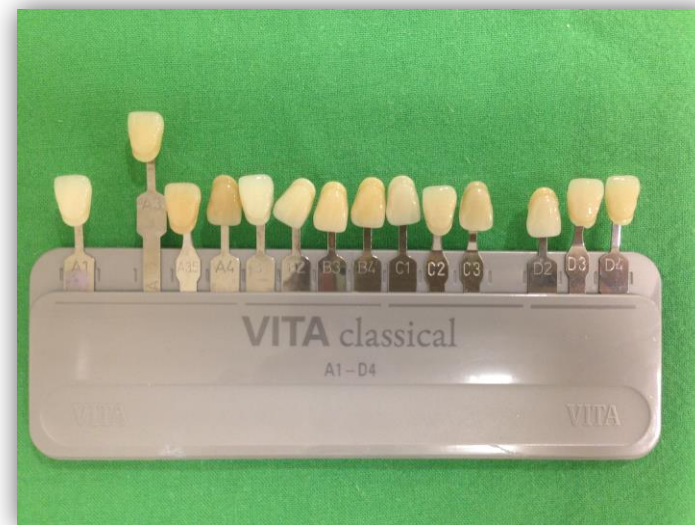
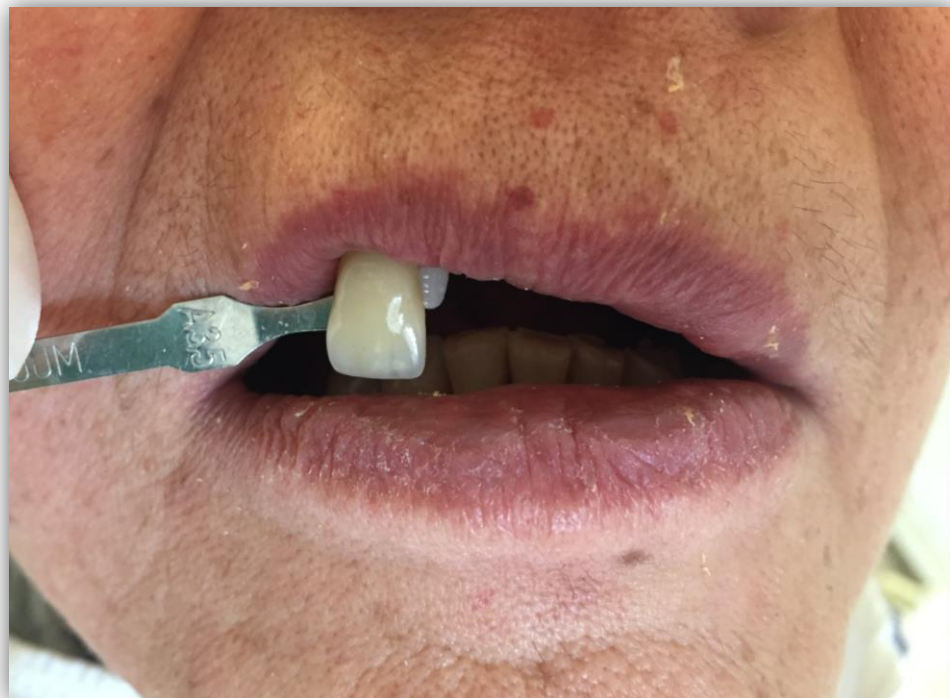
# Vázpróba



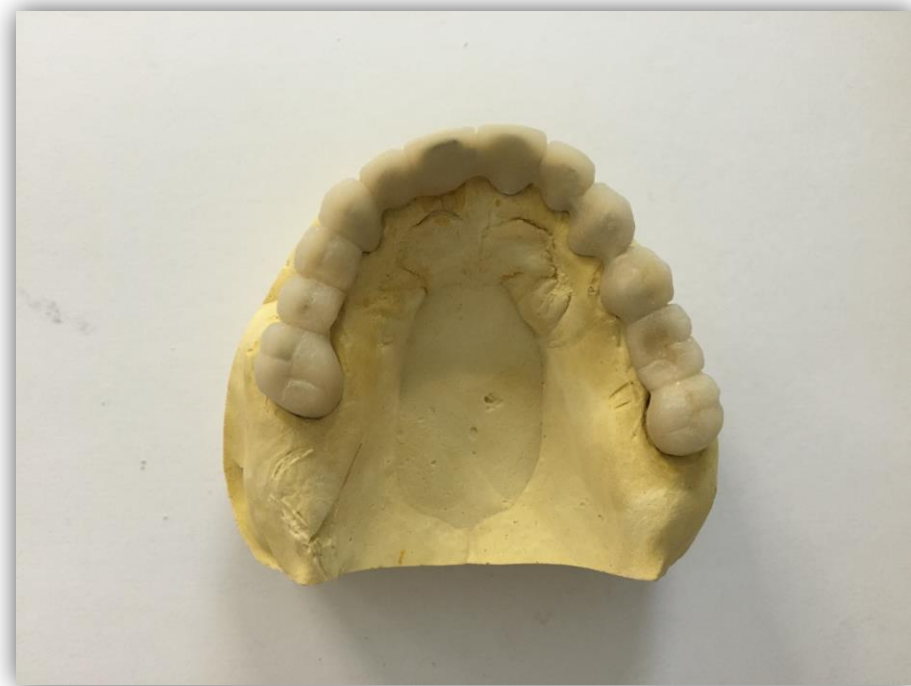
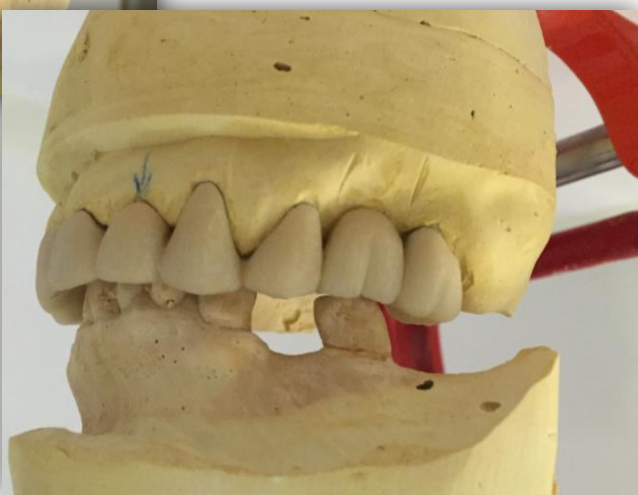
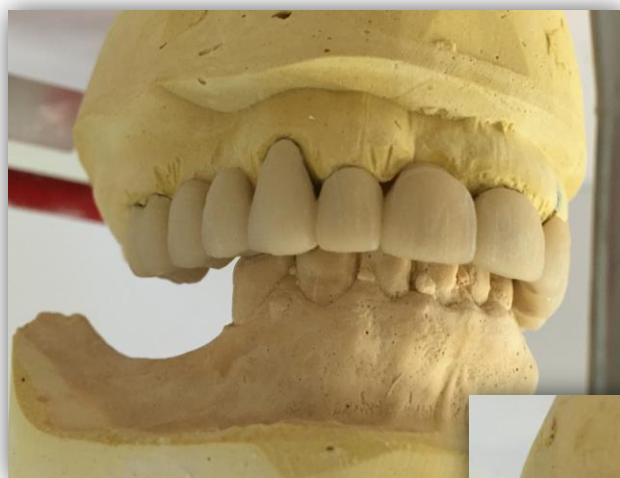# Fogszínmeghatározás

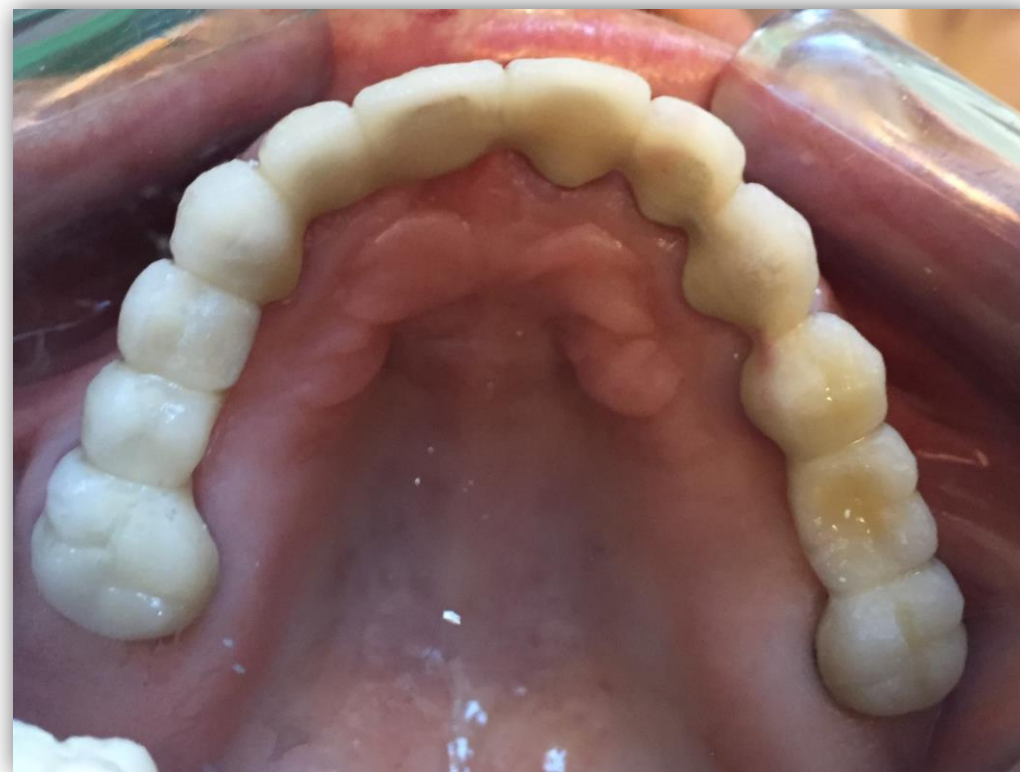
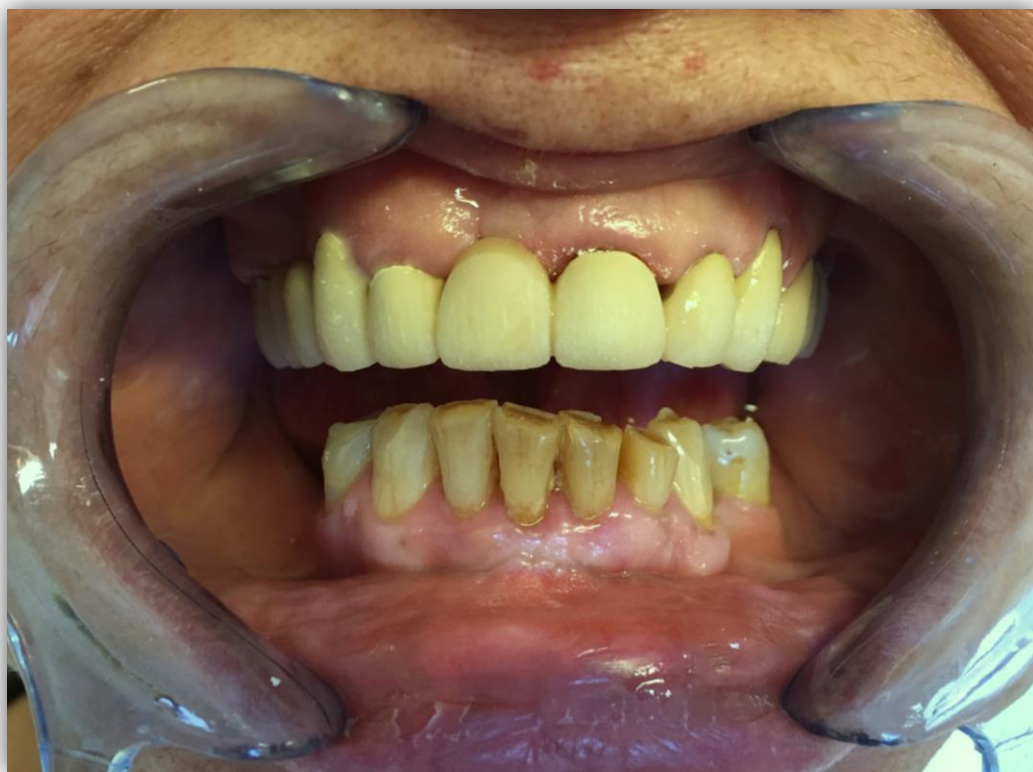
- **Választott fogszín: A3,5**

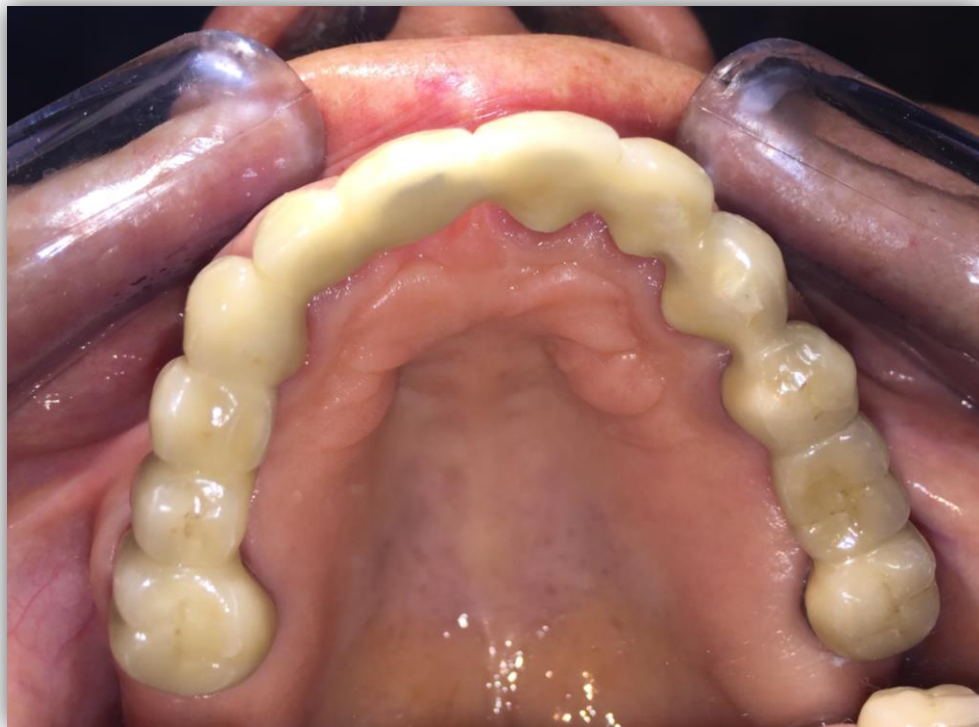# Nyerspróba mintán



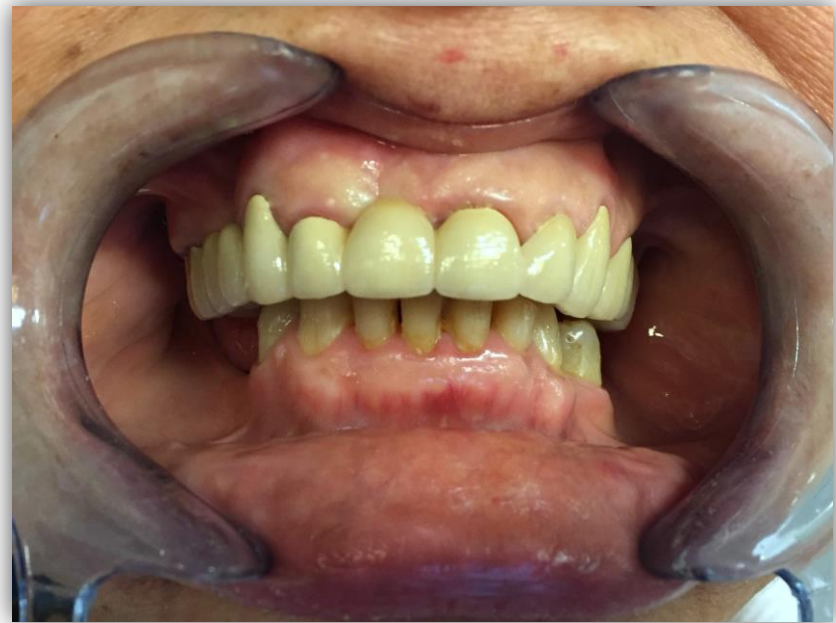# Nyerspróba szájban



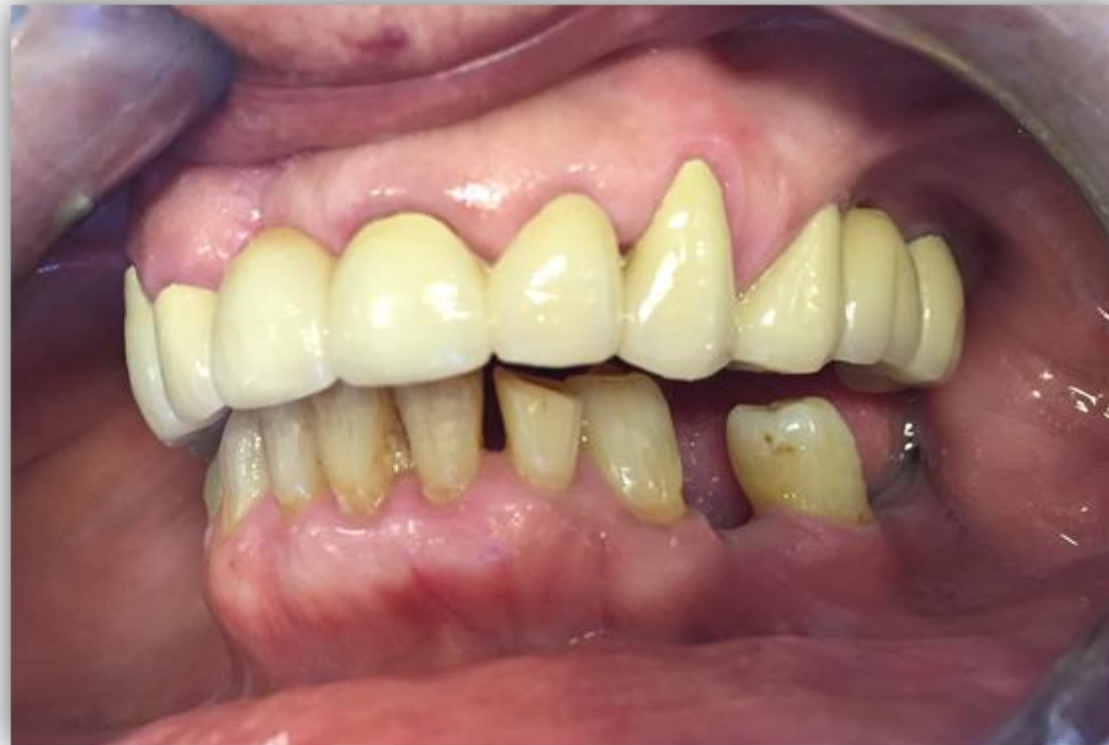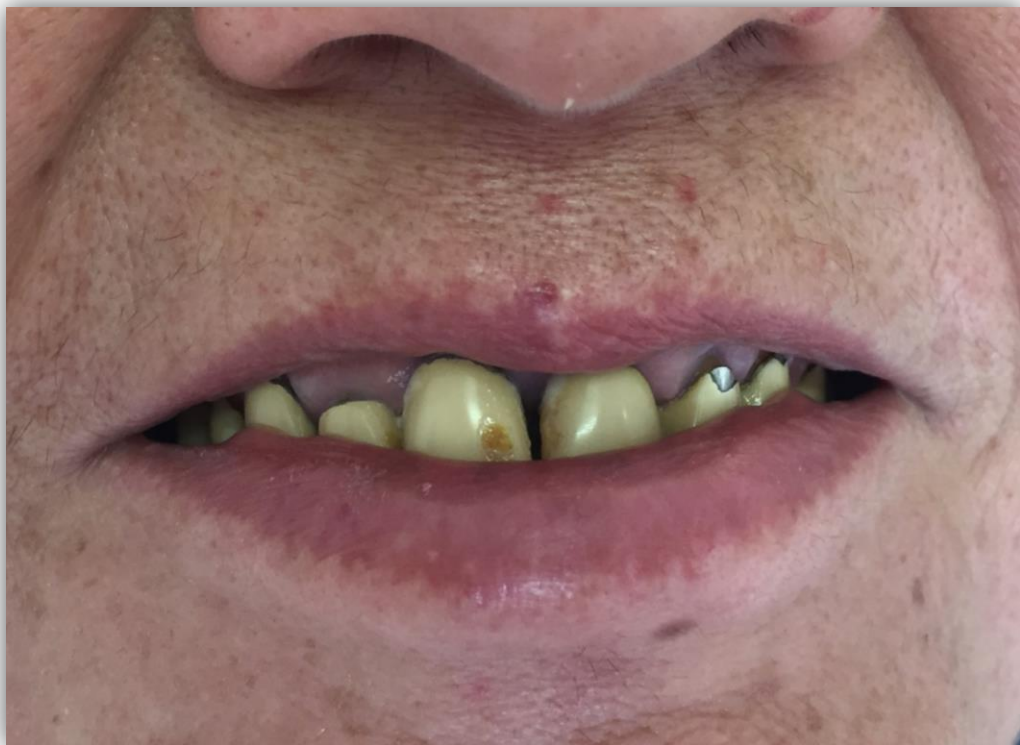# Kész fogmű rögzítése, átadása



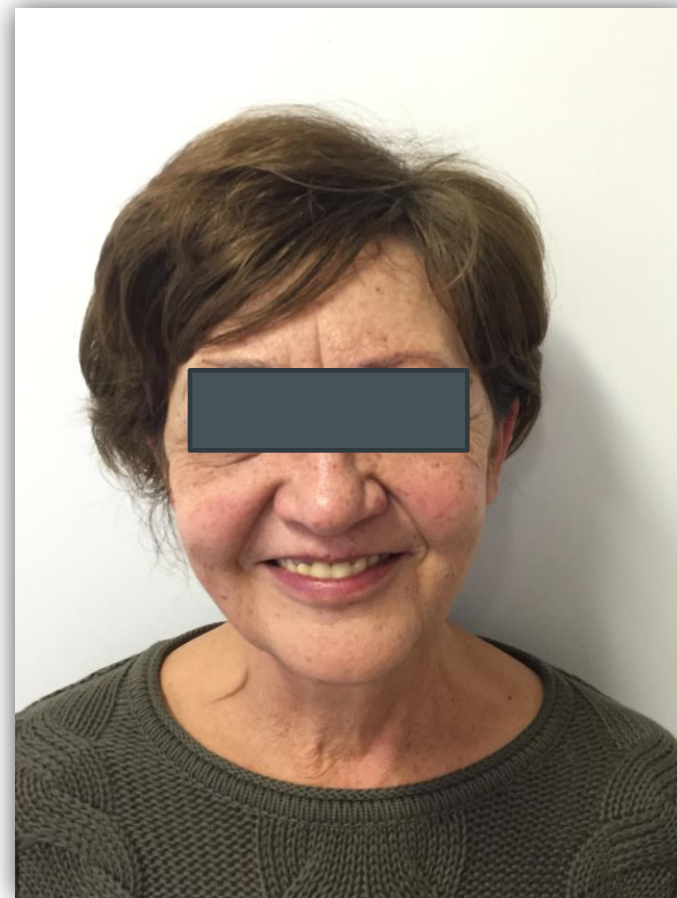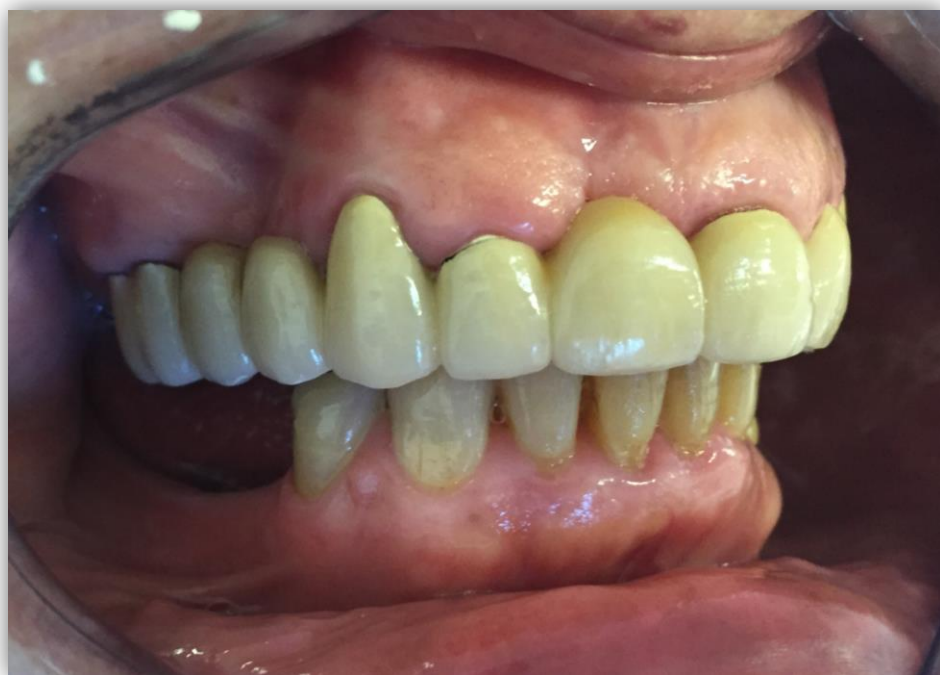- Rögzítőcement: Ketac Cem (üveginomer cement)



# A rehabilitáció előtt és után



# Rövid távú kontroll





**Köszönöm a figyelmet!**