Nyálkahártyaelváltozások a mindennapi fogorvosi gyakorlatban

Nyálkahártyaelváltozások a mindennapi fogorvosi gyakorlatban







Orális Medicina

Orofaciális és maxillofaciális régiók betegségeivel foglalkozó tudományág.
Az orális és maxillo-faciális medicina interdiszciplinális tudomány, mely a fogorvostudomány medicinán átnyúlik és az általános orvosszakmák közül a bőrgyógyászathoz, fül-orr-gégészethez, belgyógyászathoz, gyermekgyógyászathoz, onkológiához.

- **különböző gyulladásos nyálkahártya-elváltozások és infekciók**
- **fizikai, kémiai** és iatrogén **ártalmak**
- immunológiai kórképek, **allergiás bőr- és szájbetegségek**
- különböző szisztémás betegségek szájtünetei
- az orofaciális régiók bőr- és szájbetegségei
- jóindulatú daganatok, daganatszerű állapotok
- precancerosus elváltozások
- rosszindulatú daganatok
- általános betegség okozta szájüregi tünetek

PREVENCIÓ, KEZELÉS, GONDOZÁS

Szájnyálkahártya elváltozások diagnosztikája

számos készség

- megfigyelés
- tudás (szakmai)
- empátia
- meghallgatás

orvos-beteg kommunikáció

dokumentáció

kommunikáció

Szájnyálkahártya elváltozások diagnosztikája

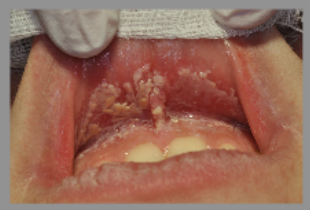

FŐ TÜNET

Klinikai vizsgálat
extraoalis
intraoralis



ANAMNÉZIS
személyes adatok, családi, szociális

Kiegészítő vizsgálatok
klinikai gyorsteszt, labor, képek, RTG

Differenciál diagnózis

TERÁPIA

- limitált diagnosztikai eszközök
- korlátozott idő
- blikkdiagnózis

Diagnózis

Szájnyálkah

FŐ TÜNET

Klinikai v
extra
intra

Klinikai vizsgálat
extraoalis
intraoralis

ANAMNÉZIS

személyes adatok, családi, szociális

Kiegészítő vizsgálatok

klinikai gyorsteszt, labor, képek, RTG

Differenciál diagnózis

TERÁPIA

Személyes adatok

kommunikáció, adminisztráció, dokumentáció

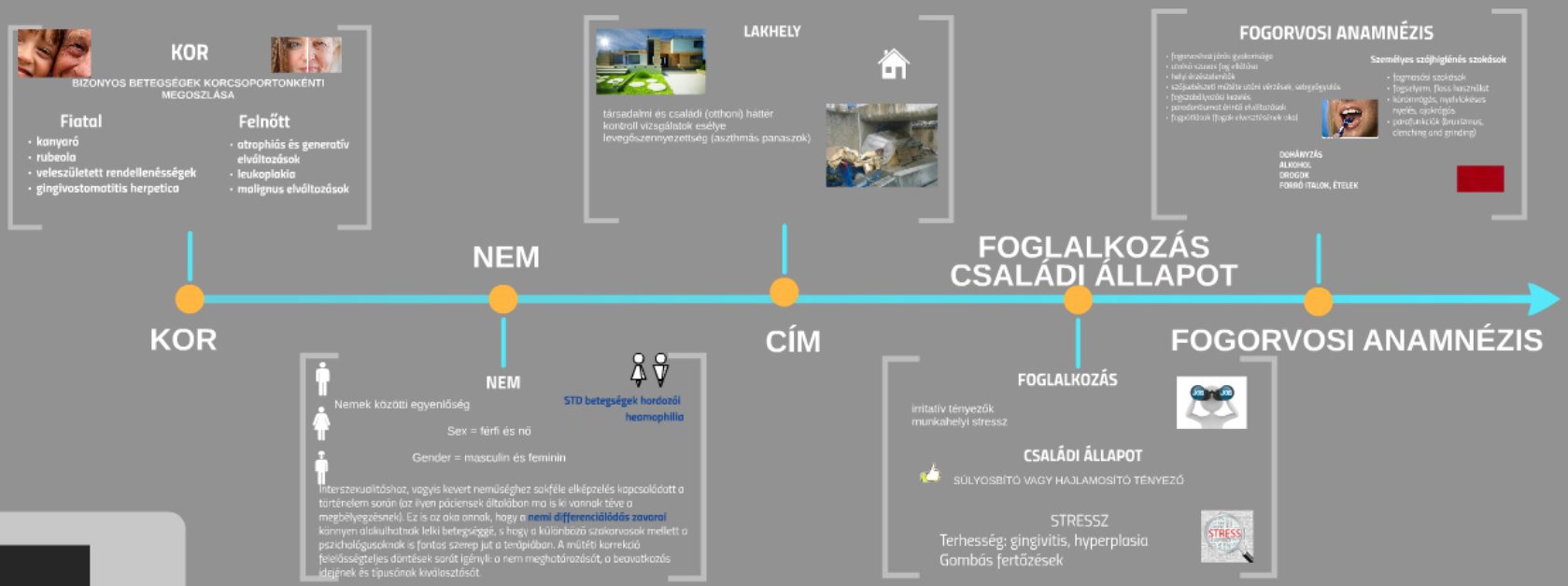

tikája

gnosztikai eszközök
idő
ózis

KOR

BIZONYOS BETEGSÉGEK KORCSOPORTONKÉNTI MEGOSZLÁSA

Fiatal

- kanyaró
- rubeola
- veleszületett rendellenességek
- gingivostomatitis herpetica

Felnőtt

- atrophiás és generatív elváltozások
- leukoplakia
- malignus elváltozások

NEM

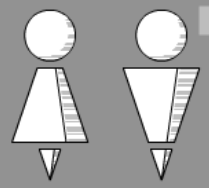

STD betegségek hordozói

heamophilia

Nemek közötti egyenlőség

Sex = férfi és nő

Gender = masculin és feminin

Interszexualitáshoz, vagyis kevert neműséghez sokféle elképzelés kapcsolódott a történelem során (az ilyen páciensek általában ma is ki vannak téve a megbélyegzésnek). Ez is az oka annak, hogy a **nemi differenciálódás zavarai** könnyen alakulhatnak lelki betegséggé, s hogy a különböző szakorvosok mellett a pszichológusoknak is fontos szerep jut a terápiában. A műtéti korrekció felelősségteljes döntések sorát igényli: a nem meghatározását, a beavatkozás idejének és típusának kiválasztását.

LAKHELY

társadalmi és családi (otthoni) háttér
kontroll vizsgálatok esélye
levegőszennyezettség (aszthmás panaszok)

FOGOR

FOGLALKOZÁS

irritatív tényezők
munkahelyi stressz

CSALÁDI ÁLLAPOT

SÚLYOSBÍTÓ VAGY HAJLAMOSÍTÓ TÉNYEZŐ

STRESSZ

Terhesség: gingivitis, hyperplasia
Gombás fertőzések

FOGORVOSI ANAMNÉZIS

- fogorvoshoz járás gyakorisága
- utolsó szuvas fog ellátása
- helyi érzéstelenítők
- szájsebészeti műtéte utáni vérzések, sebgyógyulás
- fogszabályozási kezelés
- parodontiumot érintő elváltozások
- fogpótlások (fogak elvesztésének oka)

Személyes szájhigiénés szokások

- fogmosási szokások
- fogselyem, floss használat
- körömrágás, nyelvlökéses nyelés, ajakrágás
- parafunkciók (bruxizmus, clenching and grinding)

DOHÁNYZÁS
ALKOHOL
DROGOK
FORRÓ ITALOK, ÉTELEK

ZÁS

Fő tünet

1. Fájdalom
2. Égés (nyelv és szájégés)
3. Paresthesia
4. Vérzés
5. Nyelési nehézség/ duzzanat/tumor
6. Fekélyes elváltozások
7. Érzékenység
8. TMI dysfunctio
9. Funkcionális eltérések
10. Halithosis
11. Esztétikai gondok
12. kontroll, visszarendelés

- **mikor?**
- **mióta?**
- **karaktere?**
- **elhelyezkedése?**

Szájnyálkahártya elváltozások

- Anamnézis (általános, szociális, fogászati, családi)
- Szájvizsgálat
    - extraoralis
    - intraoralis (lokalizáció, kontúr, szín, felszín)
- Radiológiai diagnosztikai eszközök
- Laborvizsgálatok
- Próba excisio, szövettani vizsgálatok

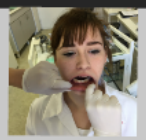

Szájnyálkahártya elváltozások növekedése

Étkezésekhez köthető növekedés
sialolithiasis, phenomena
Lassan növekvő (hónapok, évek)
hyperplasia, benignus daganat, krónikus gyulladások, cysták
Közepesen gyorsan növekvő (hetek max. 2 hónap)
krónikus gyulladások, cysták **és *malignus elváltozások***
Gyorsan növekvő (órák, napok)
hematoma, abcessus, phenomena(nyálretentio miatt),aneurysma, fertőződőtt cysta, allergia
Általános tünetekkel és lázzal járó elváltozások
fertőzések, lymphoma, leukaemia

Szájnyálkahártyaelváltozások a sürgősségi ellátásban

ALLERGIA

FERTŐZÉSEK

- Bakteriális (Actinomycosis, Syphilis, Tuberculosis)
- Virális (HSV, HPV, Herpes Zoster, Cytomegalovirus, Mononucleosis, HIV)
- Gombás (Candidiasis, Histoplasmosis, Aspergillosis, Toxoplasmosis)

Traumás sérülések

Fogorvosi beavatkozást követő elváltozások

Szájnyálkahártya elváltozások

Aphtha

gyakori, felszínes fekély, a populáció ~40%-a érintett (USA)
első 2 évtizedben fordul elő, gyakran visszatér, fájdalmas, multiplex
vörhenyes fekély, exsudatummal fedve, erythemás szegéllyel
OKA???
tüneti kezelést igényel

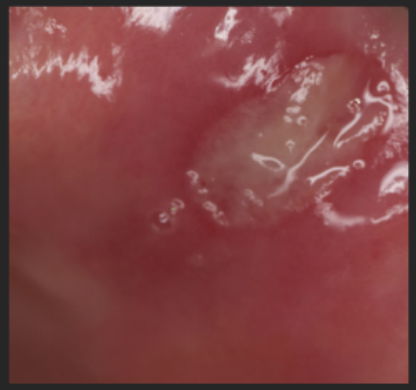

Candidiasis

szürke/fehér felszínes, lobos membrán, melyet a fibrinosuppuratív exsudatumban lévő kórokozók képeznek, vörhenyes, gyulladt alapon
a Candida a normál szájüregi flóra része

Candida fertőzés
Prediszponáló tényezők:

- immunszuppreszált állapot (pl.:AIDS)
- krónikus betegség
- nem gondozott diabetes mellitus
- elhúzódó gyógyszerelés (szteroidkezelés, antibiotikum)
- immunszupresszáns terápia
- daganatterápia

Típusai:

- Hyperplastikus
- Pseudomembranosus
- Erythematosus (athropiás)
- Cheilitis

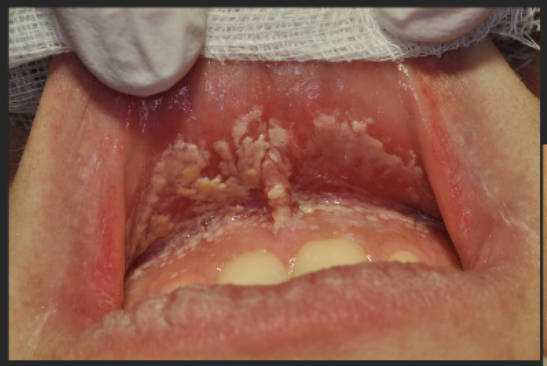

Terápia:
Clotrimazol festés, Nystatin,
Szisztémásan Fluconazol
Hyperpalsticus plakk excisio
Kiváltó belgyógyászati ok kezelése

Glossitis

általában nem önálló elváltozás
predisp. tényezők: vitamin hiány
B12, riboflavin, niacin, pyridoxin
Plummer-Vinson syndroma:
vashiányos anaemia + glossitis + nyelőcső dysphagia
helyi tényezők is okozhatják, pl. rossz fog, rosszul illeszkedő prothesis
syphilis, kémiai anyagok

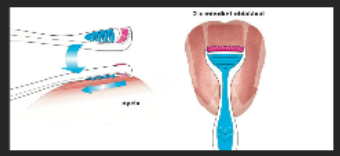

Terápia

- Sokszor nem szükséges terápia
- Tisztítás (fogkefével, nyelvkaparóval) enyhe szájfertőtlenítő (nem alkoholos)
- helyi retinoidok hatékonyak
- fájdalom és gyulladáscsökkentők (lokális corticosteroid, antibiotikumos készítmények az égő érzés csökkentéséhez)
- esetleges Zn supplementáció

Xerostomia

szájszárazság
Sjögren syndroma - autoimmun kórkép, xesophthalmiával társul
irradiatio, gyógyszer

műnyál

Reaktív elváltozások

differenciál diagnosztikai jelentőségük van

1.irritációs (˝traumás˝) fibroma
csomó a nyálkahártyán, a harapási vonalban, laphám fedi

2. pyogén granuloma
vascularisalt, előemelkedő képlet, leggyakrabban a gingiván, spontán gyógyul

3. óriássejtes epulis
gyulladásos eredetű granuloma a gingiván (<1.5cm)

szöv: többmagvú, idegentest típusú óriássejtek
haemosiderin, fibroangiomatosus stroma
recidiválhat

Szájnyálkahártya elváltozások

Parodontális abcessus

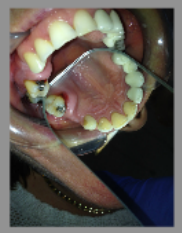
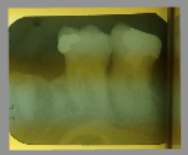

Gingivitis

ANUG

Trauma

Acut parodontitis

Granuloma fissuratum

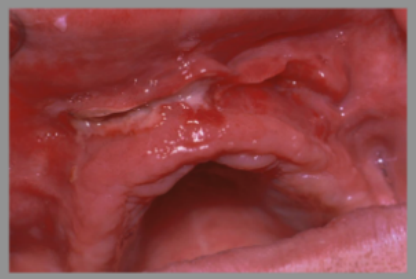

Aptha

Gombás fertőzés

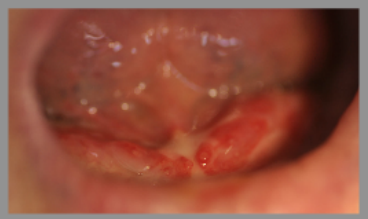

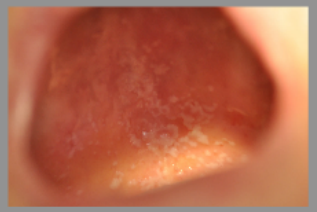

HPV

Cheilitis fissurata

Lingua pilosa

Chelitis me



cuicamientos

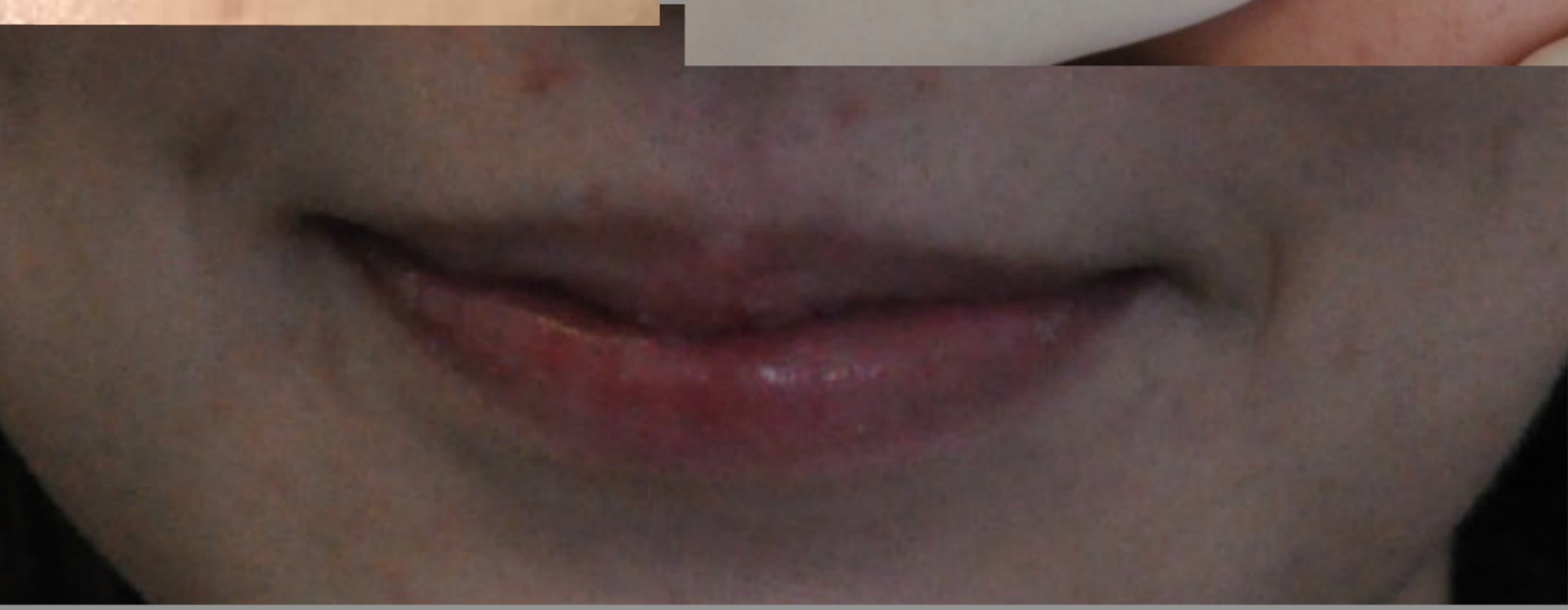





Szájnyálkahártya elváltozások

Cheilitis medicamentosa

In situ cc

Herpes Zooster

és még néhány érdekesség

Nyálkahártyaelváltozások a mindennapi fogorvosi gyakorlatban



NE FELEDJE EL! VIGYE MAGÁVAL!

Minden 2 héten belül nem gyógyuló szájnyálkahártya elváltozással forduljon fogorvosához!!

Minden 6 hónapban keresse fel fogorvosát, aki a stomatoonkológiai szűrést elvégzi a rutin fogorvosi vizsgálat alkalmával.