



# Semmelweis Egyetem Fogorvostudományi Kar Fogászati és Szájsebészeti Oktató Intézet


igazgató: Dr. Kivovics Péter egyetemi docens

<http://semmelweis-egyetem.hu/fszoi/>

<https://www.facebook.com/fszoi>



## Maradó fogazati teljes szájüregi rehabilitáció



**Szerző** : dr. Antal Dóra

**Tutor**: dr. Kiss Rita Mónika

**Mentor**: dr. Gábris Katalin  
egyetemi docens

# Általános anamnézis:

- 17 éves fiú, tanuló
- Általános betegsége: Marfan-szindróma  
(enyhe fokú mitrális regurgitációval, állandó gyógyszerelésre szüksége nincs)
- Gyógyszert nem szed
- Gyógyszerérzékenységről, allergiáról nem tud
- Egészségre káros szokása nincs

# Fogászati anamnézis:

- Korábban csak iskolafogászati szűrésen vett részt
- Korának megfelelő, nagy fokú torlódott maradó fogazat
- 6 hónappal korábban bal felső nagy- és kismetsző fogát trapanálták, azóta területileg illetékes fogászáton nyitva kezelték

# Fej-, nyak régió vizsgálata, intraorális vizsgálat:

- Sztomato-onkológiai szűrés negatív,
- TMI vizsgálat során eltérés nem észlelhető,
- Szájhygiénéé elégtelen
- Parodontium állapota: marginális gingivitis

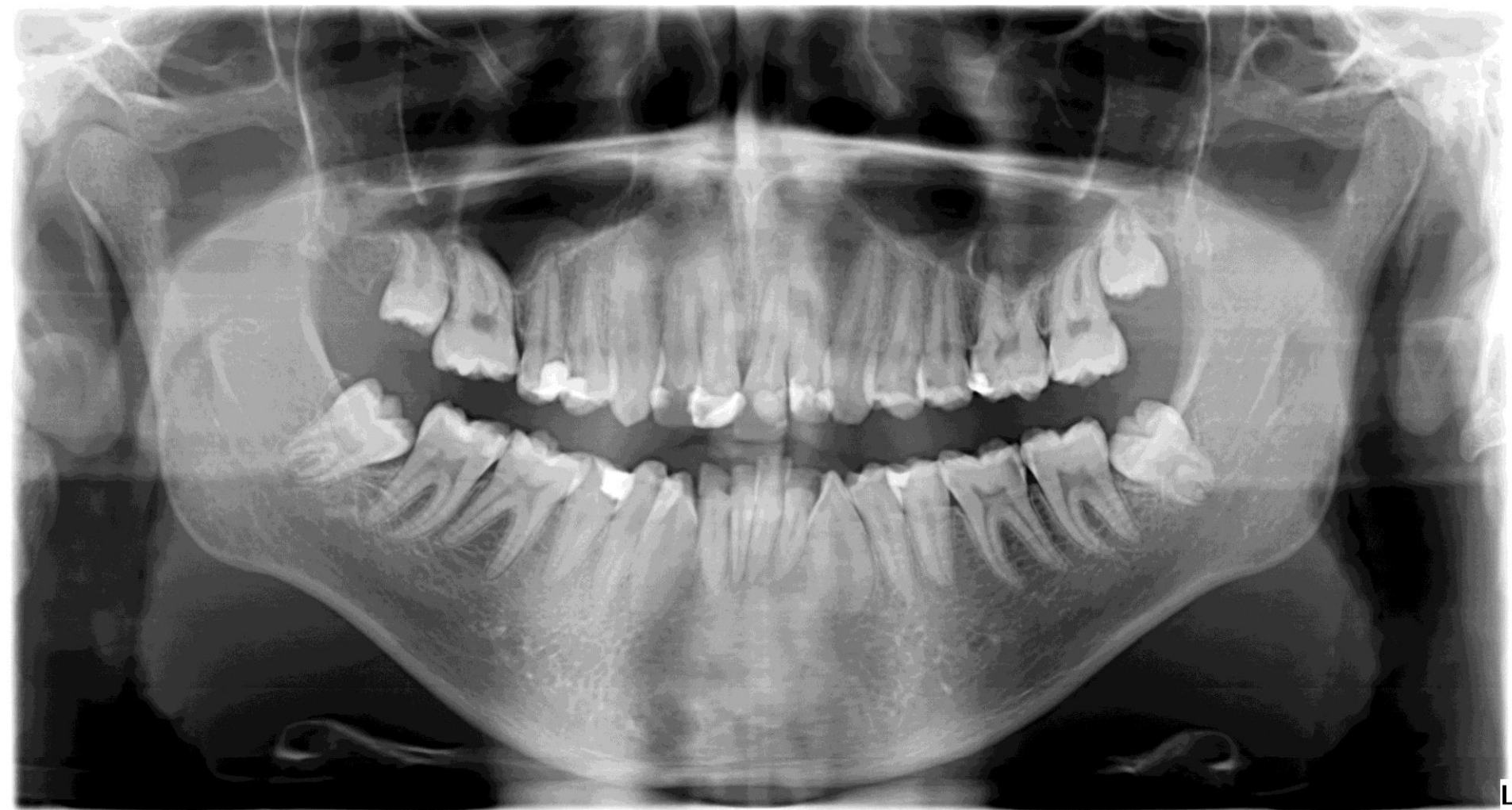# Státusz:

- Maradó fogazat:

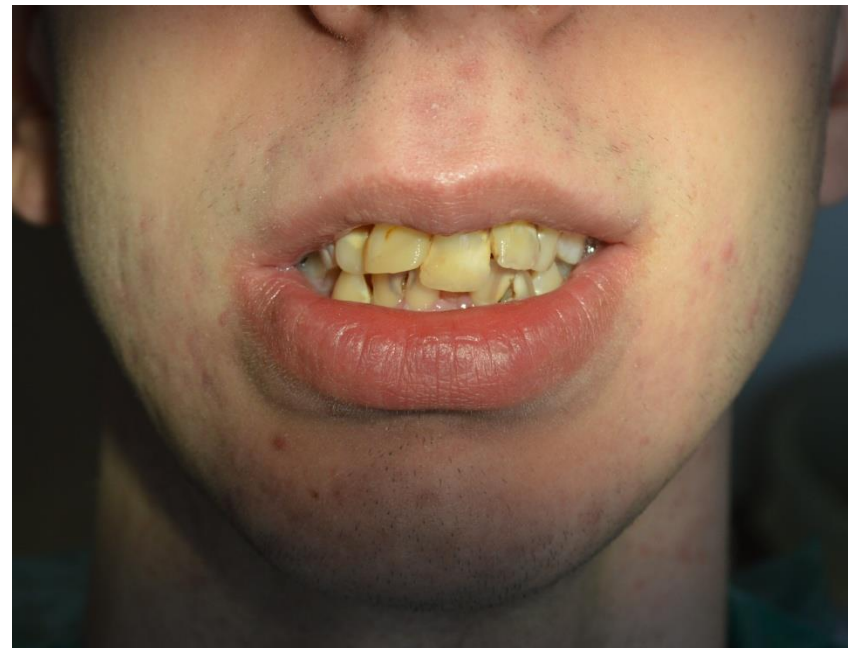
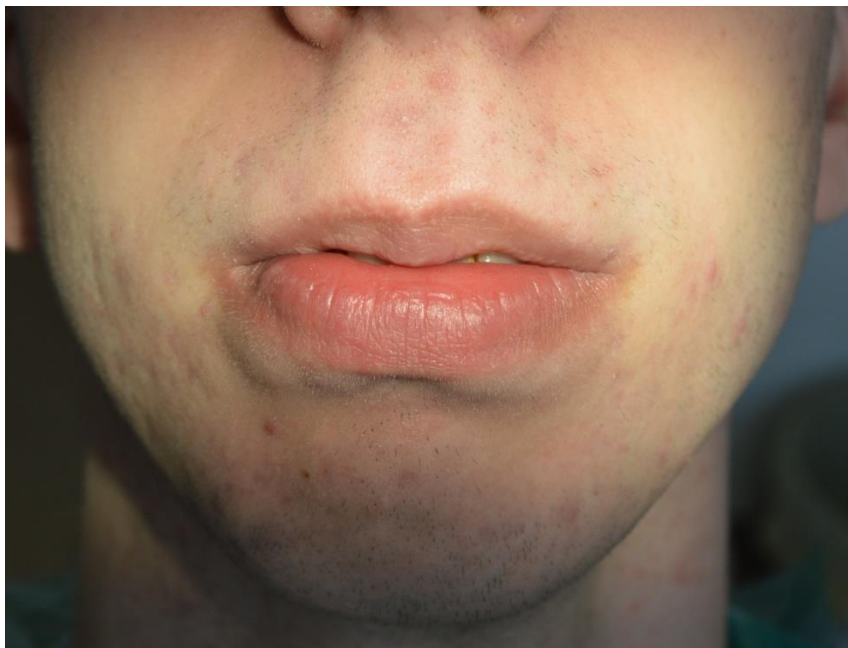|       |   |   |   |   |   |   |  |   |   |   |   |   |   |   |
|-------|---|---|---|---|---|---|--|---|---|---|---|---|---|---|
| 8     | 7 | 5 | 4 | 3 | 2 | 1 |  | 1 | 2 | 3 | 4 | 5 | 6 | 7 |
| <hr/> |   |   |   |   |   |   |  |   |   |   |   |   |   |   |
| 7     | 6 | 5 | 4 | 3 | 2 | 1 |  | 1 | 2 | 3 | 4 | 5 | 6 | 7 |

- Caries: 17, 15, 14, 12, 11, 21, 22, 24, 25, 26, 37, 36, 35, 34, 33, 32, 31, 41, 42, 44, 45, 46, 47
- Korábbi restaurációk: 15, 14, 12, 11, 21, 22, 26, 35, 45, 47
- Nagyfokú torlódás, helyi eltérések

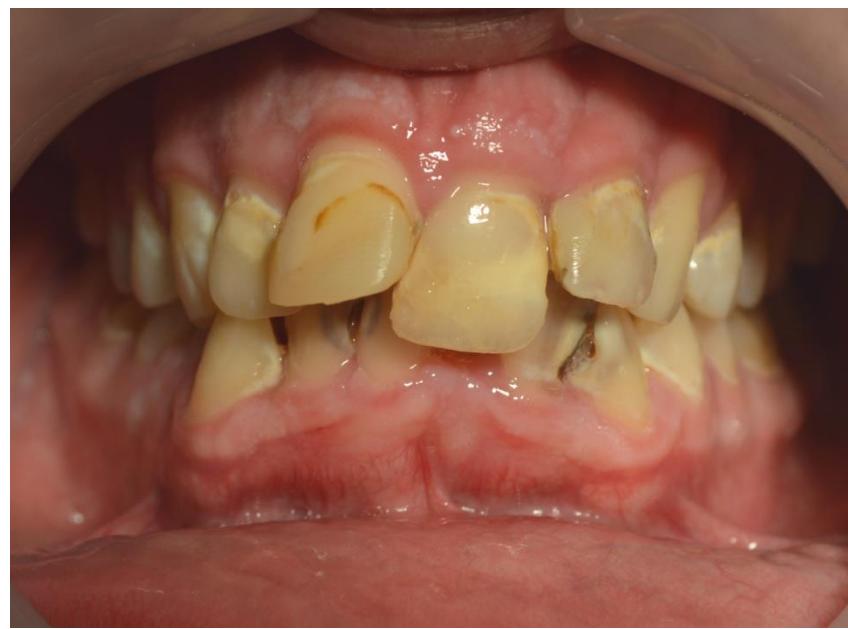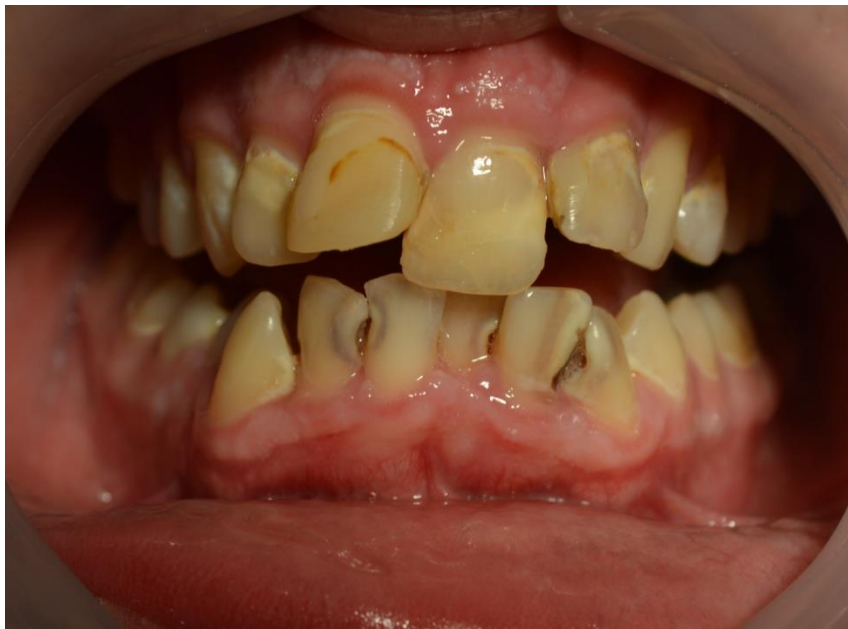# Kiindulási OP felvétel:



# Státusz:

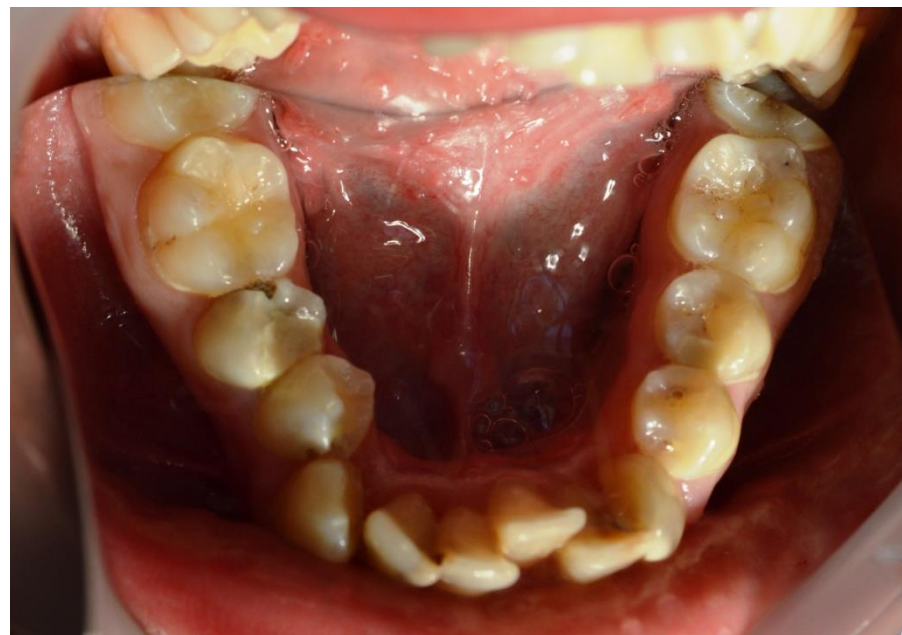
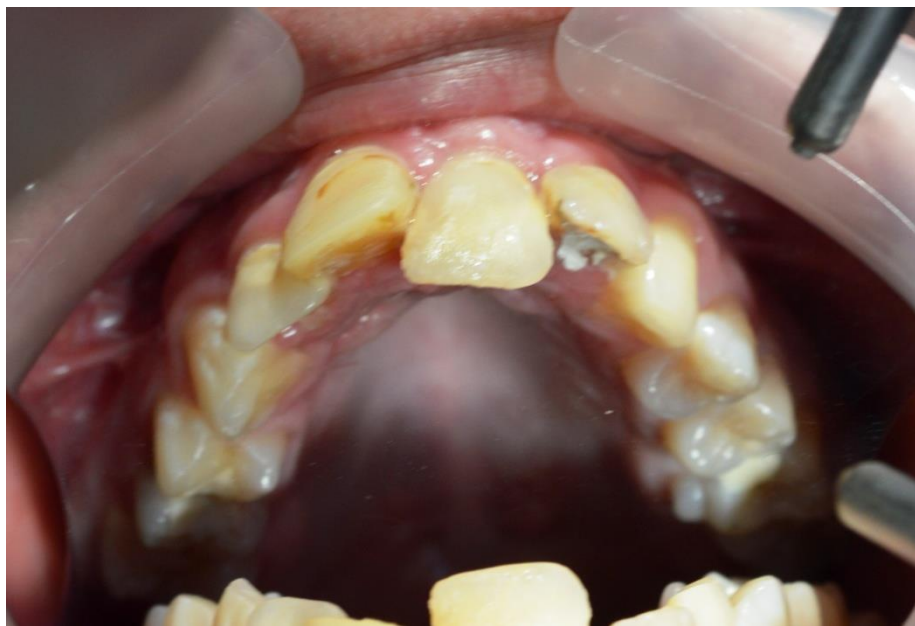

# Státusz:

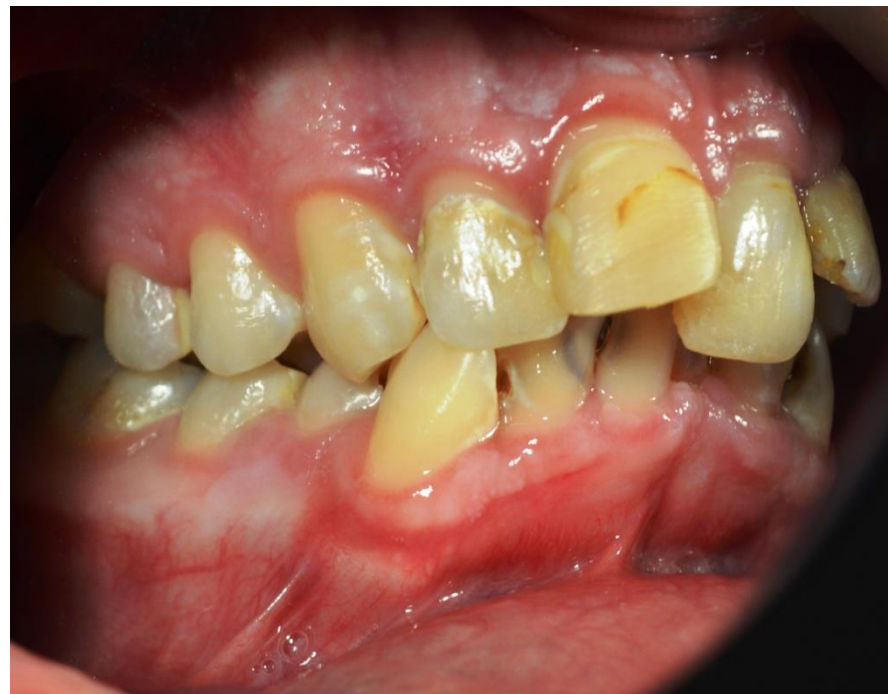
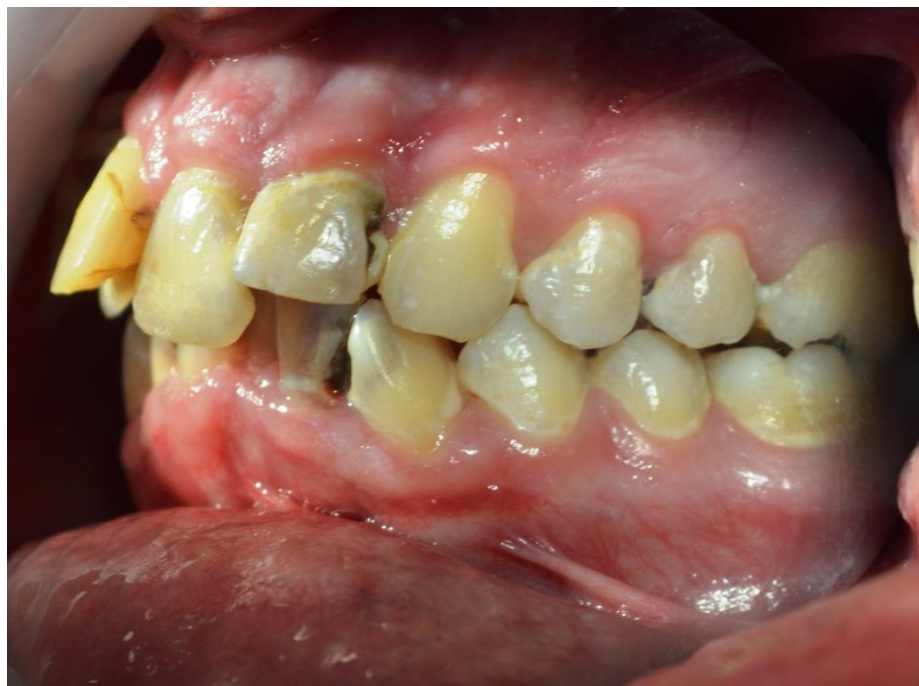


# Státusz:



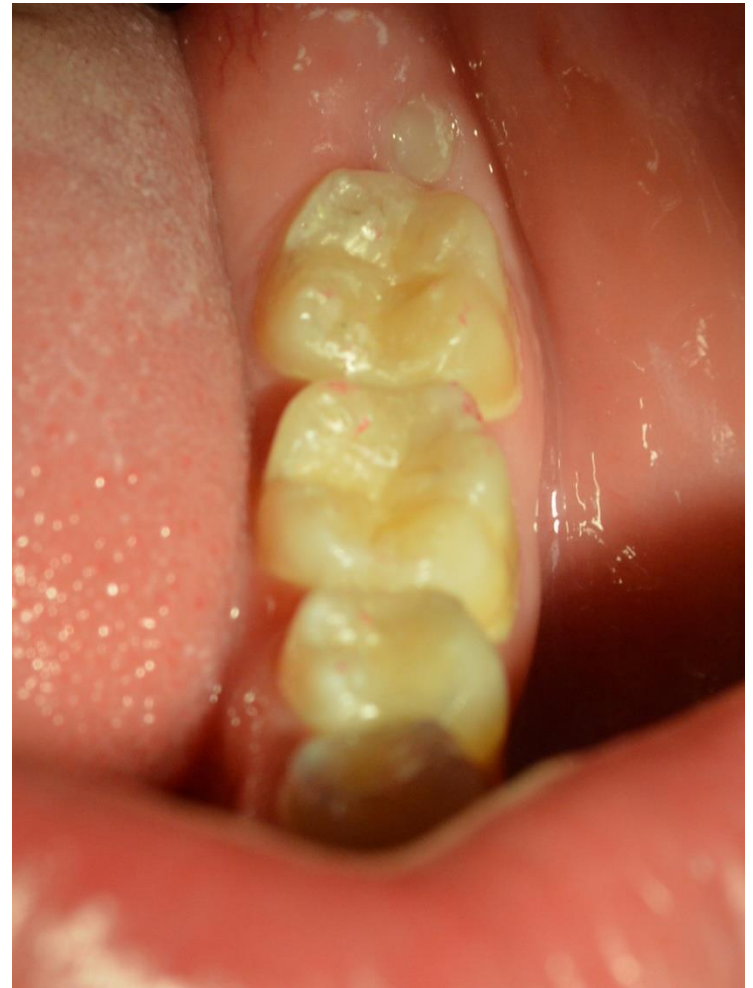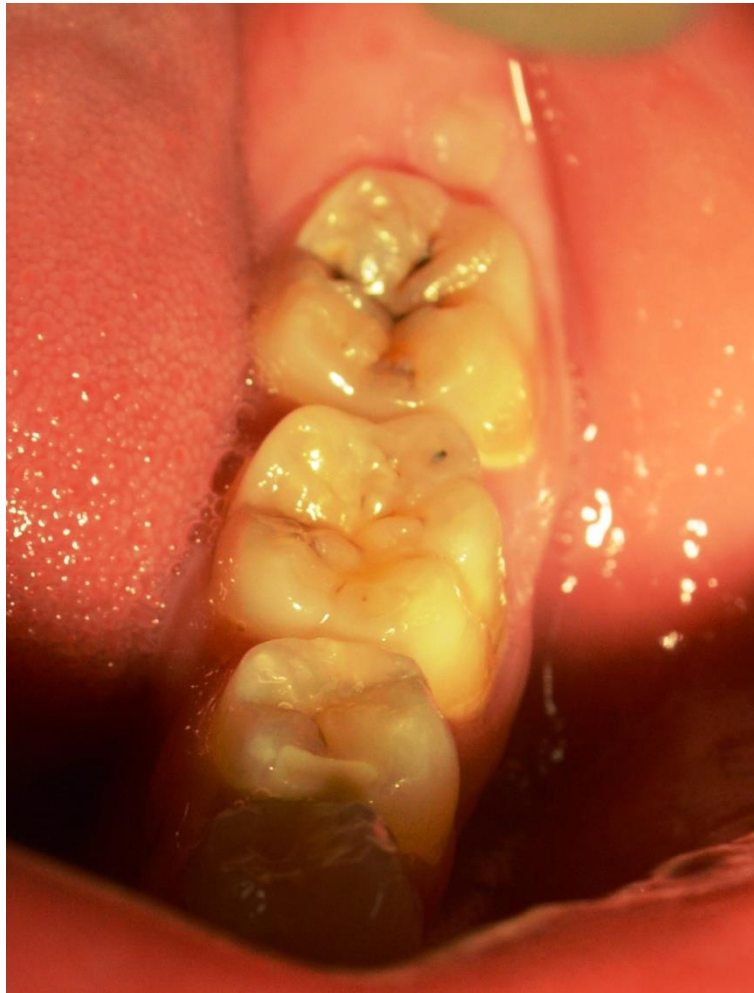# Státusz:



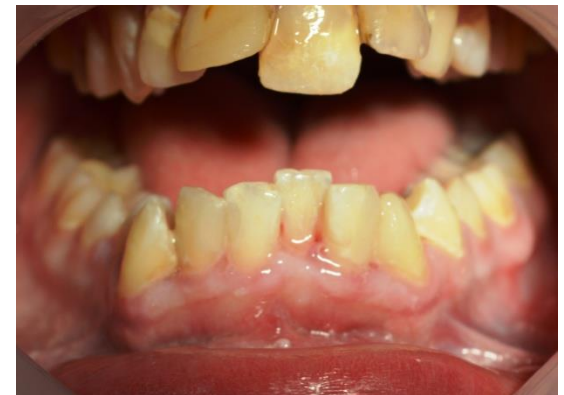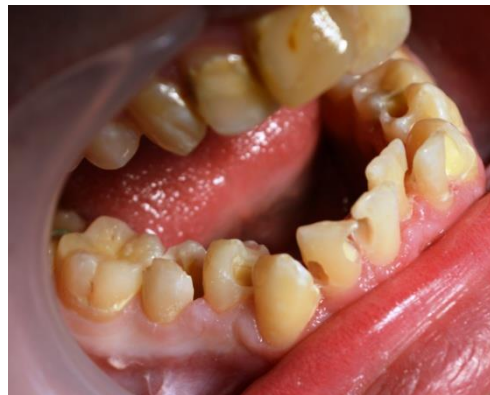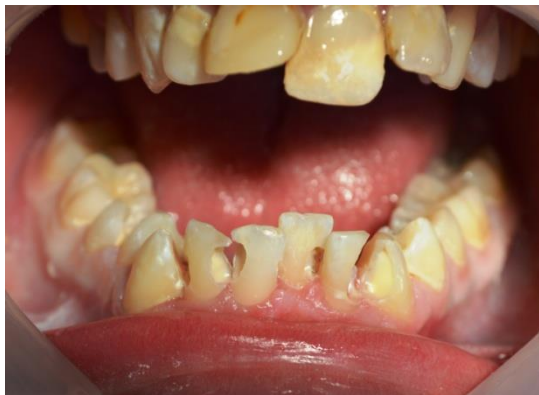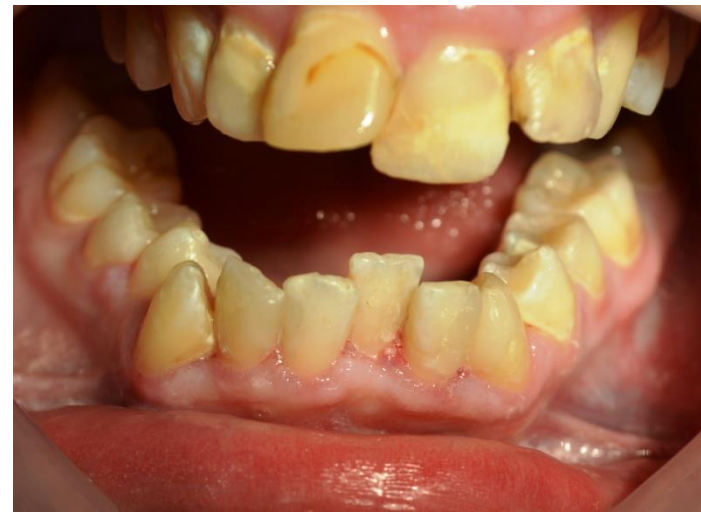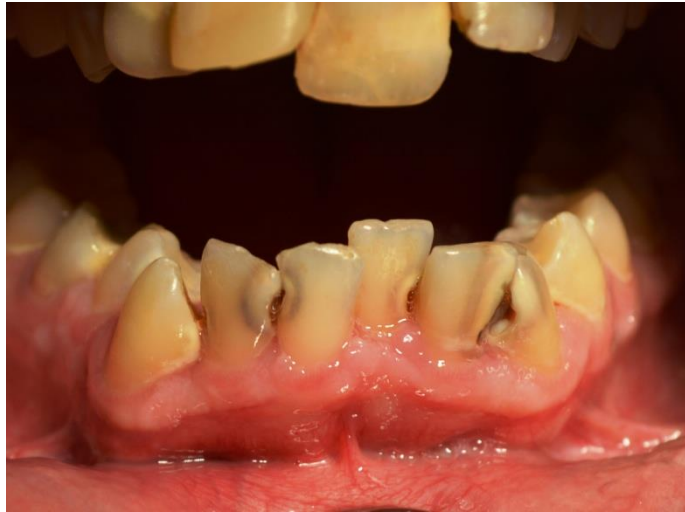# Kiindulási kezelési terv:

- Szájhygiénés instruálás, motiválás
- Depurálás, fogak polírozása
- 15, 21, 22 gyökérkezelése, és gyökértömése
- 17, 15, 14, 12, 11, 21, 22, 24, 25, 26, 37, 36, 35, 34, 33, 32, 31, 41, 42, 44, 45, 46, 47 fogak esztétikus töméssel való ellátása
- Hosszú távú fogászati és szájhygiénés gondozásba vétel
- (Páciens a fogszabályozási ellátást nem igényli)

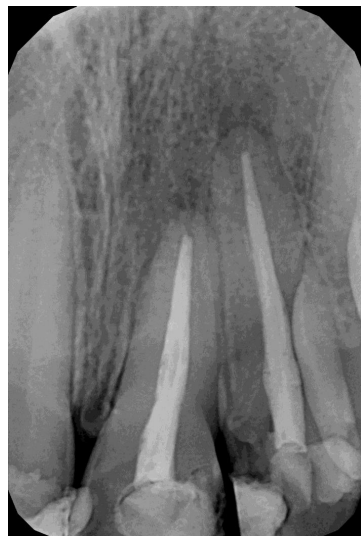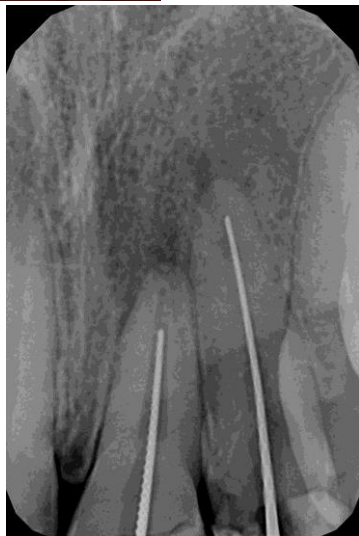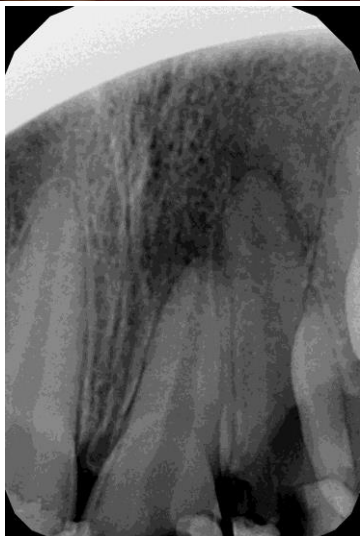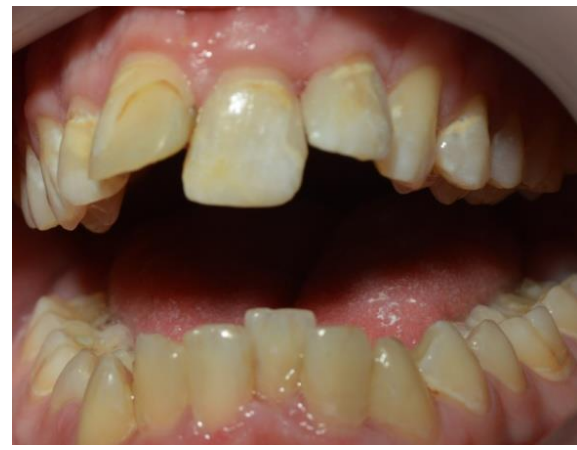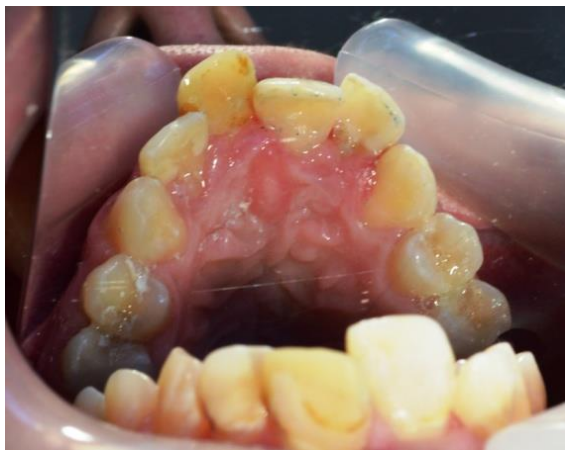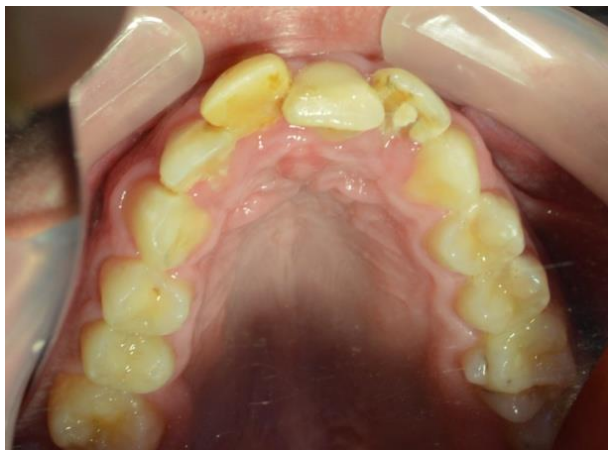# Bal alsó moláris fogak restaurációja:



# Alsó front-, és premoláris fogak restaurációja:

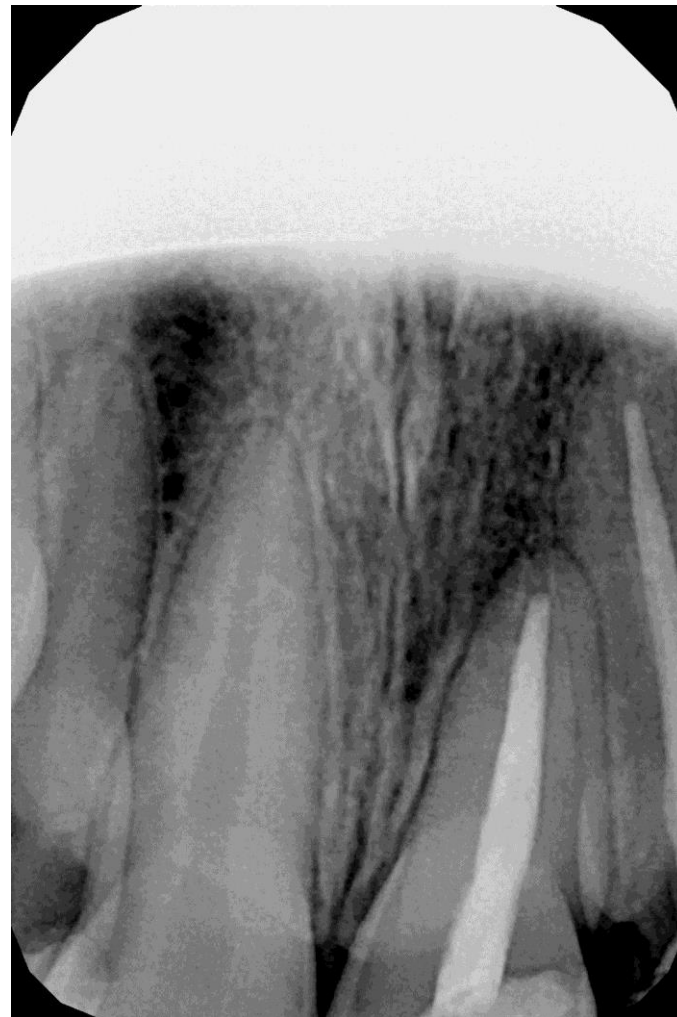
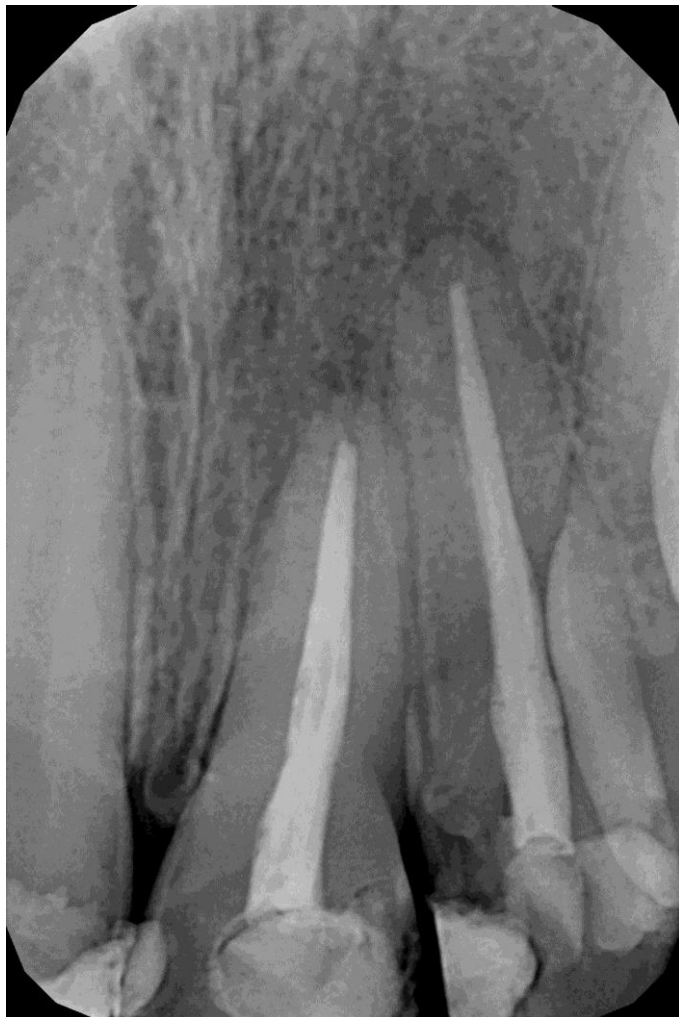

# Bal felső nagy-, és kismetsző restaurációja:

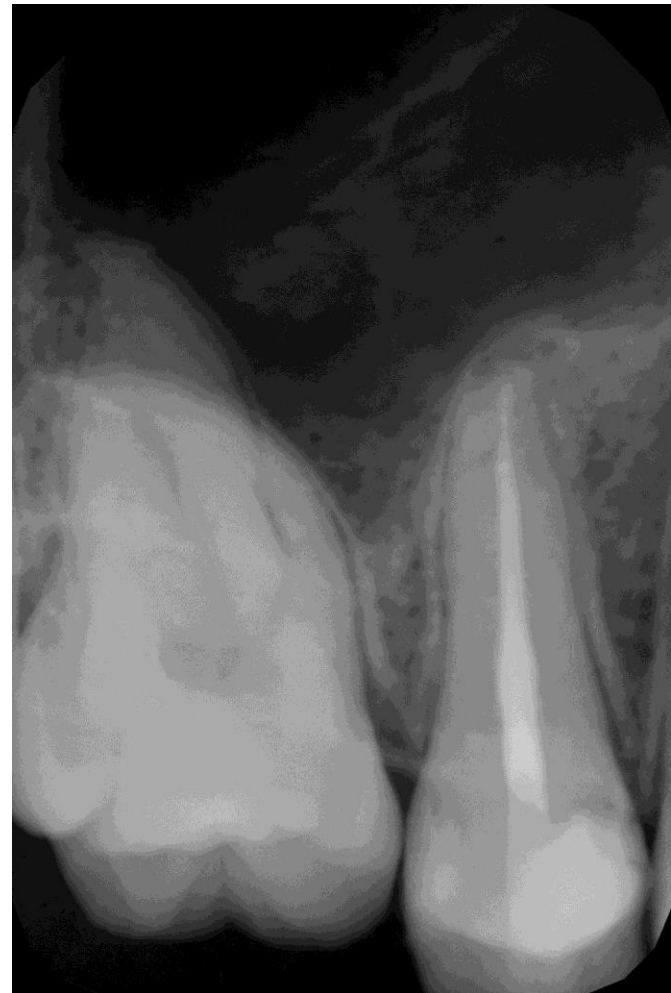
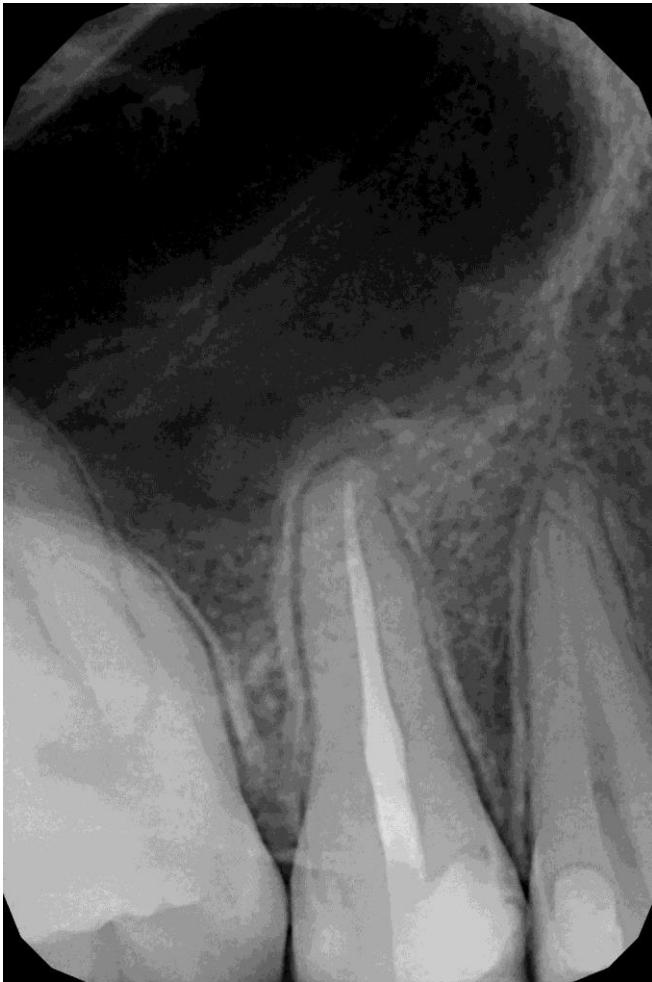
- Laterál kondenzációs technikával készített gyökértömés (guttapercha, Endomethasone)
- Fog koronai részének kompozíciós tömőanyaggal való restaurációja

# 21, 22 fogak gyökértömés kontroll, és fél éves Rtg. felvételei:

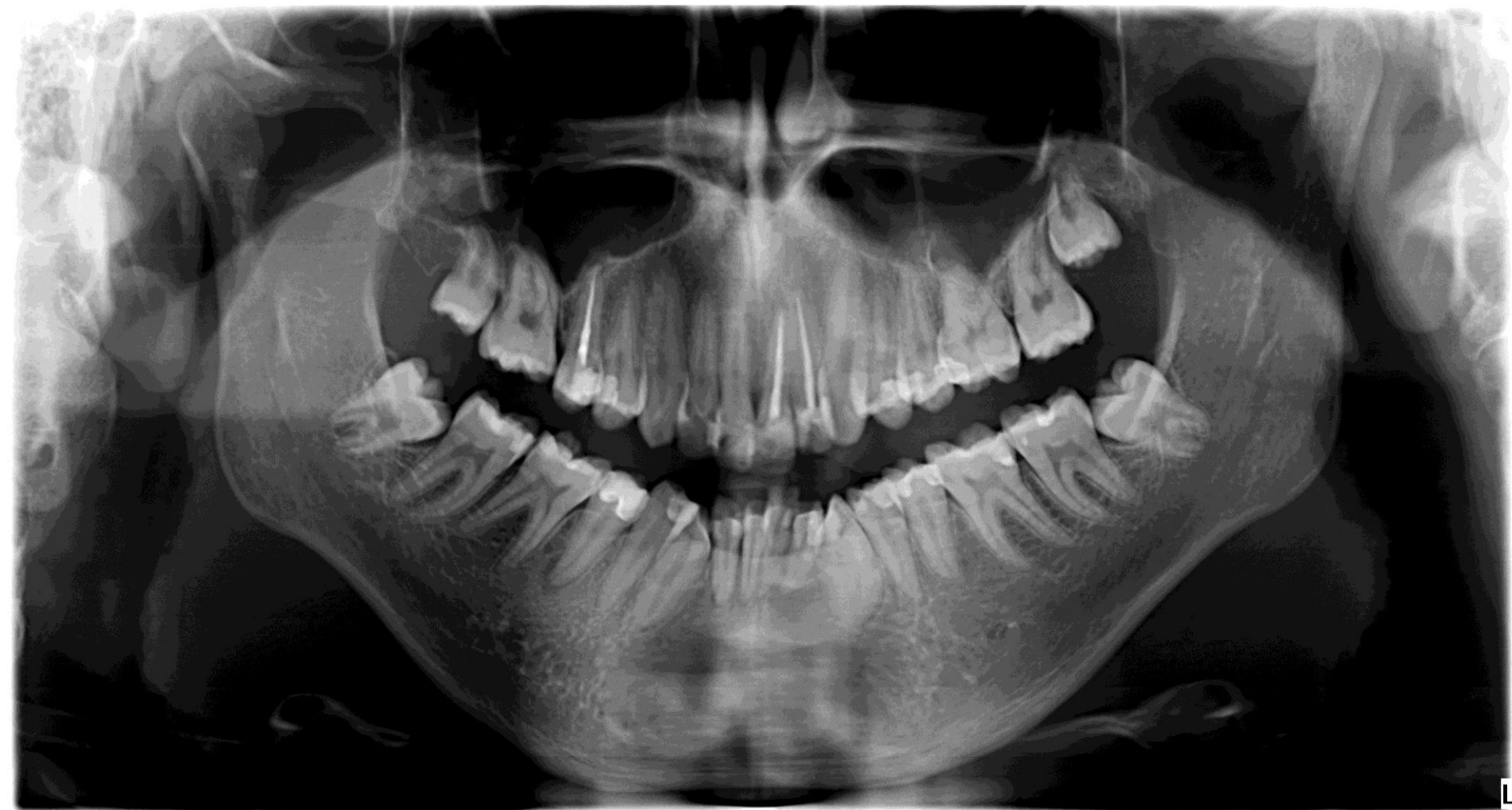

# 15 fog gyökértömés kontroll, és fél éves Rtg. felvételei:



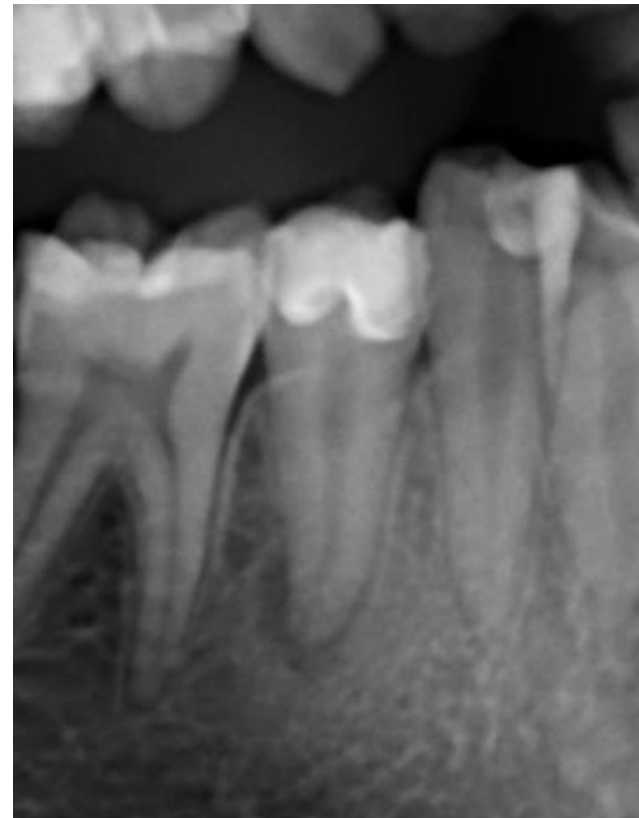


# Fél éves kontroll OP:

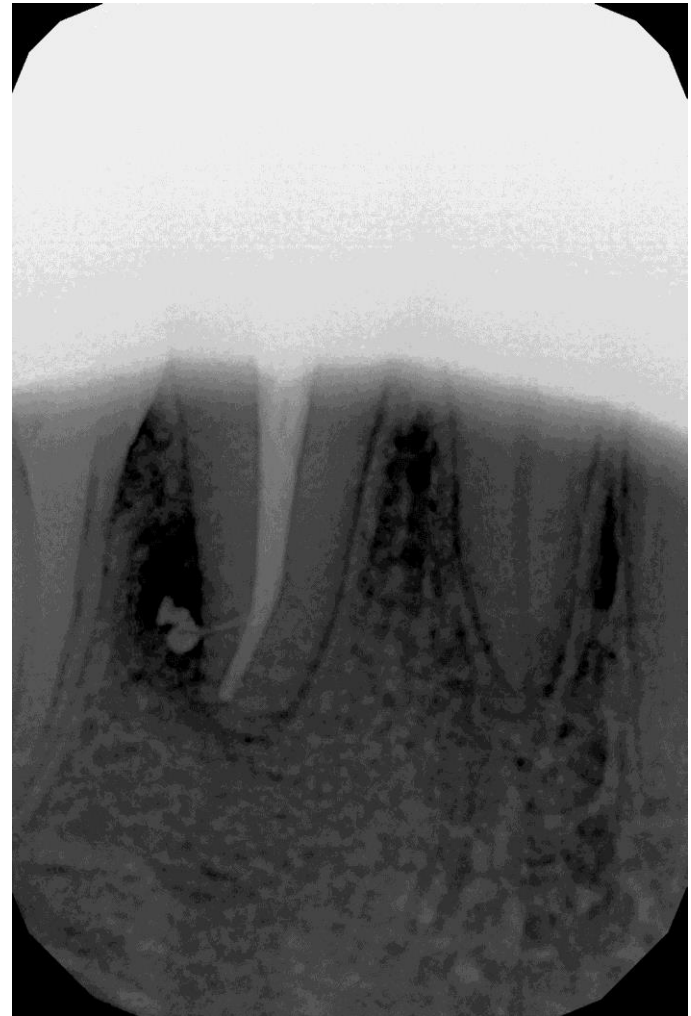
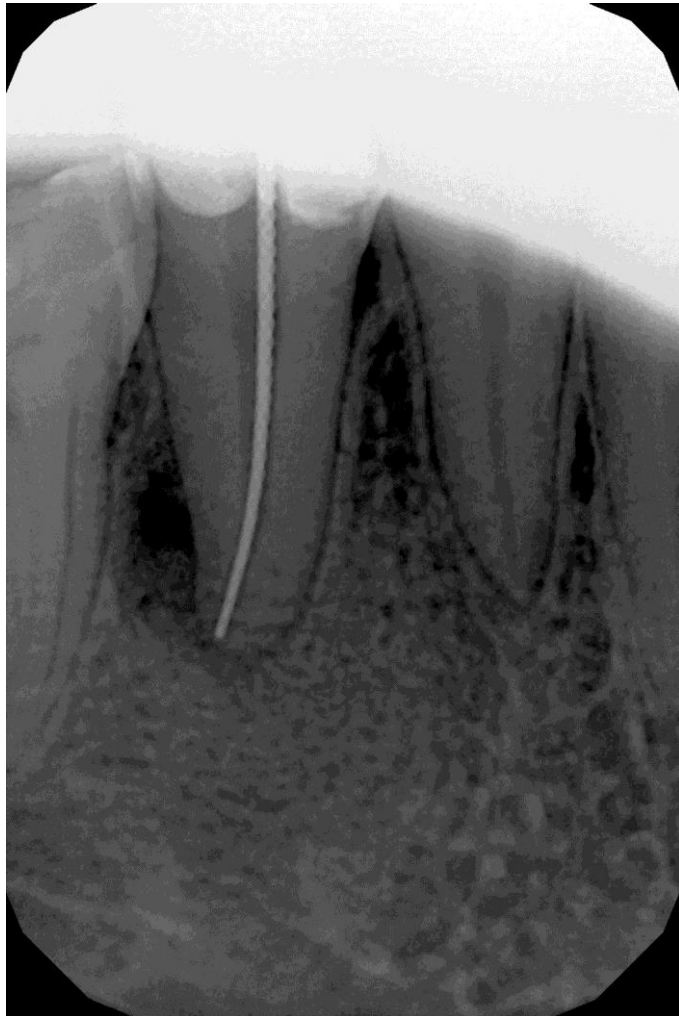


# Módosított kezelési terv:

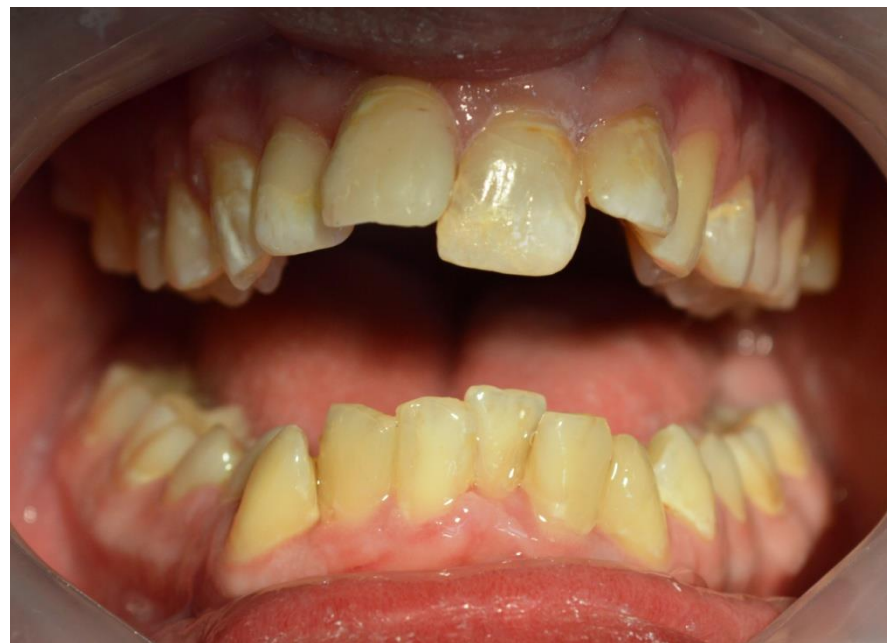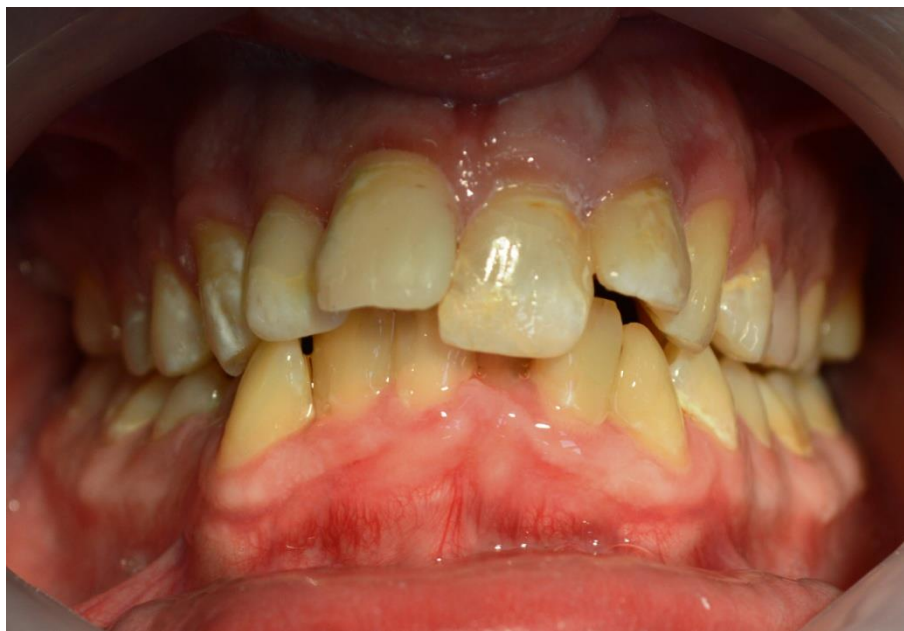- Szájhygiénés instruálás, motiválás
- Depurálás, fogak és restaurációk polírozása
- 45 fog gyökérkezelése, gyökértömése, és esztétikus tömással való ellátása  
(vitalitás teszt negatív, periodontitis apicalis chronica)



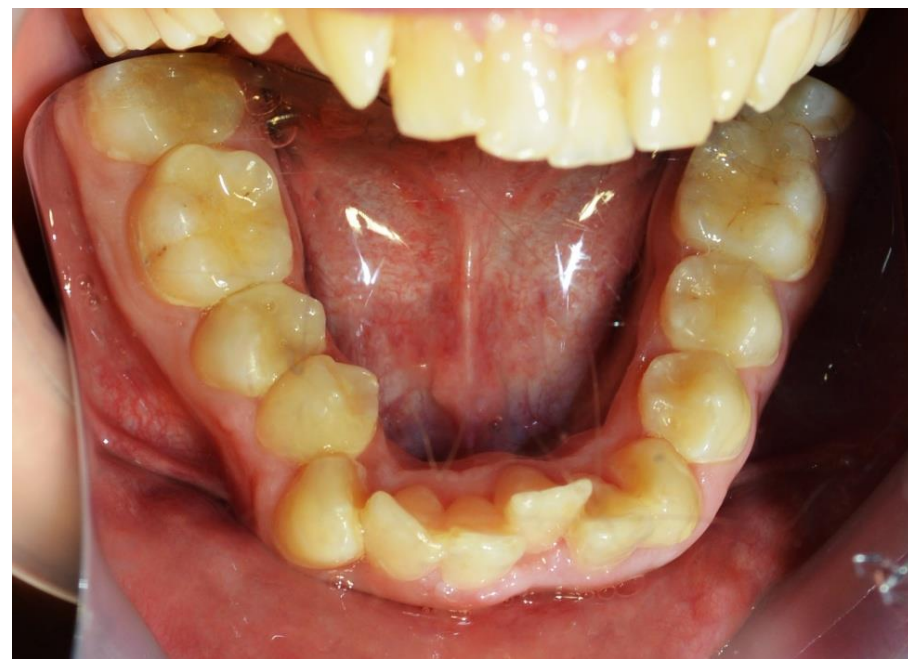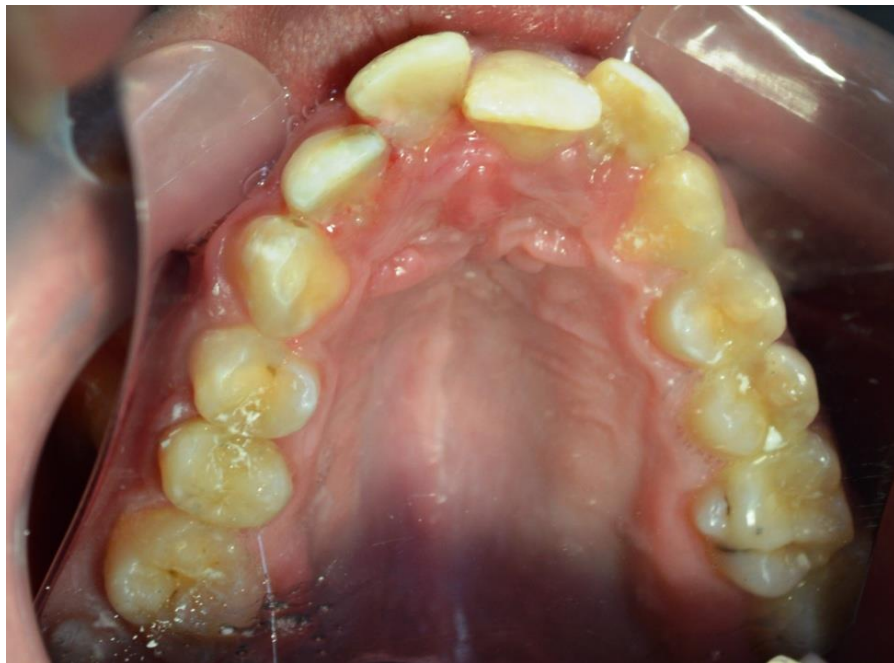# Tűs, és gyökértömés kontroll Rtg.:



# Végső státusz:



# Végső státusz:



# Végső státusz:

