



Semmelweis Egyetem Fogorvostudományi Kar Fogászati és Szájsebészeti Oktató Intézet


igazgató: Dr. Kivovics Péter egyetemi docens

<http://semmelweis-egyetem.hu/fszoi/>

<https://www.facebook.com/fszoi>



Két felső nagymetsző élpótlása



Szerző : dr. Antal Dóra

Tutor: dr. Kiss Rita Mónika

Mentor: dr. Gábris Katalin
egyetemi docens

Általános anamnézis:

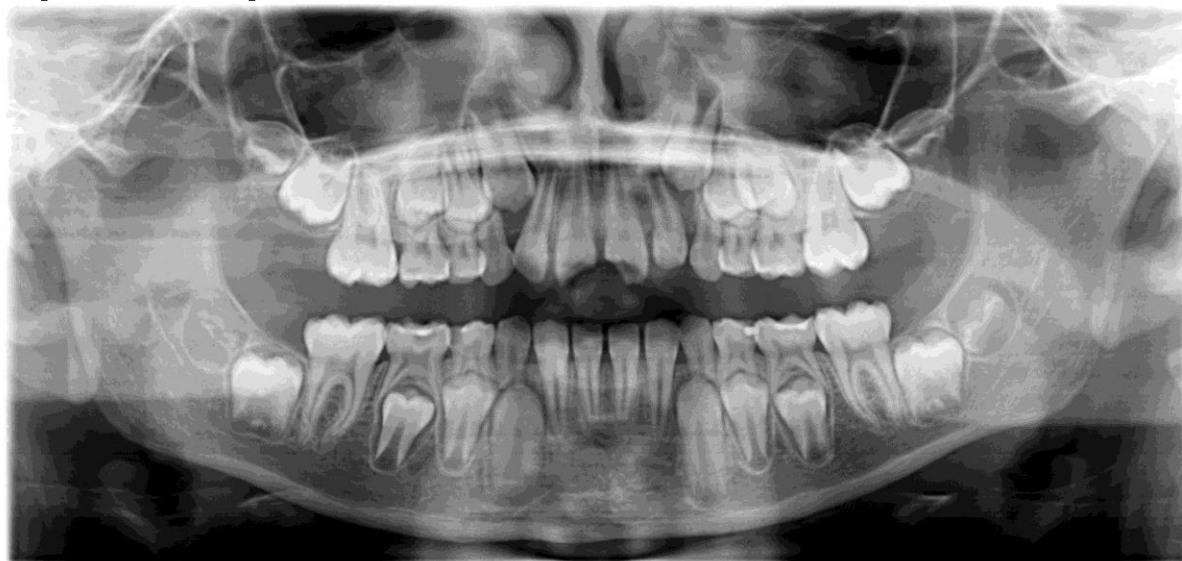- 11 éves lány, tanuló
- Általános, szisztémás, kezelést befolyásoló betegsége nincs
- Gyógyszert nem szed
- Gyógyszerérzékenységről, allergiáról nem tud
- Egészségre káros szokása nincs

Fogászati anamnézis:

- Rendszeres fogászati szűrésen vesz részt
- Korának megfelelő vegyes, szanált fogazat
- Fél évvel ezelőtt sportbalesetben 11, 21 fogai megsérültek:
 - fractura coronae non complicata
- Területi fogászaton védőkötéssel látták el sérült fogait, vitalitás pozitív
- Orthodontiai kezelése a két felső nagymetsző restaurációja után kezdődik
 - Fogszabályozó szakorvos: dr. Struhár Gabriella

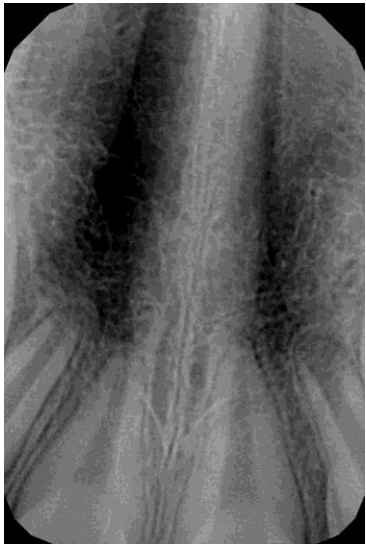
Fej-, nyak régió vizsgálata, intraorális vizsgálat:

- Sztomato-onkológiai szűrés negatív,
- TMI vizsgálat során eltérés nem észlelhető,
- Szájhygiéné megfelelő
- Parodontium állapota ép

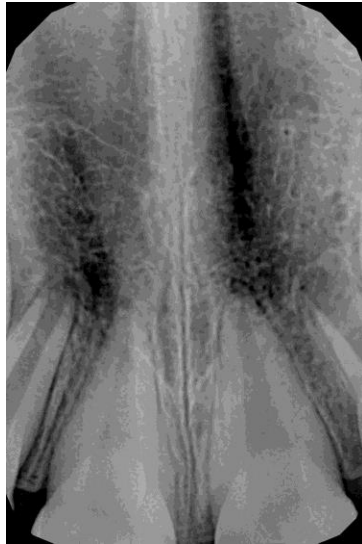

Kezelési terv:

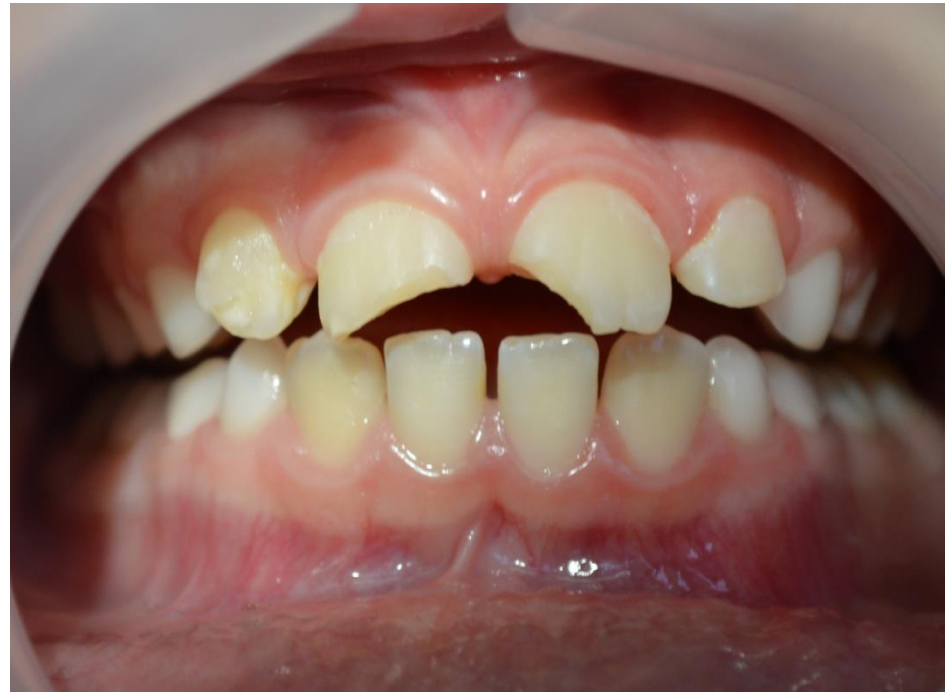- 11, 21 fogak esztétikus élpótlása a gyökércsúcsok radiológiai záródása után
- Fogak polírozása, és lokális fluoridálás



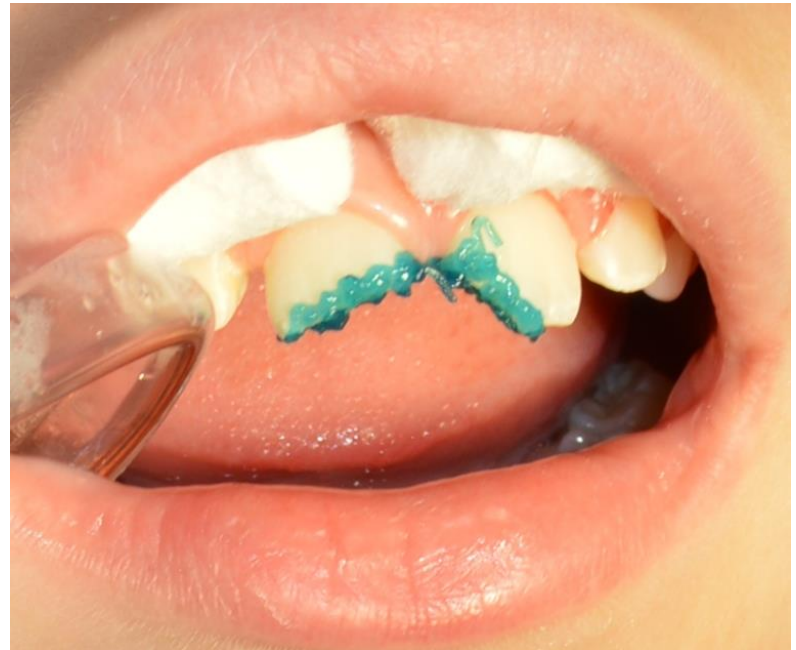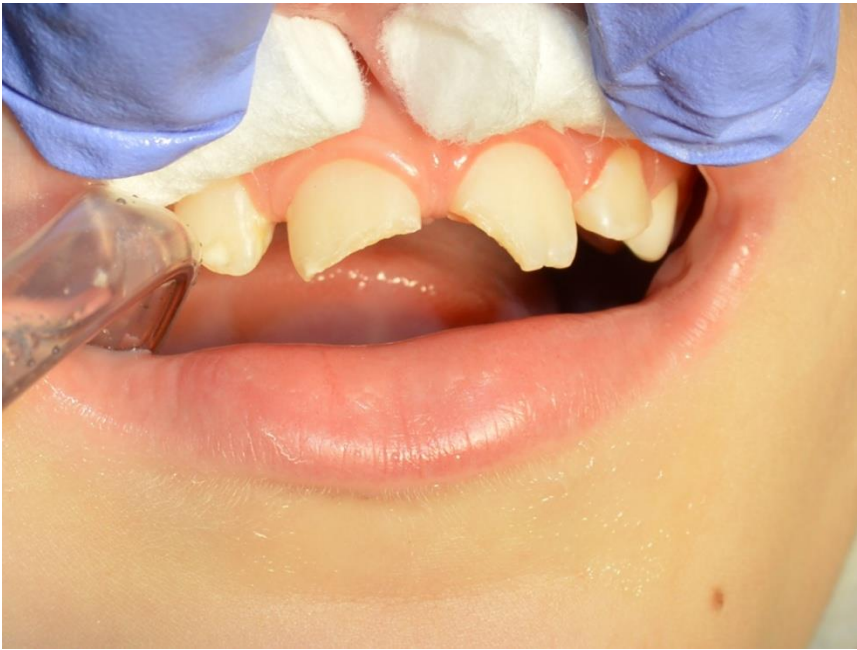(2015.12.)



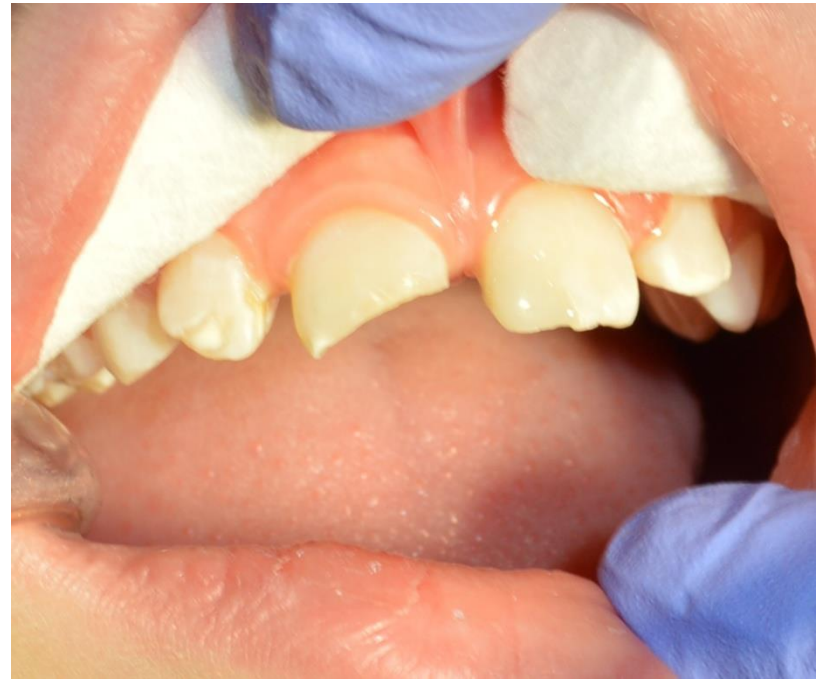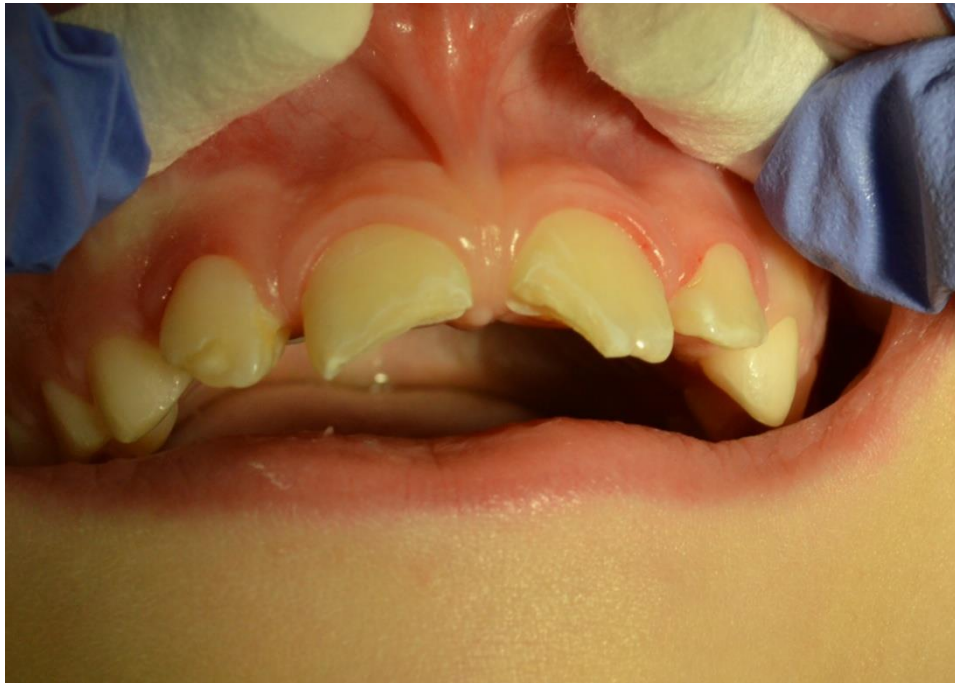(2016.04.)



A fog előkészítése, kondicionálás:

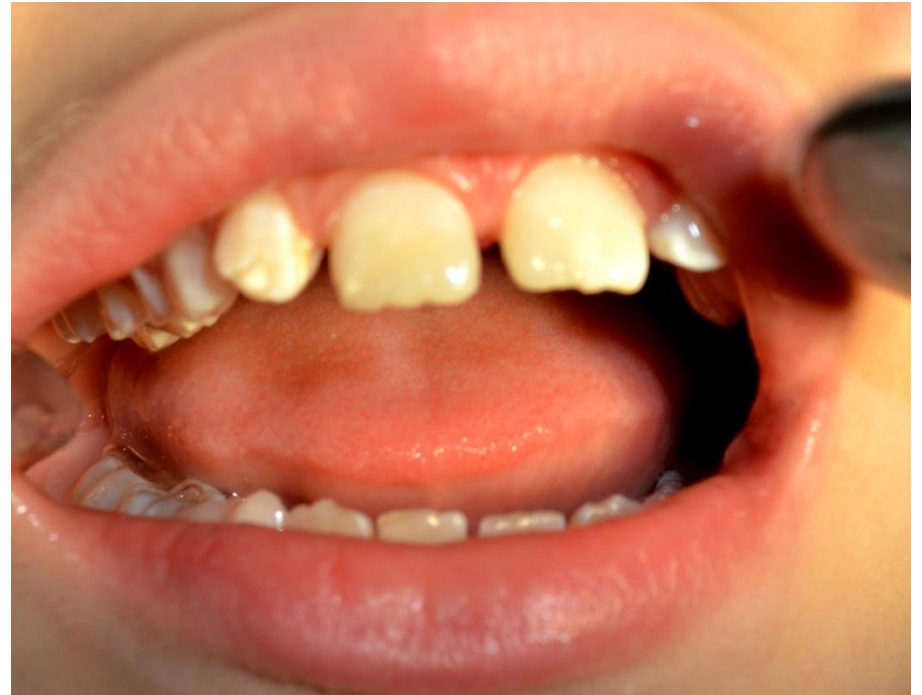
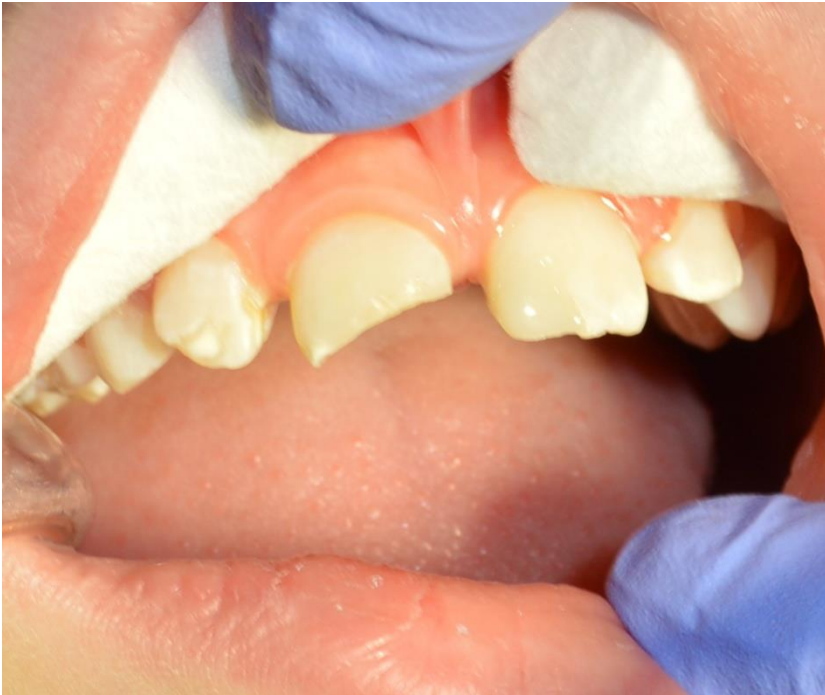
Mosás, szárítás után, bandozás, élpótlás készítése:

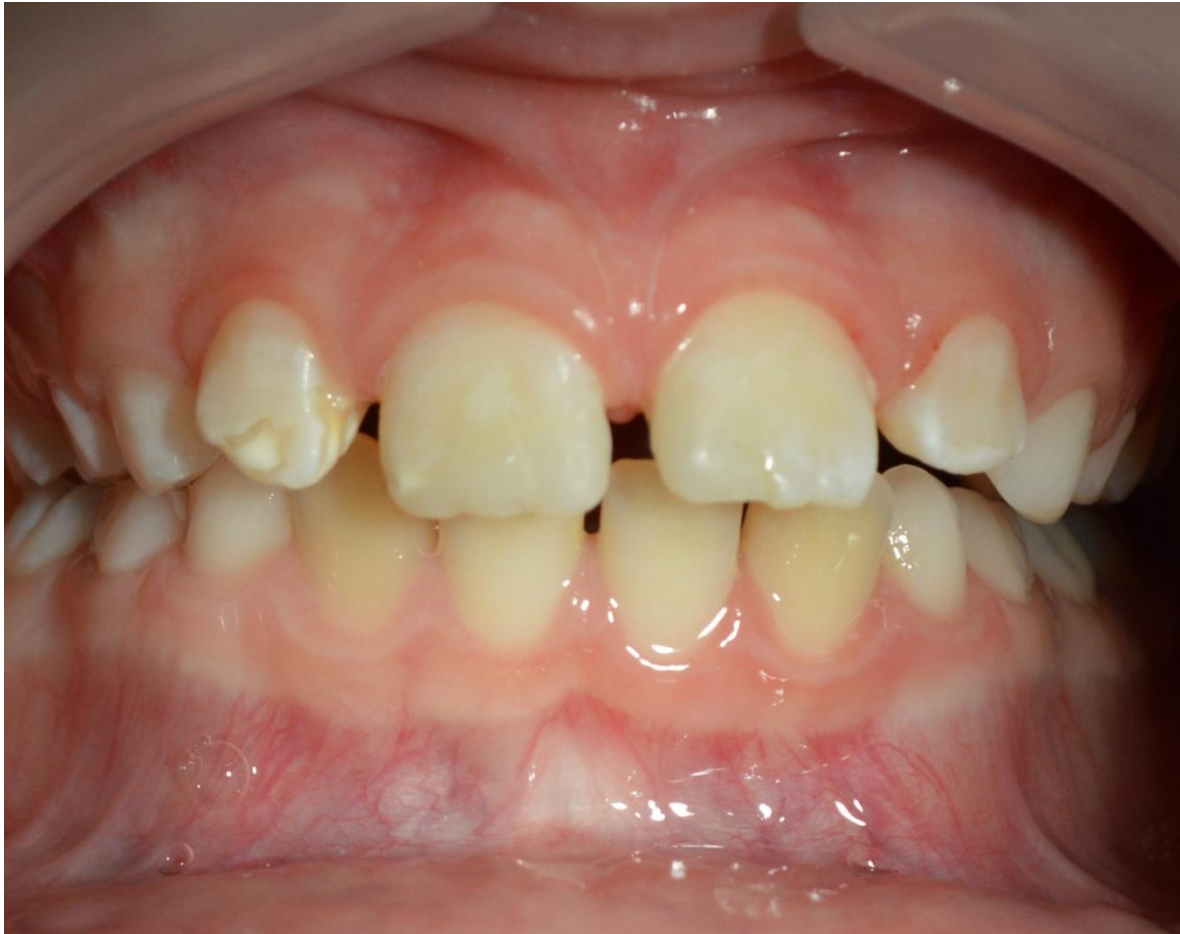

Élpótlás készítése:

(finírozás, polírozás előtt)



Finírozás, polírozás után a végső élpótlás:



(3 hónappal később Klammt fogszabályozó készülékét átadták, ekkor 11, 21 fogak vitalitás pozitívak, panasz- és tünetmentesek)