



Semmelweis Egyetem Fogorvostudományi Kar Fogászati és Szájsebészeti Oktató Intézet


igazgató: Dr. Kivovics Péter egyetemi docens

<http://semmelweis-egyetem.hu/fszoi/>

<https://www.facebook.com/fszoi>



Bal alsó második premoláris protetikai ellátása



Szerző : dr. Antal Dóra

Tutor: dr. Kiss Rita Mónika

Mentor: dr. Gábris Katalin
egyetemi docens

Általános anamnézis:

- 15 éves lány, tanuló
- Általános, fogászati kezelését befolyásoló betegsége nincs
- Gyógyszert nem szed
- Gyógyszerérzékenységről, allergiáról nem tud
- Egészségre káros szokása nincs

Fogászati anamnézis:

- Korábban csak iskolafogászati szűrésen vett részt
- Vegyes fogazat, perzisztáló jobb felső tejszemfog
- Carieses fogazat, calculus, bal alsó második premoláris fog: caries penetrans

Fej-, nyak régió vizsgálata, intraorális vizsgálat:

- Sztomato-onkológiai szűrés negatív,
- TMI vizsgálat során eltérés nem észlelhető,
- Szájhygiénéé elégtelen
- Parodontium állapota: calculus, gingivitis

Státusz:

- Vegyes fogazat:

7	6	5	4	III	2	1		1	2	3	4	5	6	7	
<hr/>															
7	6	5	4	3	2	1		1	2	3	4	5	6	7	

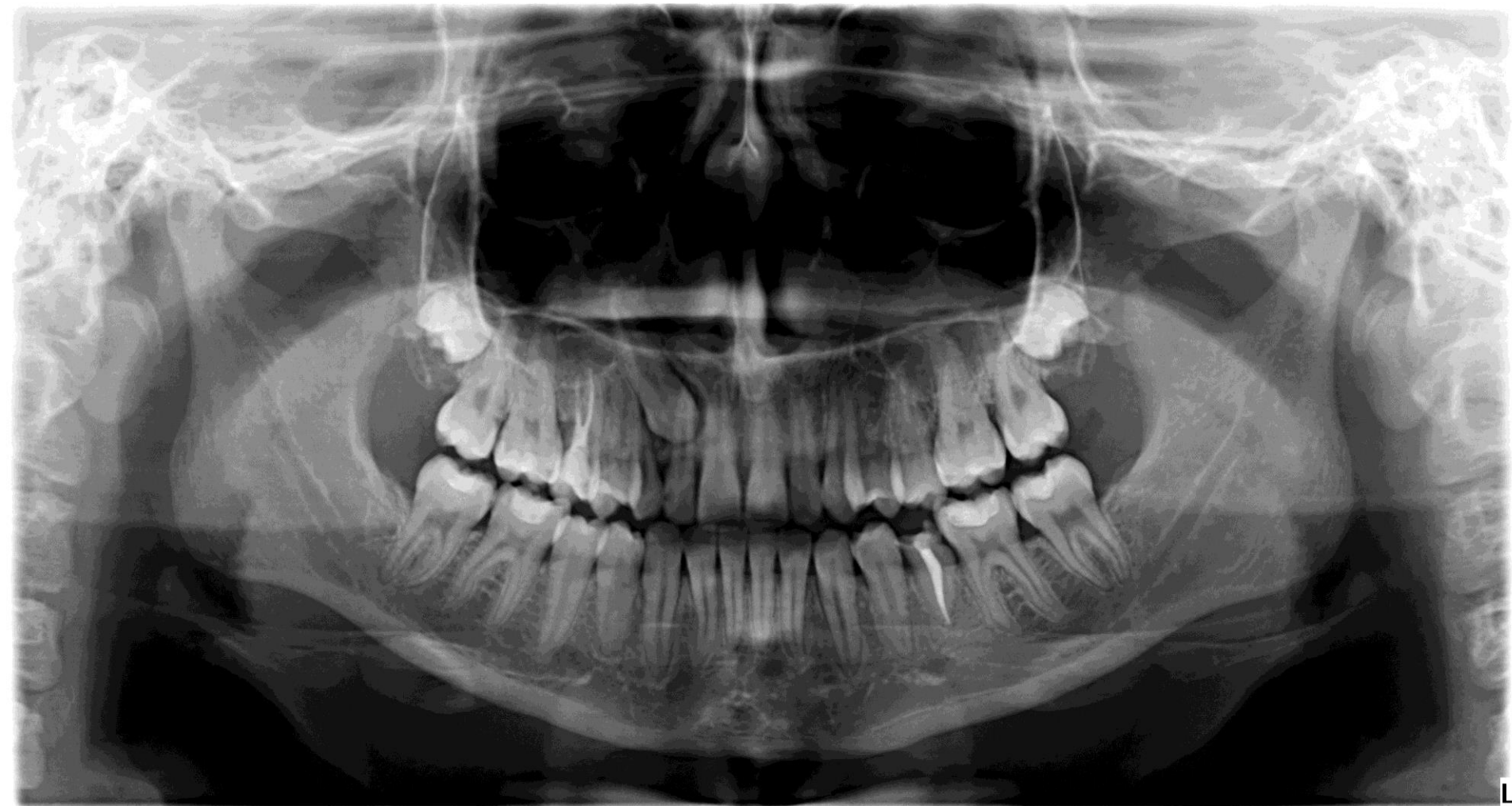- Caries: 16, 15, 14, 12, 24, 26, 27, 35, 36, 37, 46, 47
- Korábbi restaurációk: 36, 46 (secunder caries)
- Perzisztáló jobb felső tejszemfog, helyi eltérések

Kezelési terv:

- Szájhygiénés instruálás, motiválás
- Depurálás, fogak polírozása
- Carieses léziók esztétikus tömőanyaggal való ellátása
- 15, 35 fogak gyökértömése
- Bal alsó második premoláris fog protetikai restaurációja teljes tünet-, és panaszmentesség esetén
- Hosszú távú fogászati és szájhygiénés gondozásba vétel
- Fogszabályozási ellátás:

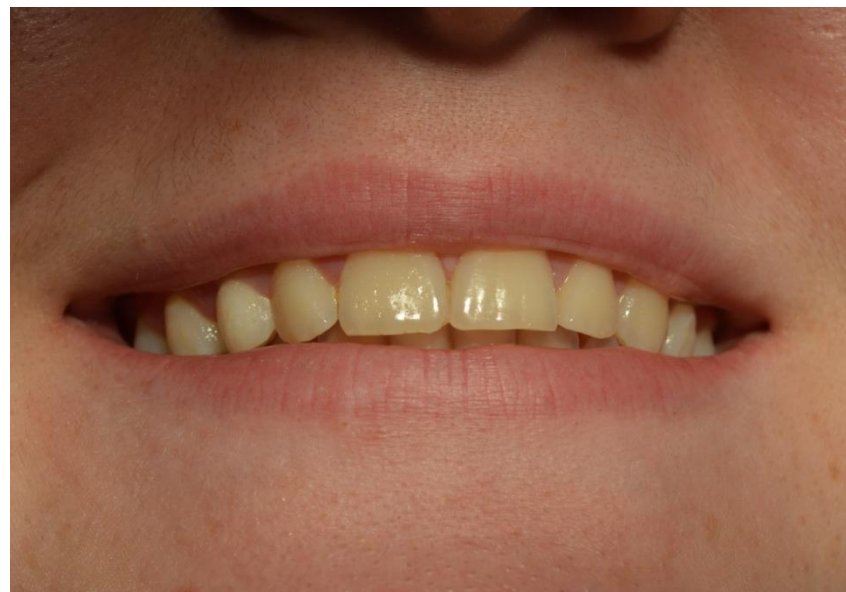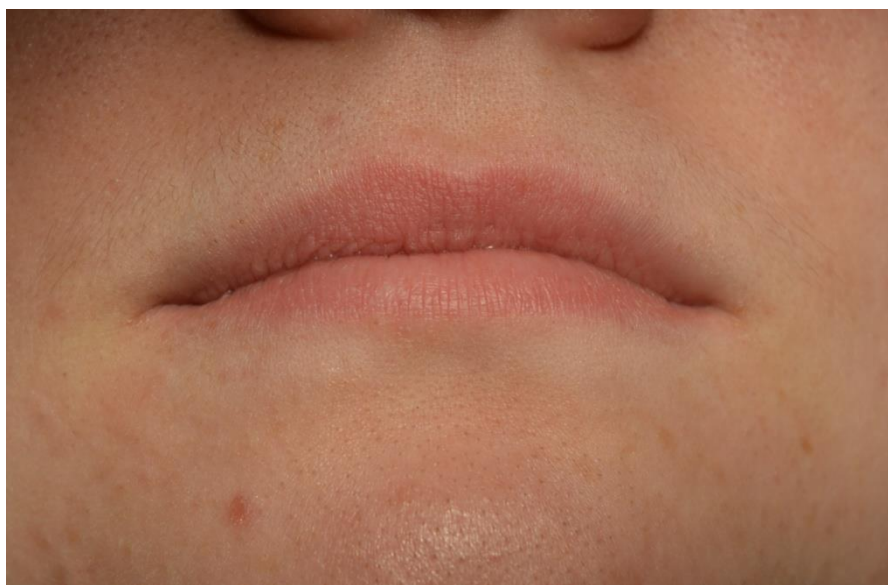Fogszabályozási konzulens orvos: Dr. Horváth János

OP felvétel:

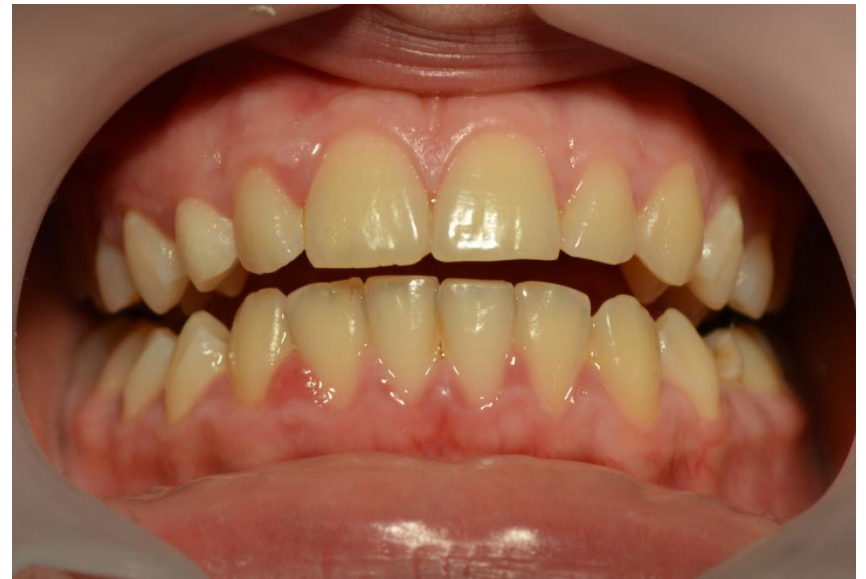
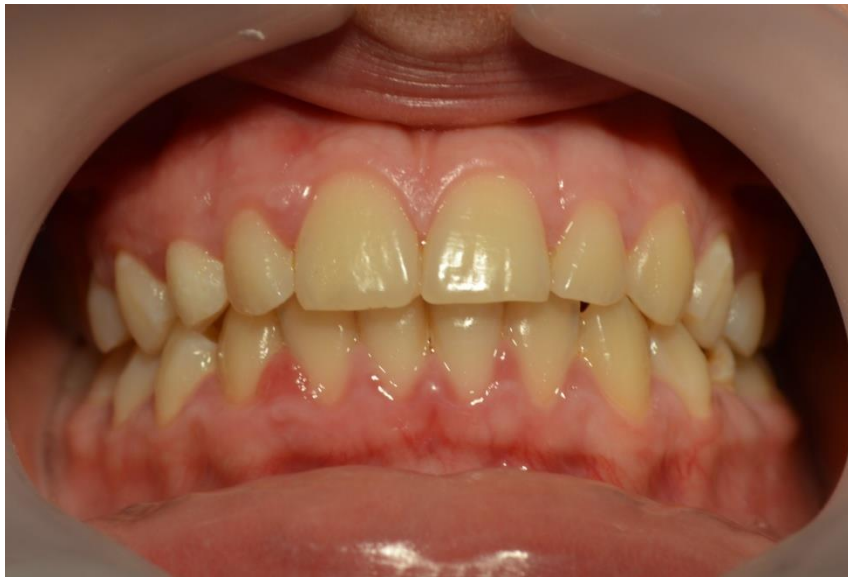
Státusz:

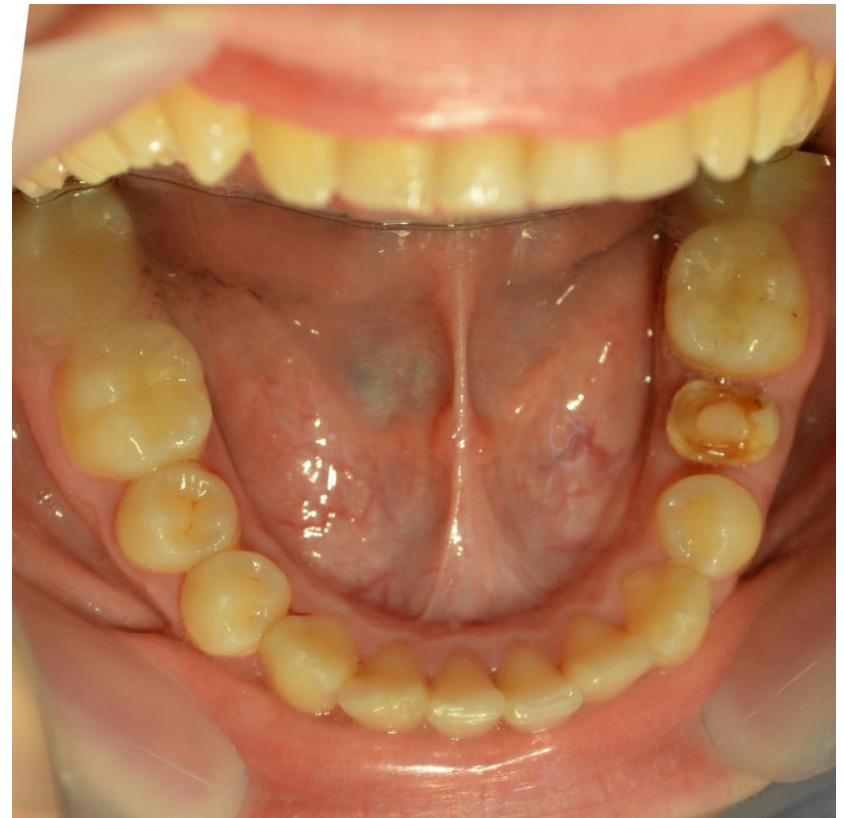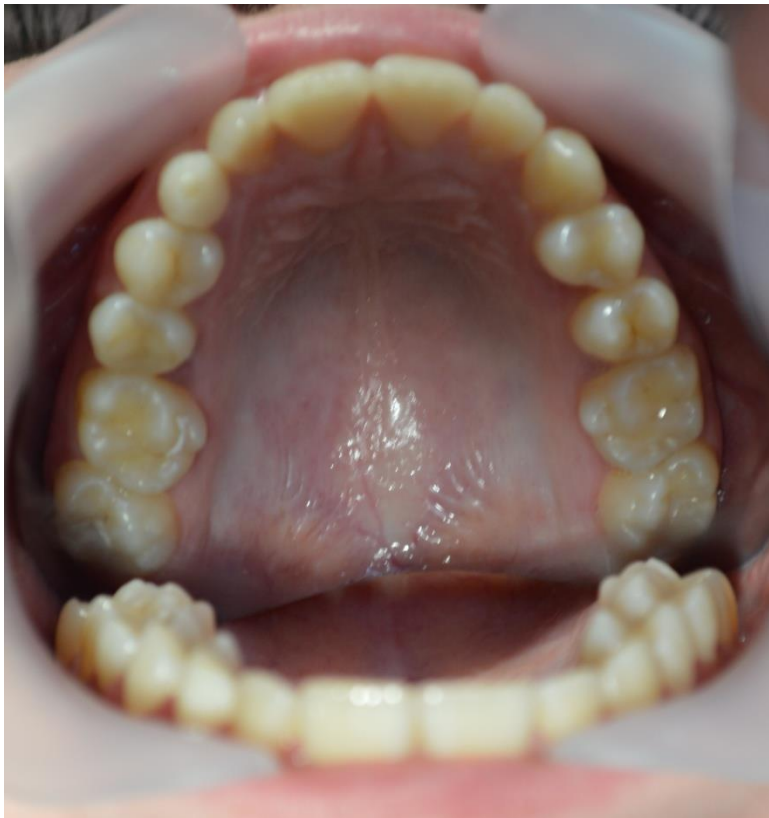(Carieses léziók ellátása után)



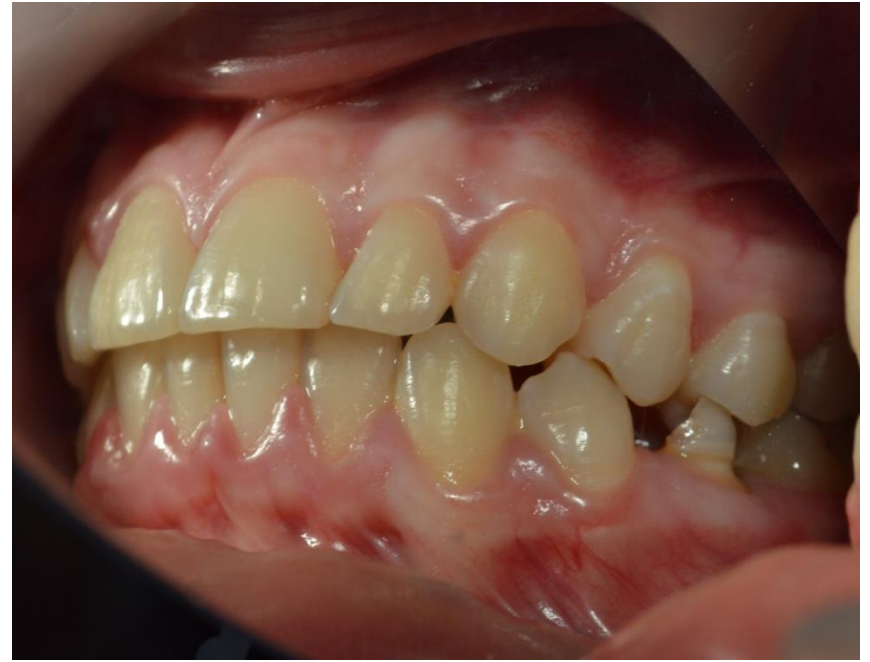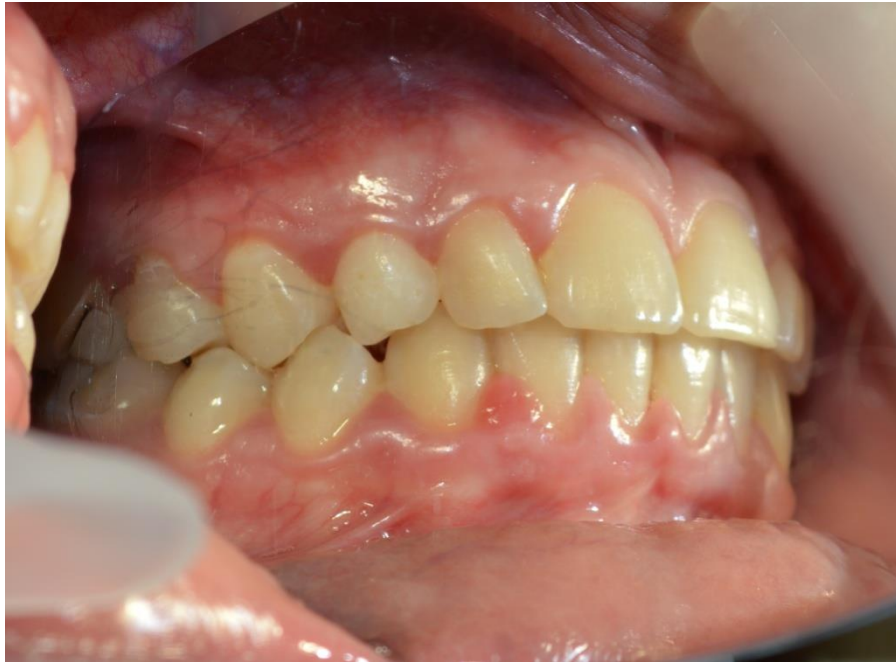Státusz:



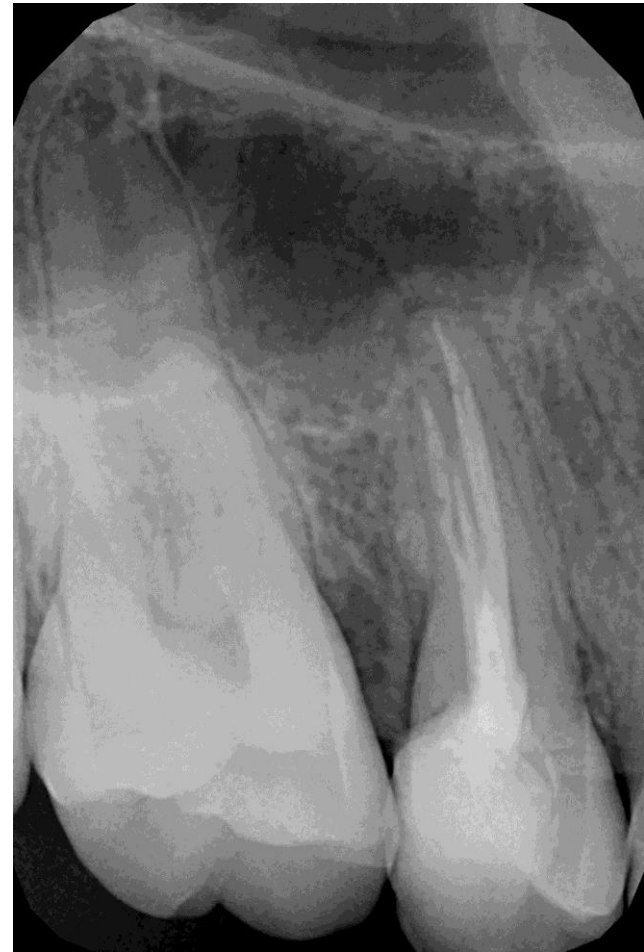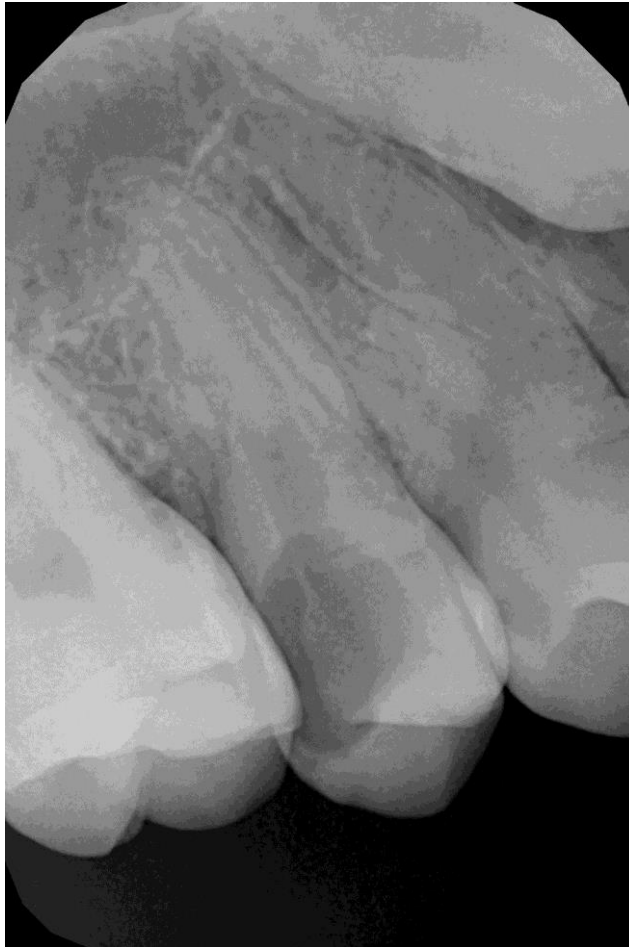Státusz:



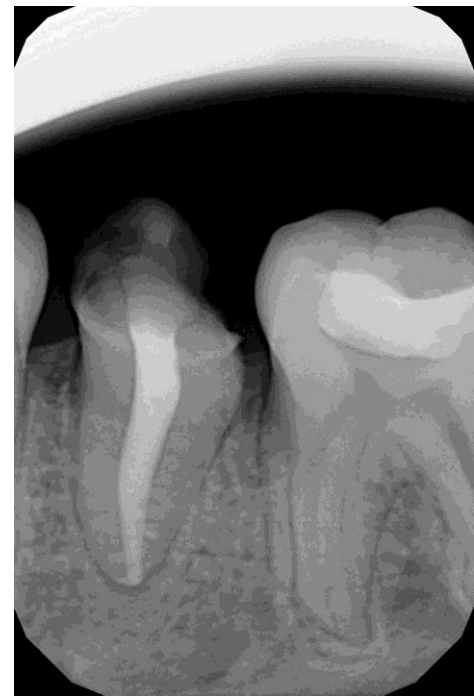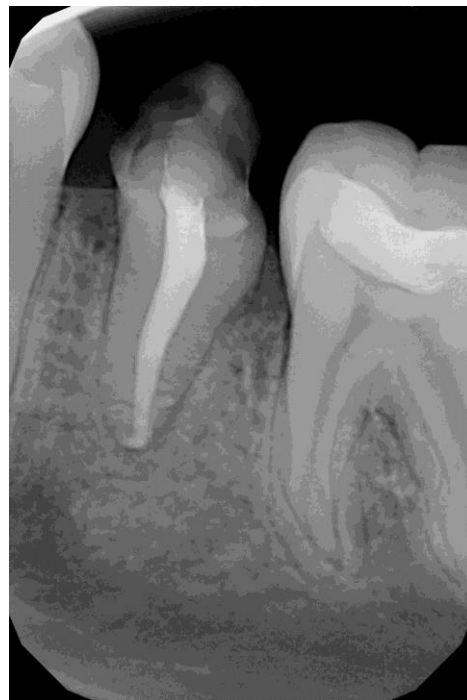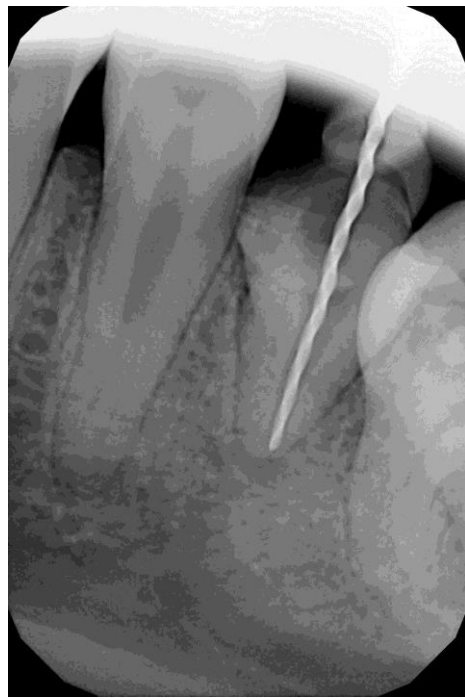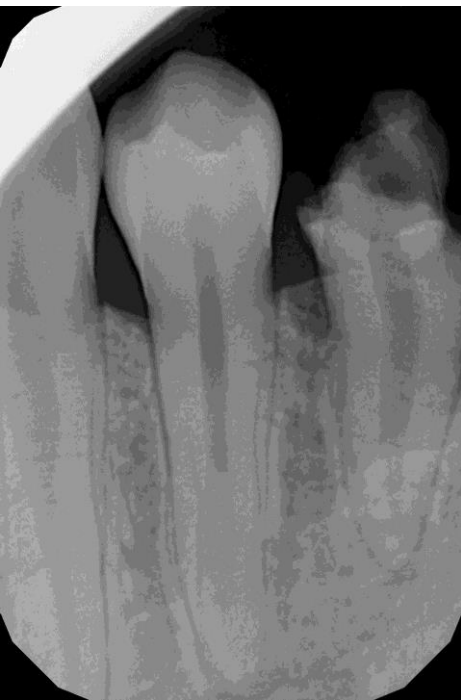Státusz:



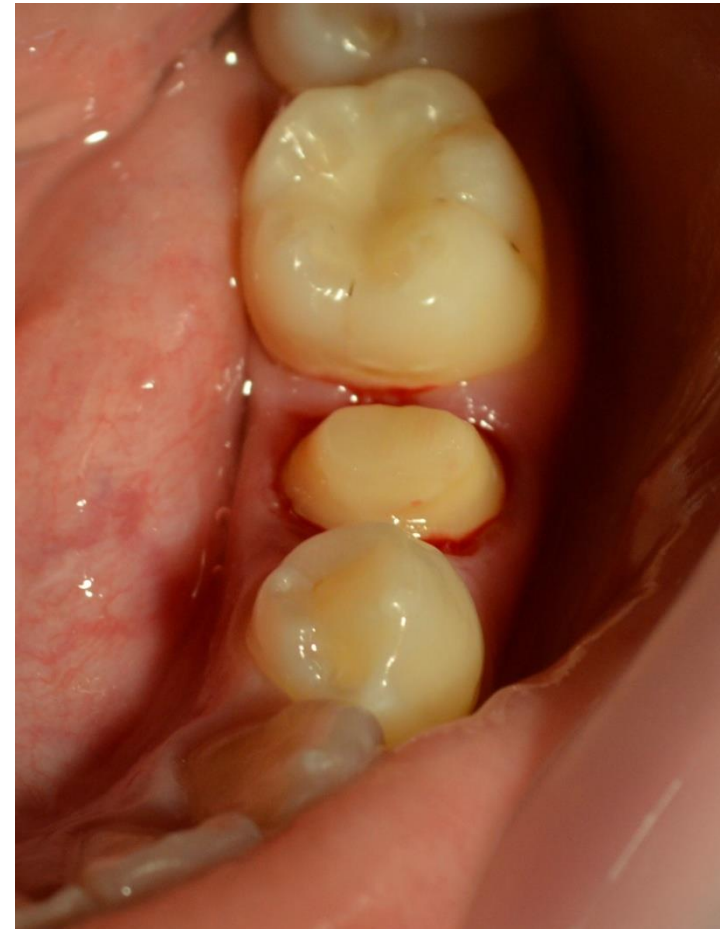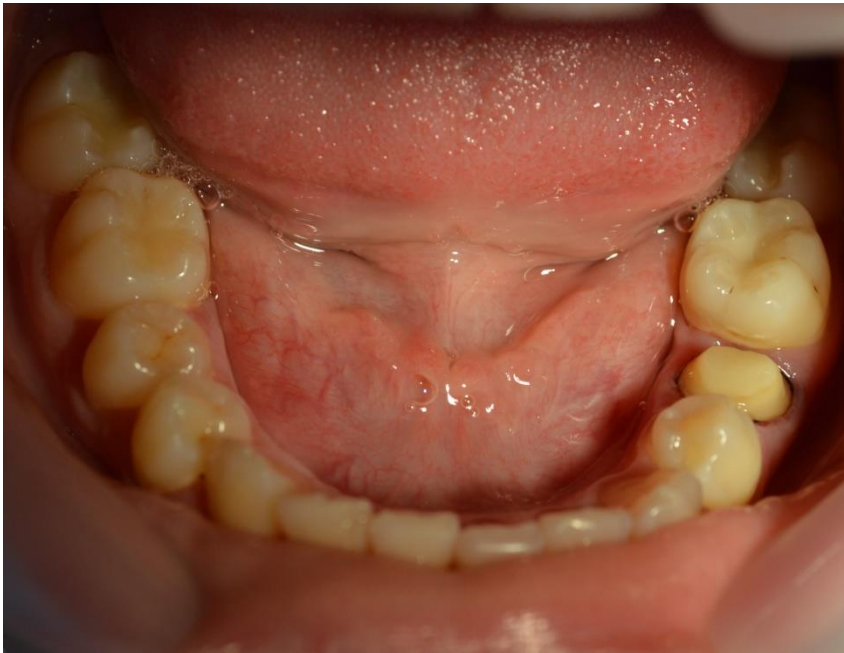15 fog kiindulási és gyökértömés kontroll Rtg.:



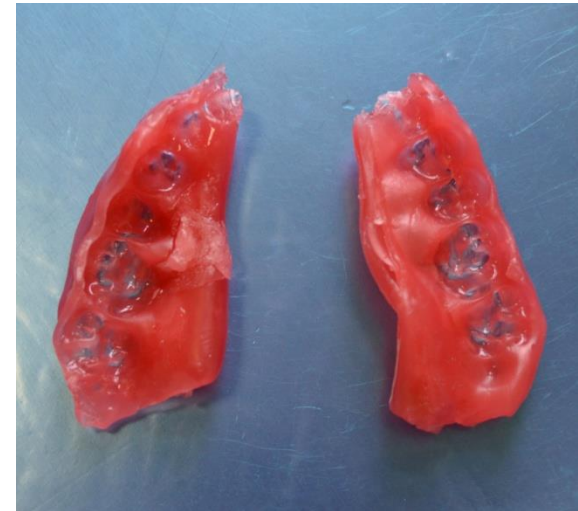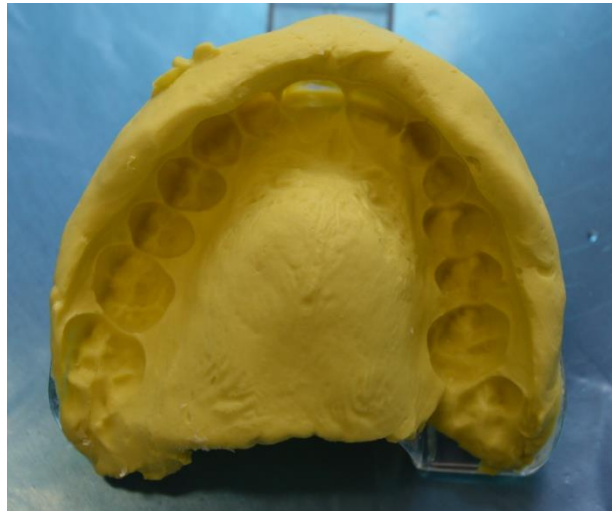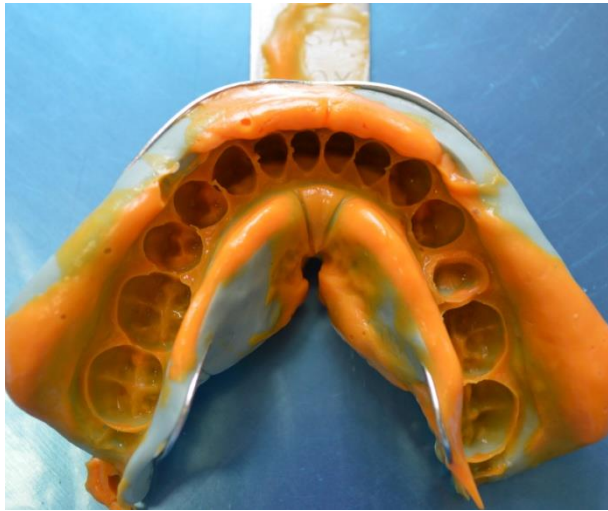
35 fog kiindulási,
és tűs kontroll, gyökértömés és
féléves kontroll Rtg. felvételei:



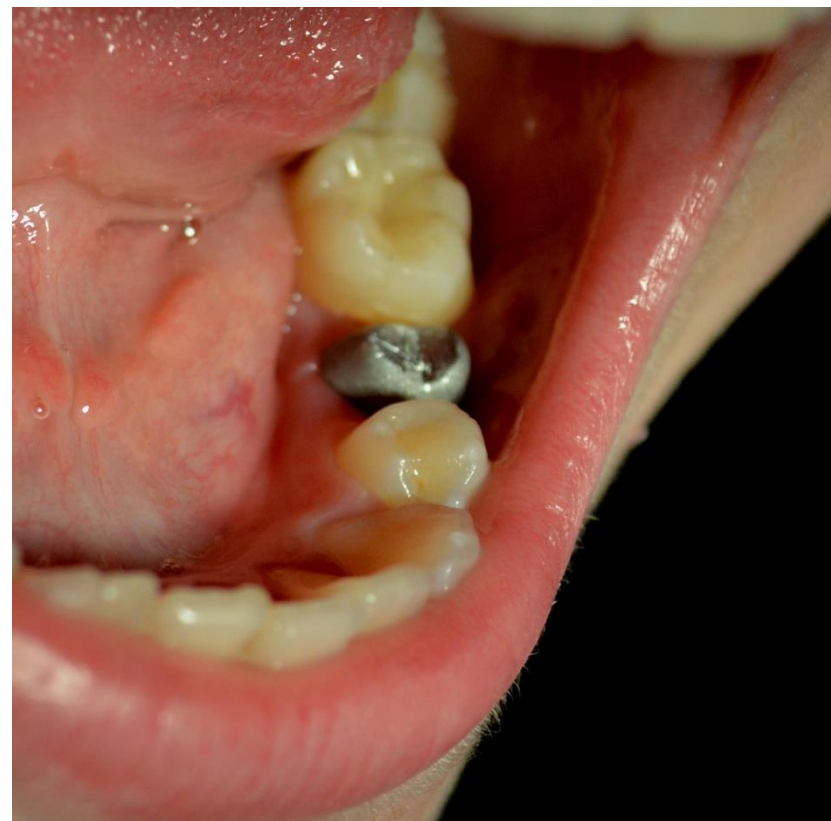
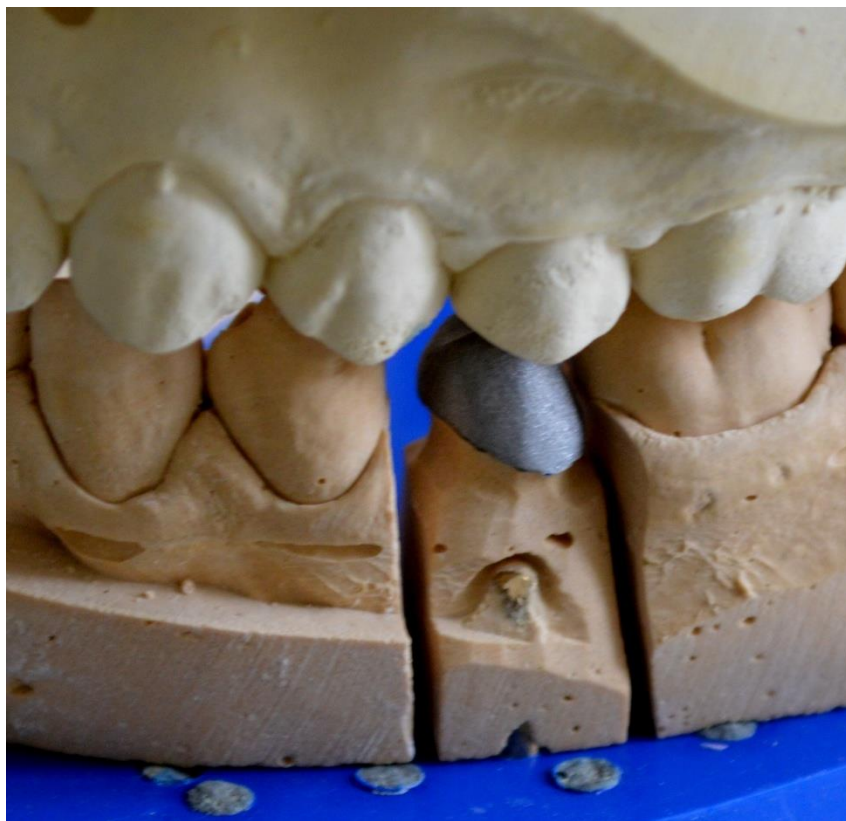35 fog ferde vállas csonkelőkészítés:



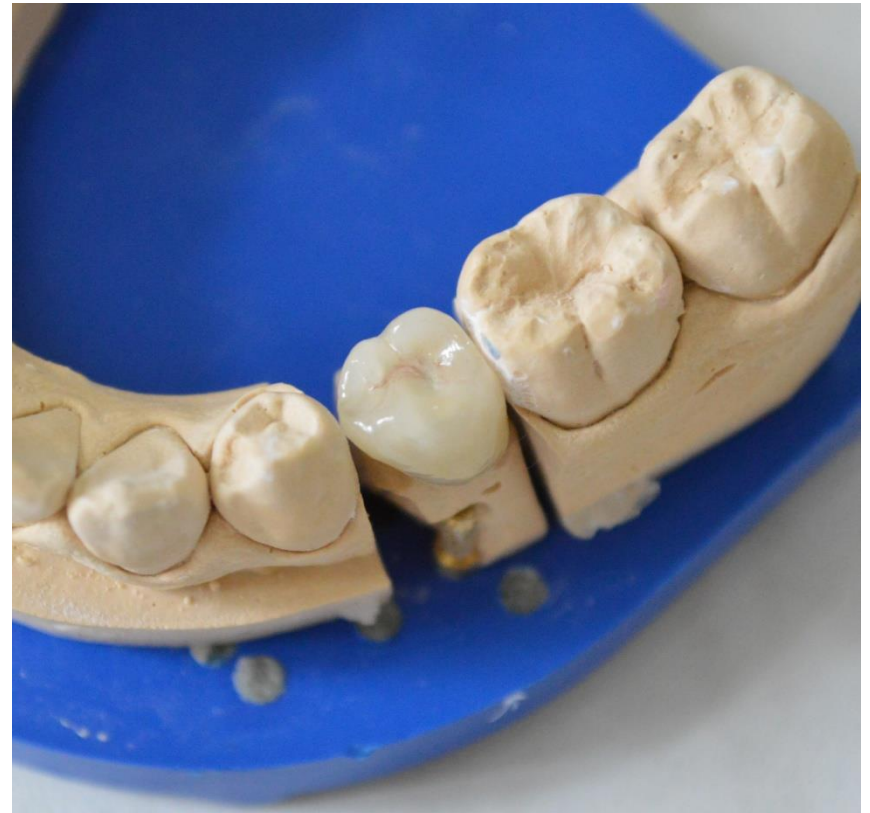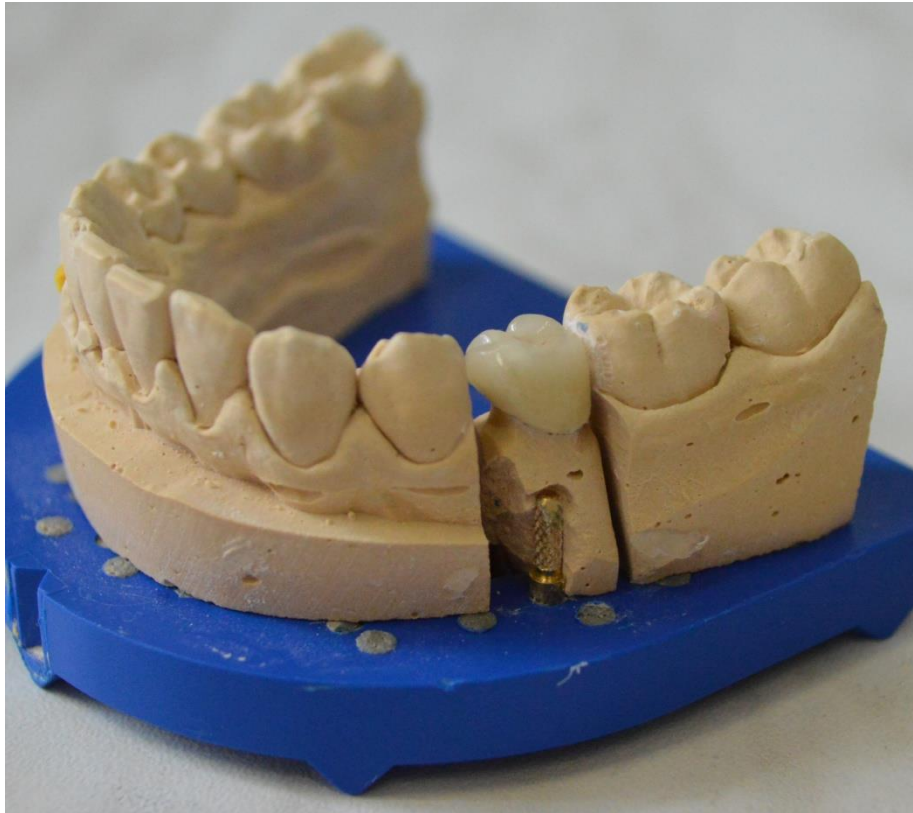Alsó precíziós-szitációs, felső antagonista lenyomat, viaszharapás:



Vázpróba mintán és szájban:



A kész fémkorona mintán:



Beragasztás, okklúzió beállítása, és polírozás után:

