



Semmelweis Egyetem Fogorvostudományi Kar Fogászati és Szájsebészeti Oktató Intézet


igazgató: Dr. Kivovics Péter egyetemi docens

<http://semmelweis-egyetem.hu/fszoi/>

<https://www.facebook.com/fszoi>



Papilloma linguae



Szerző : dr. Makra Dániel

Tutor: dr. Katona István, FSZOI Konzerváló fogászat és Fogpótlástan Osztály –
Osztályvezető Főorvos

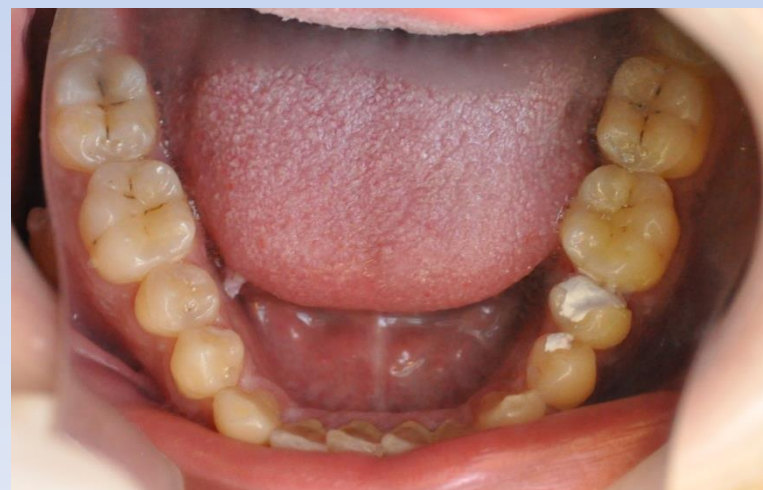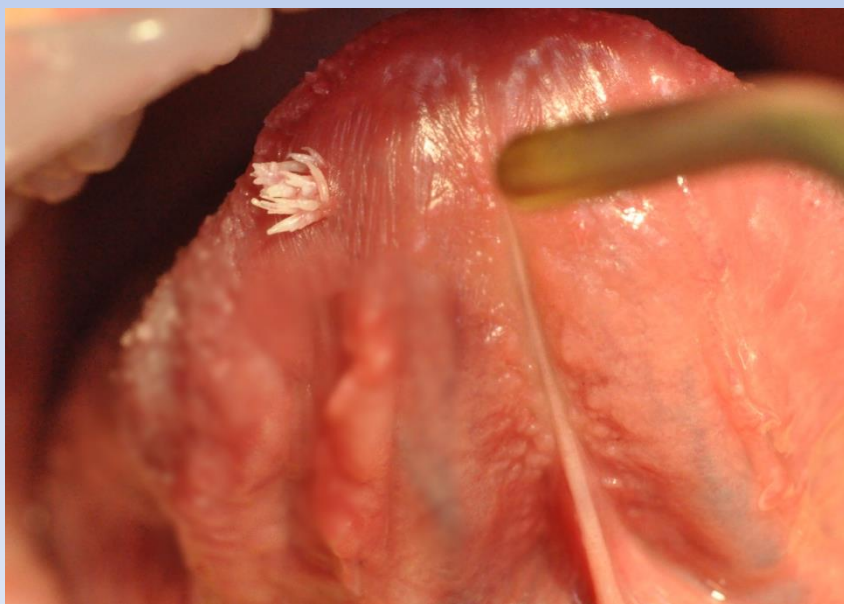
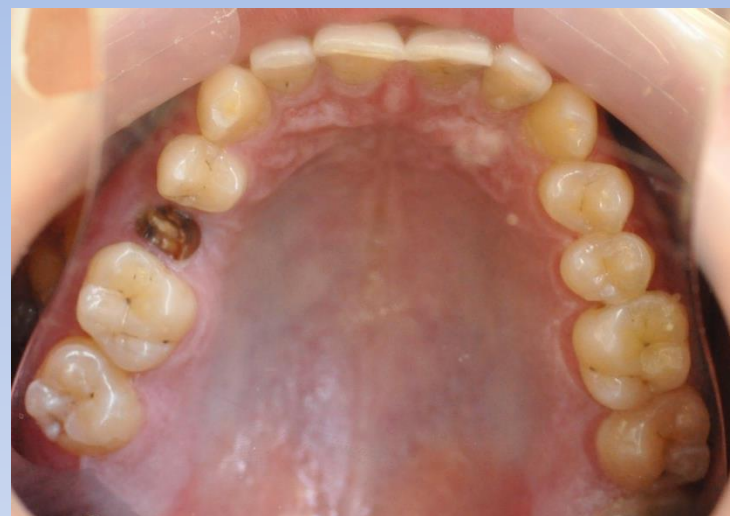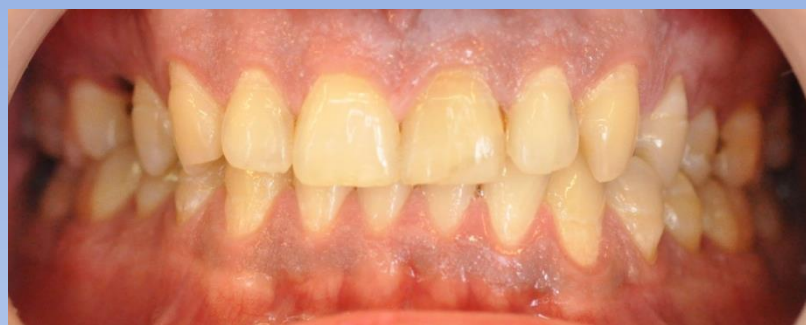Mentor: dr. Kivovics Péter Semmelweis Egyetem Fogorvostudományi Kar
Fogászati és Szájsebészeti Oktató Intézet igazgató, egyetemi docens

Anamnézis

- 22 éves férfi
- Diák
- Általános betegsége nincs
- Allergia: nincs
- Panasza: „Rágás közben érzékeny fog.”

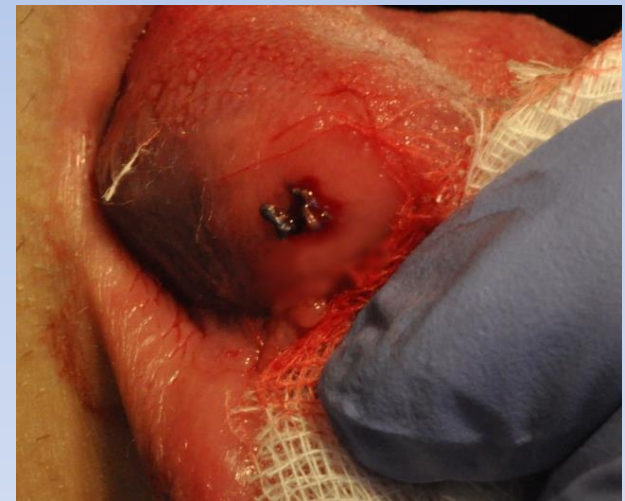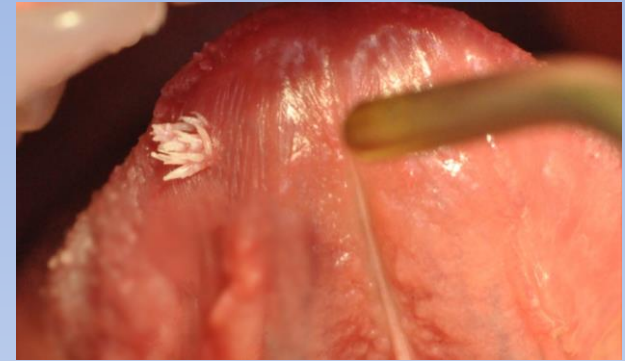
Szájvizsgálat

- Sztomato-onkológiai vizsgálat: Nyelv ventrális felszínén panaszt nem okozó papillomatózus elváltozás látható
- Szájhigiénia rossz
- TMI vizsgálatának eredménye negatív



Elsődleges diagnózis: papilloma linguae

- Infiltrációs érzéstelenítés 1 ml 2%os Lidocain (0.001% adrenail) injekcióval
- A papillomát alapjától babér alakú metszéssel távolítjuk el
- A sebszéleket egyszerű csomós öltésekkel egyesítjük
- A szövetmintát 10 %-os formalinban fixáljuk
- Szövetteni vizsgálat: Papilloma linguae



Sutura eltávolítás
1 hét múlva

Országos Egészségtudományi Kutatóközpont
1083 Budapest, Előre utca 26.
Intézetvezető: Dr. Mátolcsy András, egyetemi tanár
Tél: 317-1074

KÖRÖSVETTYANI LELET

Leletszám: 2015-PA10/05603
PBA.....1000277016
Kontószám:15440579
Bérgy neve.....Szigeti Anna
Eületesi dátum...2004.05.25
Téj: AZ14430959
Anyja neve.....
Létező.....1224 Budapest XXII. ker., Barackos út 53
Téj.....122-508-308
Vizsgálóhely.....IPA 0402840, Székesérségi osztály
43974 Kőrösvéti Kinga Dr. Naplószám:21008677

Klinikai adatok

Tisztelt Kolléga! Fent nevezett páciens kemény szájpadon előhelyezkedő papillómának v. verrucos vulgarisnak imponáló 3 mm-es képlet távolítottuk el.

Mintavétel ideje: 2015.04.13
Makroszkópia ideje: 2015.04.17
Mikroszkópia ideje: 2015.04.17
Kiszáraztatás: 1

Anyag neve: Reszekció preparátum Anyag nem marad.

Makroszkópia leírás

Több darabban érkezett összmennyiségben 2mm legnagyobb átmérőjű, szögletesben színes szövetfragmentumok, 3 db/1 blokk

Mintavétel ideje: 2015.04.17
Indította: Mészáros Réka dr.

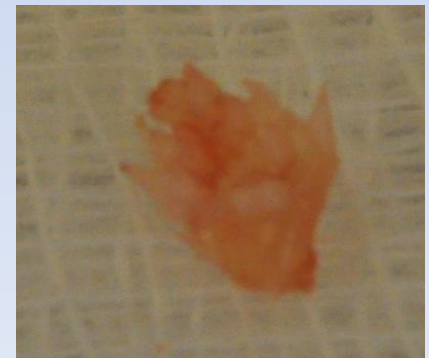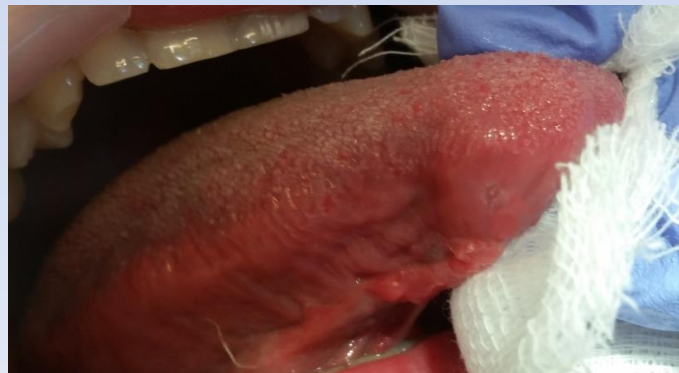
Mikroszkópia leírás

90-fokosított kékben, igen felülre mikroszkópia látványában megvastagított epiteliummal, perakarateriális leírást mutató többszörös leghalmi tördelt papillomatosa képlet részletei láthatók.

Diagnózis

A látott kép papilloma felismerésére alkalmas megfigyelést.

Dr. Mátolcsy András
Szigeti Anna - Téj: AZ. 14430959
Nyomtatva: 2015.04.27 14:22



Köszönöm a megtisztelő figyelmet!