



Semmelweis Egyetem Fogorvostudományi Kar Fogászati és Szájsebészeti Oktató Intézet


igazgató: Dr. Kivovics Péter egyetemi docens

<http://semmelweis-egyetem.hu/fszoi/>

<https://www.facebook.com/fszoi>



Mikulicz apha



Szerző : dr. Makra Dániel

Tutor: dr. Katona István, FSZOI Konzerváló fogászat és Fogpótlástan Osztály –
Osztályvezető Főorvos

Mentor: dr. Kivovics Péter Semmelweis Egyetem Fogorvostudományi Kar
Fogászati és Szájsebészeti Oktató Intézet igazgató, egyetemi docens

Anamnézis

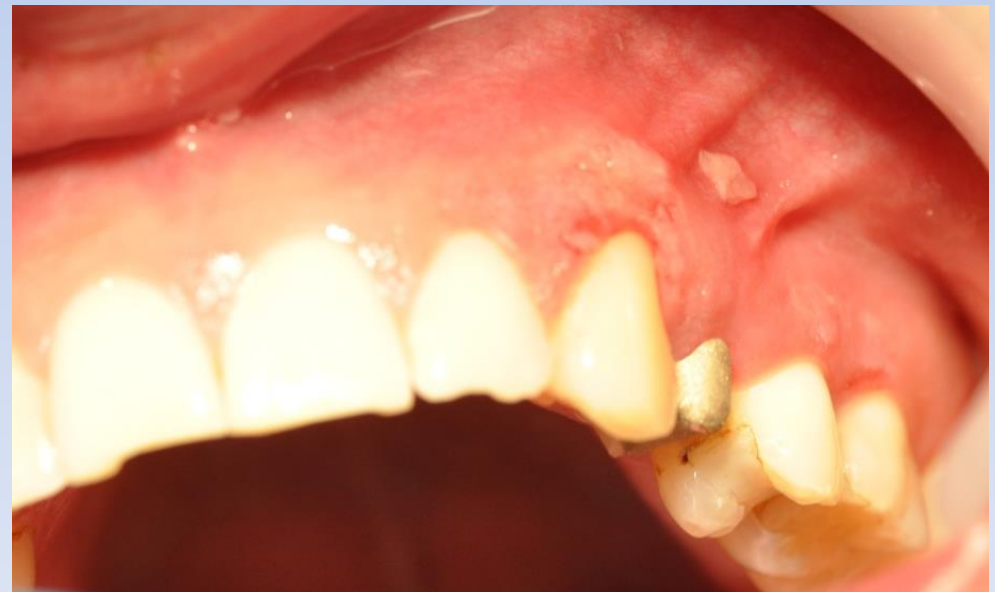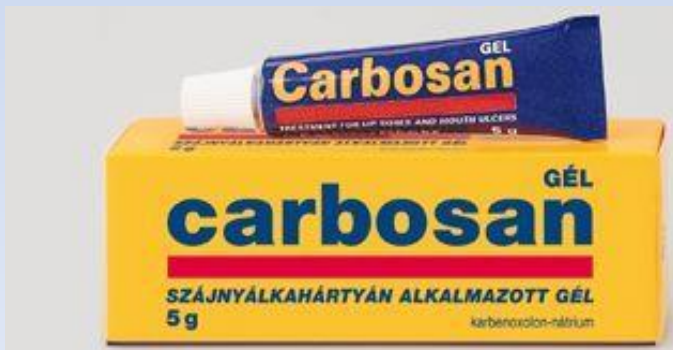- 29 éves férfi
- Foglalkozása zenész
- Általános betegsége nincs
- Allergia: nincs
- Panasza: „fájdalmas seb az ínyén”

Szájvizsgálat

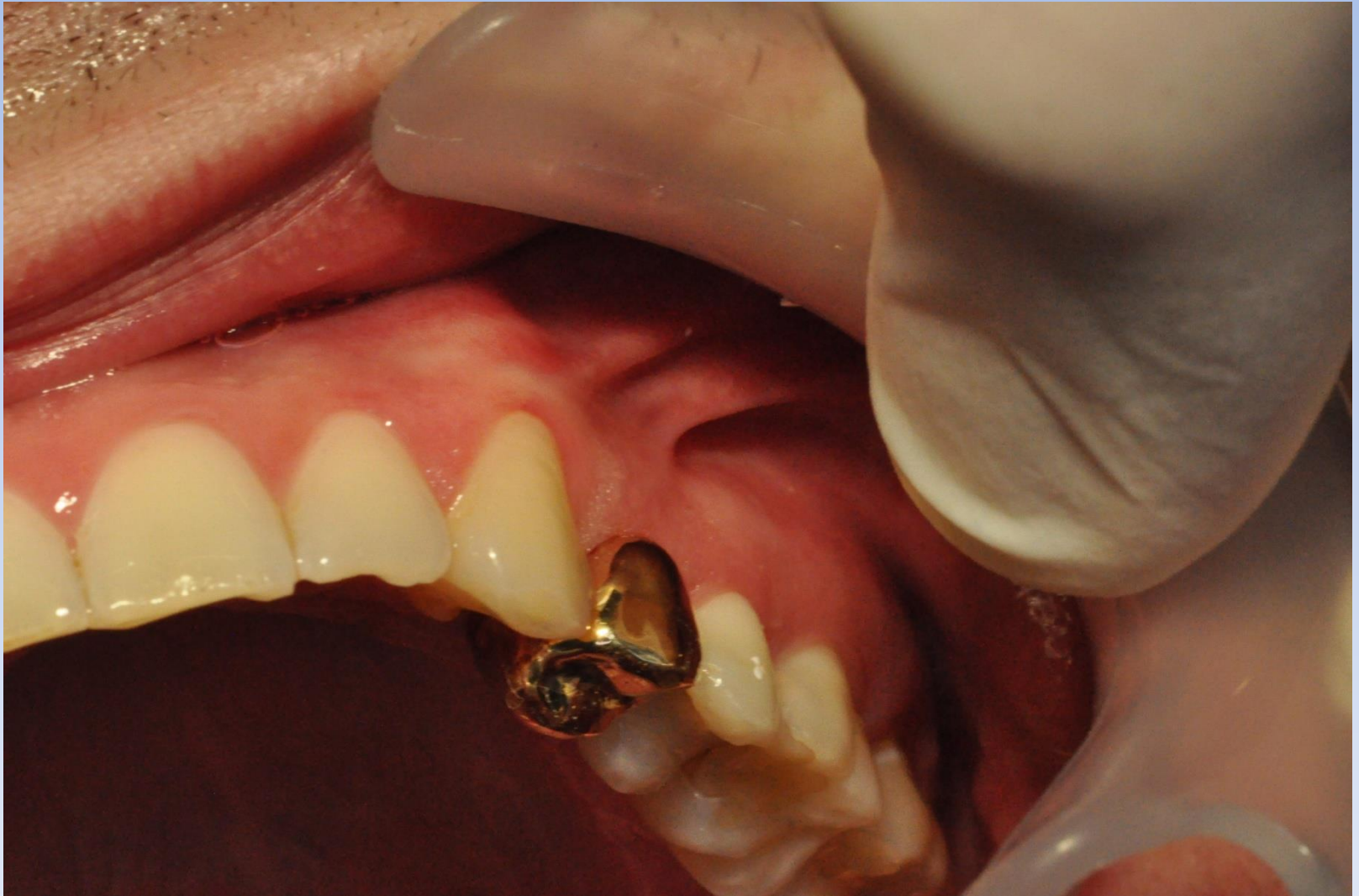- Sztomato-onkológiai vizsgálat negatív
- Szájhygiéna elfogadható
- TMI vizsgálatának eredménye negatív
- 24 felett az áthajlásban 3 mm átmérőjű fájdalmas elváltozás látható

Diagnózis:
kis aphtha (Mikuliczaphtha)

Therápia:
CARBOSAN



Kontroll – 4 nap



Köszönöm a megtisztelő figyelmet!